



Semmelweis Egyetem Fogorvostudományi Kar Fogászati és Szájsebészeti Oktató Intézet

Igazgató: Dr. Kivovics Péter egyetemi docens

<http://semmelweis-egyetem.hu/fszoi/>

<https://www.facebook.com/fszoi>



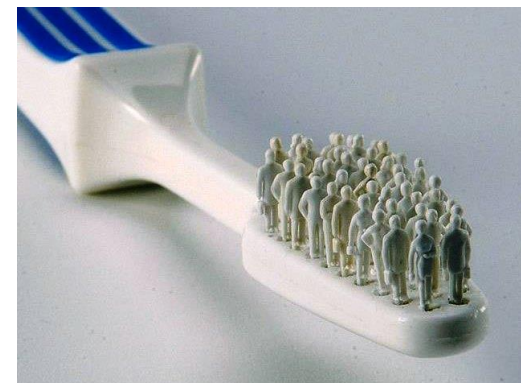Fábián- és Fejérdy-féle 2B osztályú foghiány ellátása rögzített pótlással



Szerző: dr. Hulmány Eszter

Tutor: Dr. Katona István
osztályvezető főorvos

Mentor: Dr. Kivovics Péter
egyetemi docens



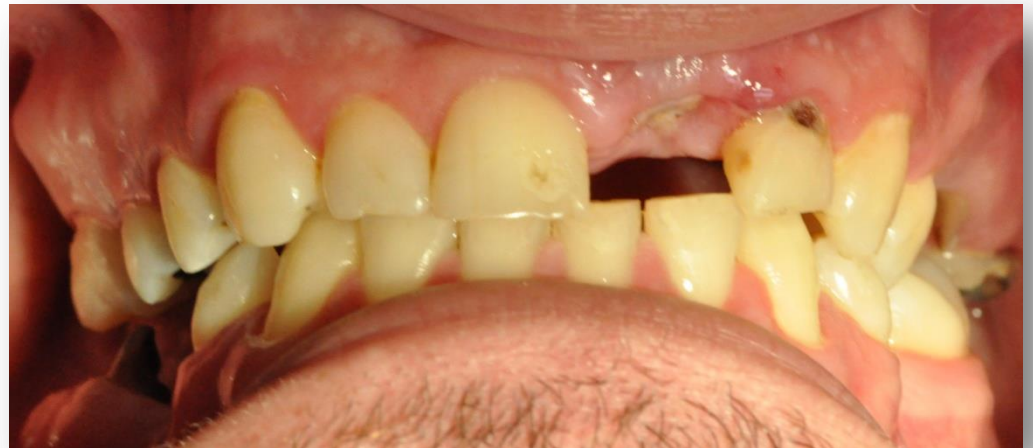Anamnézis

- A páciens: 30 éves férfi, segédápoló
- Az általános anamnézisben fogászati kezelést befolyásoló tényezőt nem találtunk.
- Dohányzik
- A klinikára érkezés indoka:
 - A páciens „a felső középső törött fogát szeretne volna megcsináltatni”.
 - Fájdalma nem volt.

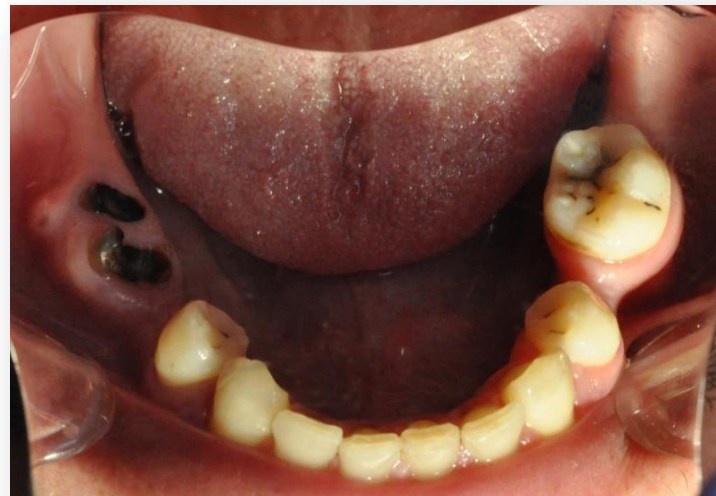
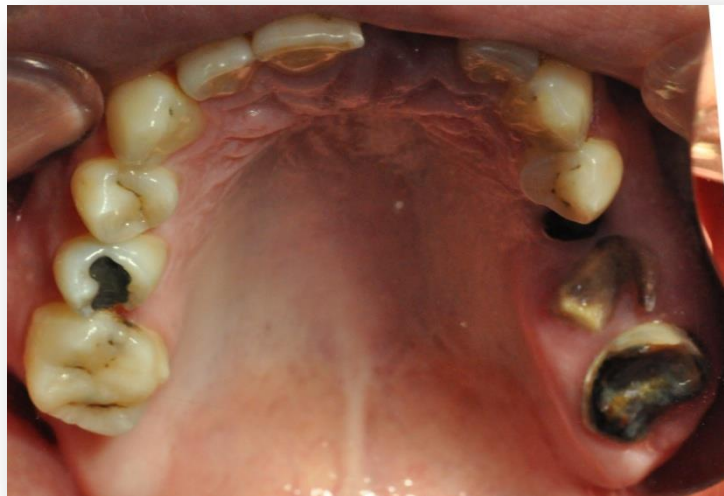
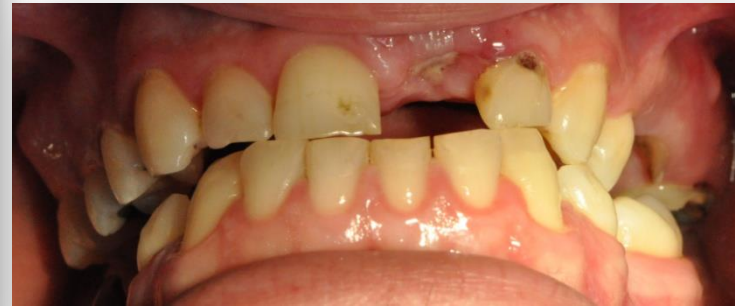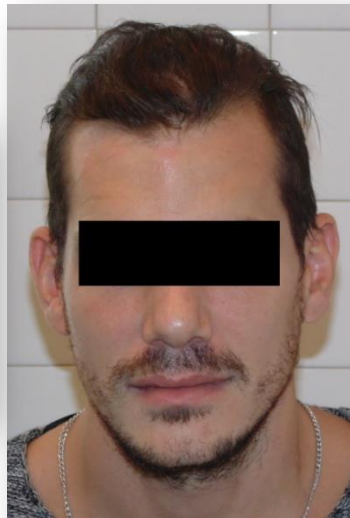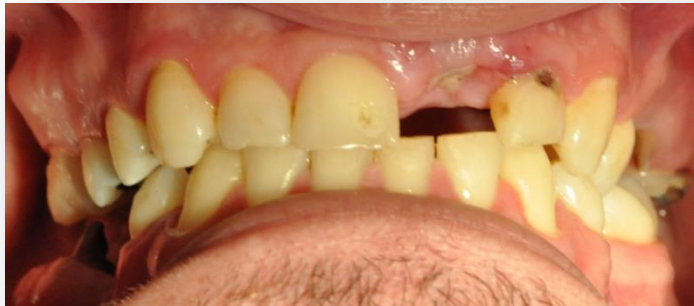Szájvizsgálat

- Sztomato-onkológiai szűrés: negatív
- TMI vizsgálat: eltérést nem tapasztaltam
- Szájhygiéné: közepes
- Protetikai osztályozás (szanálás után):
 - alsó és felső állcsont Fábián- és Fejérdy-féle 2B osztály
- Harapási forma: eugnath



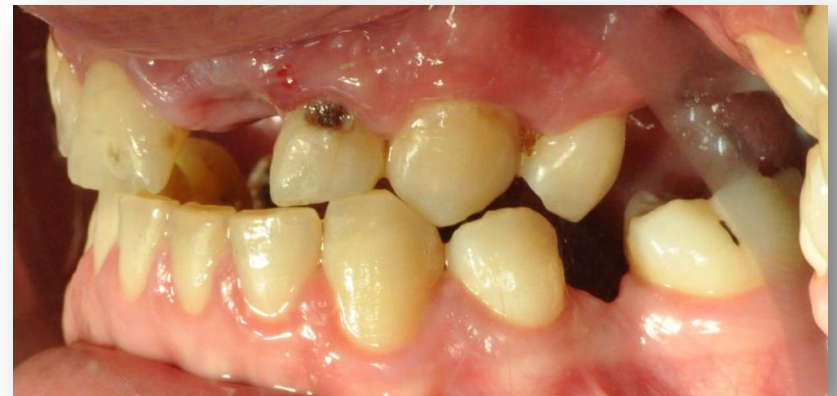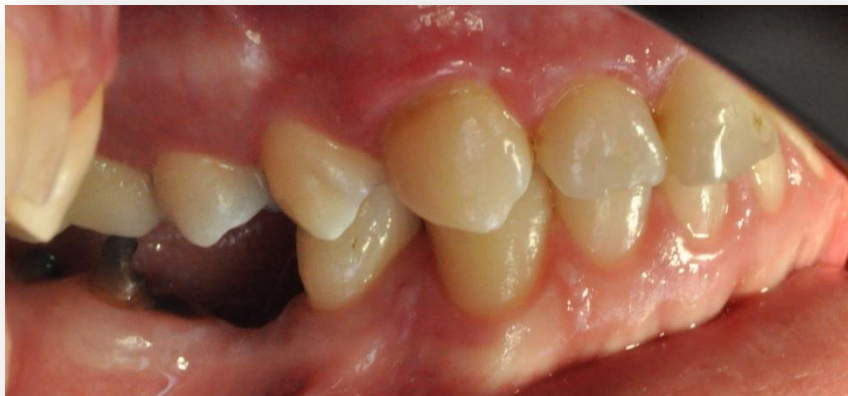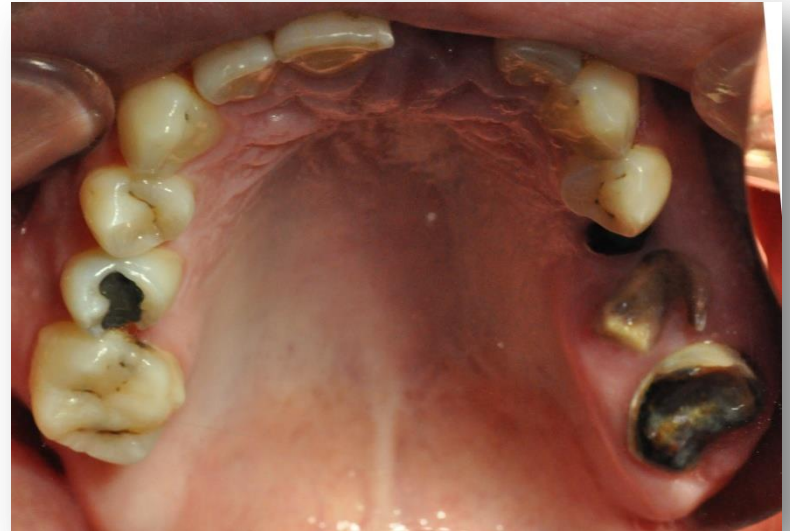Fotódokumentáció - kiindulás



Status - Felső állcsont

Felső fogív:

- 17: foghiány
- 16: MO caries
- 15: OD amalgám tömés
secunder caries
- 12: zománchiba, élfractura, P caries
- 11: M caries, zománchiba
- 21: fractura radice dentis
- 22: nyaki caries
- 23 MP caries
- 25, 26, 27: radix

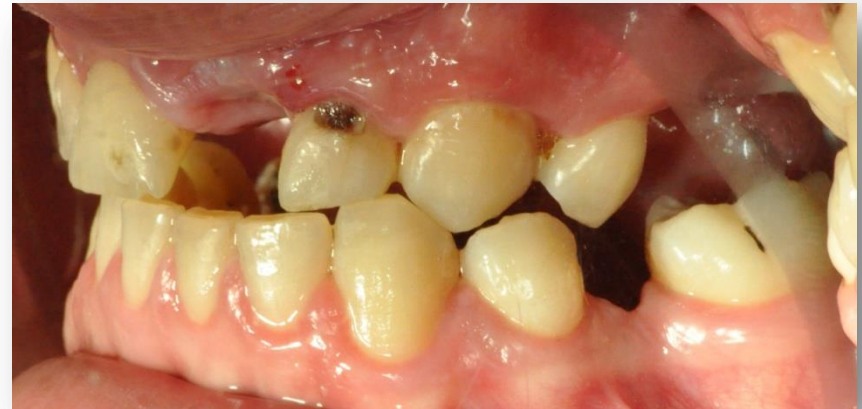
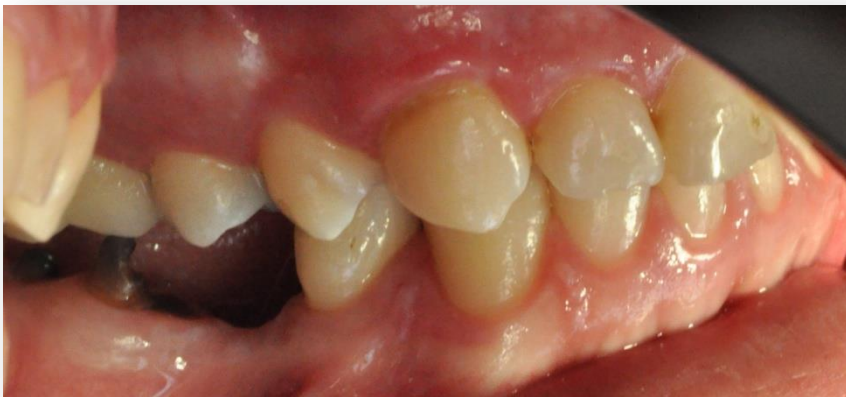
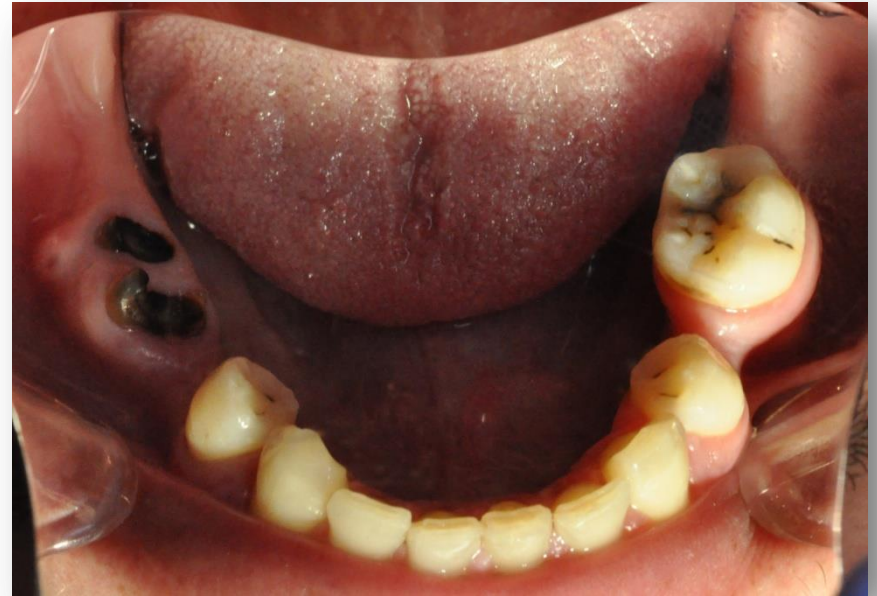A páciens ezen a képen többszöri felszólításra is lateropulsioba harapott, keresztarapása nincs.

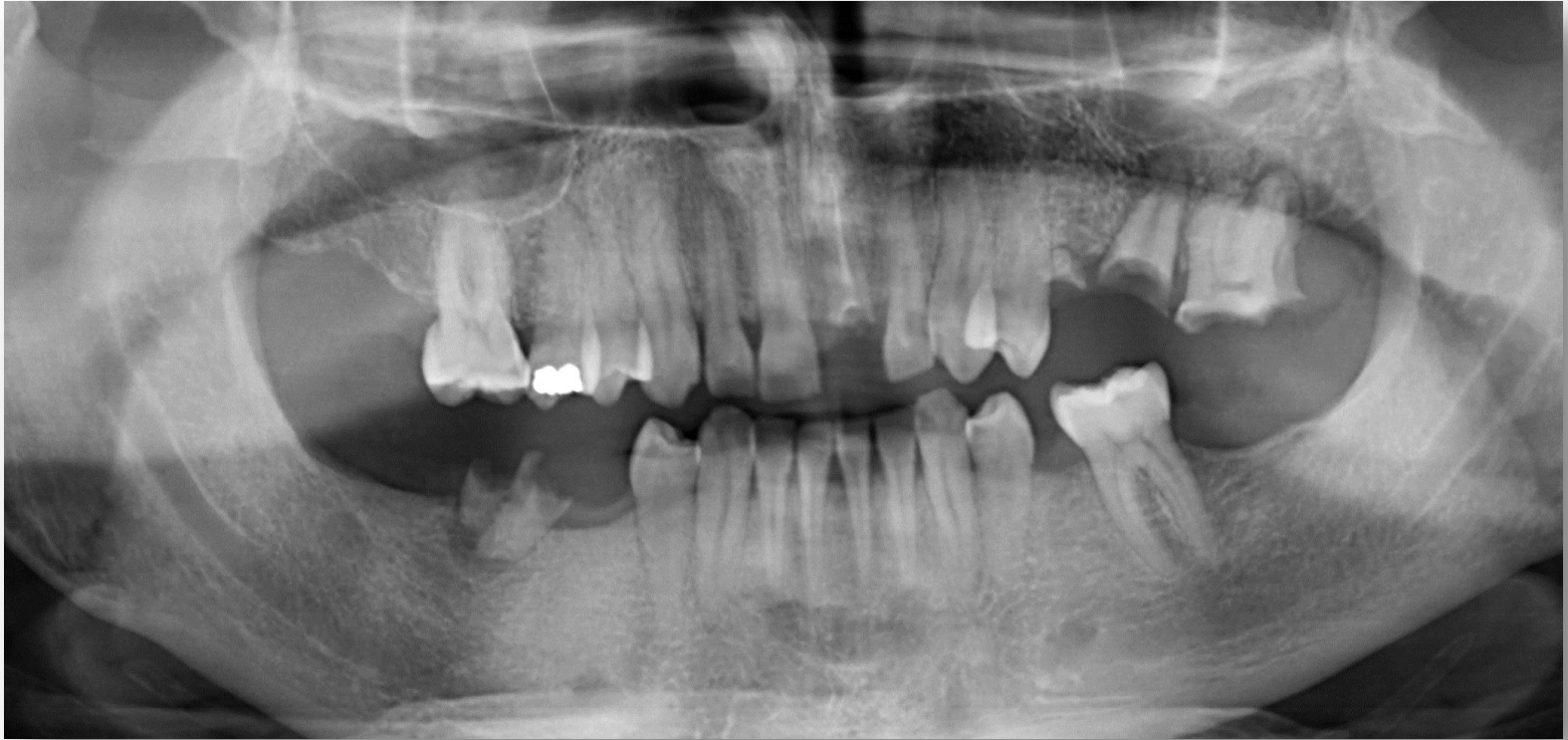Status - Alsó álcson

Alsó fogív:

- 37: foghiány
- 36: OB caries
- 35: foghiány
- 45: foghiány
- 46: radix
- 47: foghiány

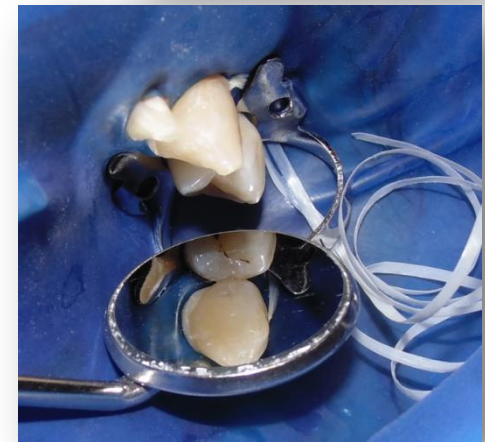
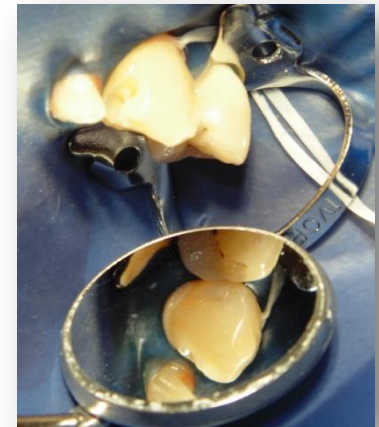
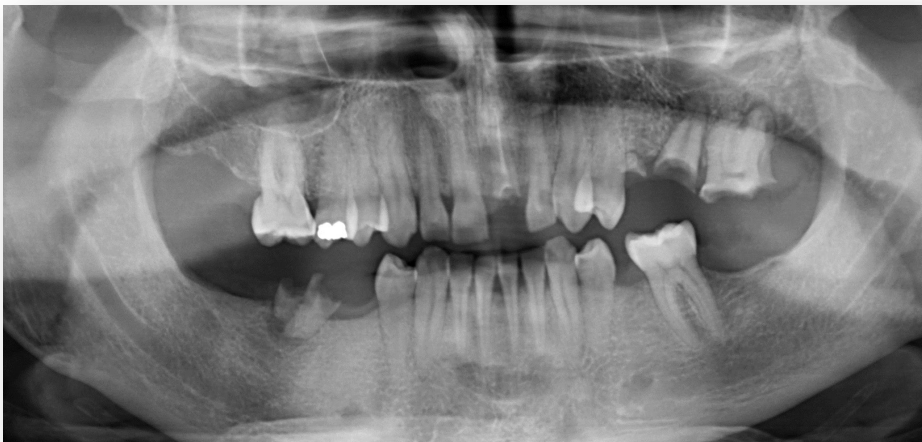RTG Status

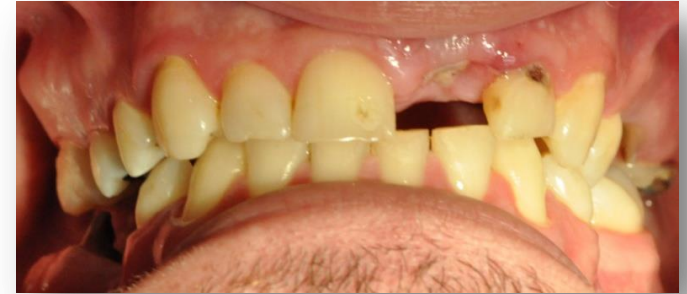

Előkészítő műveletek

- Parodontológiai:
 - supragingivalis depuralas, instruálás, motiválás
- Szájsebészeti
 - 21, 25, 26, 27, 46 fogak extractioja
- Konzerváló fogászati:
 - 23 fog MP kompozit tömés
 - 22 fog üveginomer cement tömés



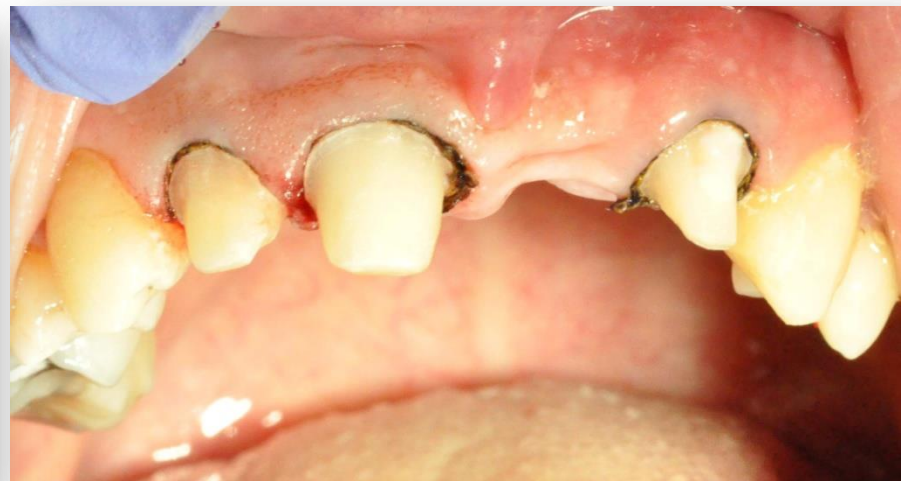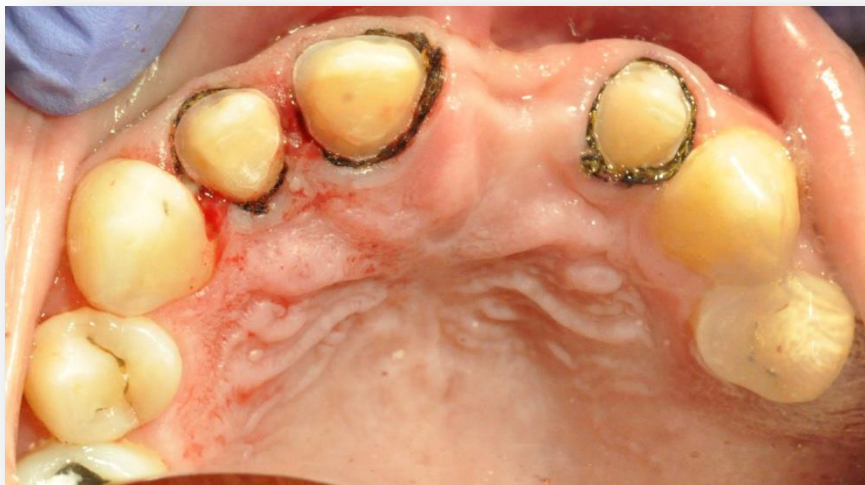Kezelési terv



- 4 tagú fémkerámia híd készítése
horgonykoronák: 12, 11, 22; hézagfog: 21
- 15 fog esztétikus betét készítése
- 16 fog ellátása töméssel
- 36 fog OB kompozit tömés

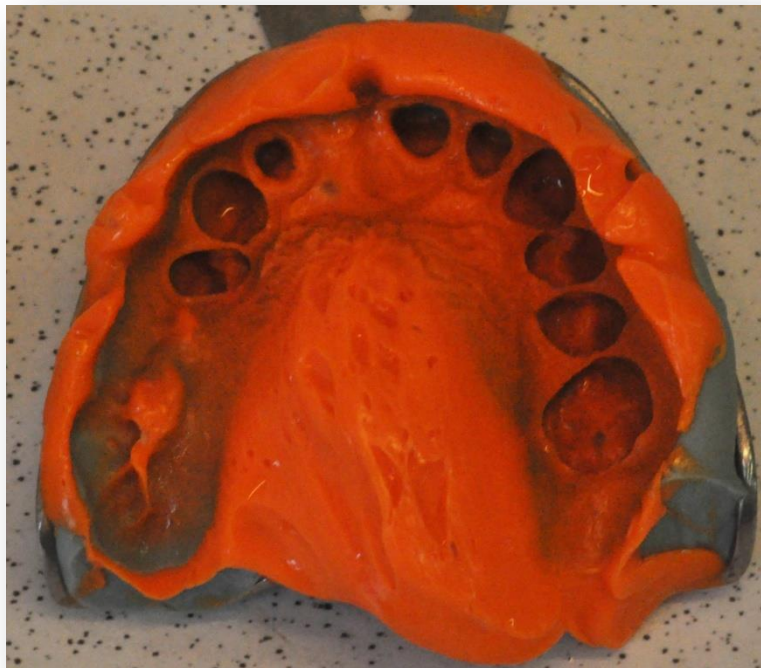
A páciens mereven elzárkózott a kivehető pótlás készítésétől. A további foghiányokat a későbbiekben implantátumon elhorgonyzott pótlásokkal kívánja pótoltatni.

A kezelés főbb lépései

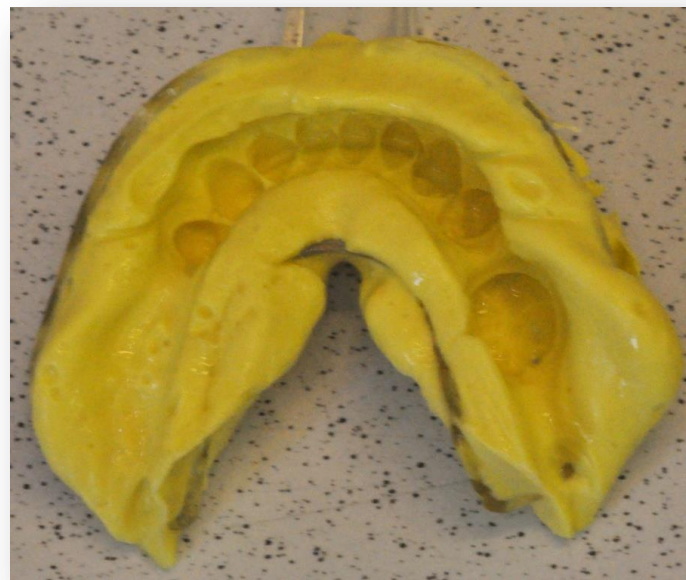

Az előkészített csontok: lekerekített vállas preparálás,
duplafonalas sulcustágítás (a képen egy fonál szerepel)

A kezelés főbb lépései



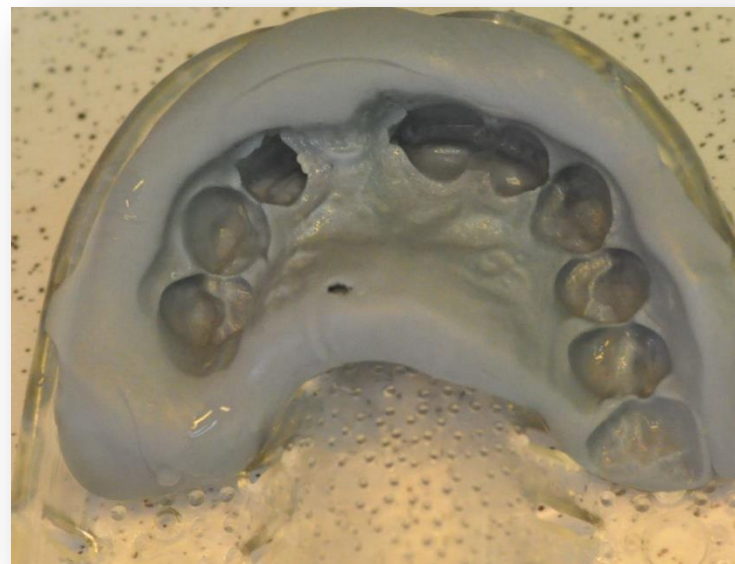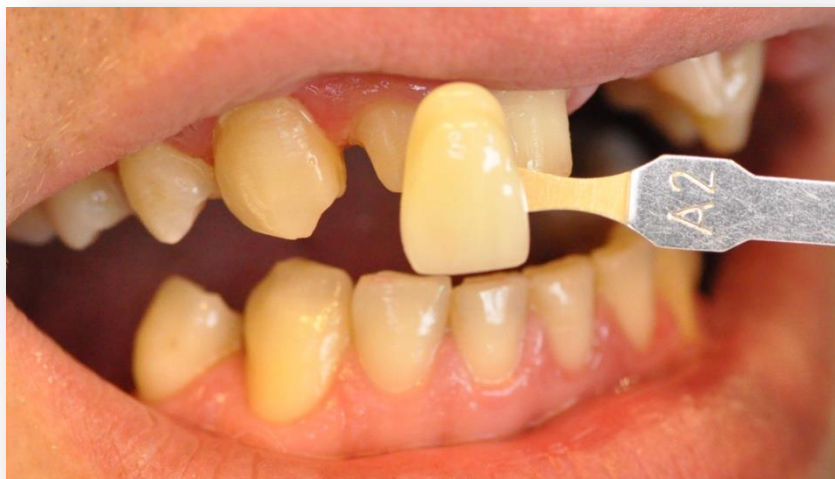Precíziós szituációs lenyomat,
kétfázisú, kétidejű technika
kondenzációs szilikon



Antagonista lenyomat, alginát
Kulcslenyomat

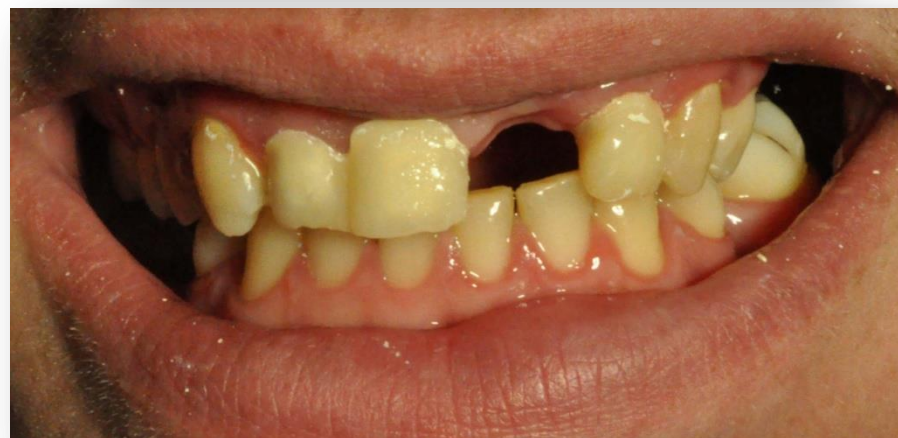

A kezelés főbb lépései

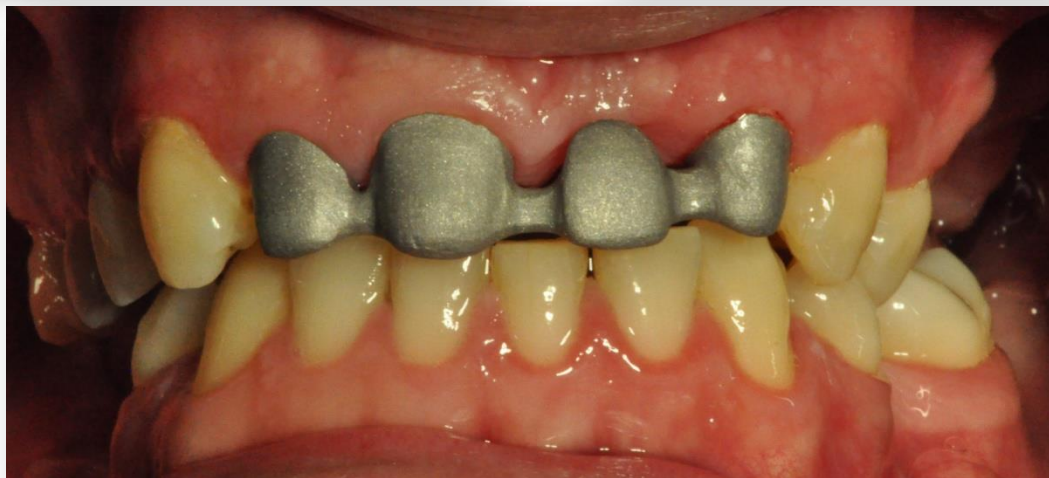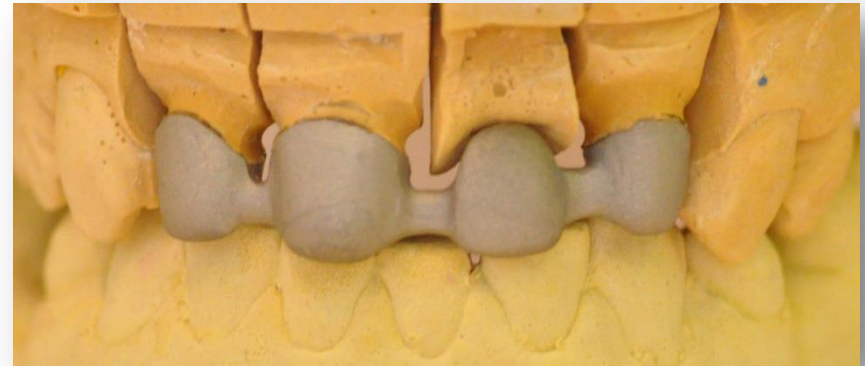
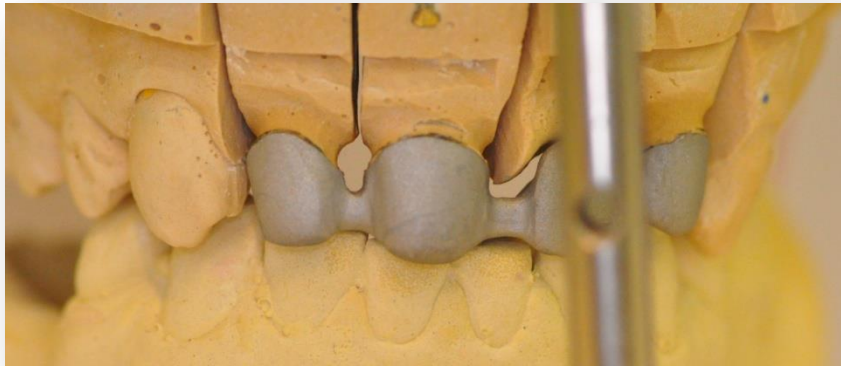


Fogszínmeghatározás: Vita A2

Ideiglenes koronák készítése szék mellett scutan módszerrel, önkötő akrilát (Structur, A2) felhasználásával

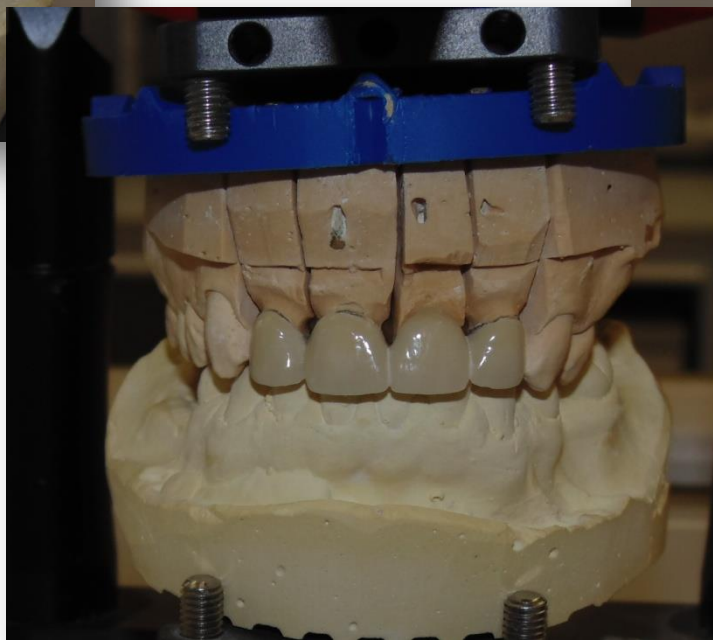
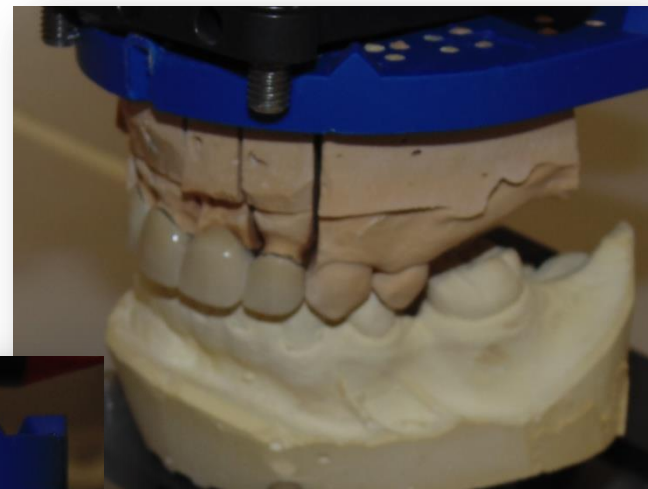
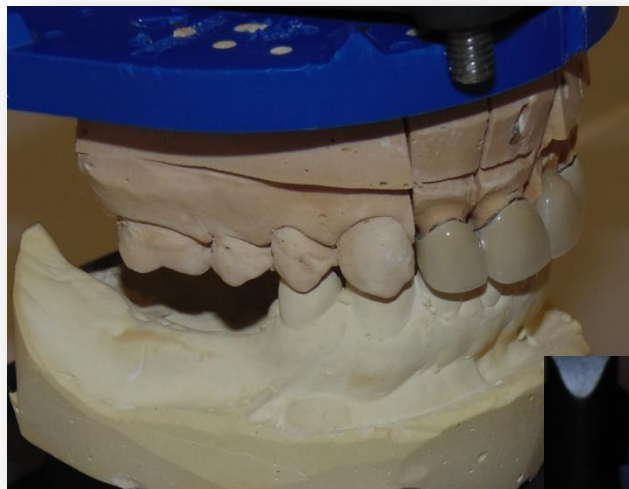


A kezelés főbb lépései



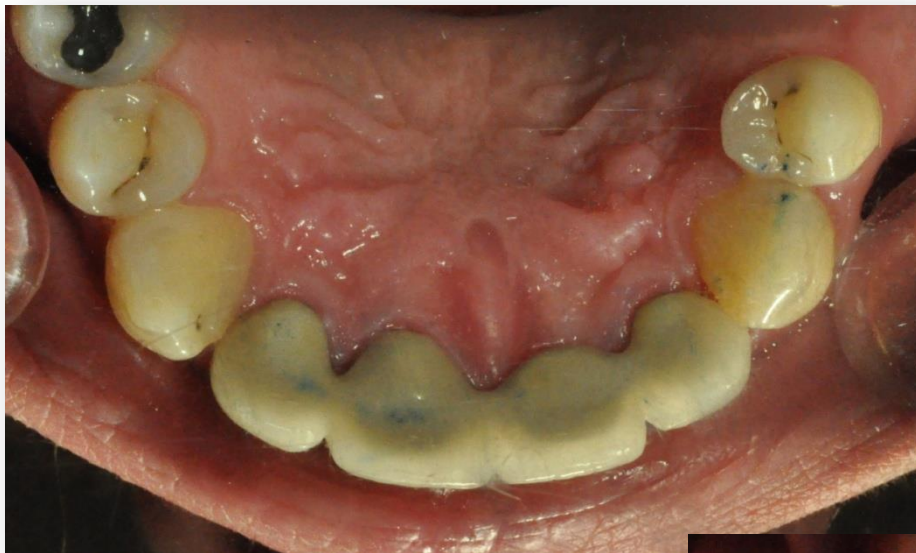Az elkészült fémváz ellenőrzése a mintán és a szájban.

A kezelés főbb lépései



Az elkészült pótlás ellenőrzése a mintán.

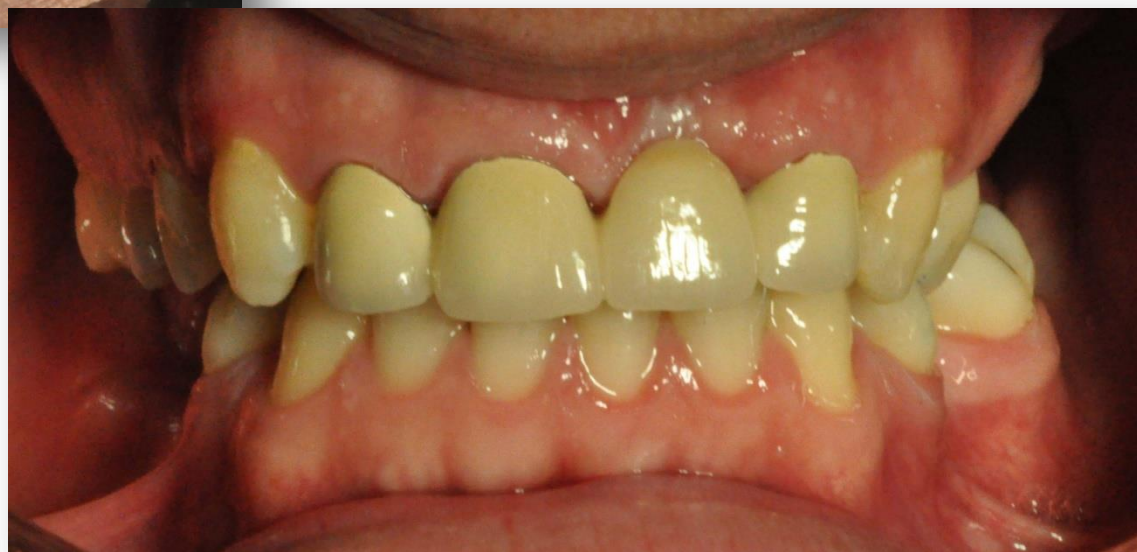A kezelés főbb lépései



Az elkészült pótlás ellenőrzése a szájban.

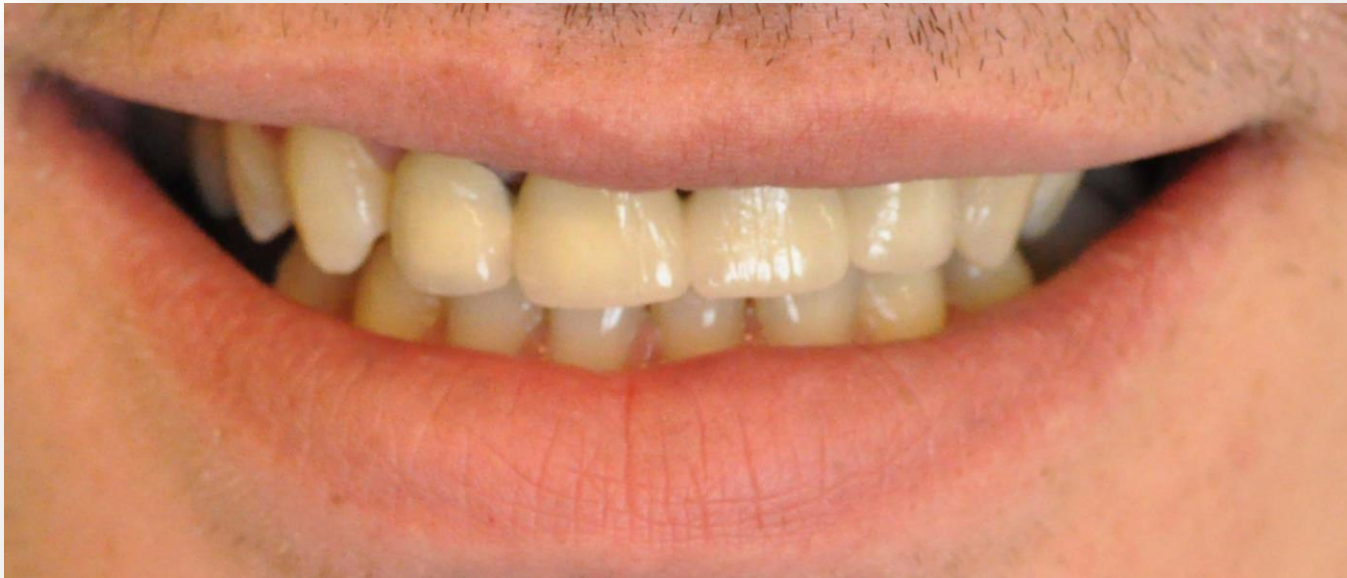Becementezés foszfátcementtel (Adhesor).

A páciens instruálása, motiválása a híd tisztítására megtörtént.



Visszarendelés

- A rövidtávú visszarendelésen panasza nem volt.
- További kezelések időpontjain a páciens nem jelent meg.



Köszönöm a figyelmet!

A decorative horizontal line consisting of a solid teal bar on top, followed by a white bar, and then three thin teal lines at the bottom, all extending across the width of the slide.