



Semmelweis Egyetem Fogorvostudományi
Kar

Fogászati és Szájsebészeti Oktató Intézet
igazgató: Dr. Kivovics Péter egyetemi docens

<http://semmelweis-egyetem.hu/fszoi/>

<https://www.facebook.com/fszoi>




Abcessus gingivalis acuta

Szerző : dr. Lipták Eszter

Tutor: Dr. Bíró Andrea - osztályvezető
főorvos

Mentor: Dr. Márton Krisztina -
egyetemi docens



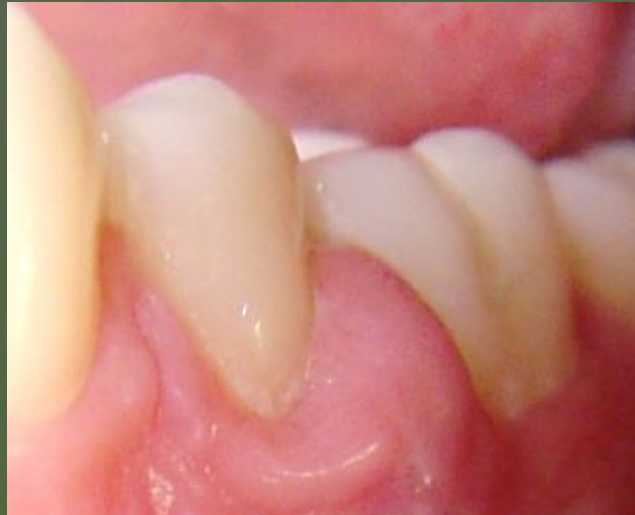Általános anamnézis

- 21 éves nő páciens
- Foglalkozása: „stylist asszisztens”
- Általános betegség: nincs
- Gyógyszerek: nem szed
- Gyógyszerérzékenység, allergia: nem tud róla
- Káros szokás : dohányzás
- Fogászati ügyeletre érkezés oka: bal alsó fogainál „puklit” észlelt 2 napja, mely nyomásra enyhén érzékeny, pár napja úgy érezte, evésnél ezen a területen egy szálfka megsértette ínyét.

Fogászati anamnézis

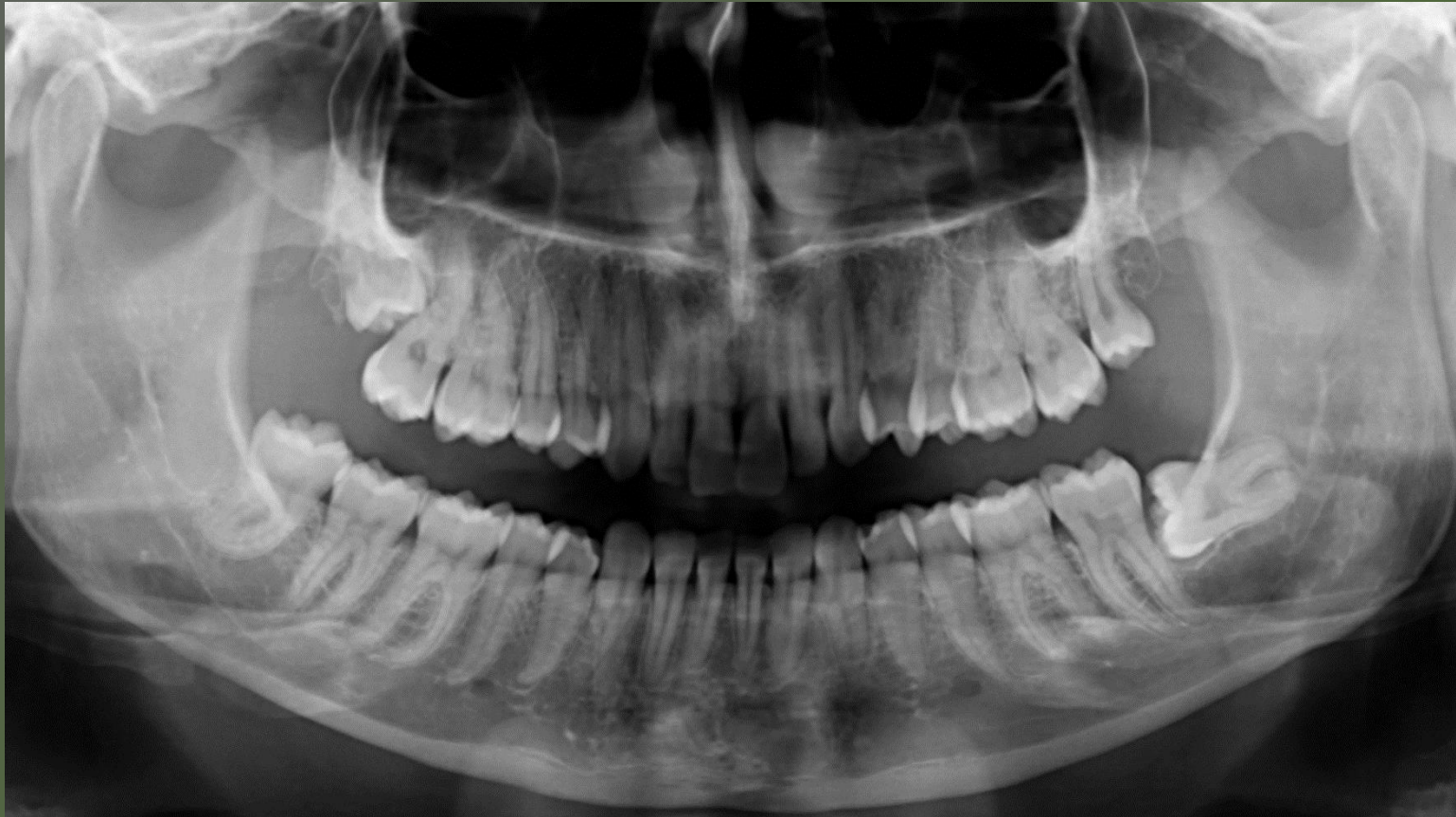- Fogmosás: napi 2x, szájöblögetőket és fogselymet ritkán használ
- Fogászatra évente jár kontrollra
- Utolsó depurálás: 2 hónapja
- Fogmosáskor vérzést nem tapasztal
- Fogmozgathatóságot nem észlelt

Kiindulási állapot



35-36 fog közötti ínypapilla duzzadt, fluktuáló.

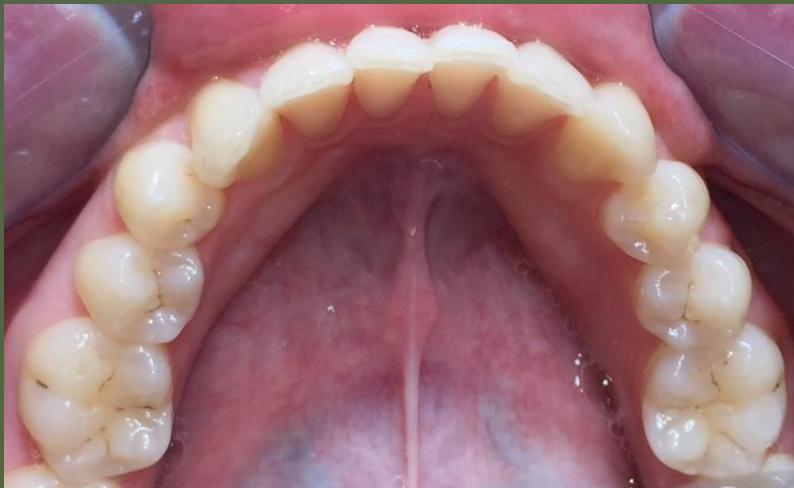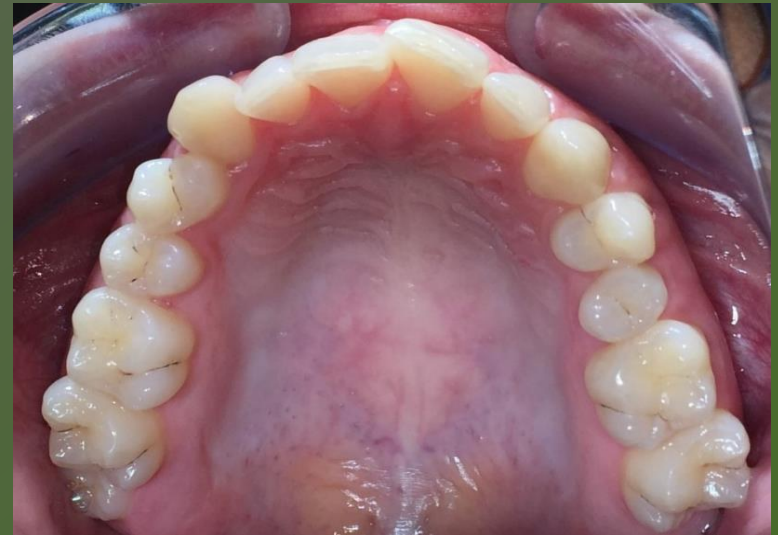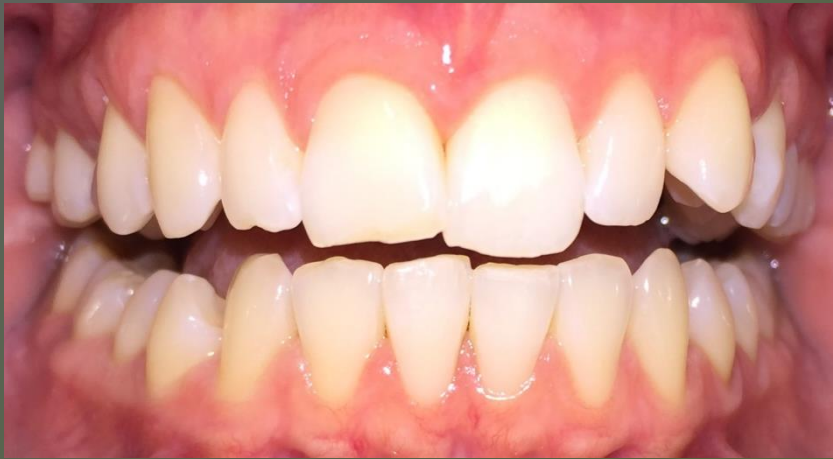Radiológiai státusz – OP felvétel



Parodontálisan ép körülmények mellett fejlődött ki az ínytályog, kóros radiológiai eltérés nem látható.

Klinikai státusz

(gyógyulás utáni fotók)



Fogazata: megtartott, ép

Szájhigiéne: jó

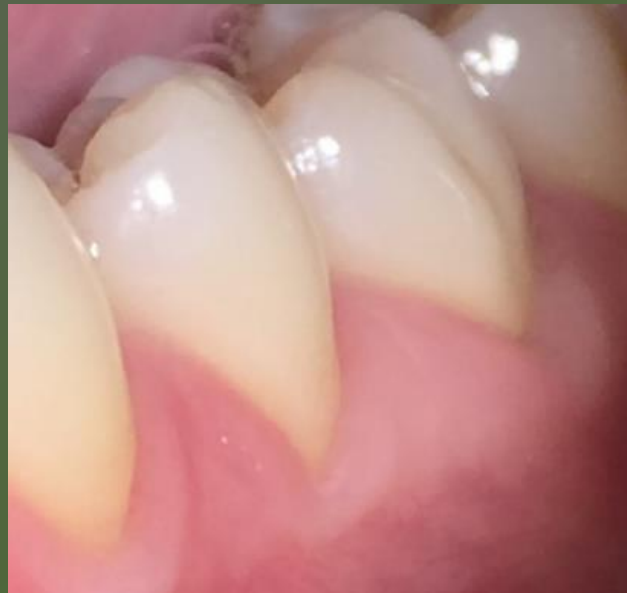Diagnózis, terápia

Abscessus gingivalis acuta

Terápia:

- helyi érzéstelenítésben 35-36 fog között kürettálás, majd átöblítés 3%-os hidrogén-peroxiddal
- 4 nap múlva kontroll

Gyógyult állapot



Köszönöm a figyelmet!