



# Semmelweis Egyetem Fogorvostudományi Kar Fogászati és Szájsebészeti Oktató Intézet

igazgató: Dr. Kivovics Péter egyetemi docens

<http://semmelweis-egyetem.hu/fszoi/>

<https://www.facebook.com/fszoi>



## Foramen coecum caries ellátása



### Dr. Bársony Nóra

Tutor: Dr. Horváth János

Osztályvezető főorvos

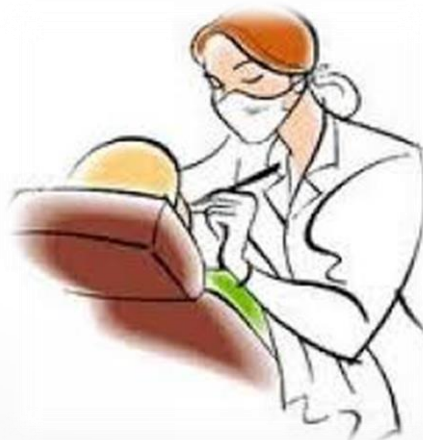Mentor: Dr. Fábián Gábor

Egyetemi docens

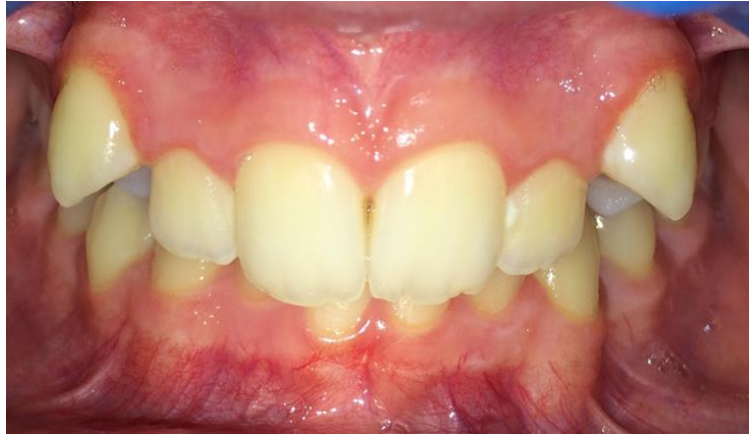

# Általános anamnézis

- 12 éves lány
- Intézetünkbe fogszabályozó kezelés miatt érkezett
- Általános, szisztémás, kezelést befolyásoló betegsége nincs
- Gyógyszert nem szed
- Gyógyszerérzékenységről, allergiáról nem tud
- Egészségére káros szokása nincs



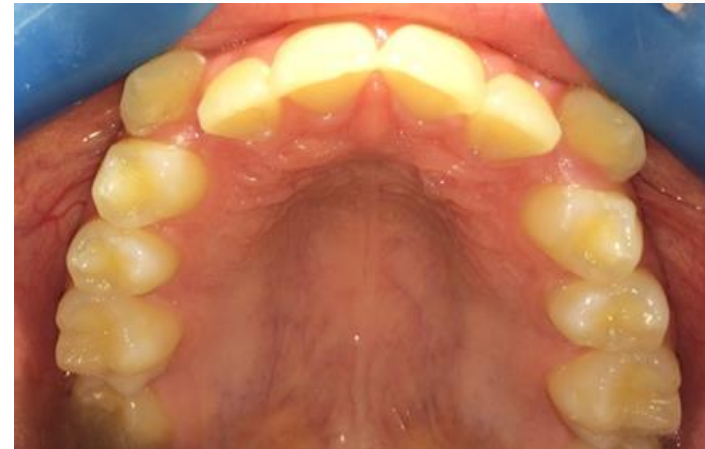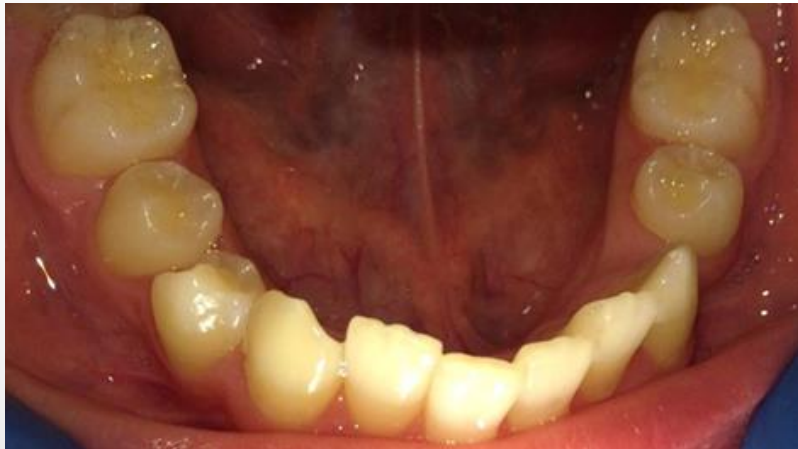# Fogászati anamnézis



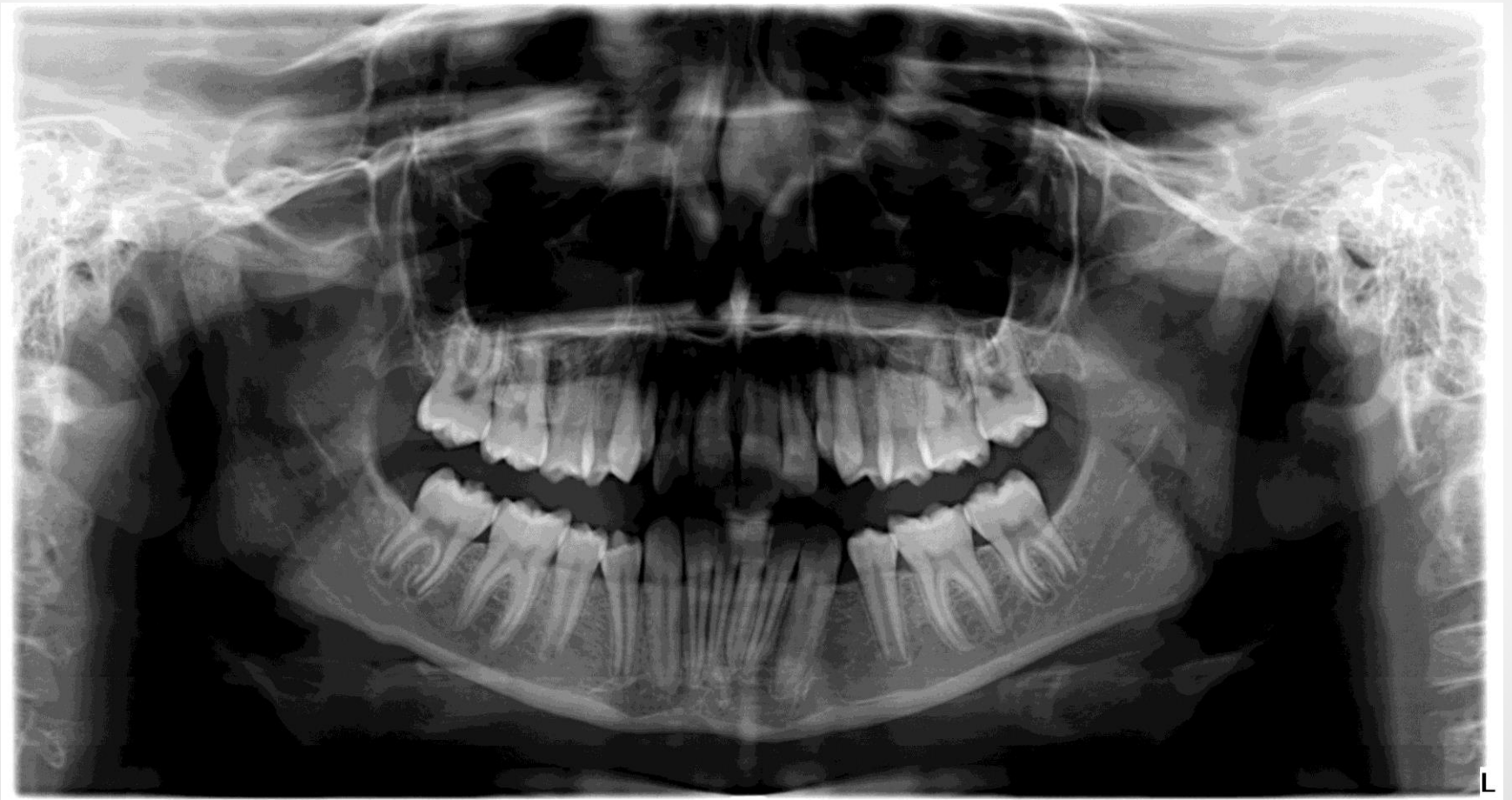- Rendszeres iskolai fogászati szűrésen vesz részt
- Korának megfelelő maradó fogazat
- Szájhygiéne nem megfelelő
- Fogszabályozó készüléke nem volt

# Fej-, nyak régió vizsgálata intraorális vizsgálat

- Sztomato-onkológiai szűrés negatív
- TMI vizsgálat során eltérés nem volt észlelhető
- Szájhygiéné nem megfelelő
- Parodontium állapota ép

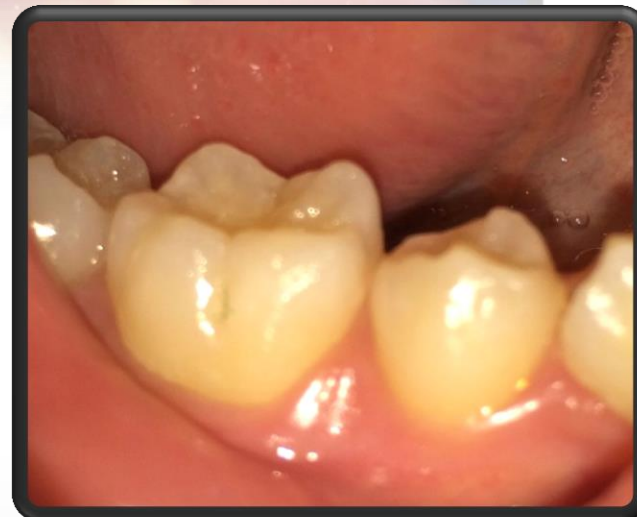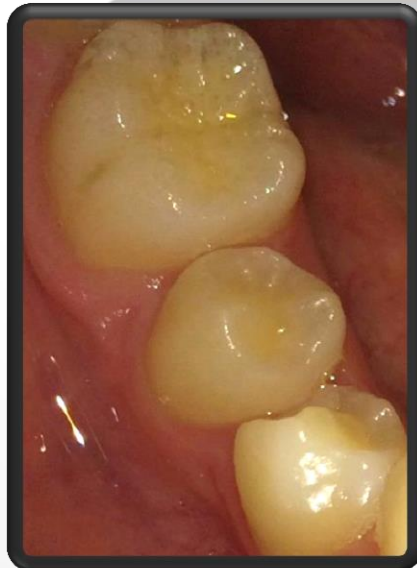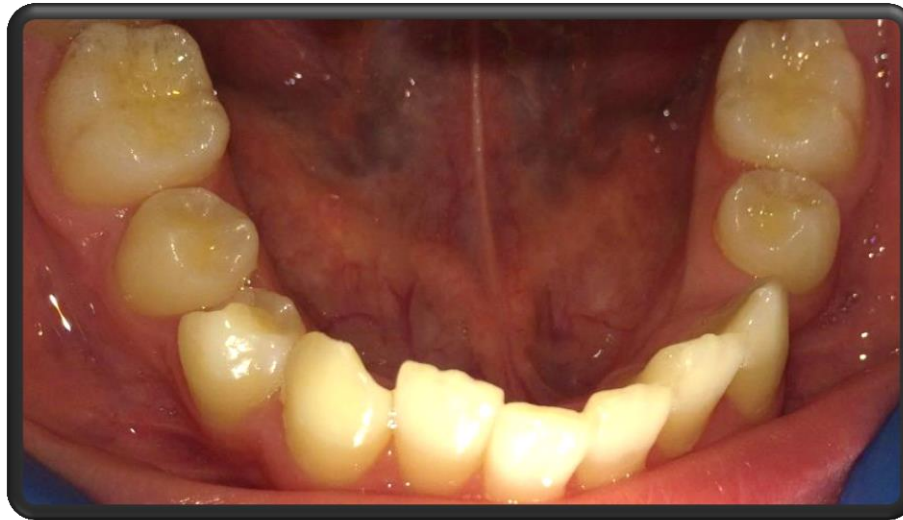


# Orthopantomograph

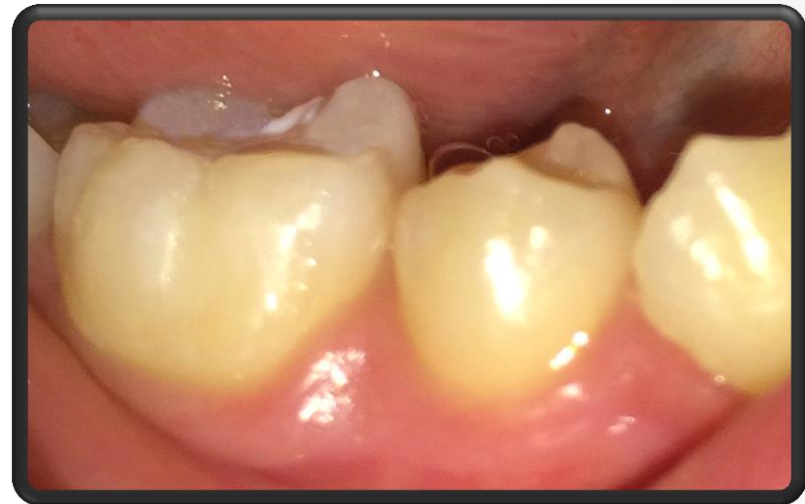
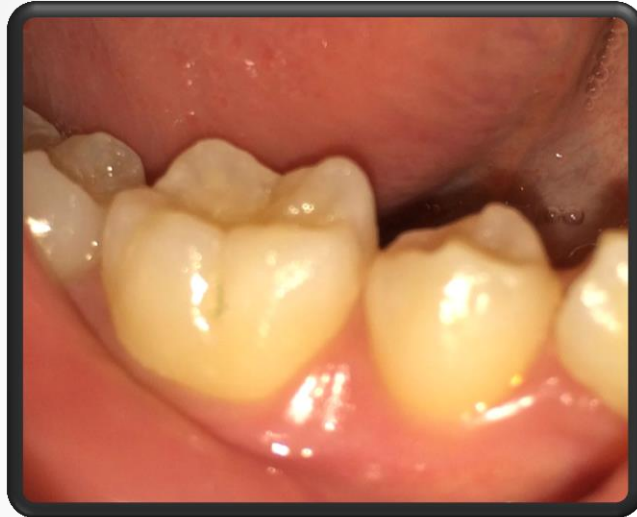
# Diagnózis

- 46-os fog foramen coecum caries



# Kezelés



Terápia:

- 46 fogban foramen coecum tömés (A2 Flow)

