



# Semmelweis Egyetem Fogorvostudományi Kar Fogászati és Szájsebészeti Oktató Intézet

igazgató: Dr. Kivovics Péter egyetemi docens

<http://semmelweis-egyetem.hu/fszoi/>

<https://www.facebook.com/fszoi>



## 2A, 2A/1 osztályú foghiány protetikai ellátása



**Szerző:** Dr. Tupicza Alexander

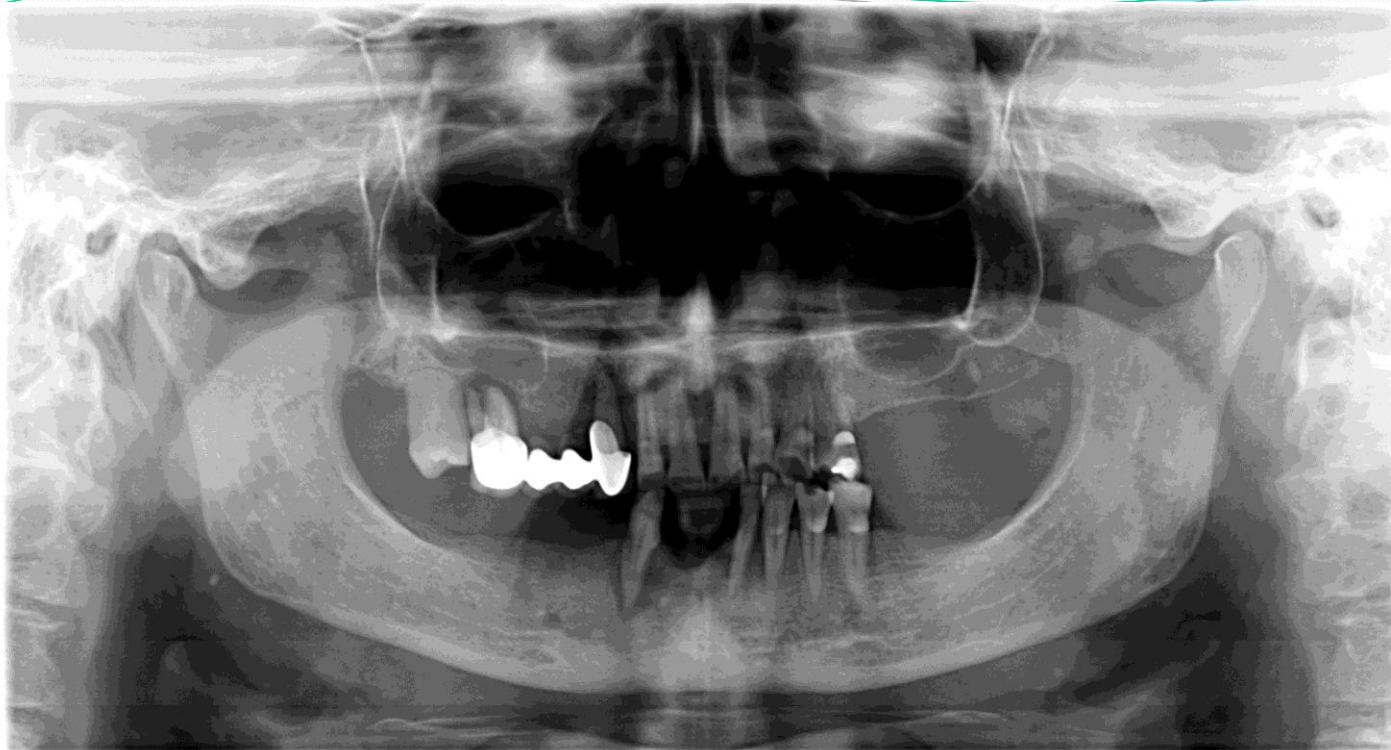
**Tutor:** Dr. Katona István főorvos

**Mentor:** Dr. Dombi Csaba egyetemi docens

# ANAMNÉZIS

- 65 éves nő páciens.
- Általános anamnézisében fogászati kezelést akadályozó megbetegedés nem szerepelt.
- Stomatoonkológiai szűrés negatív.
- TMI elváltozás nem észlelhető.

# KIINDULÁSI ÁLLAPOT



## Felső állcsont:

- 18, 25, 26, 27, 28 foghiány;
- Fémkerámia híd 13-16.
- 33 kompozit tömés.

## Alsó állcsont:

- 38, 37, 36, 31, 41, 42, 44, 45,46, 47, 48 foghiány;
- 31, 43 fogak 3 fokú mobilitás.

# A SZÁJ SZANÁLÁSA

- **Parodontológiai előkészítés:**
  - Supra- és subgingivalis depurálás, szájhigiénés instruálás, motiválás.
  - **Sebészeti fogeltávolítás.**

# KEZELÉSI TERV

- **Felső állcsont:**

1. Fémkerámia híd 13-16 eltávolítása.

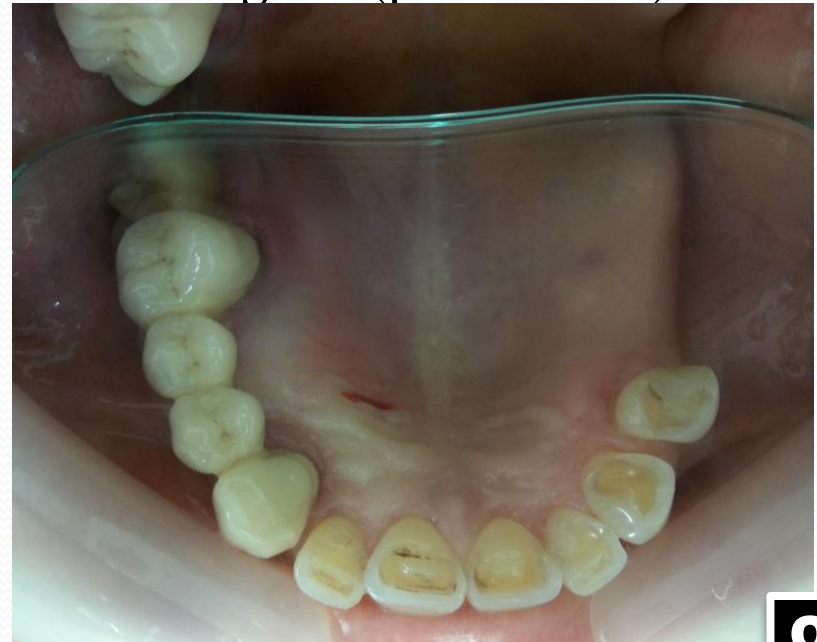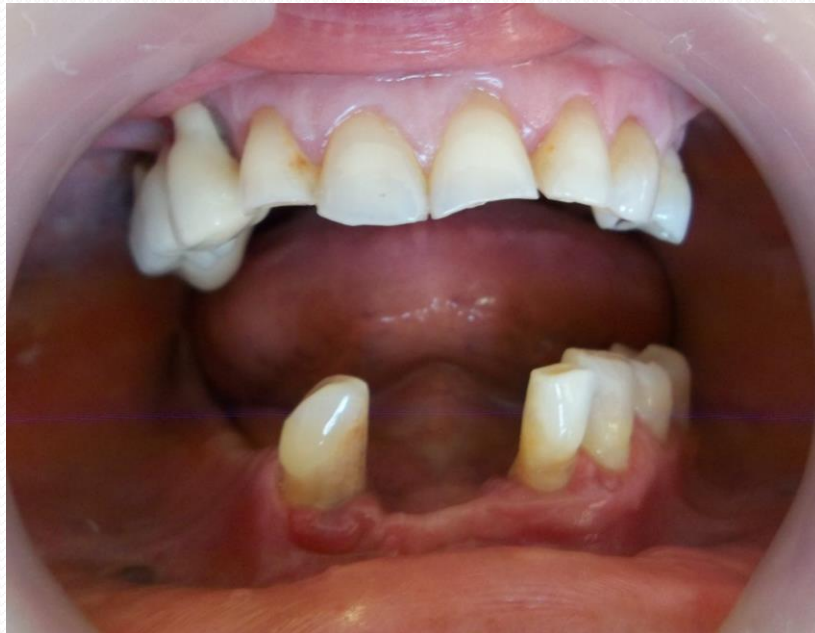2. Kombinált munka:

- a) 12-23 sín (12, 11, 21, 22, 23 horgonykoronák)

- b) - 8 tagú, dentomucosalis megtámasztású ,merev elhorgonyzású, pillangó alakban redukált részleges fémlemez.

- frézelt vállal rendelkező koronák: 12, 23

- elhorgonyzás eszköze: finommechanikai rögzítő (preci-vertex)

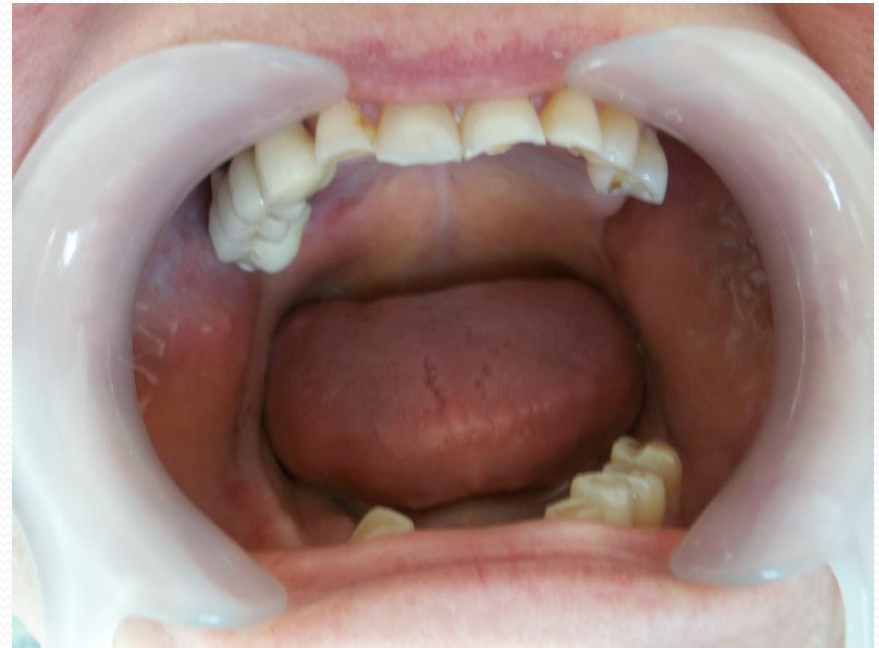
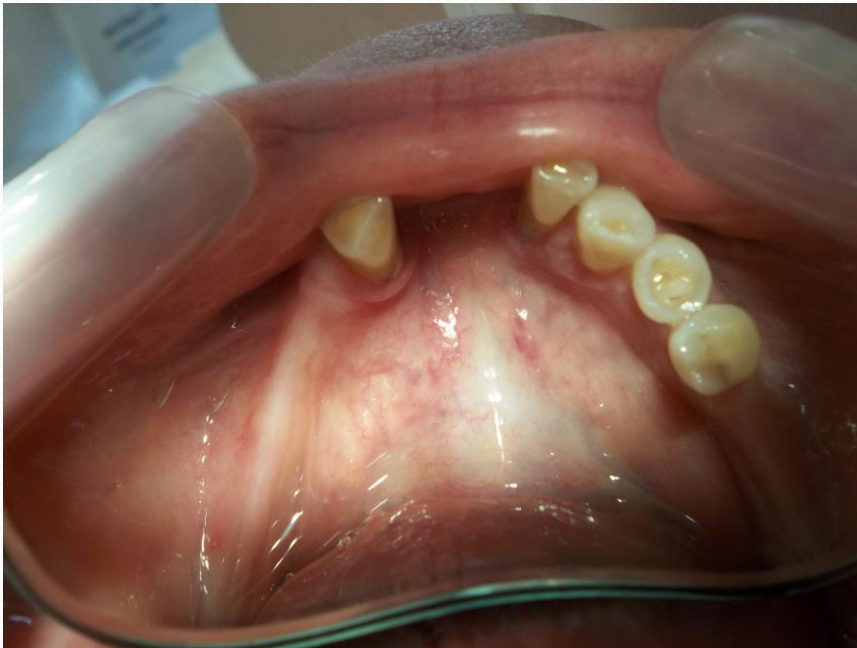
# KEZELÉSI TERV

- **Alsó állcsont:**

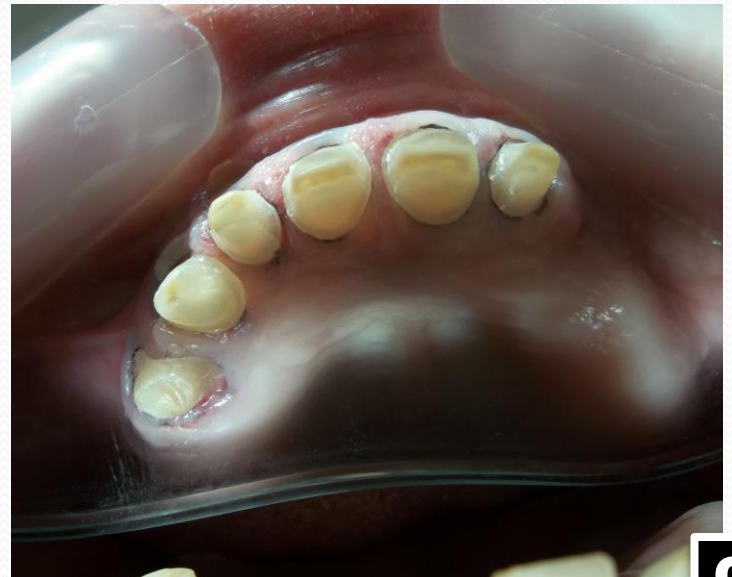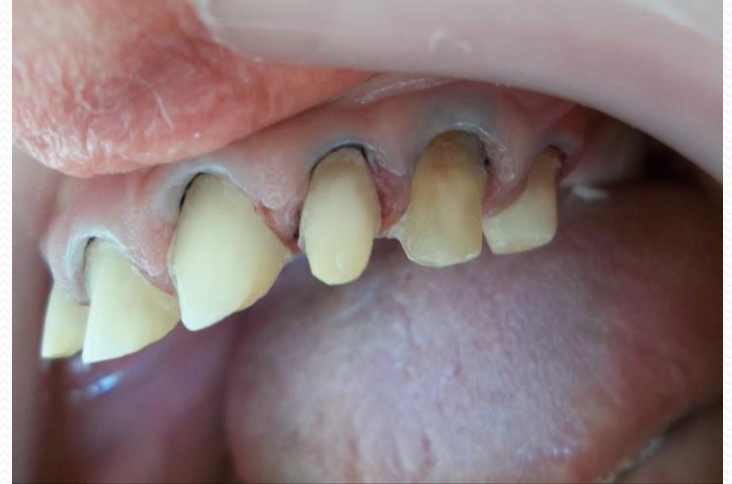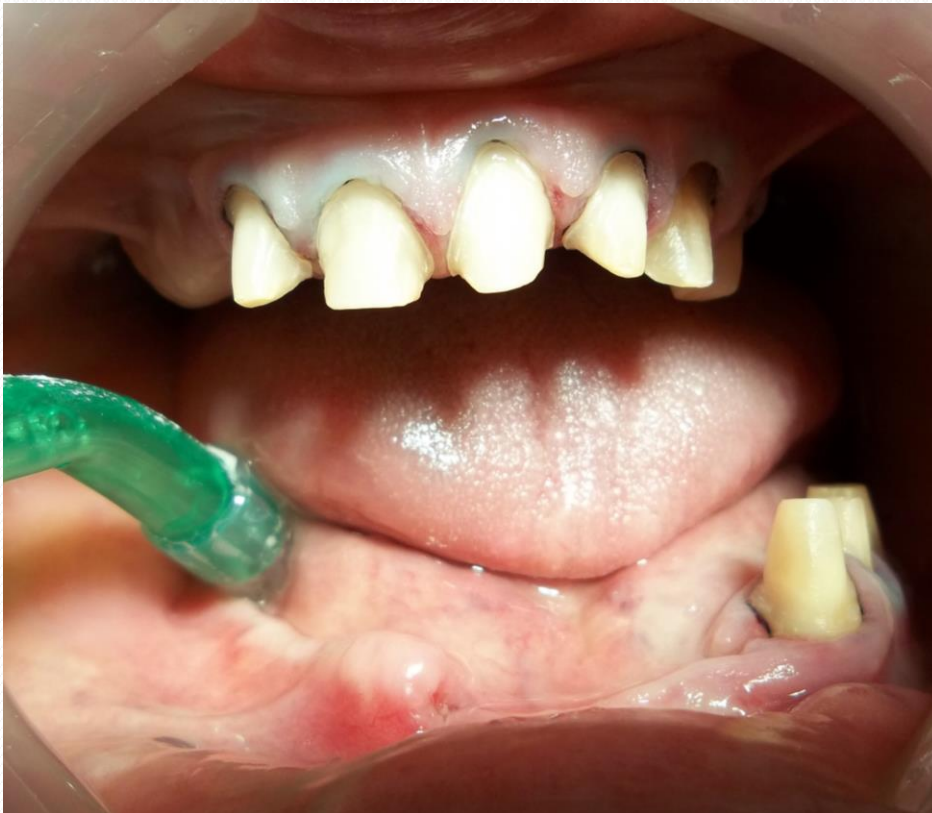Kombinált munka:

- a) 33-35 sín (33, 34, 35 horgonykoronák)
- b) 11 tagú, dentomucosalis megtámasztású, merev elhorgonyzású, részleges fémlemez.
  - frézelt vállal rendelkező koronák: 33, 34, 35.
  - elhorgonyzás eszköze: finommechanikai rögzítő (preci-vertix).
  - tovaftó kapocs, öntött kapocs.



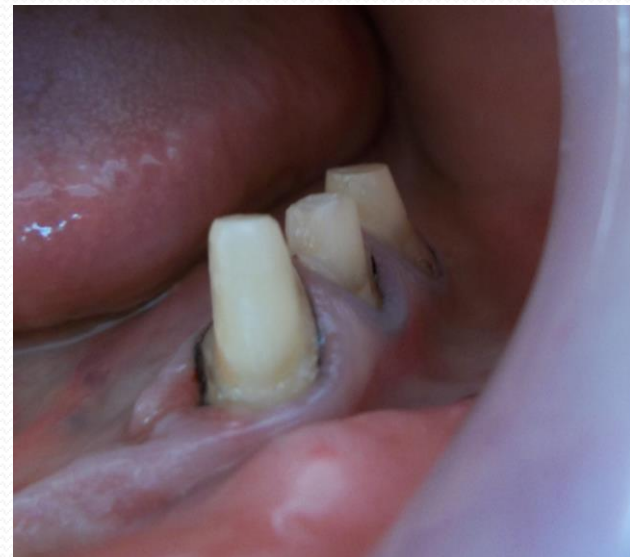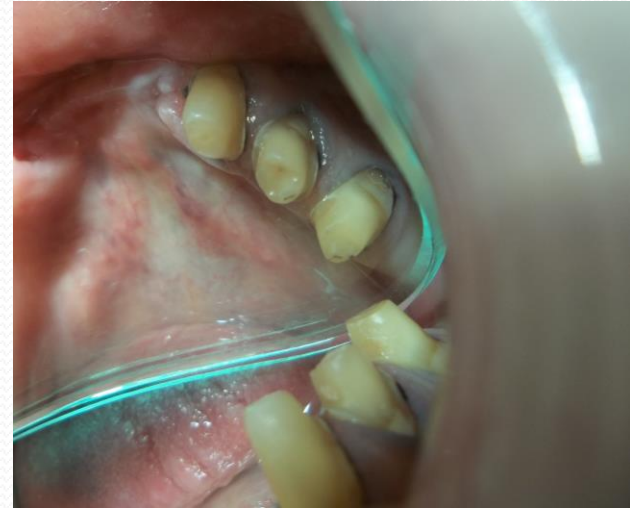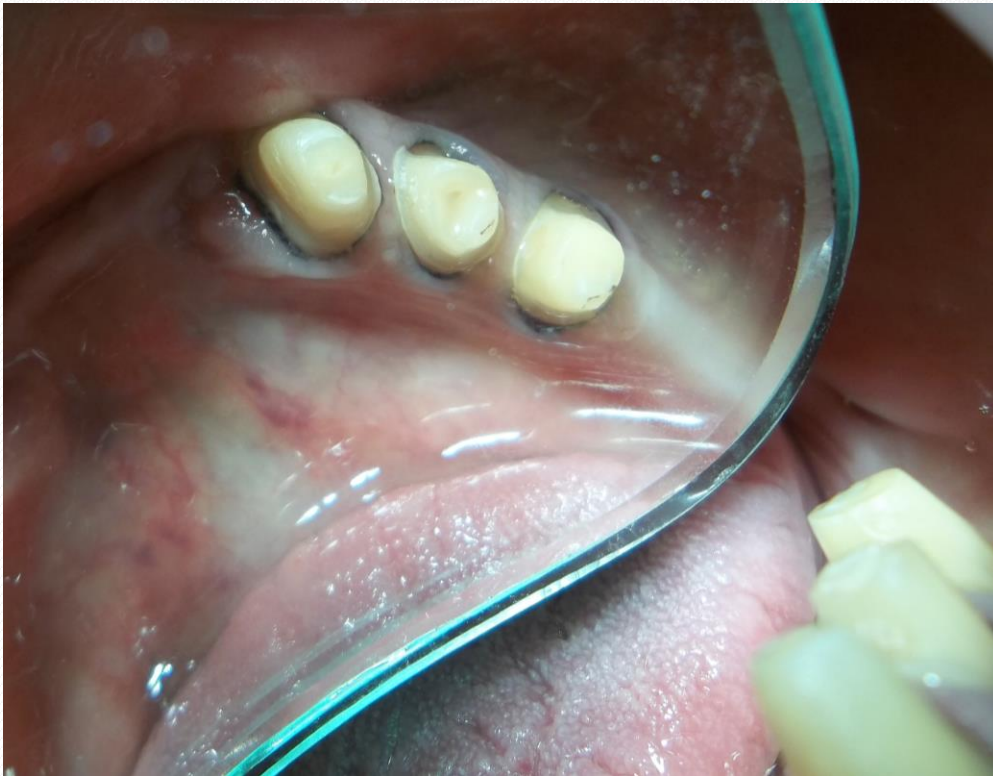# CSONKELŐKÉSZÍTÉS

- Supraringivális ferde vállas preparálás



# CSONKELŐKÉSZÍTÉS

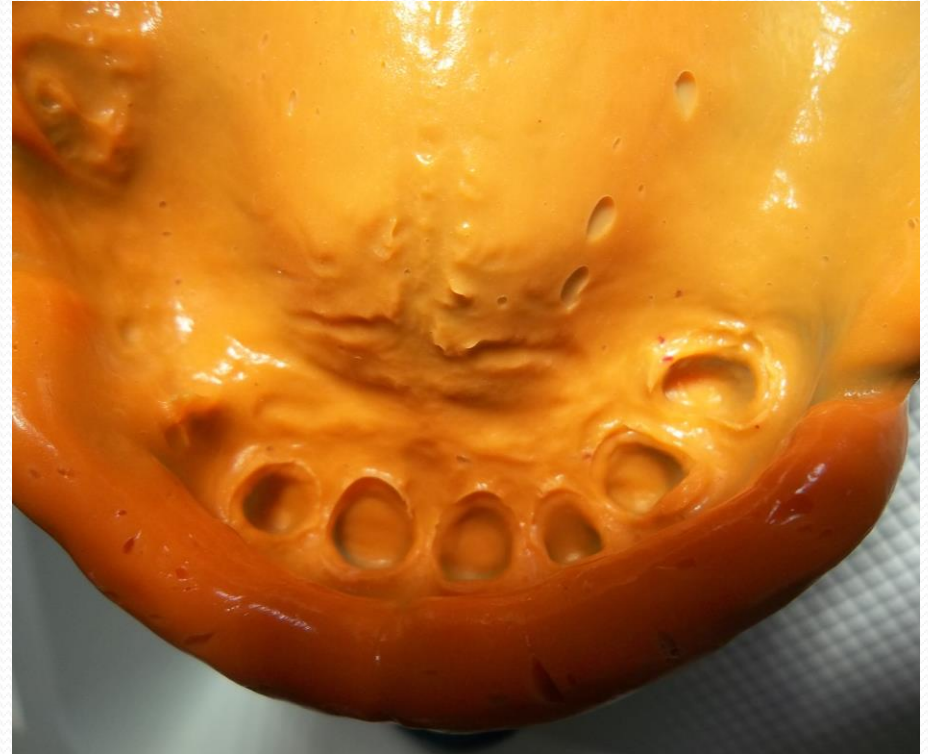- Supragingivális ferde vállas preparálás





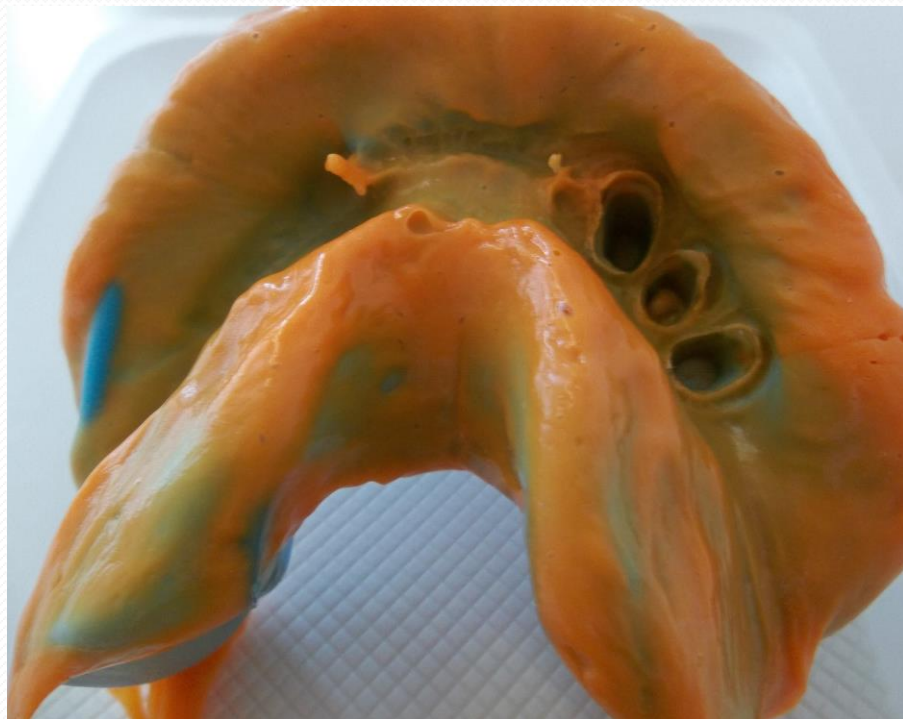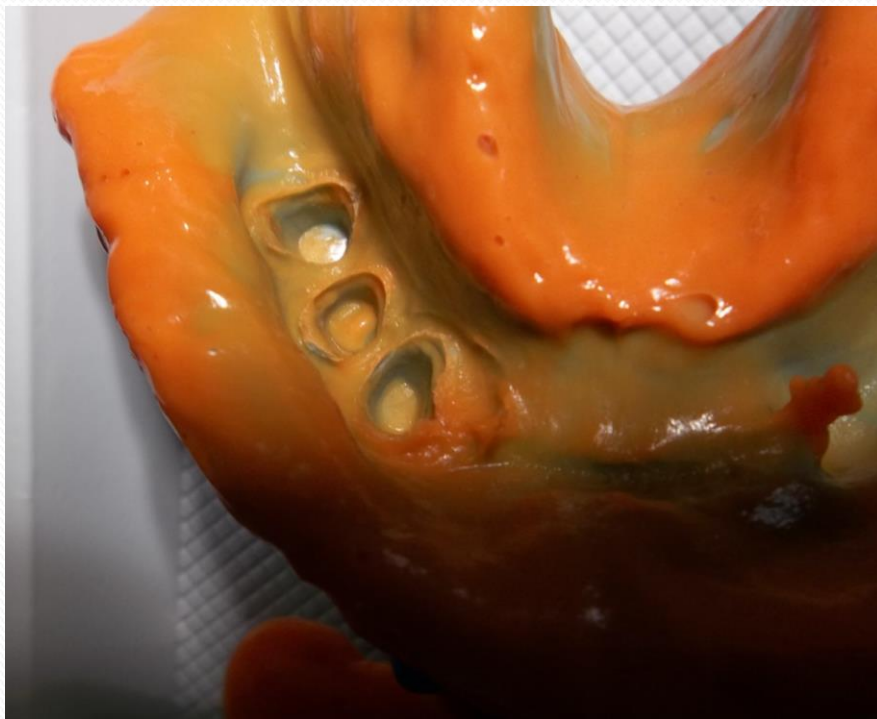
# LENYOMATVÉTEL

- Felső álcsonst:
  - Kétfázisú kétidejű C típusú szilikonnal.



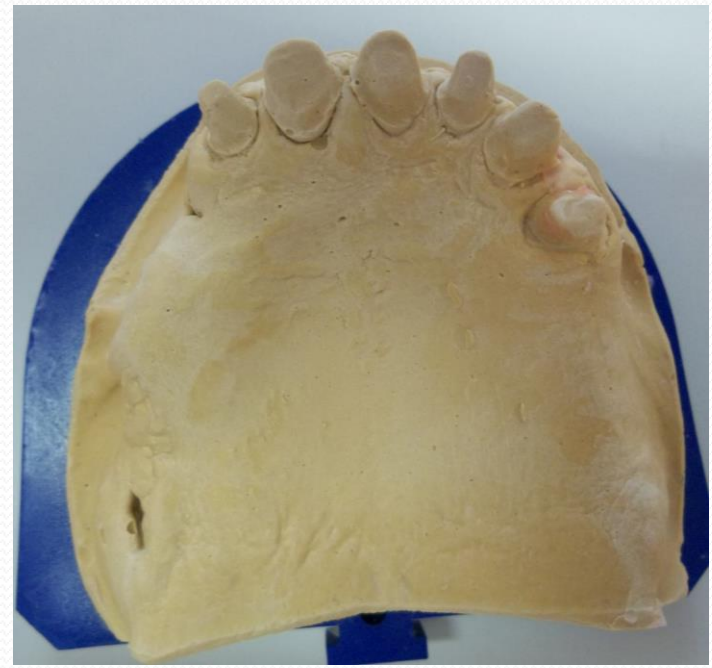
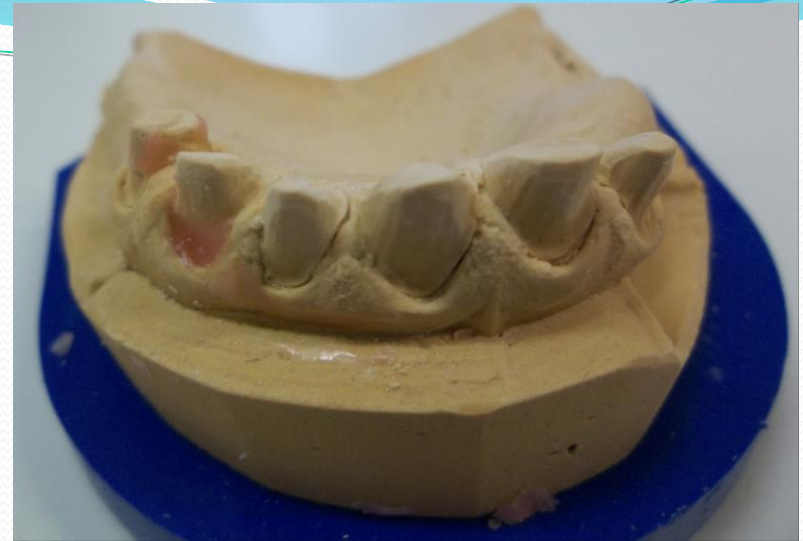# LENYOMATVÉTEL

- Alsó álcsontr:
  - Kétfázisú kétidejű C típusú szilikonnal.

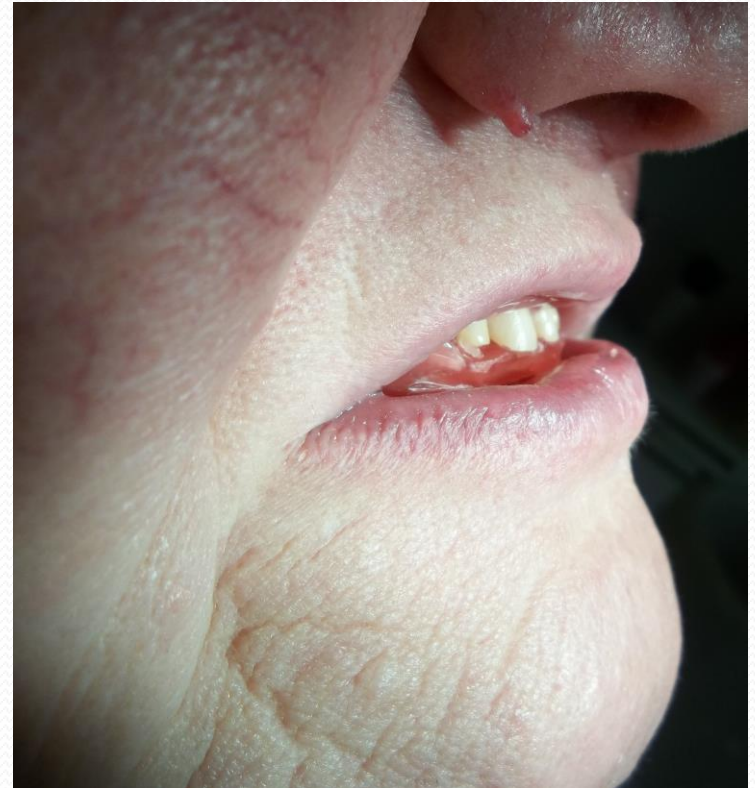
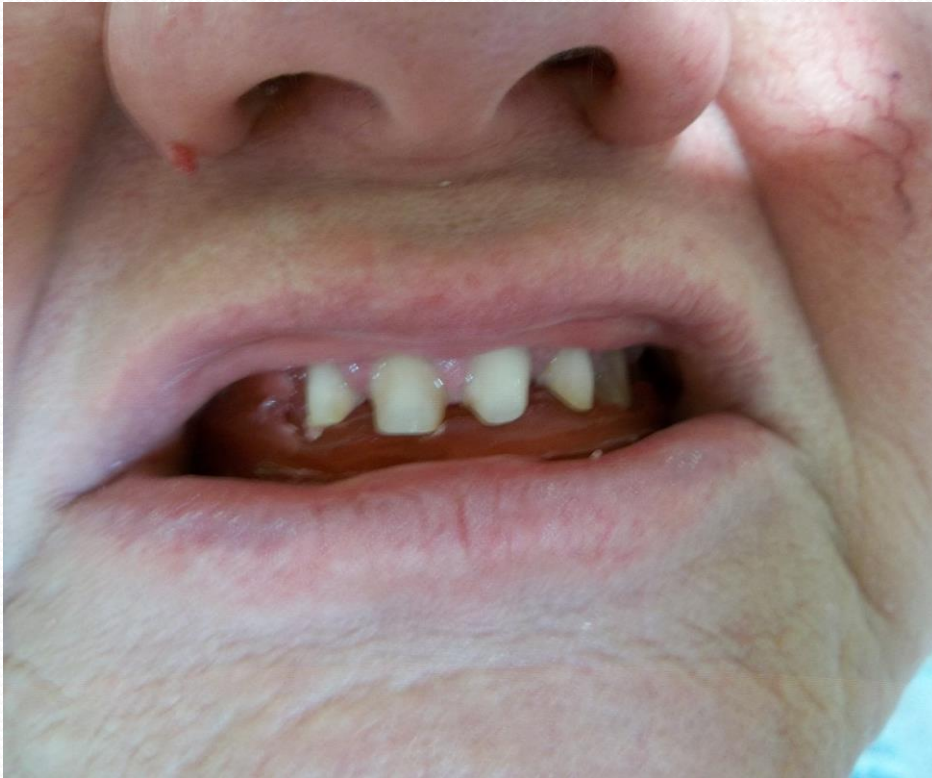

# Centrális reláció meghatározása

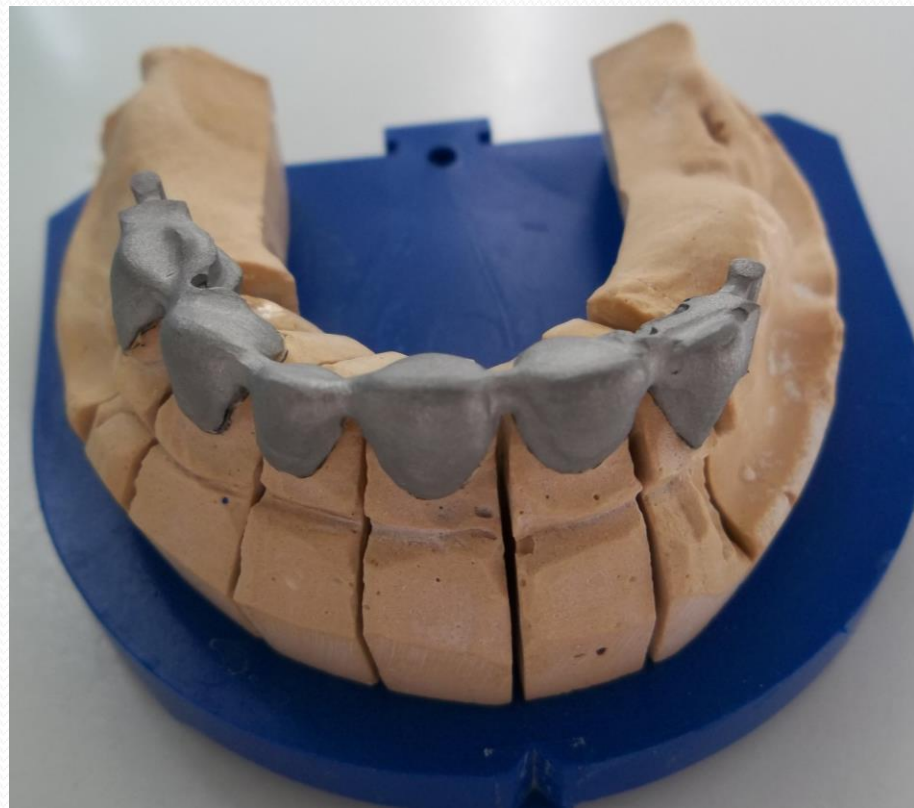
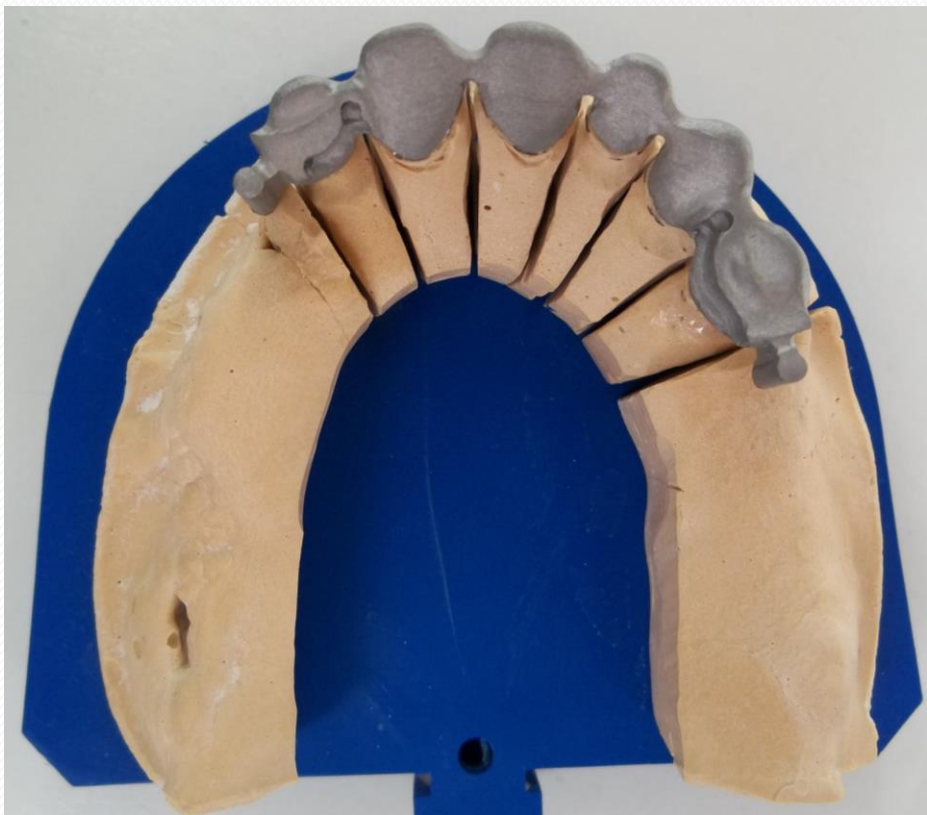
- Gipsz minták



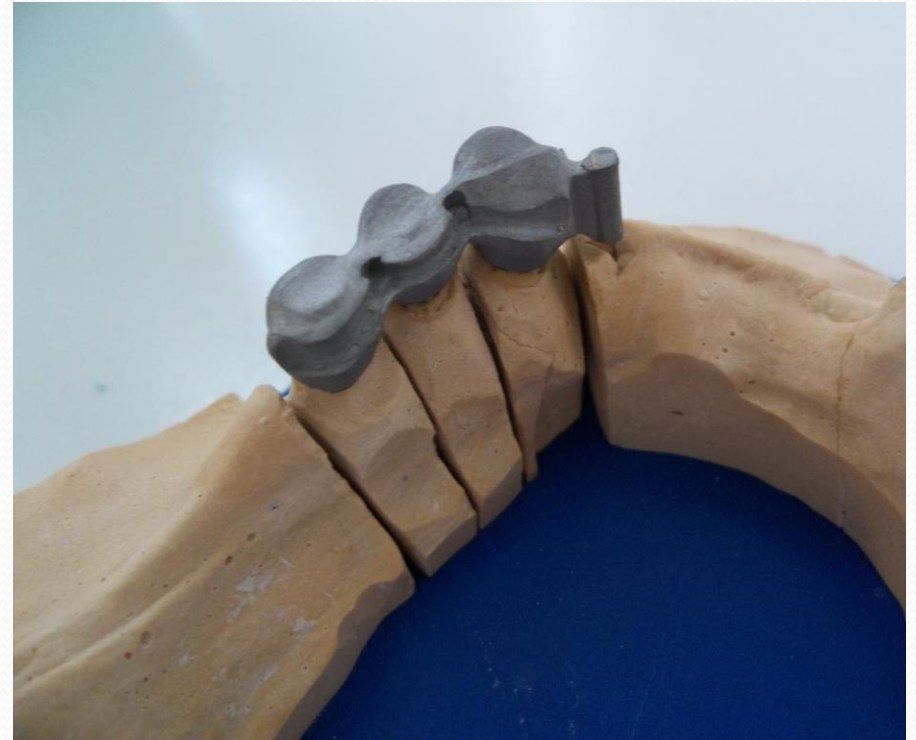
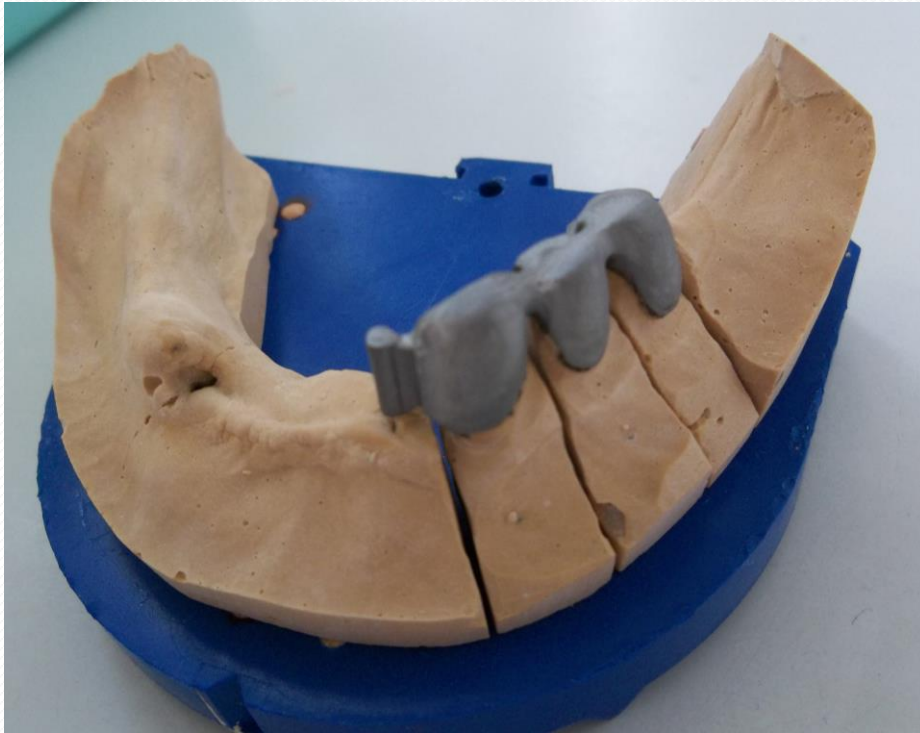
# Centrális reláció meghatározása



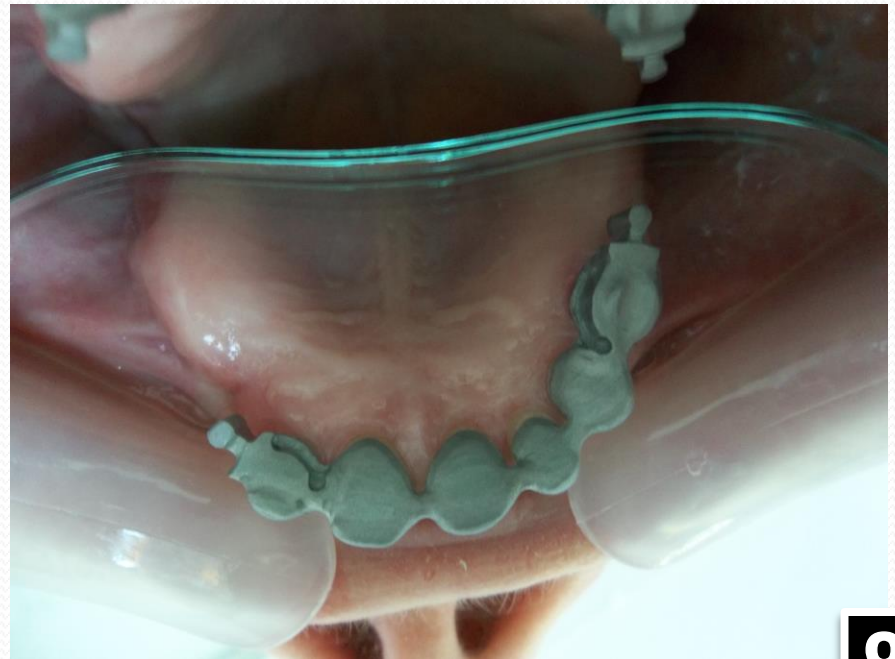
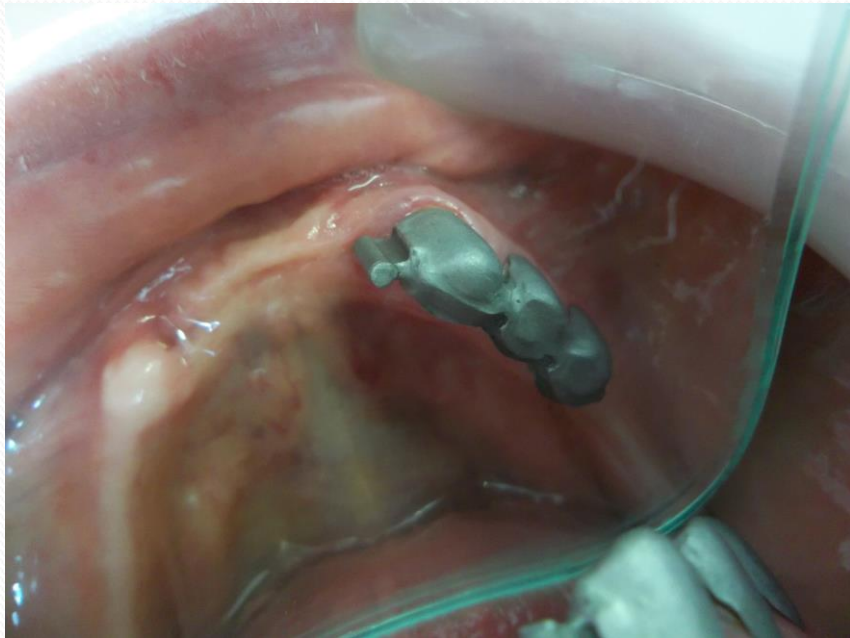
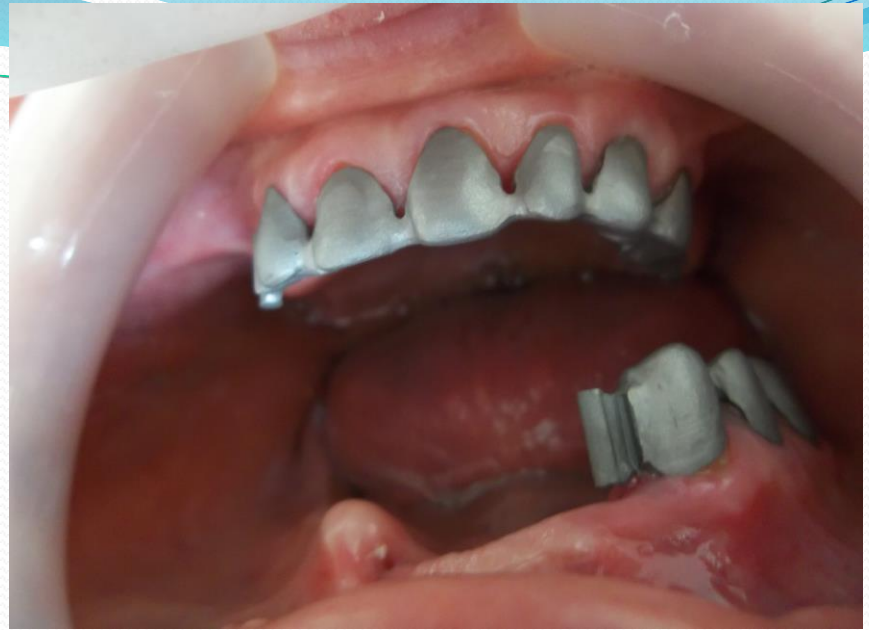# VÁZPRÓBA



# VÁZPRÓBA

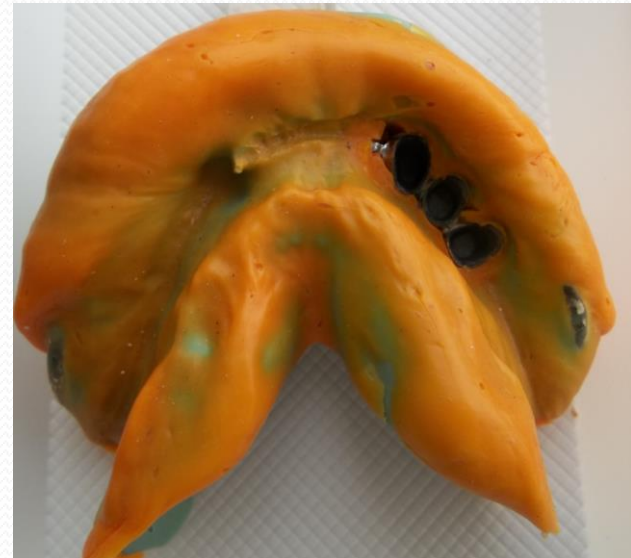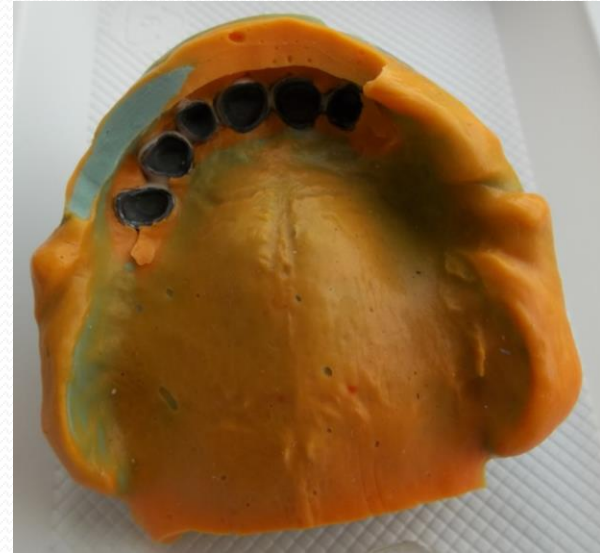


# VÁZPRÓBA



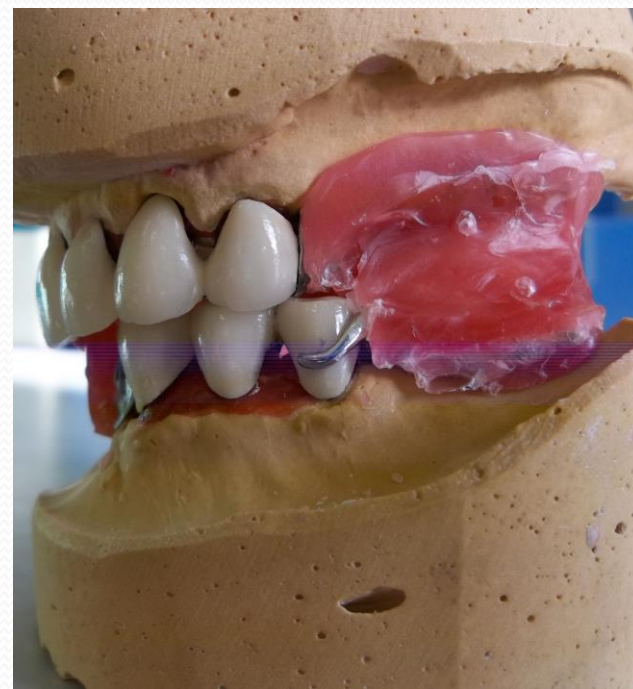
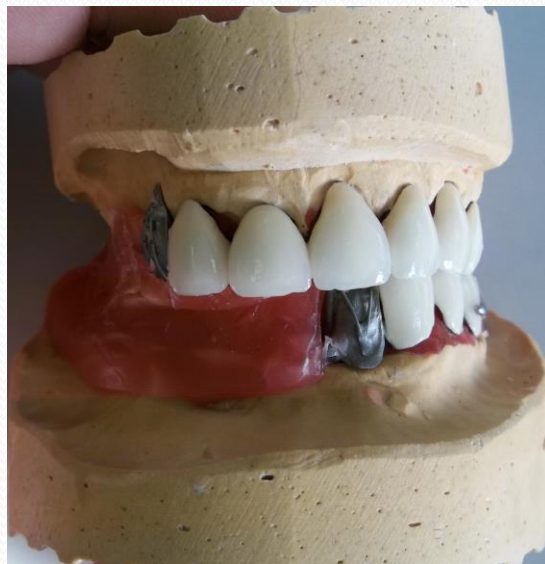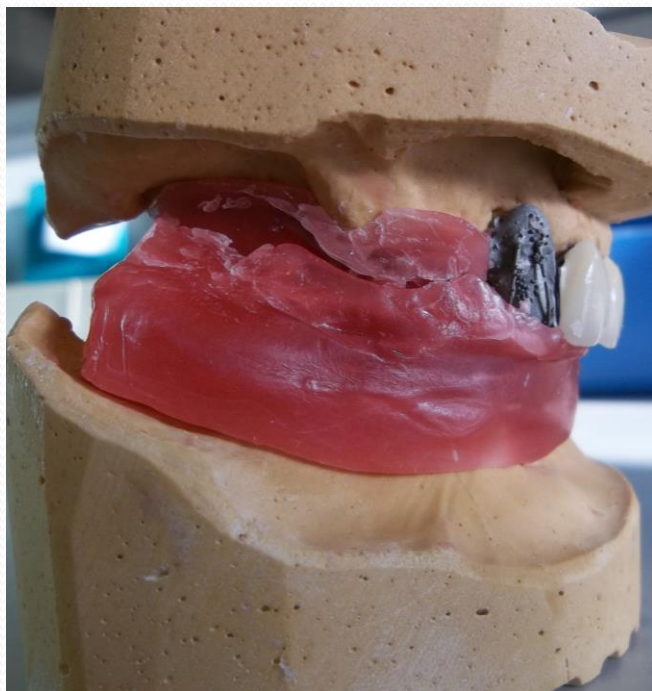
# LENYOMATVÉTEL

- Felső álcsont:
  - Kétfázisú egyidejű lenyomatvételi eljárás addíciós típusú szilikonnal sínnel együtt.
- Alsó álcsont:
  - Kétfázisú egyidejű lenyomatvételi eljárás addíciós típusú szilikonnal sínnel együtt.

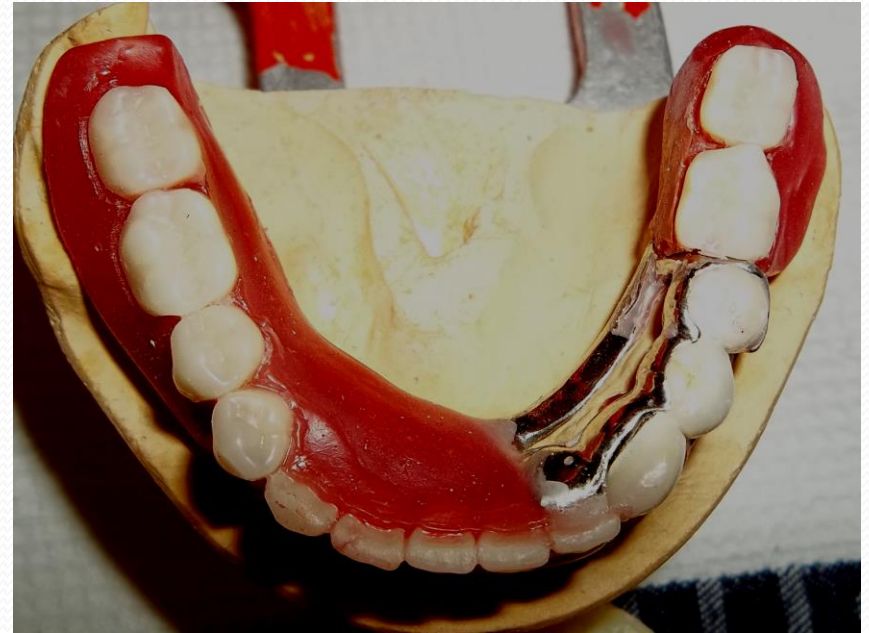
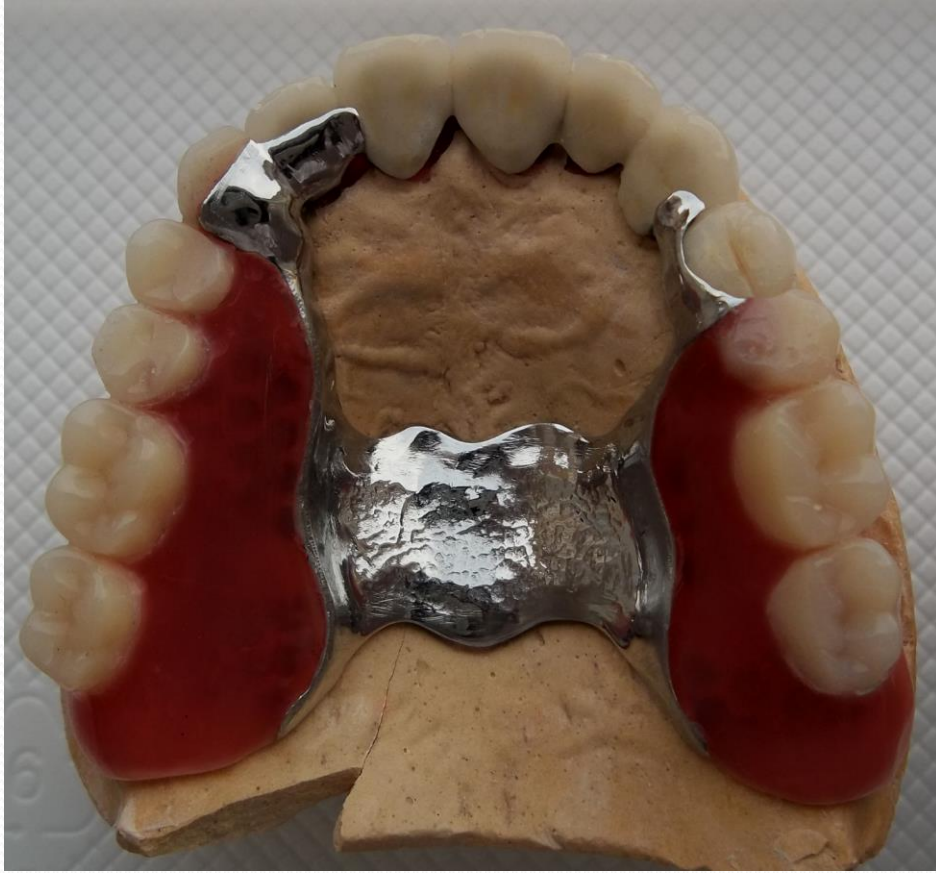


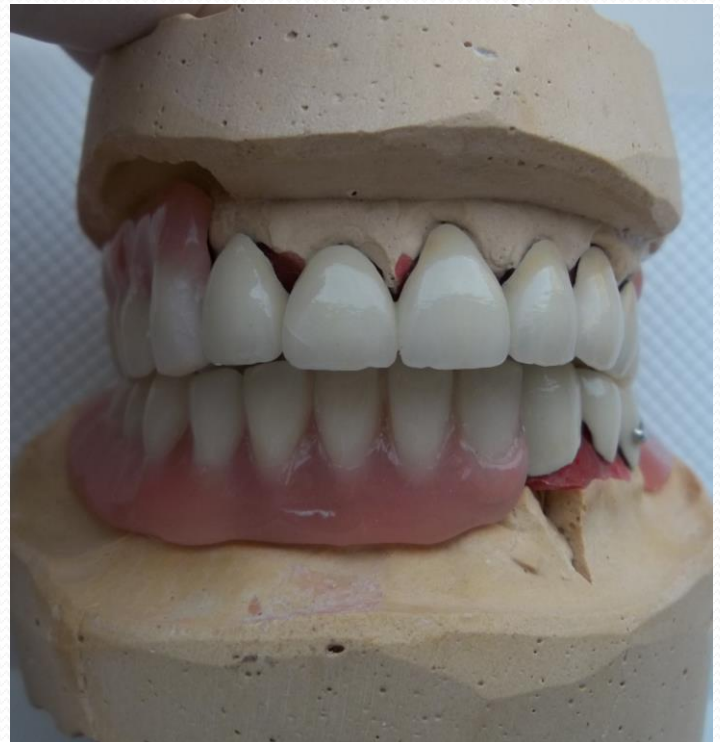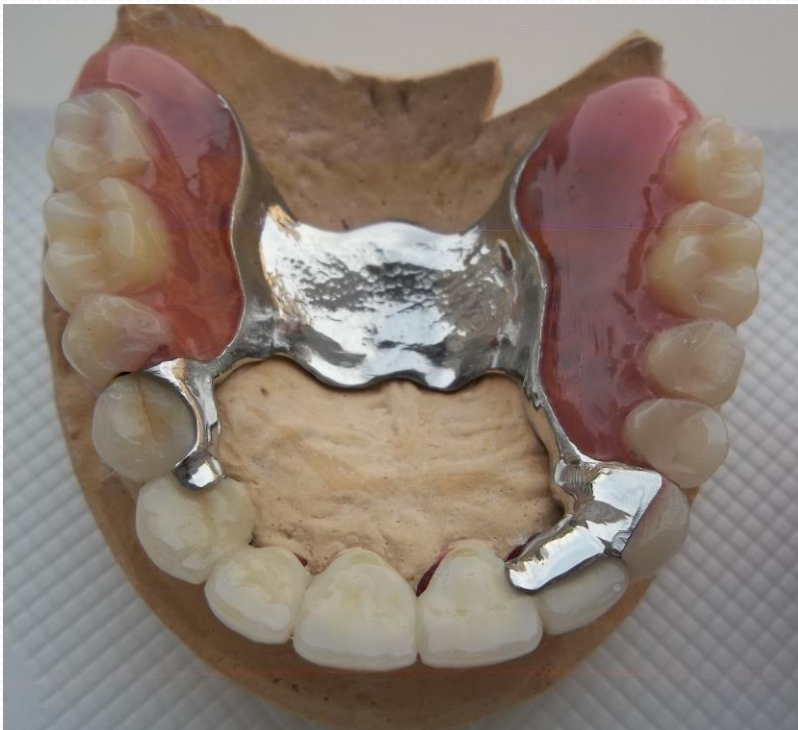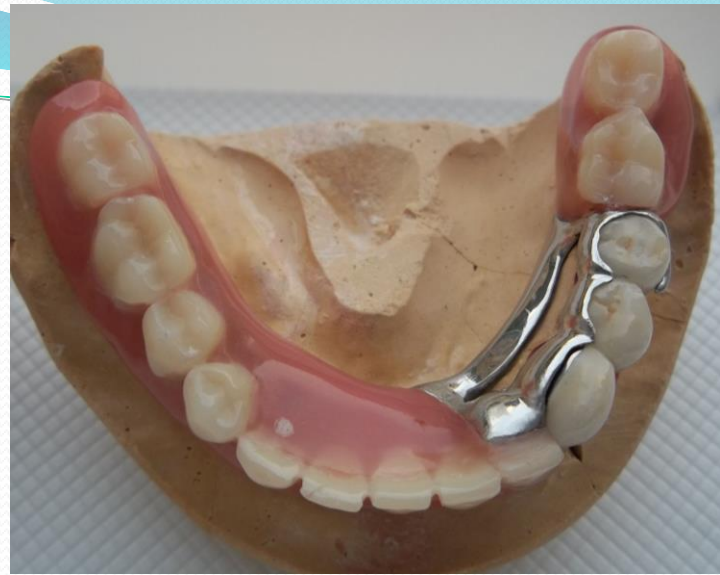# CENTRÁLIS OCCLUSIÓ MEGHATÁROZÁSA



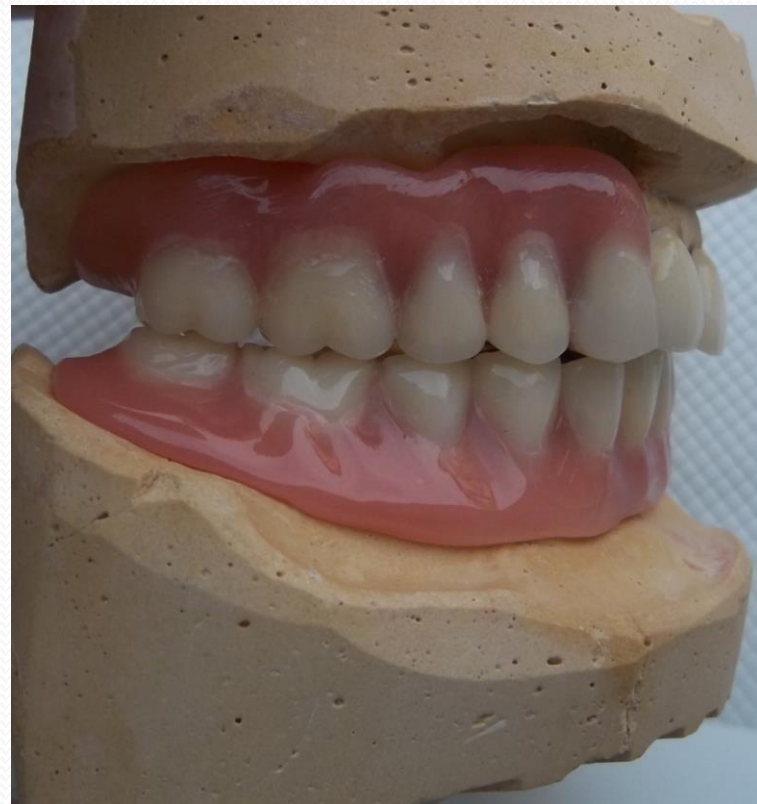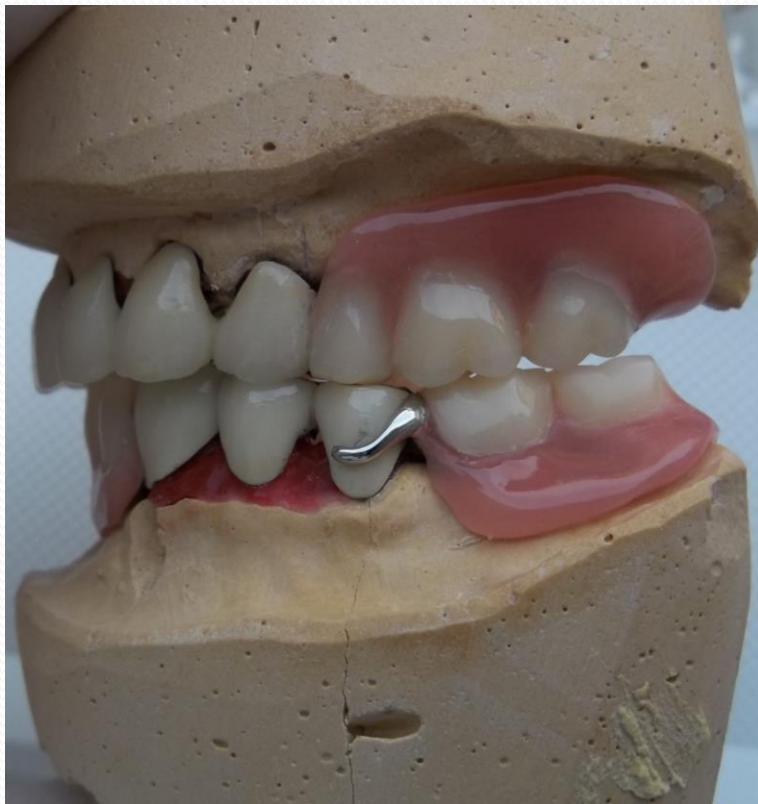# FOGPRÓBA



# AZ ELKÉSZÜLT PÓTLÁS

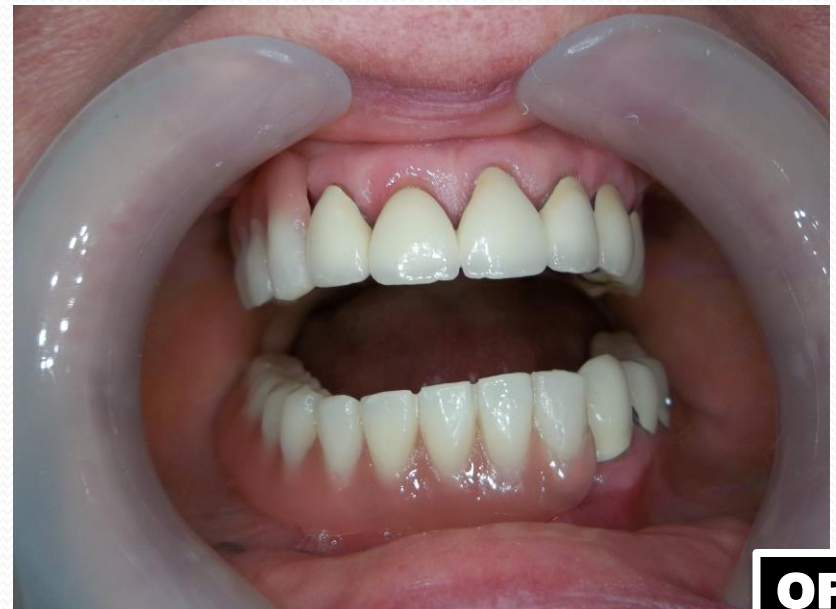
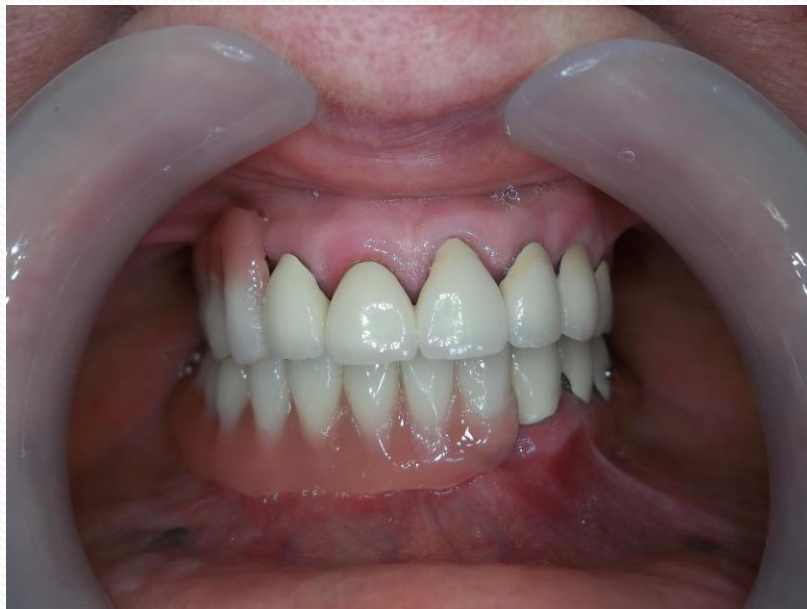
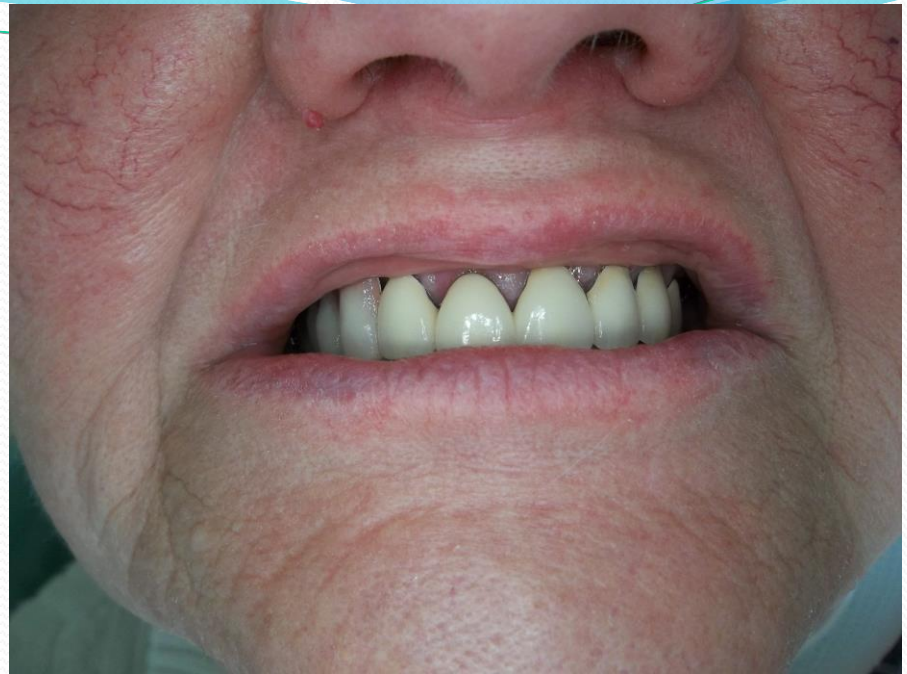# AZ ELKÉSZÜLT PÓTLÁS

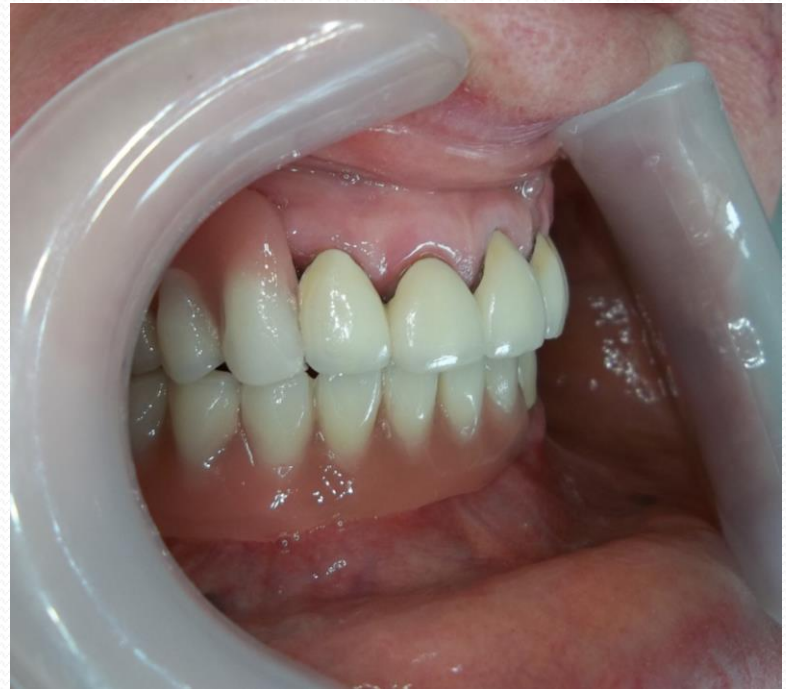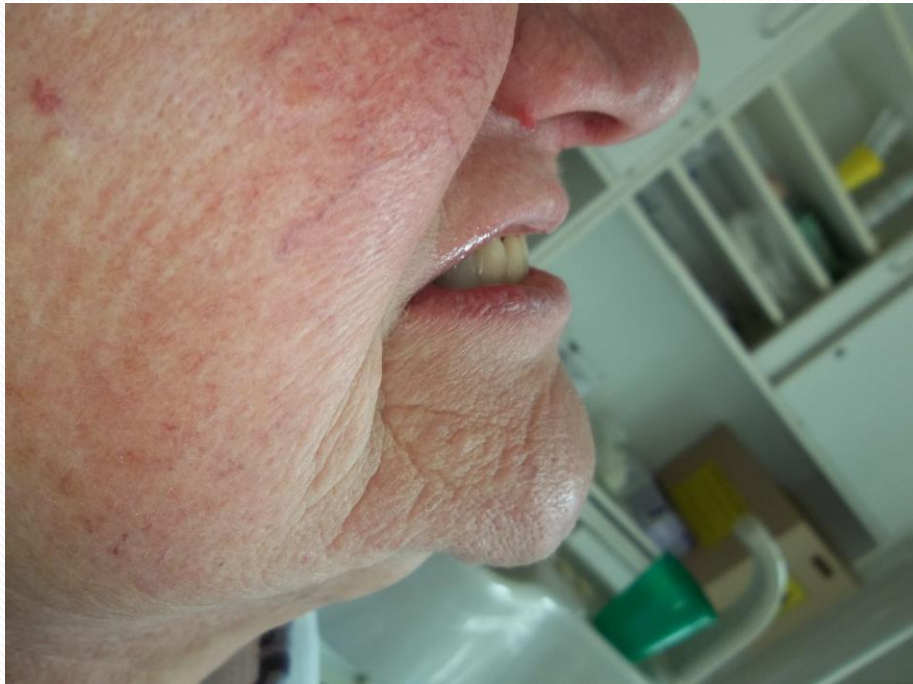

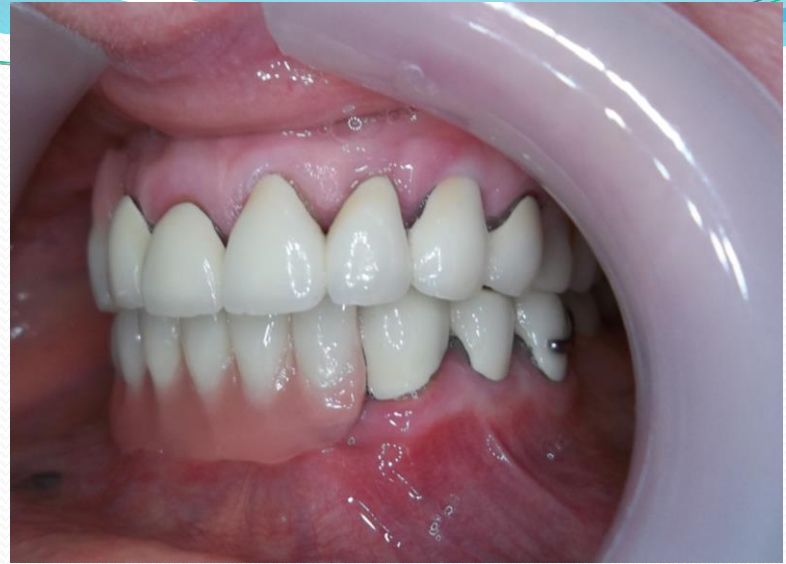
# ÁTADÁS

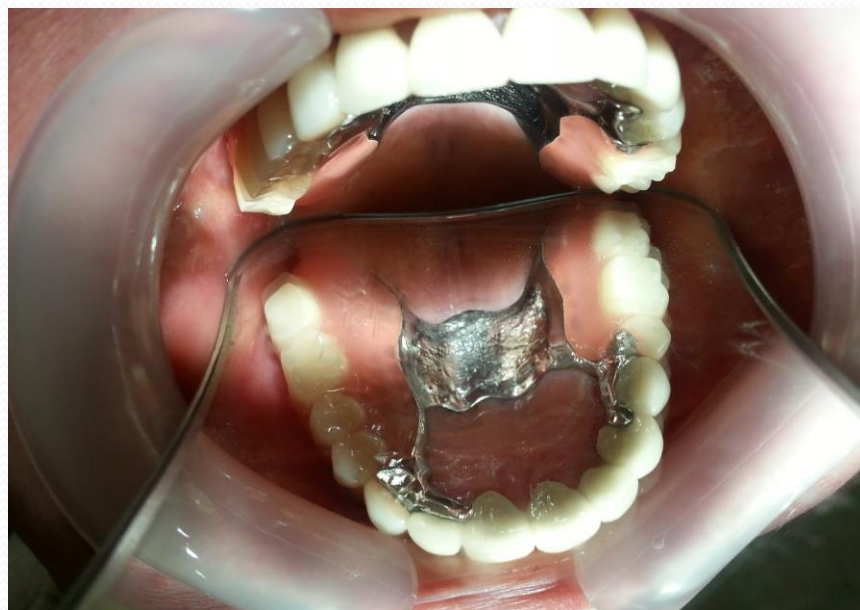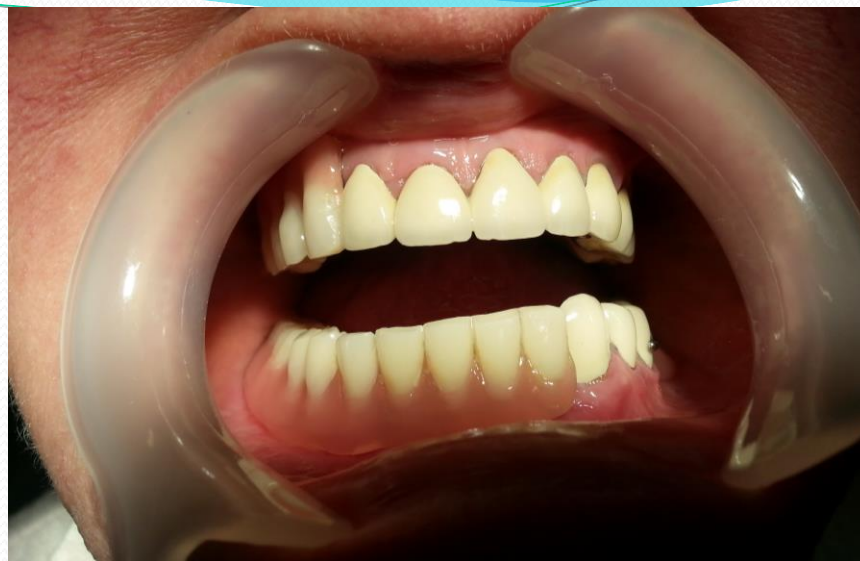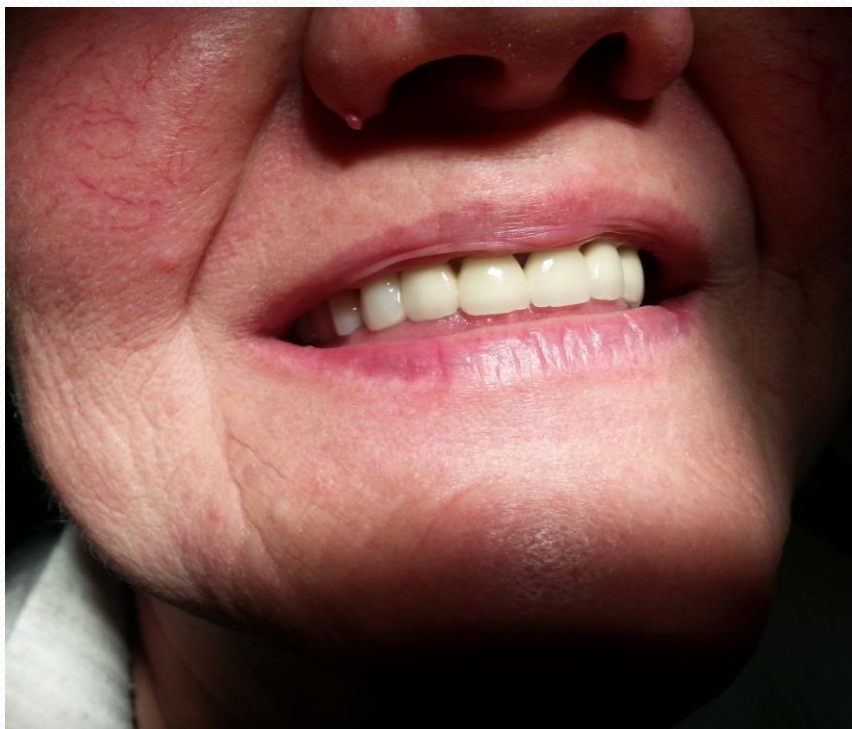Fuji plusz üveginomer cementel van ragasztva a fix rész.



# ÁTADÁS



# 6 hónapos kontroll



# 6 hónapos kontroll

