

# Semmelweis Egyetem Fogorvostudományi Kar Fogászati és Szájsebészeti Oktató Intézet



Igazgató: Dr. Kivovics Péter egyetemi docens

<http://semmelweis-egyetem.hu/fszoi/>

<https://www.facebook.com/fszoi>



## Persistáló tejfogak eltávolítása



Rezidens: **Dr. Nyeső Alice**


Tutor: **Dr. Kiss Rita Mónika, gyermekfogszakorvos**

Mentor: **Dr. Rózsa Noémi Katinka PhD, egyetemi docens**






# Általános anamnézis



- 11 éves lány
- Általános, szisztémás, kezelést befolyásoló betegsége nincs
- Gyógyszert nem szed
- Gyógyszerérzékenységről, allergiáról nem tud
- Egészségére káros szokása nincs



# Fogászati anamnézis




- Rendszeres iskolai fogászati szűrésen vesz részt
- Korának megfelelő, ápolat, vegyes fogazat
- Jó szájhigiéne
- Fogszabályozó készüléke nincsen






# Fej-, nyak régió vizsgálata intraorális vizsgálat



- Sztomato-onkológiai szűrés negatív
- TMI vizsgálat során eltérés nem volt észlelhető
- Jó szájhigiéne
- Parodontium állapota ép

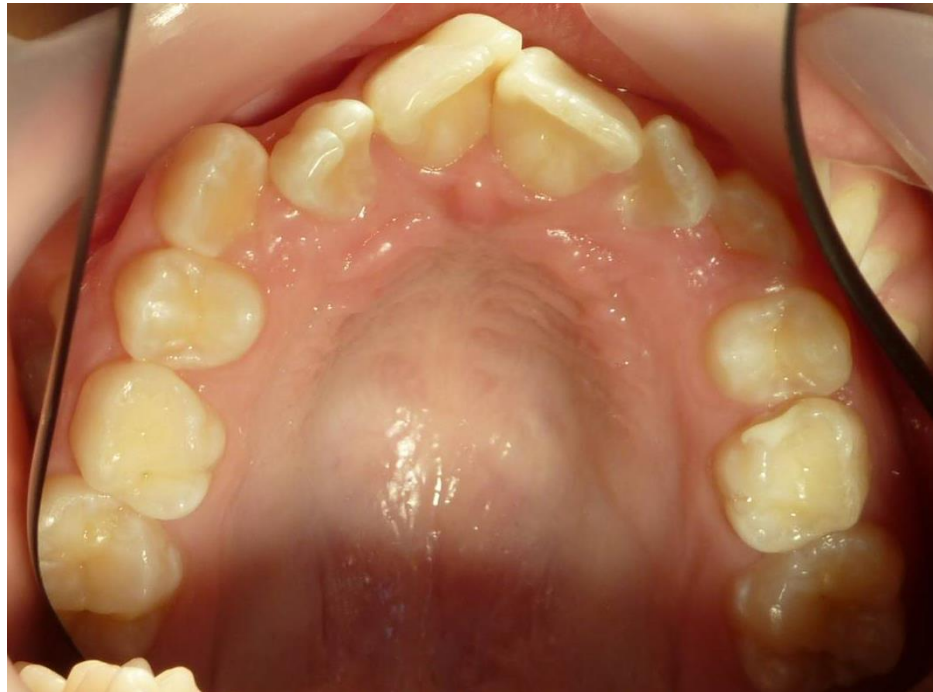


# Kezelés



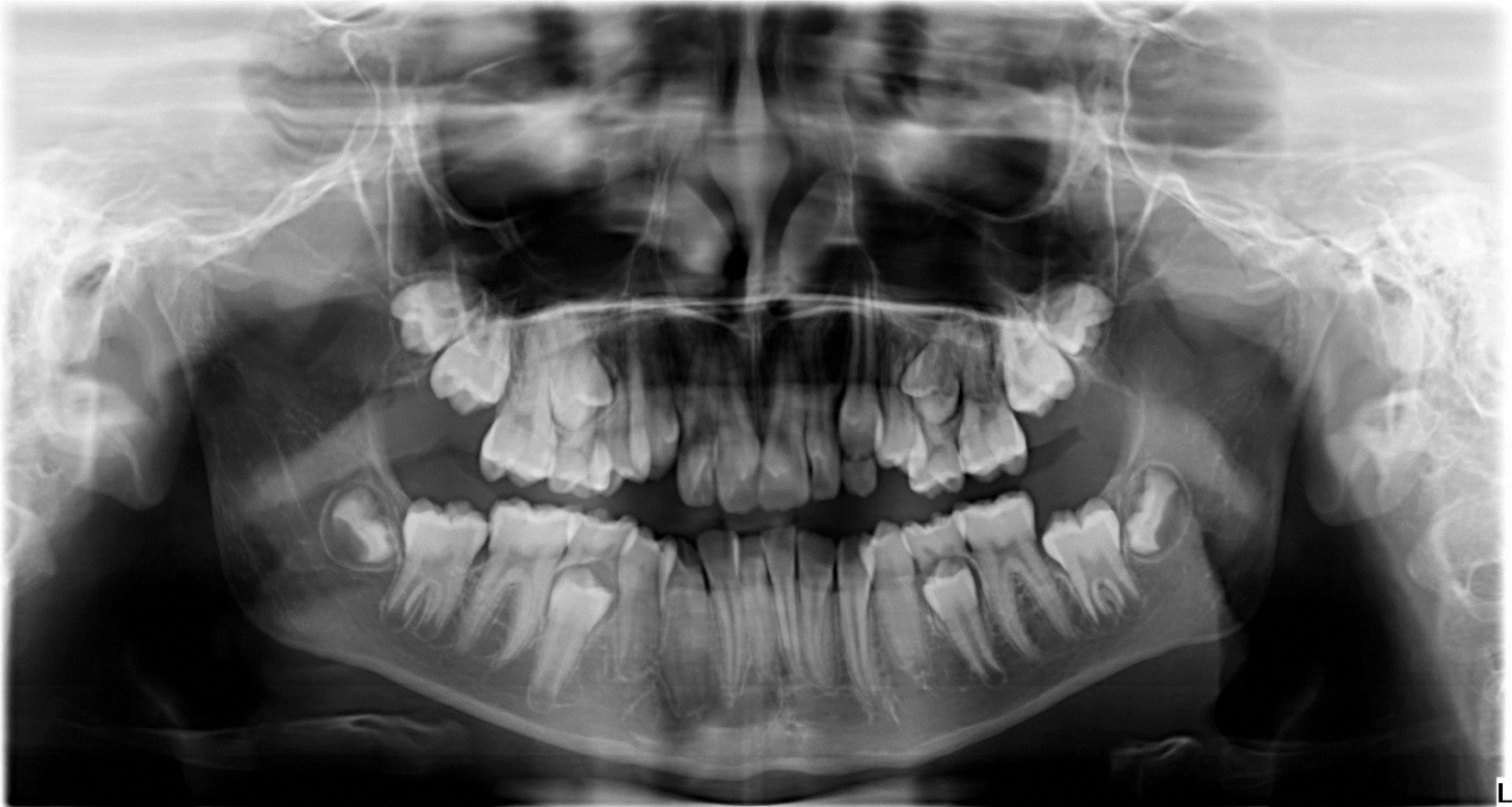
- Fogszabályozásról érkezett beutalóval
  - a páciens vizsgálatát és tejfogeltávolítását kérték, korábbi röntgenfelvétel készült

Diagnózis: persistáló 55,65 fogak, dentitioban lévő 15,25 fogak





# Orthopantomograph

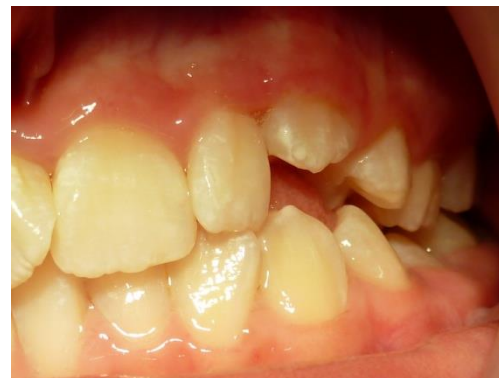
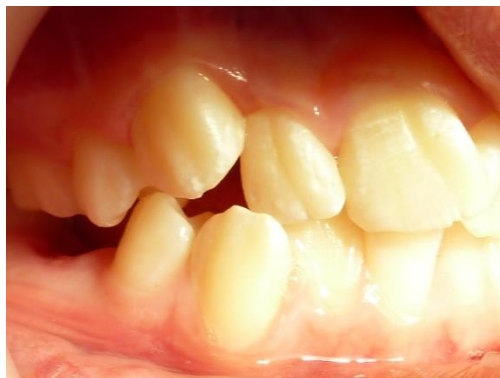
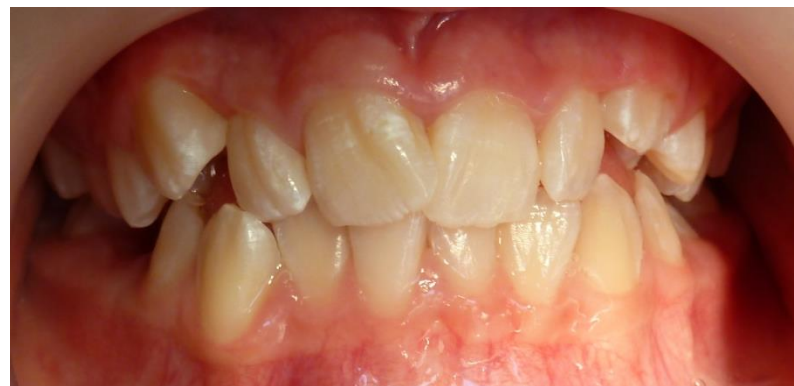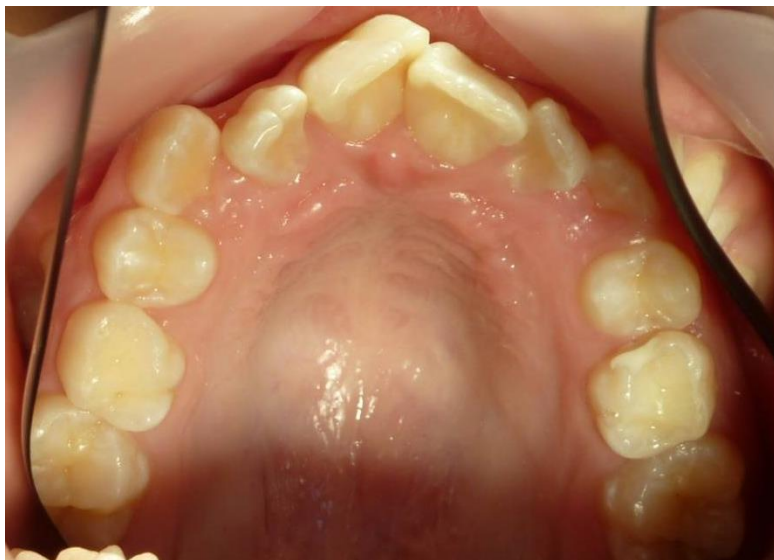L





## Occlusio, maradófogak és tejfogak helyzetének vizsgálata





## Fogeltávolítás utáni sebkontroll és vérzéscsillapítás

