



Semmelweis Egyetem Fogorvostudományi Kar Fogászati és Szájsebészeti Oktató Intézet


igazgató: Dr. Kivovics Péter egyetemi docens

<http://semmelweis-egyetem.hu/fszoi/>

<https://www.facebook.com/fszoi>



Rögzített helyfenntartó alkalmazása az alsó állcsontban



Dr. Fekete Bernadett

Tutor: Dr. Horváth János

Osztályvezető főorvos

Mentor: Dr. Fábián Gábor

Egyetemi docens

Általános anamnézis



- 12 éves lány
- Általános, szisztémás, kezelést befolyásoló betegsége nincs
- Gyógyszert nem szed
- Gyógyszerérzékenységről, allergiáról nem tud
- Egészségére káros szokása nincs

Fogászati anamnézis



- Rendszeres iskolai fogászati szűréseken vesz részt
- Fogászati beavatkozásokon nem esett át
- Fog- és szájaápolási oktatáson részt vett
- Korának megfelelő, ápolott, vegyes fogazat
- Fogváltása az átlagosnál kissé lassabb

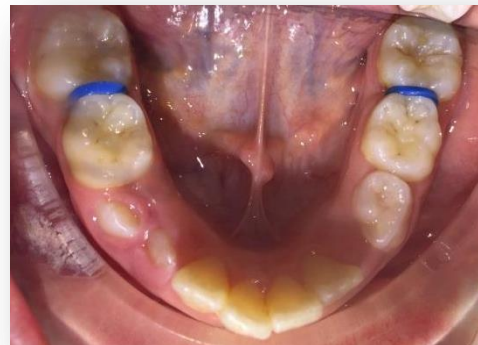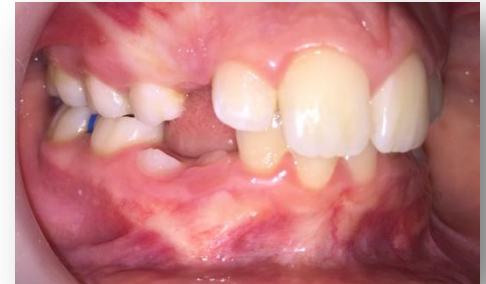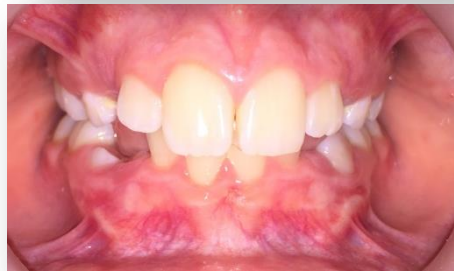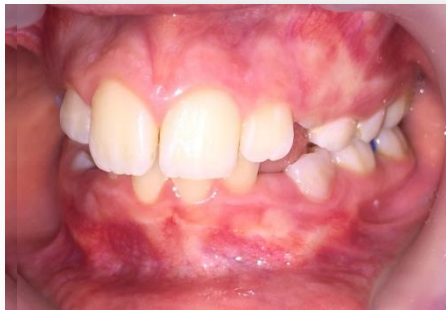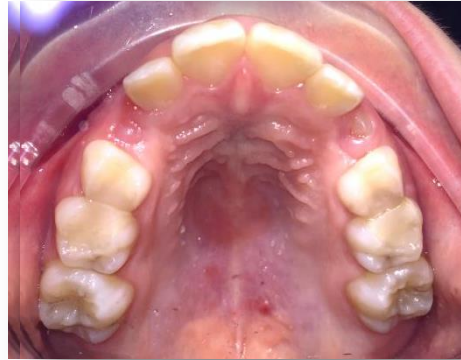-	-	6	V	IV	~	2	1	1	2	~	IV	V	6	-	-
-	-	6	V	~	~	2	1	1	2	~	IV	V	6	-	-

Fej-nyak régió vizsgálata intraoralis vizsgálat

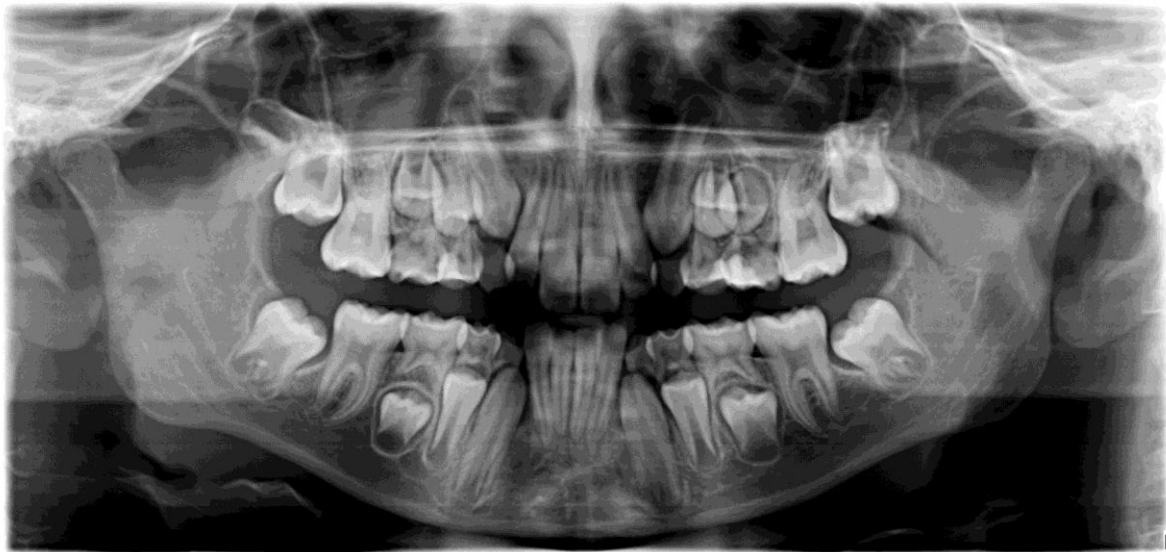


- Sztomato-onkológiai szűrés negatív
- TMI vizsgálat során eltérés nem volt észlelhető
- Jó szájhigiéné
- Parodontium állapota ép

Intraoralis vizsgálat



Röntgendiagnosztika- Orthopantomograph



Nem kifejlődött fogcsírák (aplázia) nincs. Bölcsességfogak csírái nem láthatóak.
Gyökércsúcsok nyitottak.

Occlusioban a maradó első molarisok, alsó és felső kis-és nagymetszők vannak.

Praemolarisok praeruptív állapotban, a caninusok erupciója zajlik.

Impaktált, retineált fogak nincsenek.

Gyulladásos folyamatok nem láthatók.

Sinus maxillaris nem fedett, tiszta.

Condylus jobb és bal oldalon is ép.

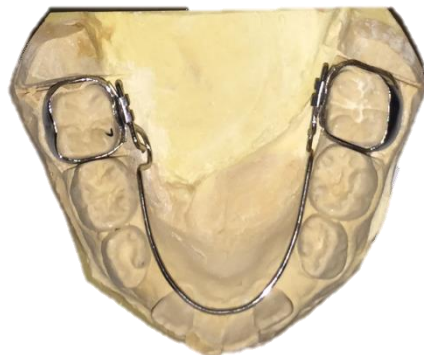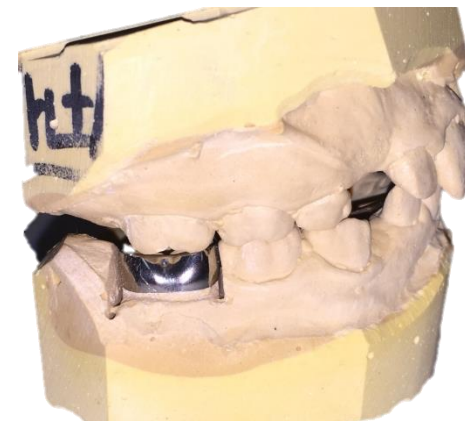
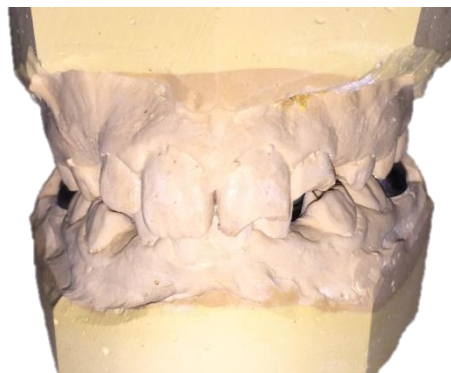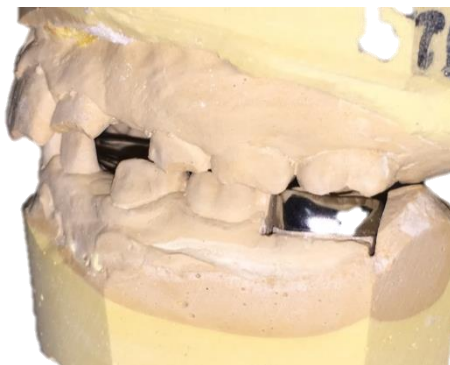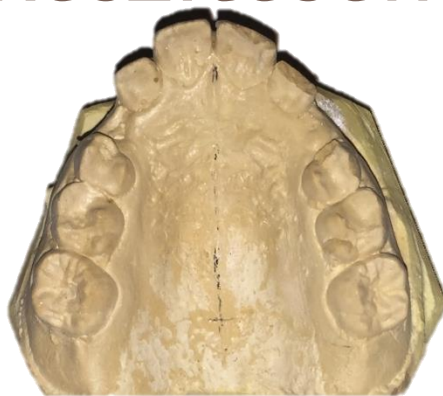Aszimmetria a két oldal között nincs.

Kezelés

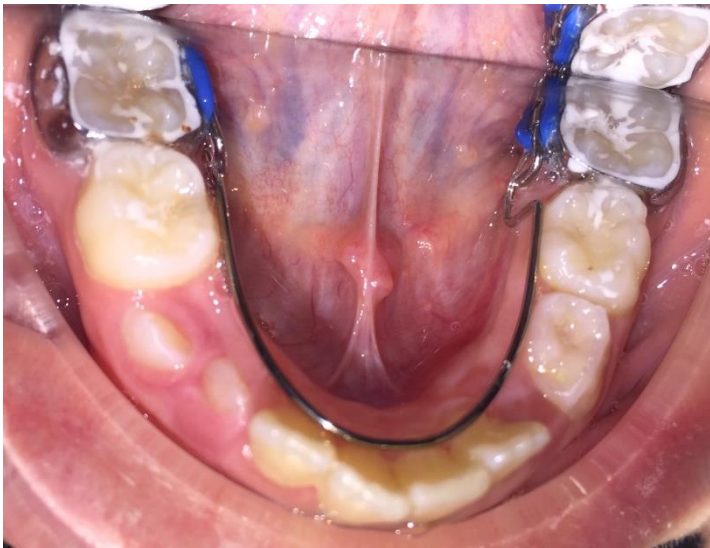


- Váltófogazati időszakban a leeway space-t (*a maradó első-második praemolarisok mesiodistalis mérete kisebb a tej első-második molarisokhoz képest*) kívánom felhasználni az alsó fogak torlódásának megoldására. Az alsó állcsontban így akár 2,5mm-t is nyerhetek, ha fenntartom a helyet.
- A helyfenntartás eszközeül lenyomat alapján készült lingual ívet választottunk

A lingualív elkészítéséhez gipszminta készült



Lingual ív beragasztása



- Egy nap szeparálást követően visszarendeltem a páciens
- Eltávolítottam a szeparáló gumikat
- Políroztam a fogakat
- Bepróbtam a lingual ívet a szájba
- Leszárítottam a felületeket és izolálást végeztem
- Üvegionomer beragasztó cementtel beragasztottam a lingual ívet és a száradás alatt eltávolítottam a felesleges ragasztóanyagot
- A páciens 6 hetente rendeltem vissza erupció kontrollra és a készülék ellenőrzésére