

Semmelweis Egyetem Fogorvostudományi Kar Fogászati és Szájsebészeti Oktató Intézet



Igazgató: Dr. Kivovics Péter egyetemi docens

<http://semmelweis-egyetem.hu/fszoi/>

<https://www.facebook.com/fszoi>



Balesetes nagymetszők komplex fogászati ellátása



Rezidens: **Dr. Nyeső Alice**


Tutor: **Dr. Kiss Rita Mónika, gyermekfogszakorvos**

Mentor: **Dr. Rózsa Noémi Katinka PhD, egyetemi docens**






Általános anamnézis



- 8 éves fiú
- Általános, szisztémás, kezelést befolyásoló betegsége nincs
- Gyógyszert nem szed
- Gyógyszerérzékenységről, allergiáról nem tud
- Egészségére káros szokása nincs




Fogászati anamnézis



- Rendszeres iskolai fogászati szűrésen vesz részt
- Korának megfelelő vegyes fogazat
- Szájhygiéne nem megfelelő
- Fogszabályozó készüléke nem volt




Fej-, nyak régió vizsgálata intraorális vizsgálat



- Sztomato-onkológiai szűrés negatív
- TMI vizsgálat során eltérés nem volt észlelhető
- Szájhygiéné nem megfelelő



Diagnózis és kezelés



- 2015.07.08.: a szülő elmondása szerint maradófogbaleset
21 fog : intrusio és labialis irányú laterális luxatio,
lágyrész traumák szájsebészeti ellátása

Megjegyzés

2015.07.08. - maradófog baleset, 21fog intrusio + labialis dislocatio, sutura, Susp. Augmentin 312 mg - 3x5 ml, Szülő tanácsokkal ellátva.
2015.07.16. - kontroll, OP, vitalitás vizsg., sutura eltávolítás
2015.07.23. - kontroll, sineltávolítás (11,21,53,63 fogak), kontroll rtg (11,21) - kontrollra visszarendelve: 2015.08.06.
2015.08.06. apexificatio 11 es 21 fog, Ca(OH)₂

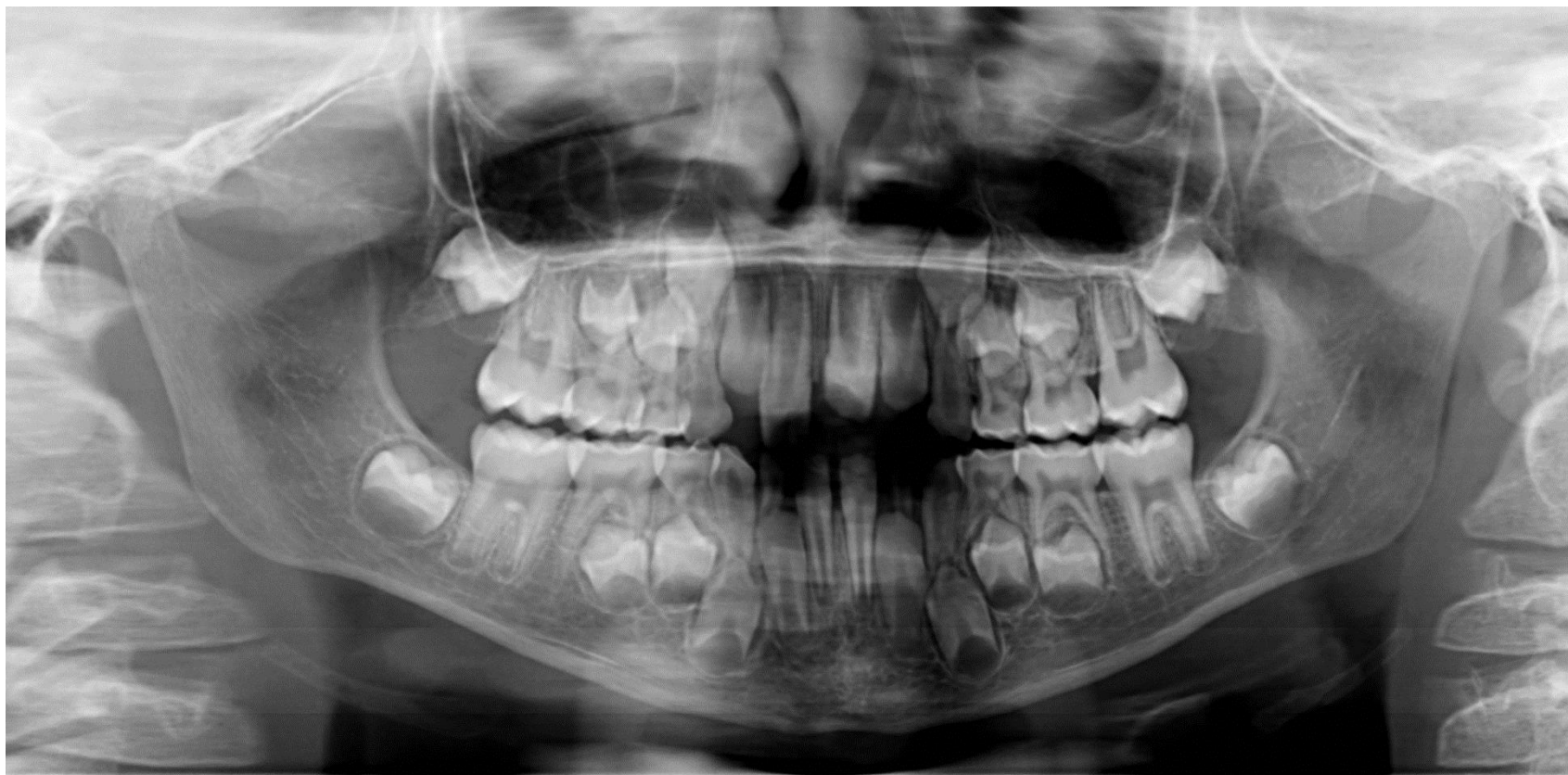✓ **Mentés**

Dátum beszúrása

■ **Kilépés**



Első baleset utáni orthopantomograph 2015.07.08.



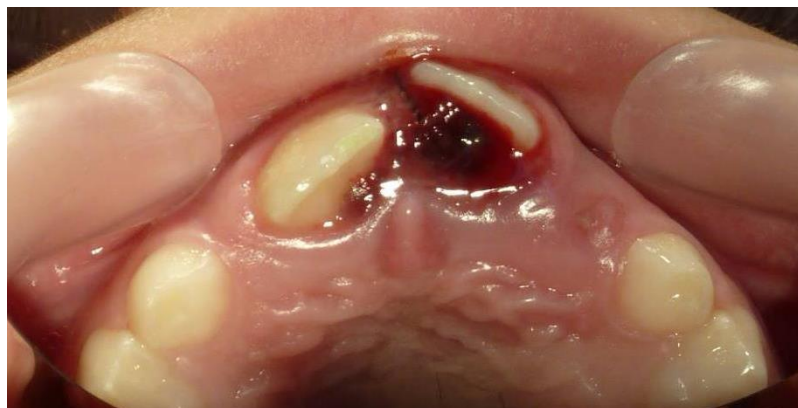
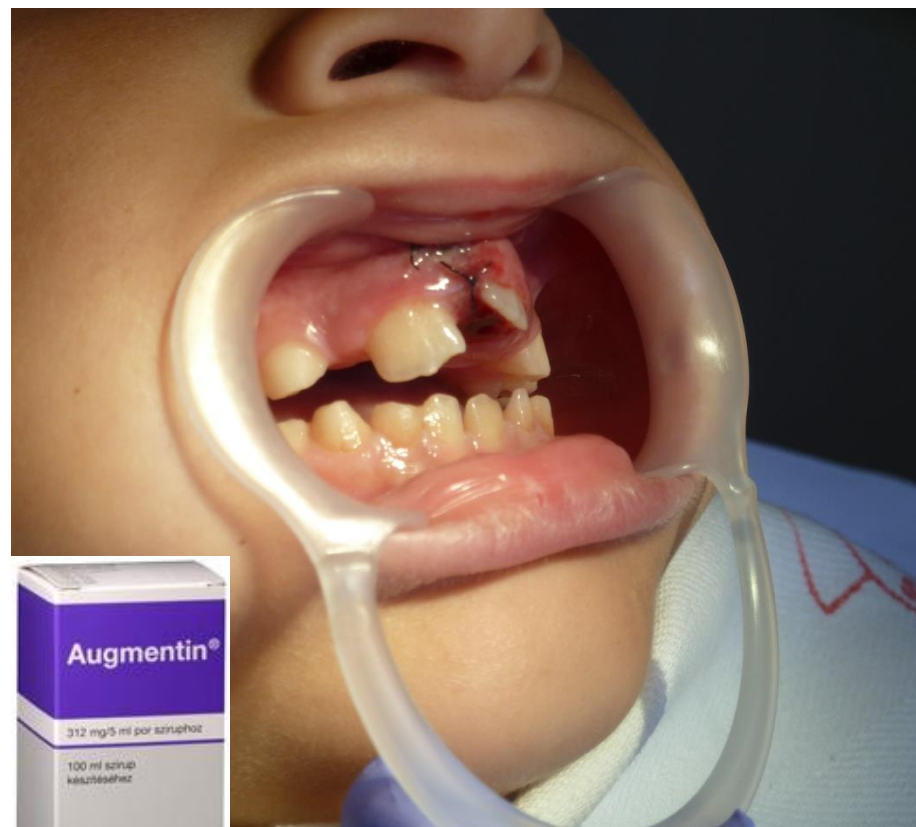
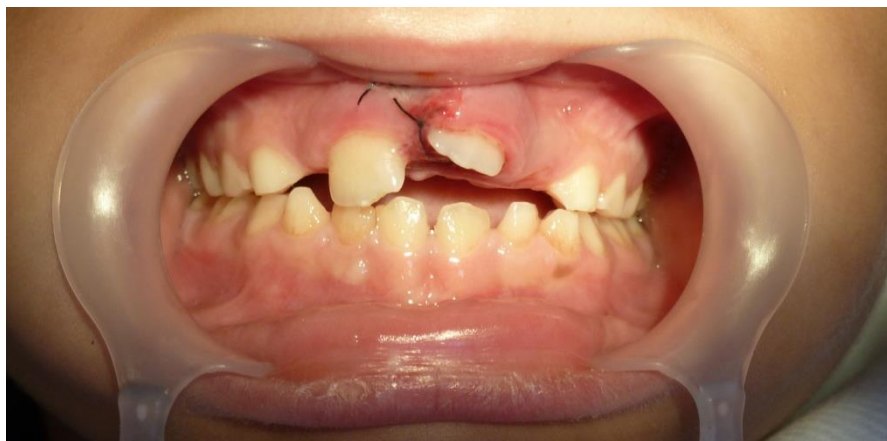Baleset utáni ellátás 1. alkalom

2015.07.08.



vérzéscsillapítás, lágyrész sérülésének szájsebészeti ellátása, gyógyszerrendelés



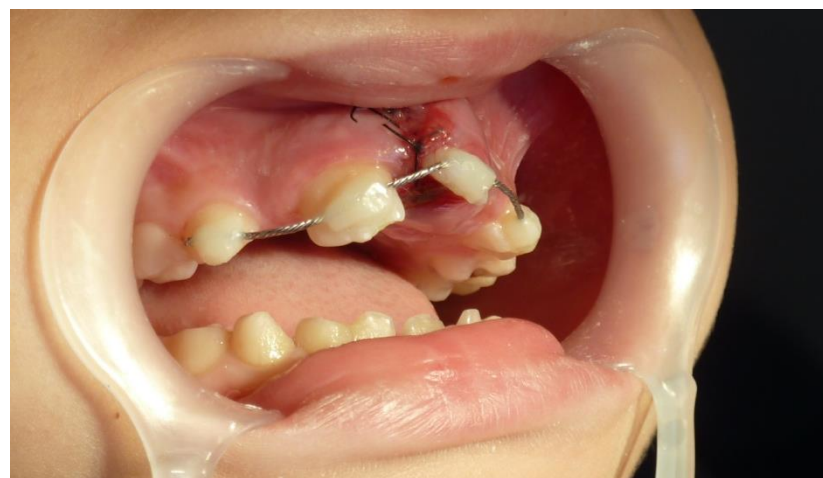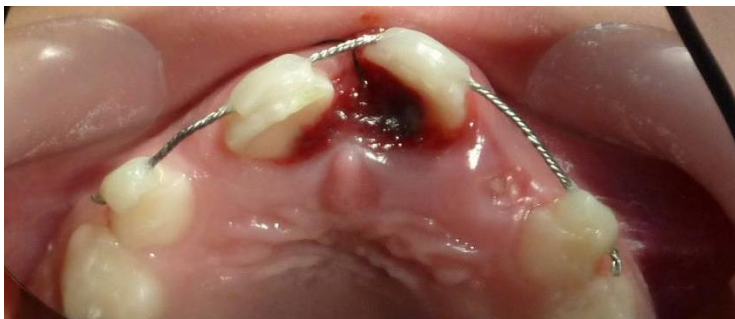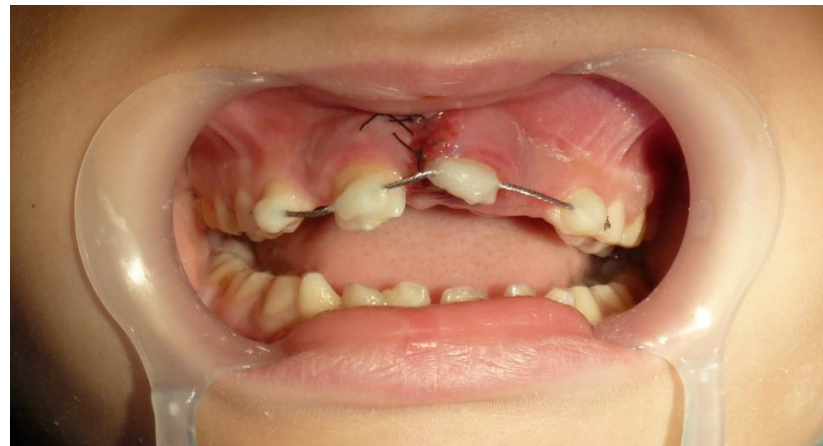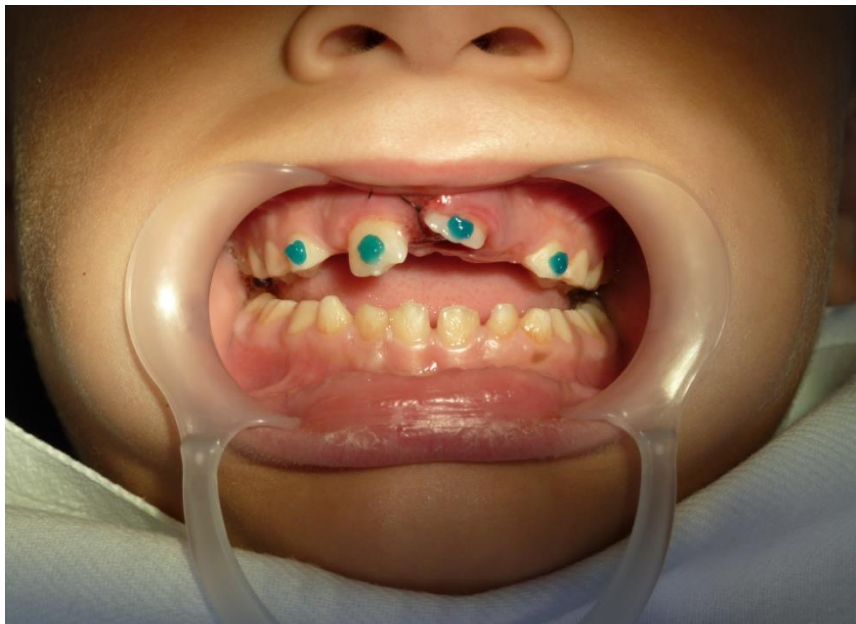AUGMENTIN 250 mg/ 62,5 mg / 5 mL
por belsőleges szuszpenzióhoz
3 x 5 mL naponta – étkezés előtt



Baleset utáni kontroll 2. alkalom 2015.07.10.

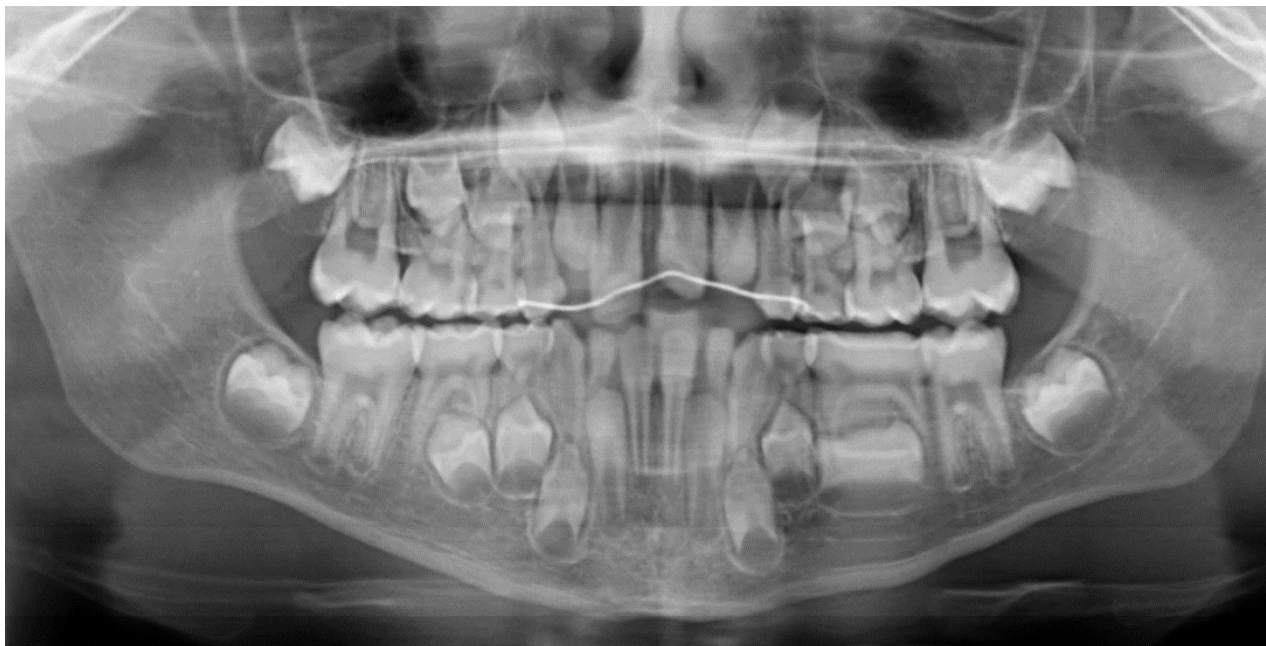

kondicionálást követő kompozíciós tömőanyaggal rögzített sínezés – 2 hét

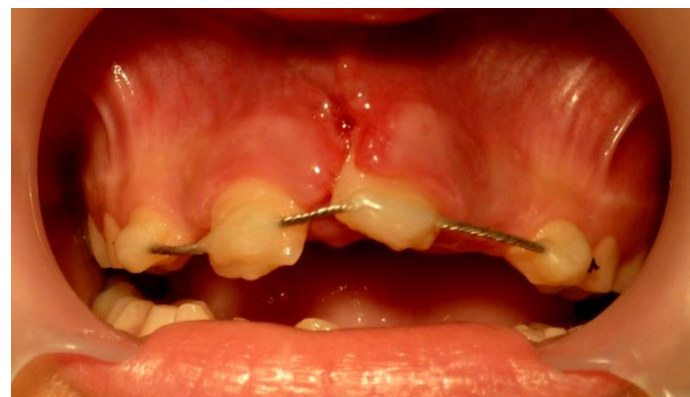
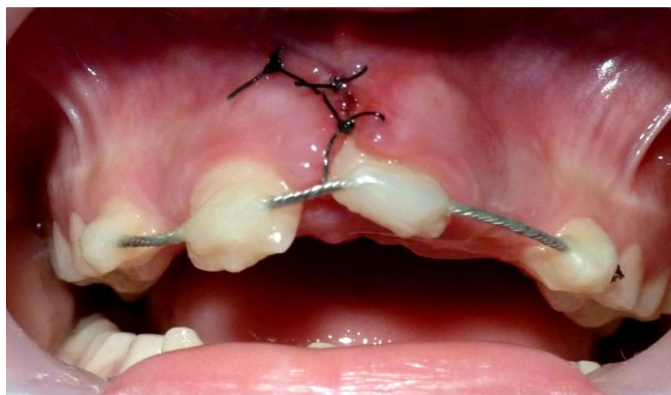


Szájsebészeti kontroll 3. alkalom 2015.07.16.



szájsebészeti
kontroll és
varrateltávolítás

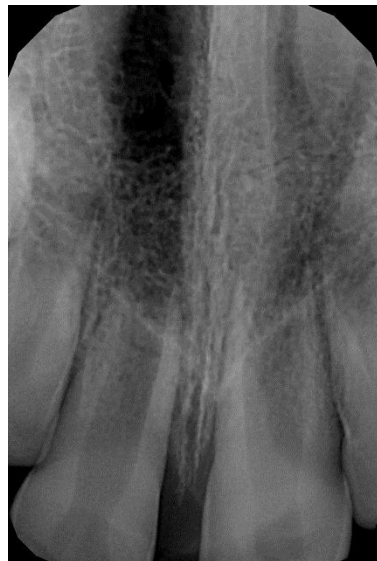



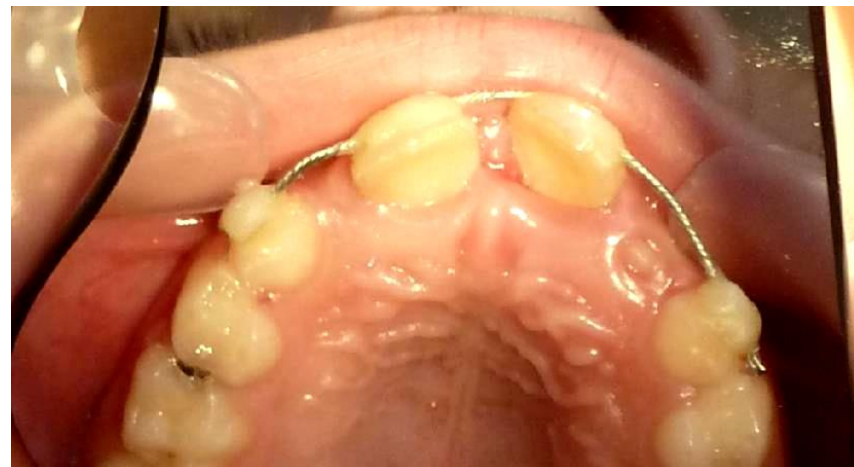Gyermekfogászati kontroll 4. alkalom 2015.07.23.



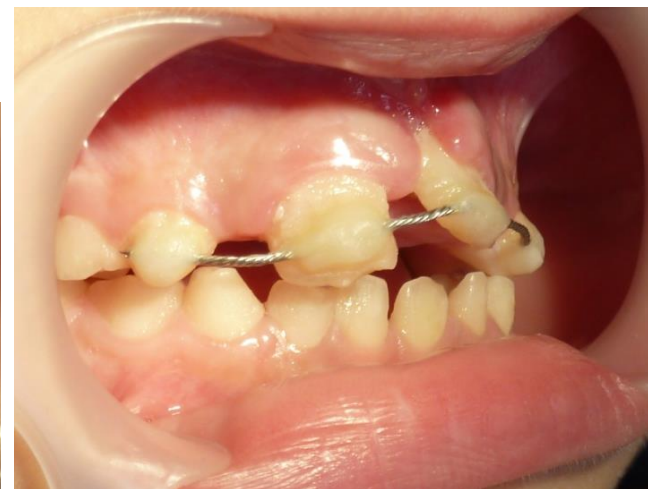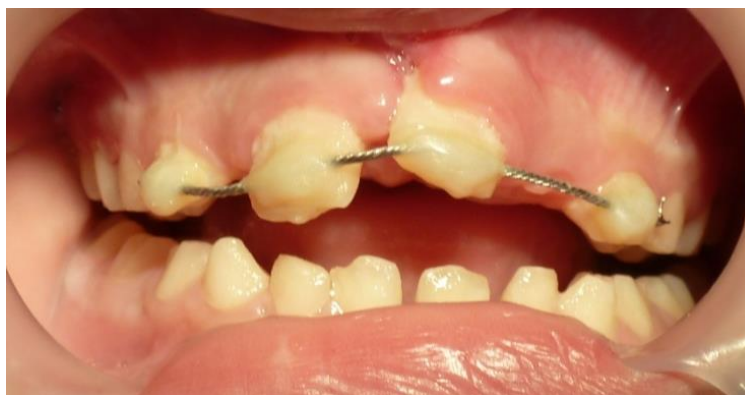kontroll röntgen
készítése a balesetes
nagyetszökről



síneltávolítás – 2 hét
után



instruálás, motiválás





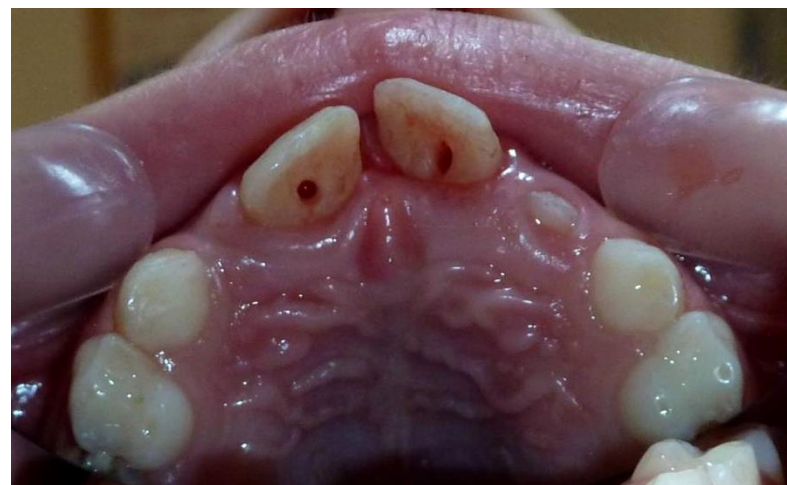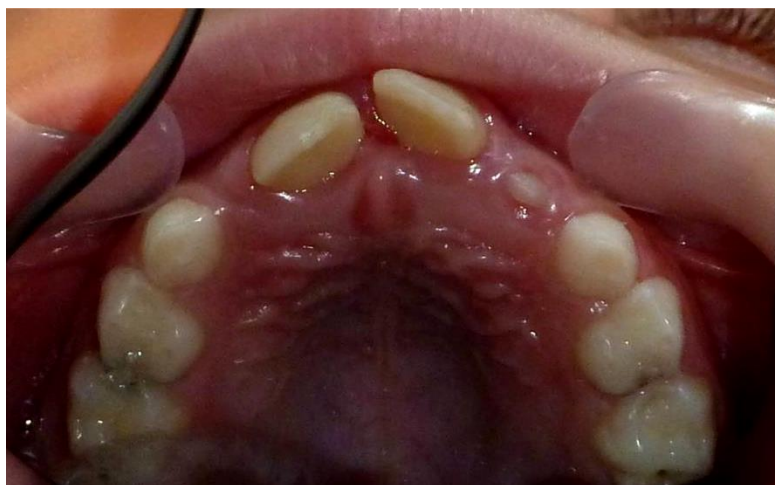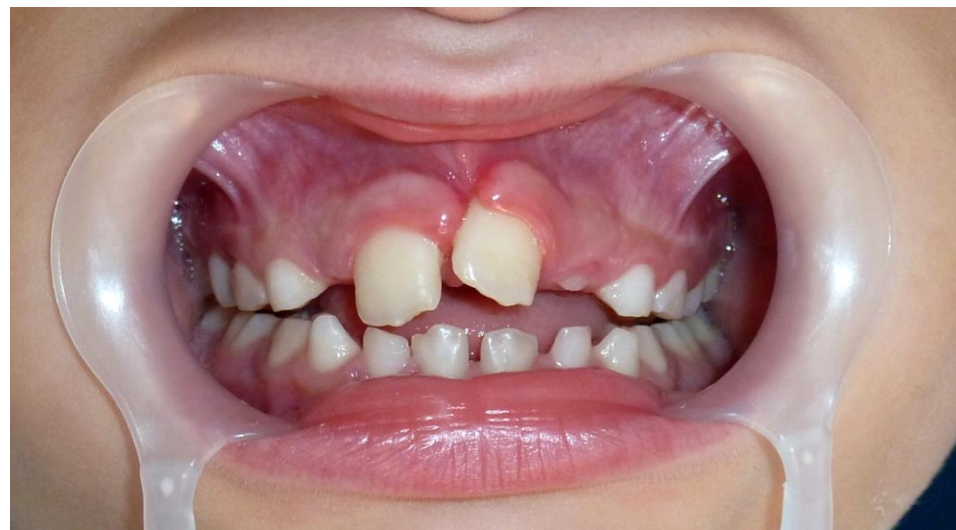Gyermekfogászati kontroll 5. alkalom 2015.08.07.



negatív vitalitási teszt
kopogtatási érzékenység

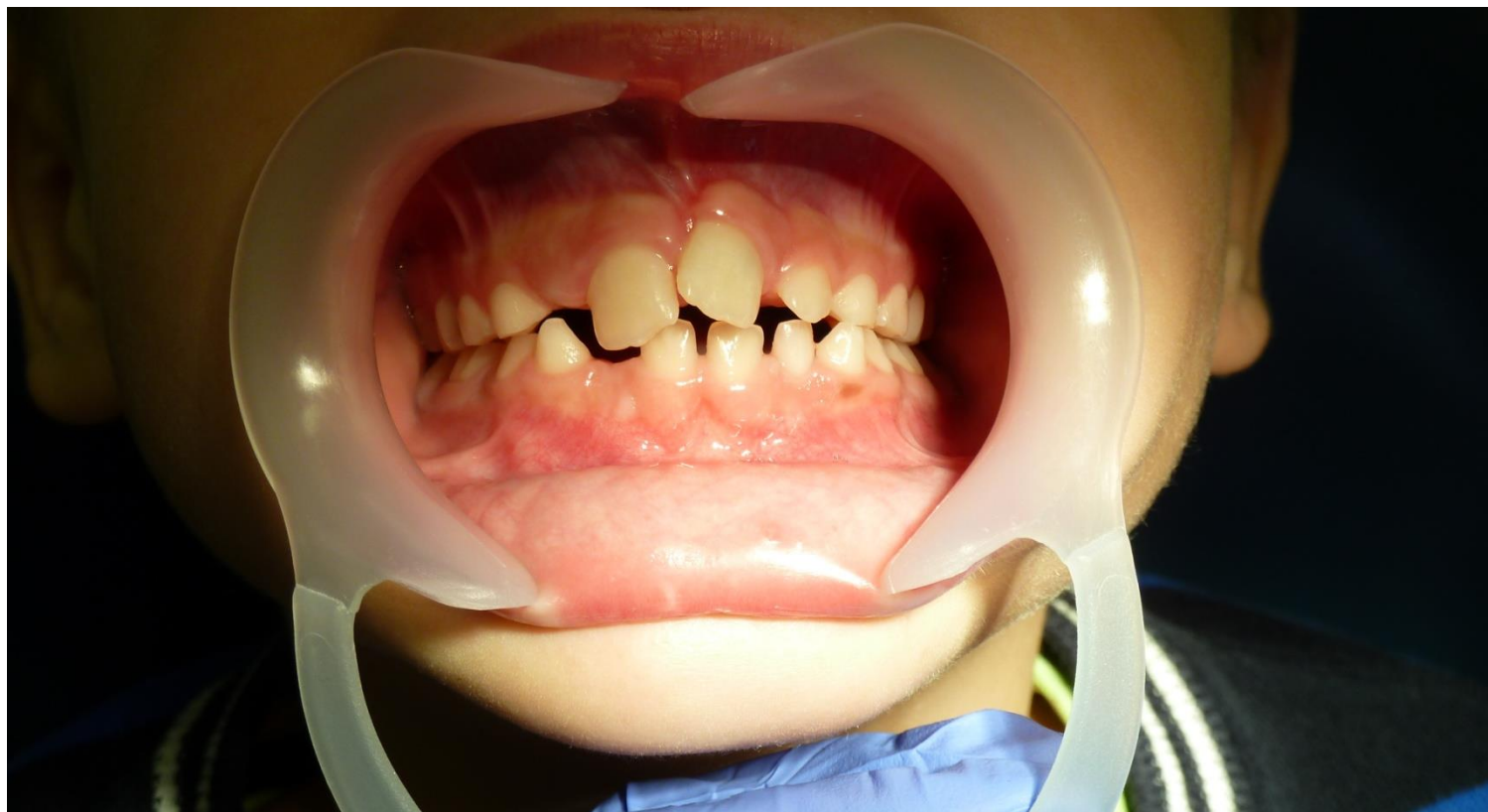
Apexificatio:

- 0,5% NaOCl-oldattal átöblítés
- $\text{Ca}(\text{OH})_2$ – pasztával csatornák feltöltése



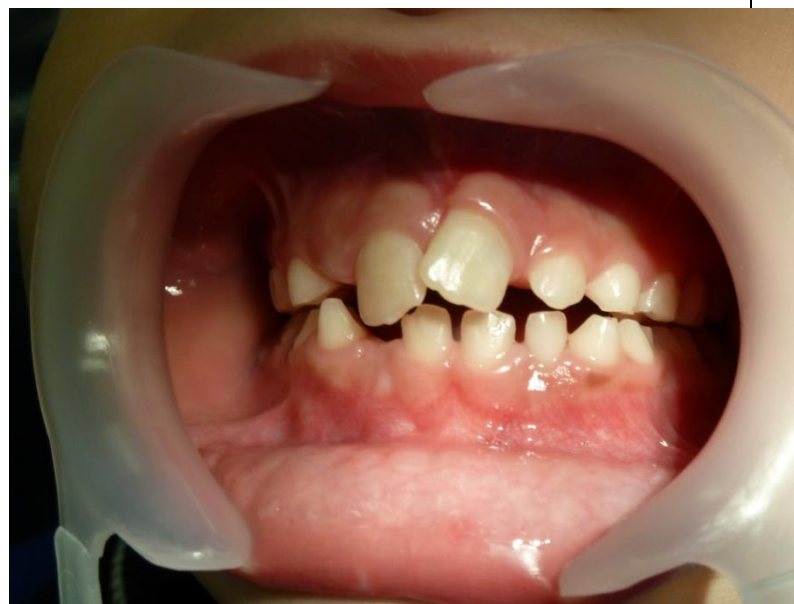
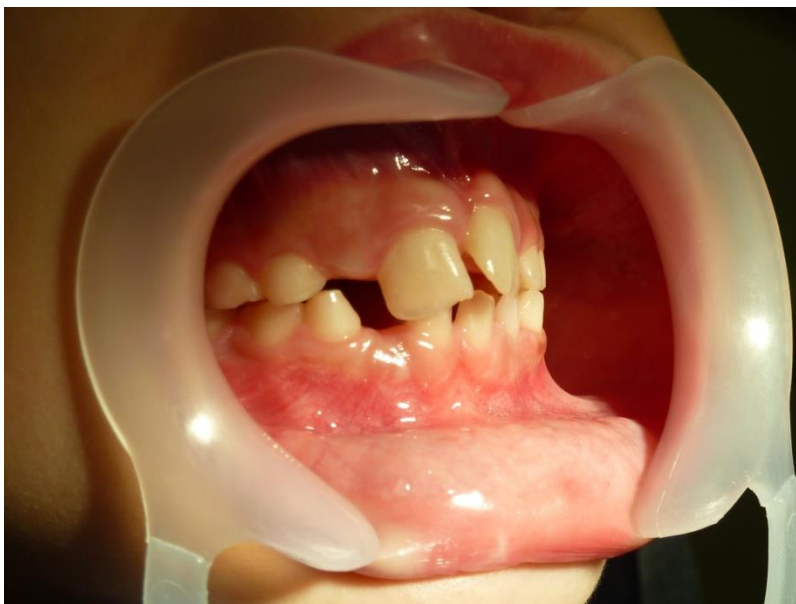
Gyermekfogászati kontroll 6. alkalom 2015.12.15.





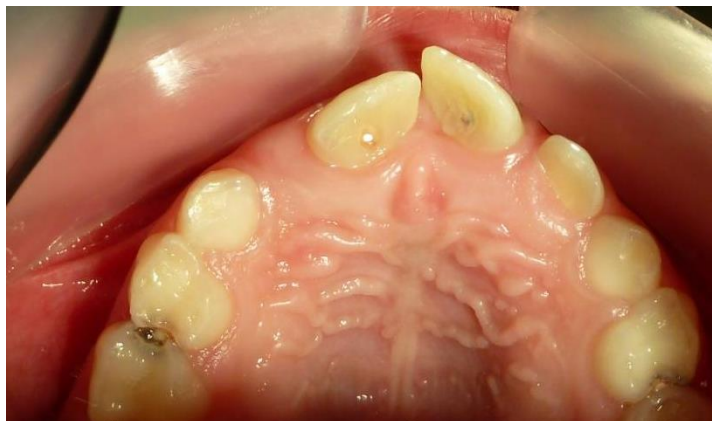Gyermekfogászati kontroll 6. alkalom 2015.12.15.



fogászati kontroll

panaszmentes nagymetszők

szájhigiéne jelentős javulása

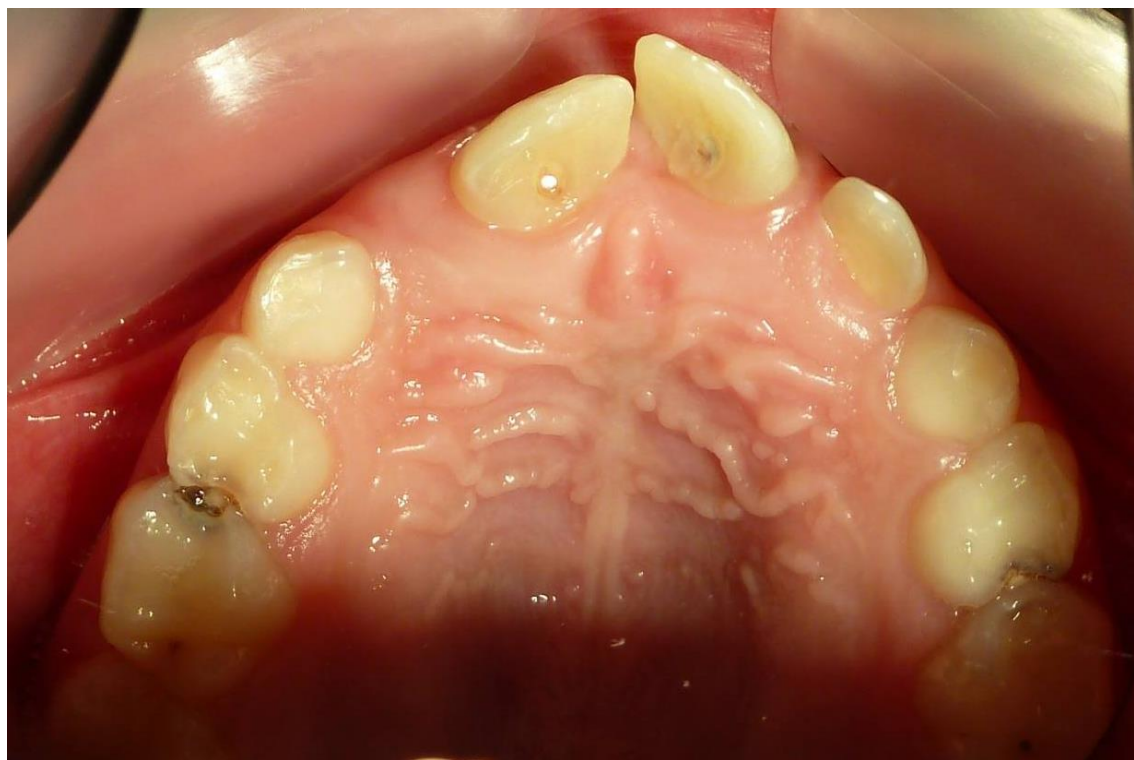



Gyermekfogászati kontroll 6. alkalom 2015.12.15.



szuvas tejfogak
szanációja

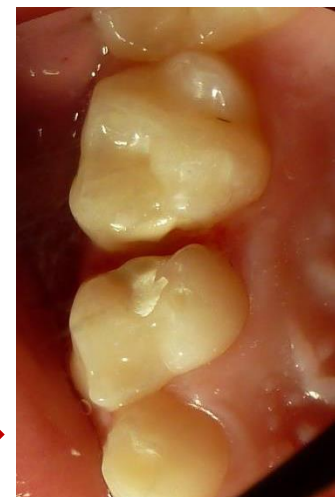
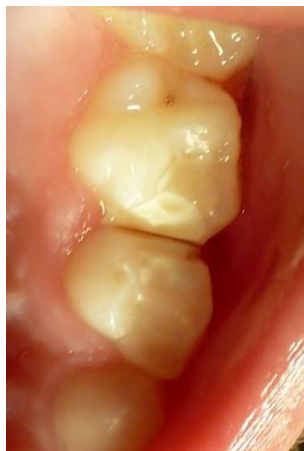
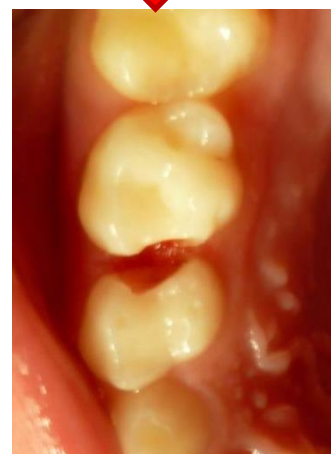
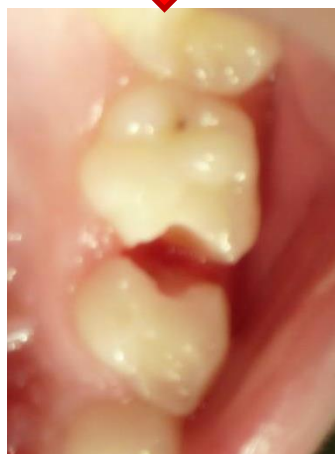
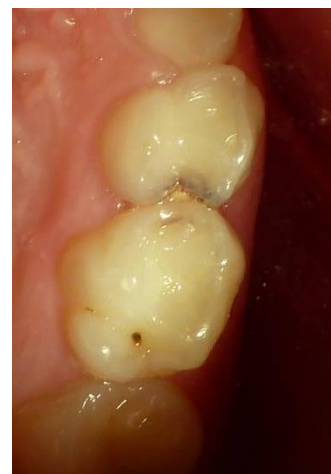
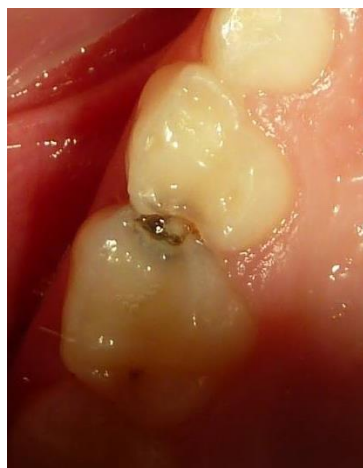Gyermekfogászati kontroll 6. alkalom 2015.12.15.



tejmolárisok
szuvasodásának
ellátása





Gyermekfogászati kontroll 6. alkalom 2015.12.15.

