



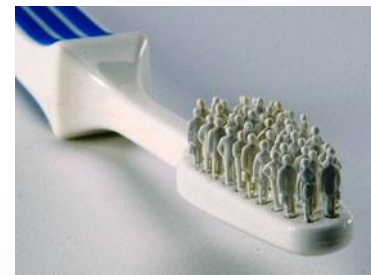Semmelweis Egyetem Fogorvostudományi Kar
Fogászati és Szájsebészeti Oktató Intézet
igazgató: Dr. Kivovics Péter egyetemi docens
<http://semmelweis-egyetem.hu/fszoi/>
<https://www.facebook.com/fszoi>



Teljes alsó foghiány pótlása mucoimplantálishan megtámasztott overdenture-rel



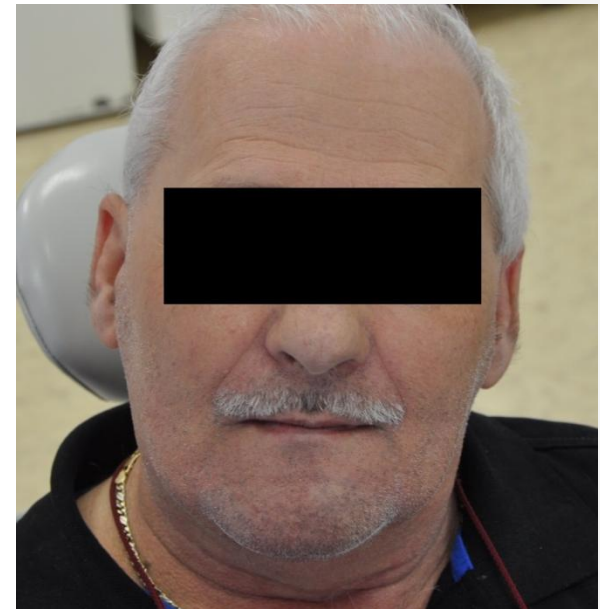
Dr. Orosházi Kata
konzerválófogászat-fogpótlástan
szakorvosjelölt



Dr. Kivovics Péter
egyetemi docens
mentor
Dr. Bíró Andrea^S
Intézeti szakorvos
• tutor

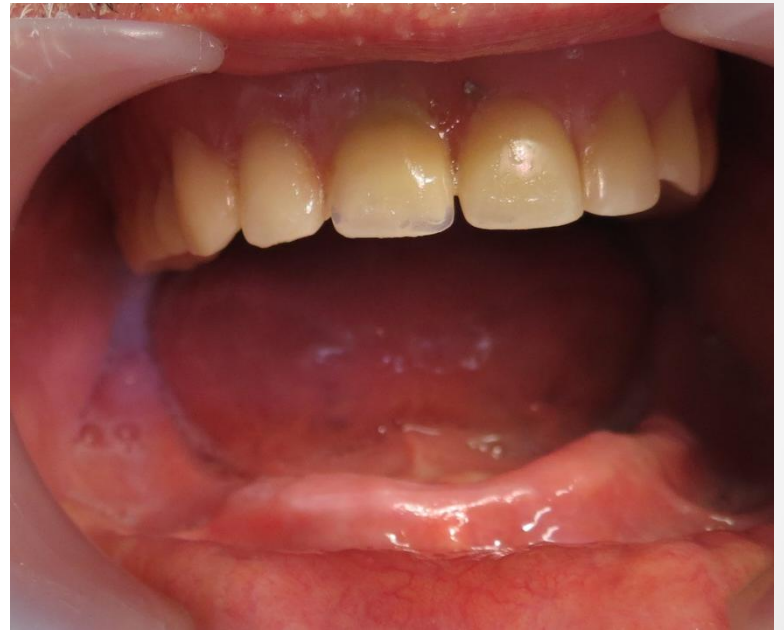Általános anamnézis

- 68 éves férfi páciens
- Nyugdíjas
- Kezelést befolyásoló betegsége nincs
- Panasza: alsó fogait eltávolították, fogpótlást szeretne készíttetni

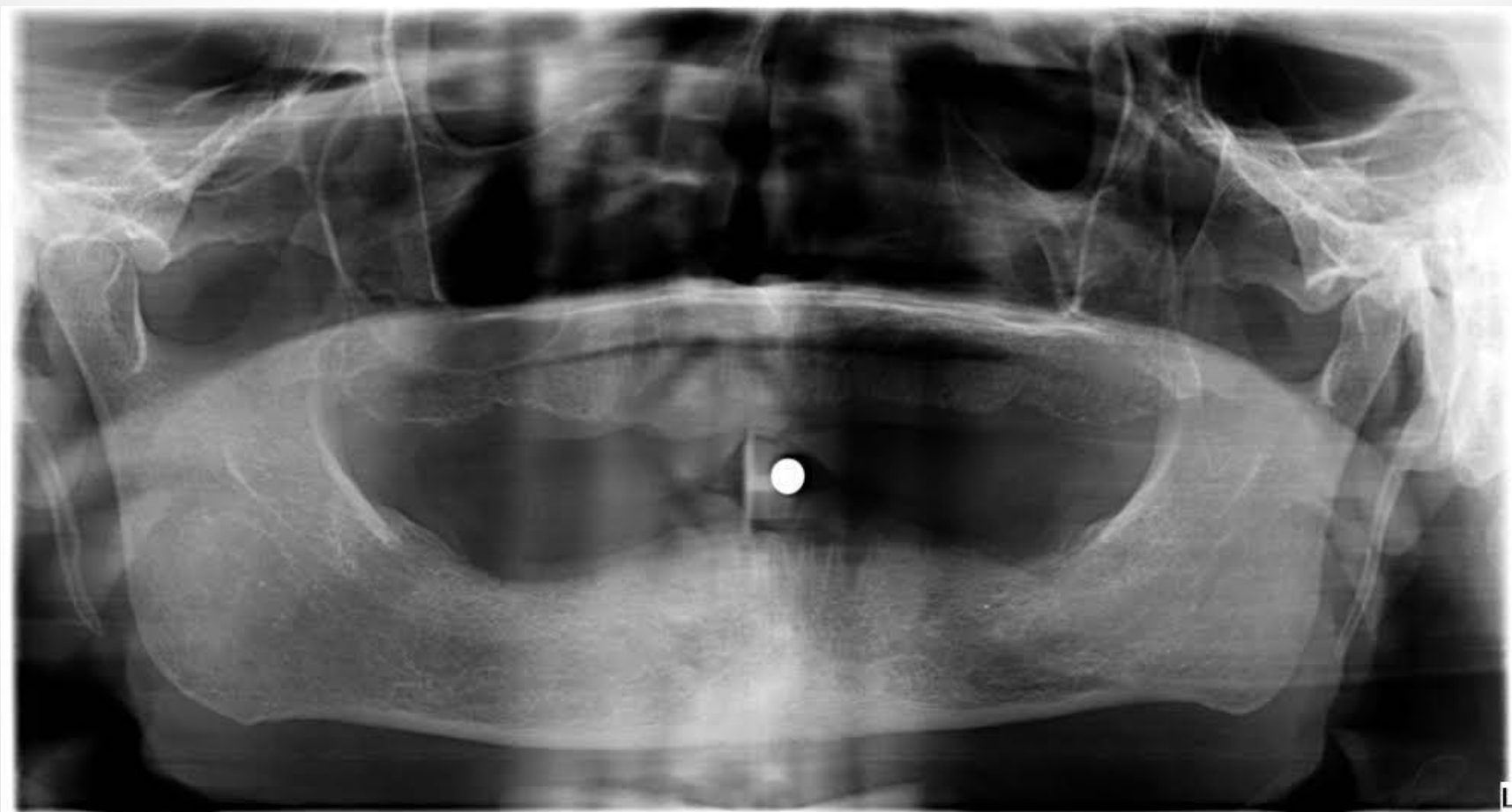


Fogászati anamnézis

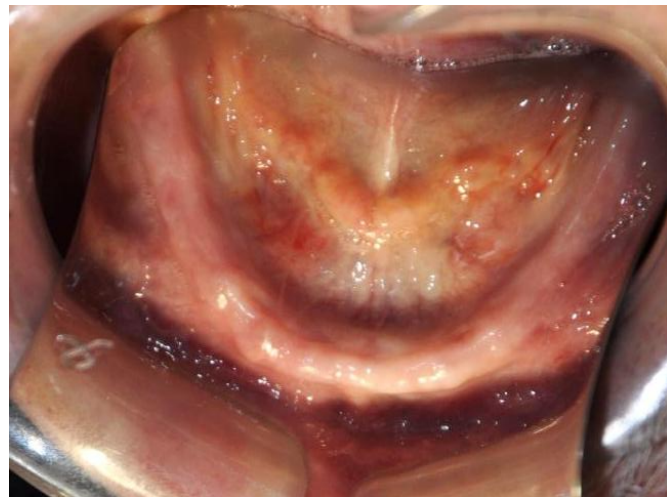
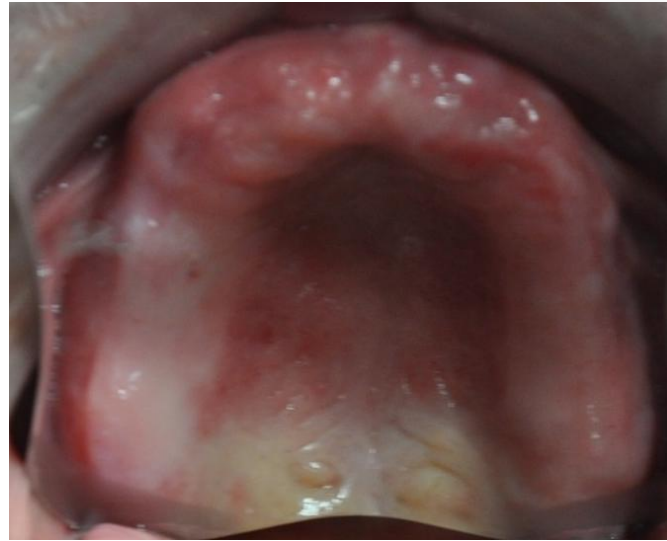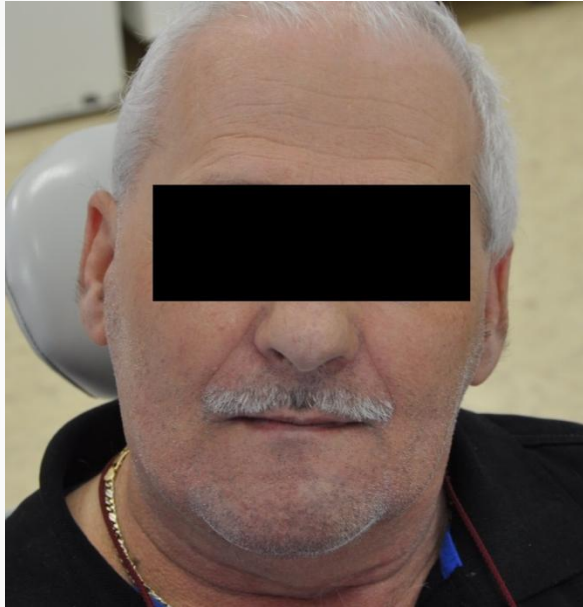
- Stomatoonkológiai vizsgálat negatív
- Harapási forma: eugnath (olló)
- Temporomandibularis ízületi vizsgálat eredménye negatív



Kiindulási RTG Status

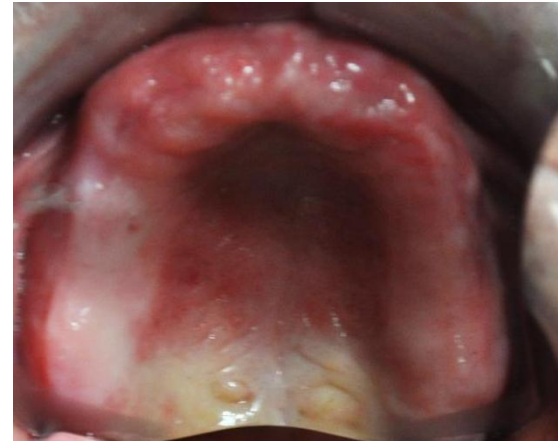
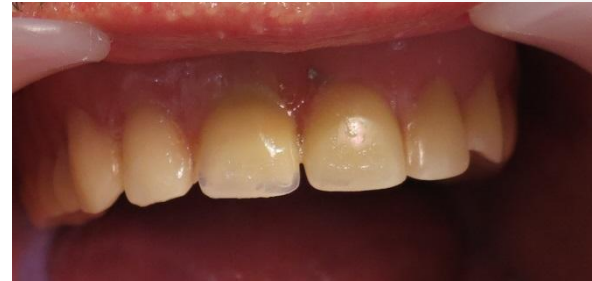
Kiindulási állapot képekben

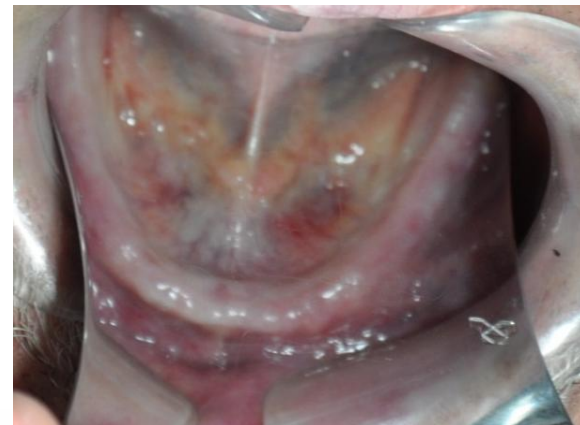

Status

- Felső állcsont: T- teljes foghiány
- Viselt fogpótlás: Felső teljes lemezes fogpótlás



- Alsó állcsont: T- teljes foghiány



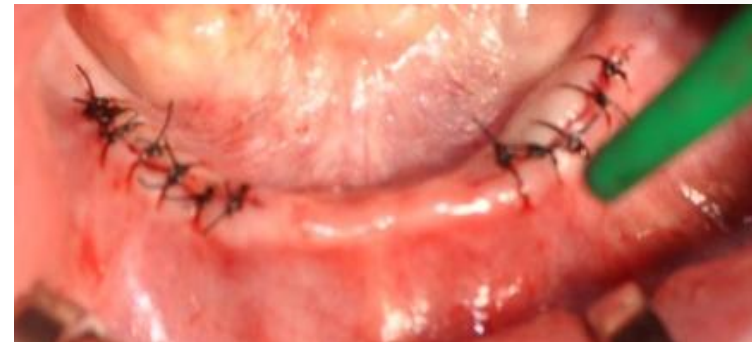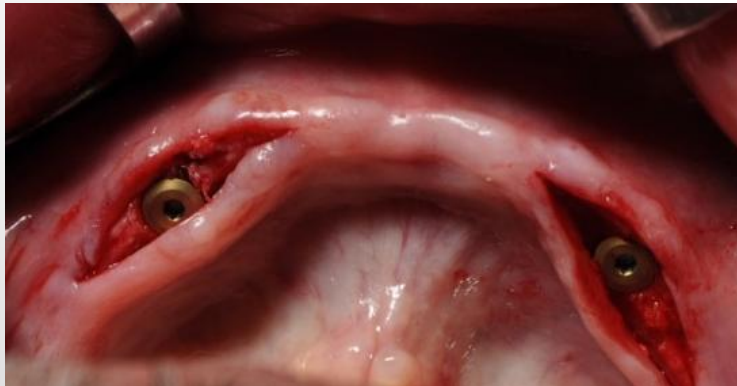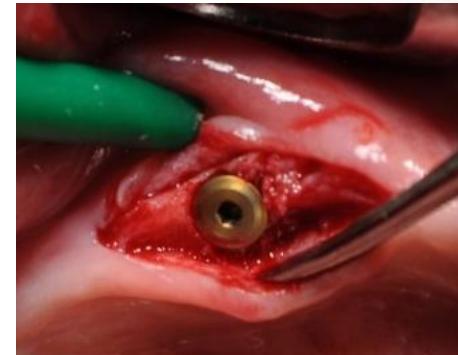
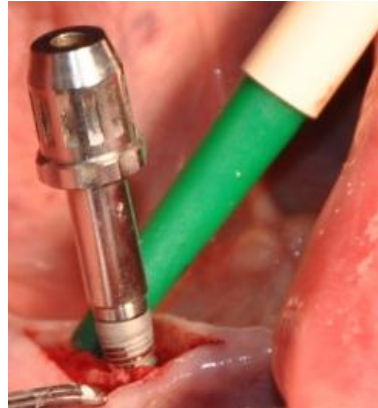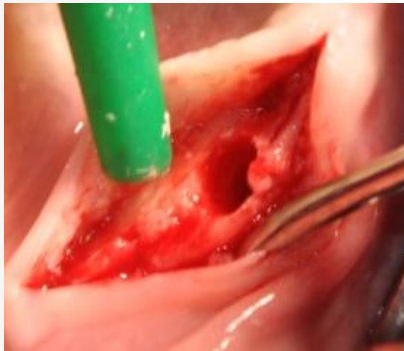Kezelési terv

Alsó állcsont:

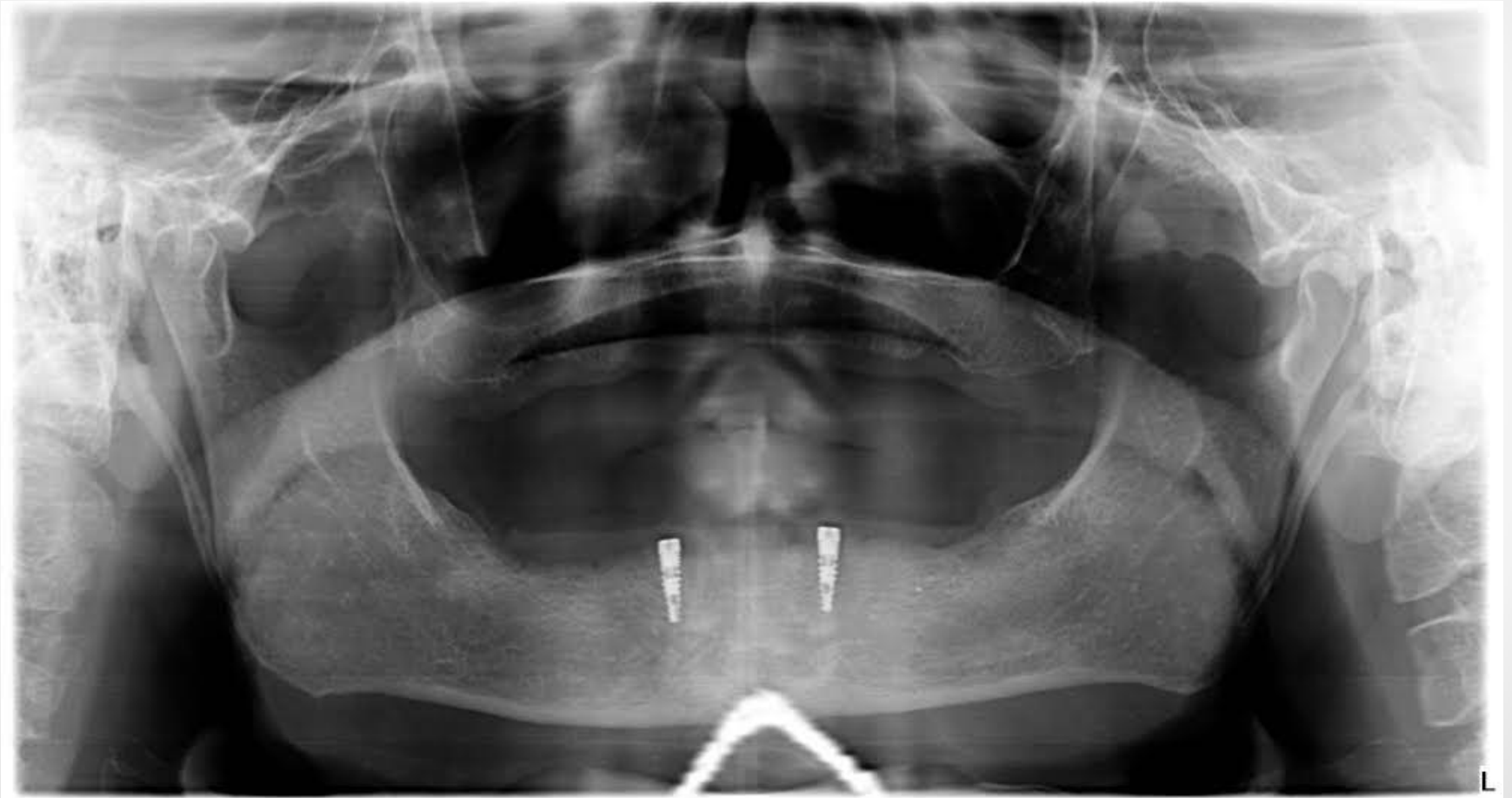
- 33 és 43 fogak helyére két darab 38-as méretű Denti implantátum (rootform) beültetése
- Két darab implantátumon gömbretenciával elhorgonyzott, mucoimplantálisan megtámasztott, 14 fogas overdenture.

Sebészeti fázis

Két darab implantátum beültetése

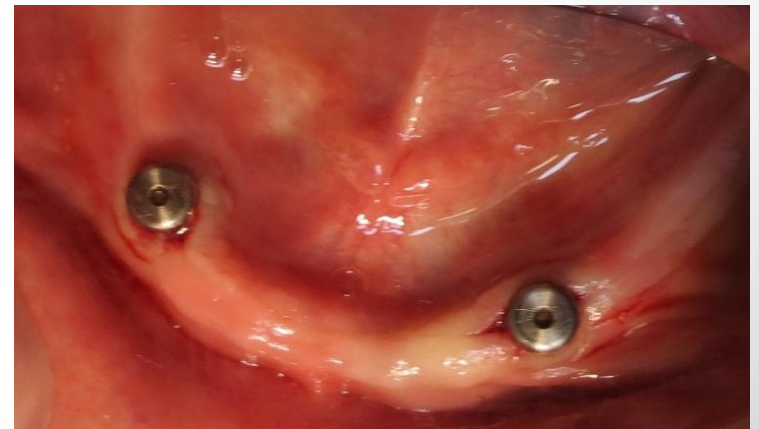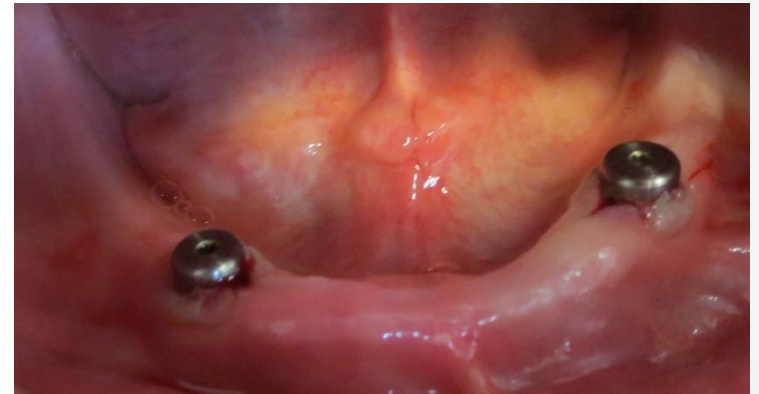

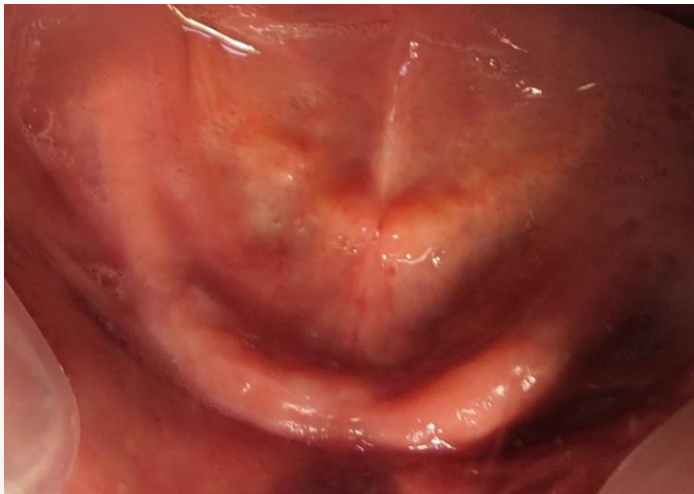
Kontroll RTG



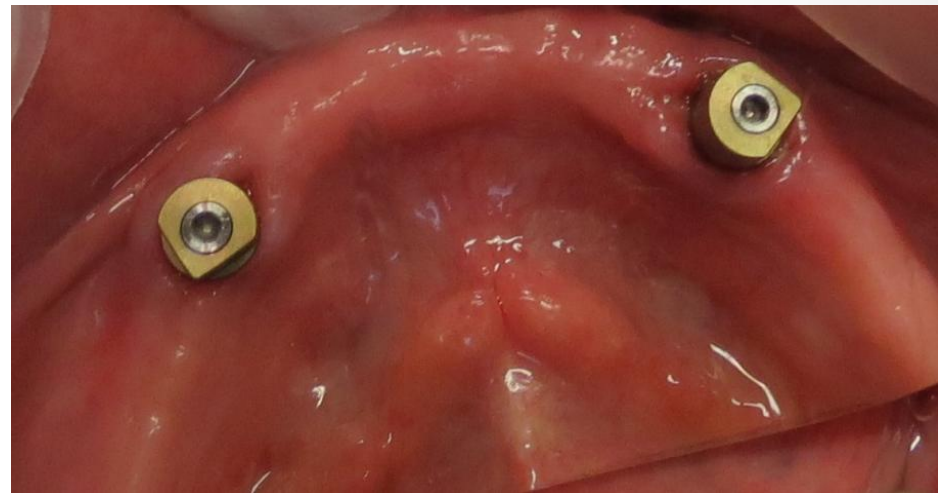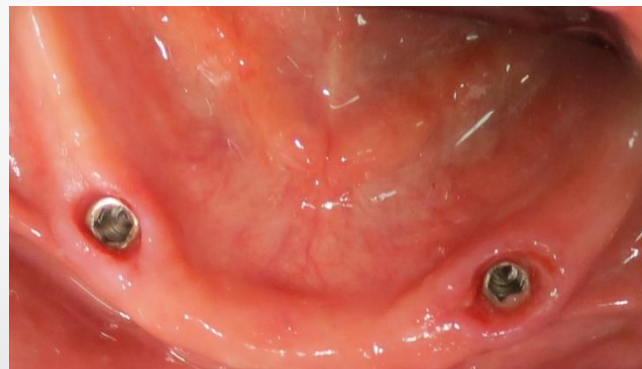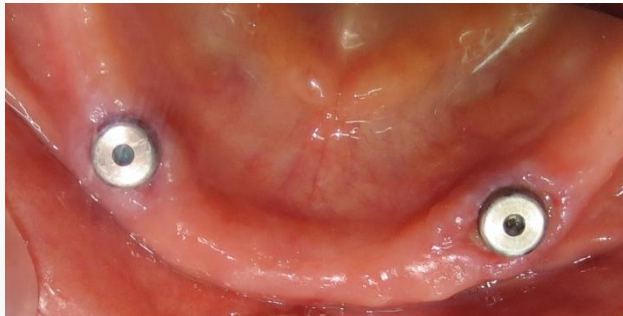A munka menete

- 3 hónap gyógyulási időt követően, az alsó állcsont
- Az implantátumok felszabadítása és az ínyformázó csavarok behelyezése



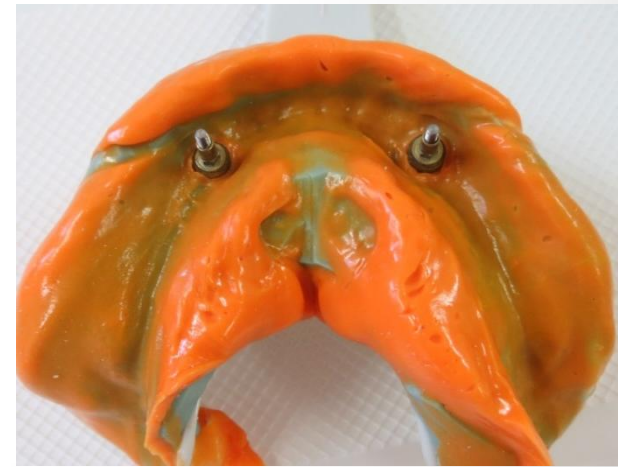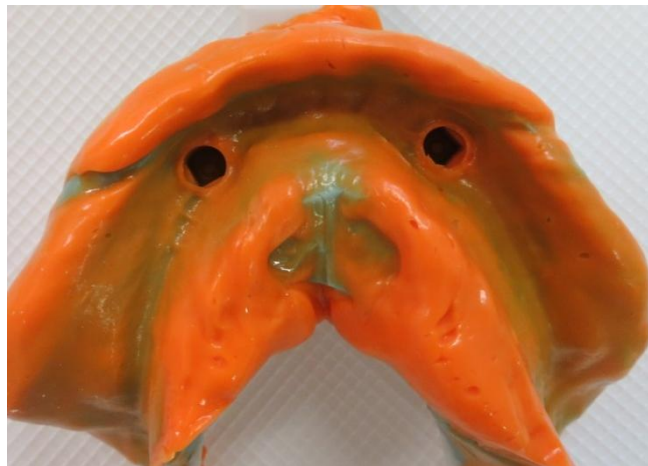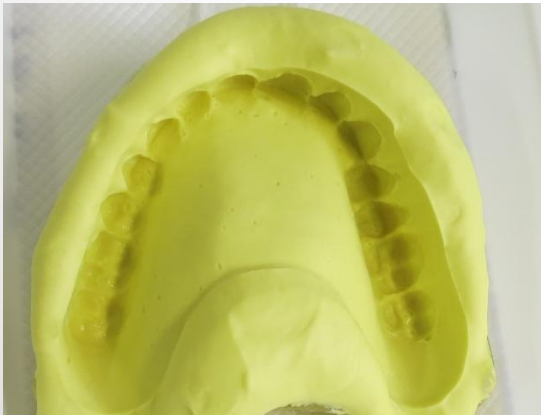A munka menete

- Egy hét gyógyulási idő után, az ínyformázó csavarok eltávolítása
- Lenyomati fejek behelyezése



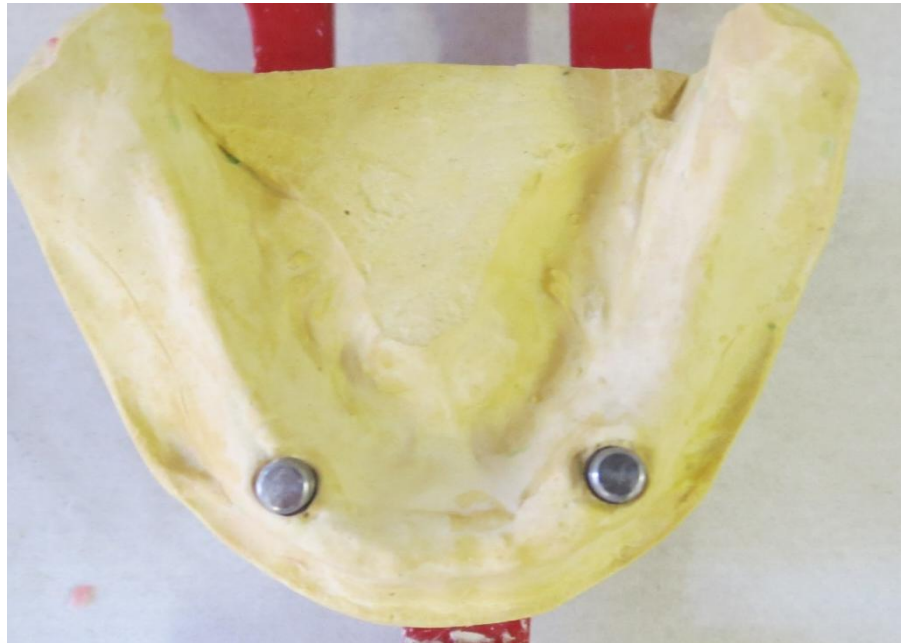A munka menete

- Felső anatómiai lenyomat alginát típusú lenyomatanyaggal
- Alsó zárt kanalas szituációs pick-up lenyomat kondenzációs típusú szilikon lenyomatanyaggal



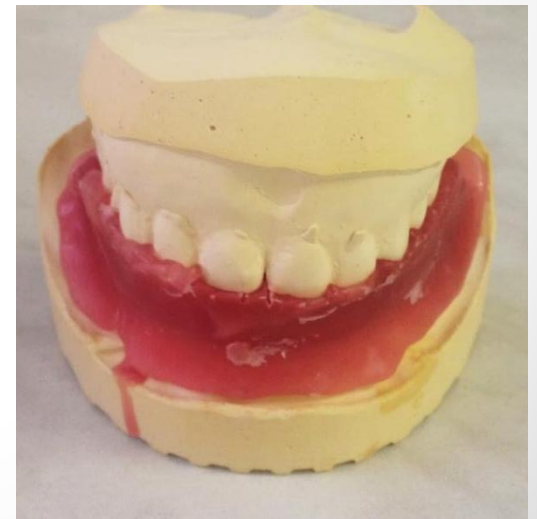
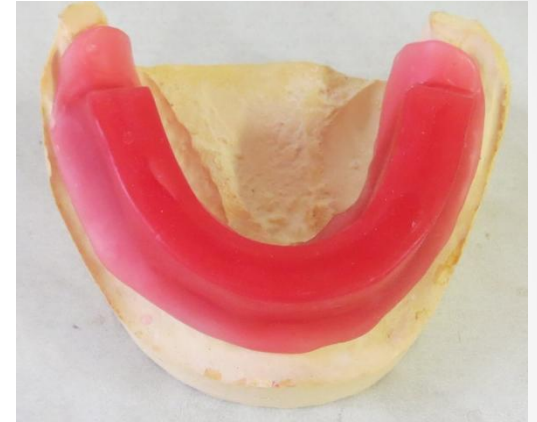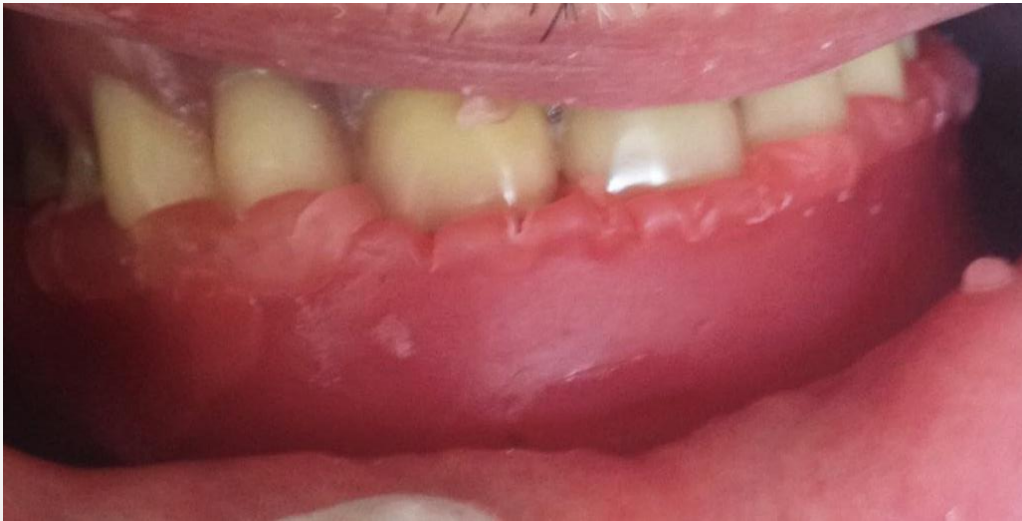A munka menete

- Szituációs minta



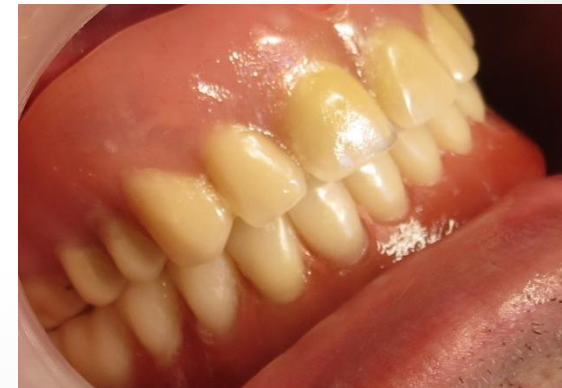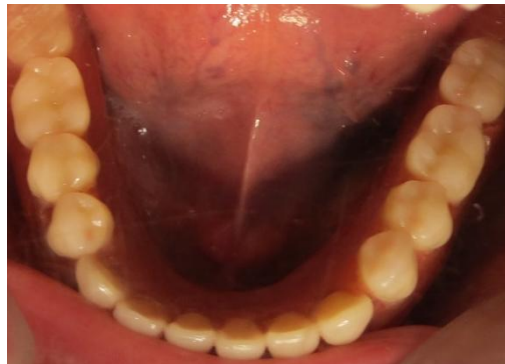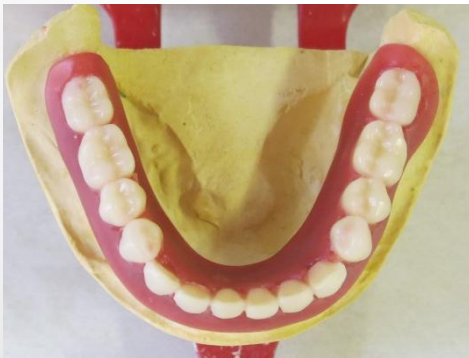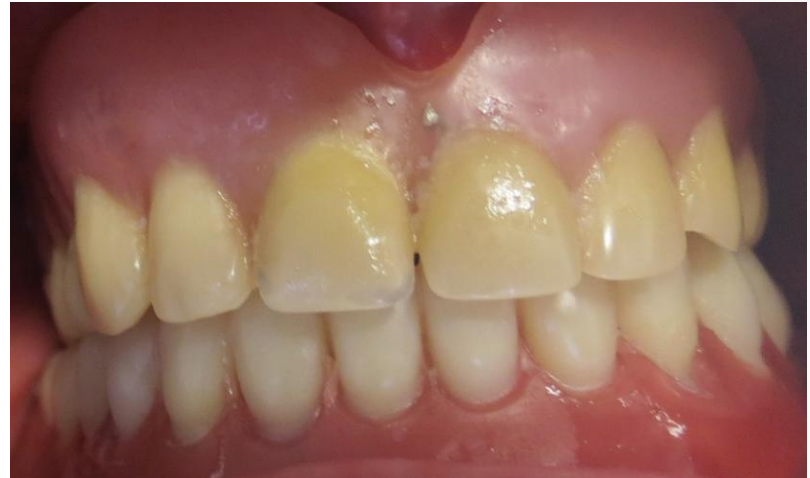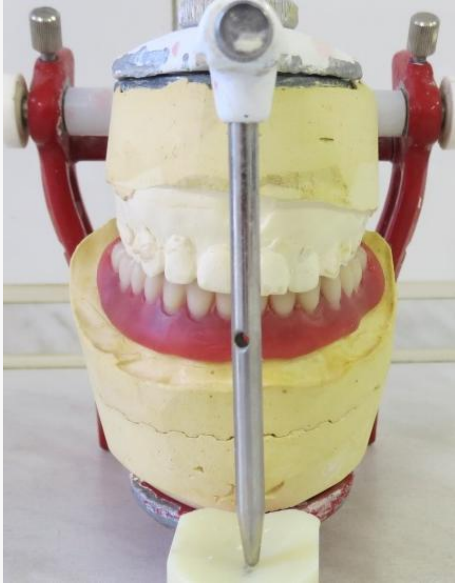A munka menete

- Alsó harapási sablon a mintán
- A centrális occlusió meghatározása a szájbán és a mintán
- Fogszín: A3



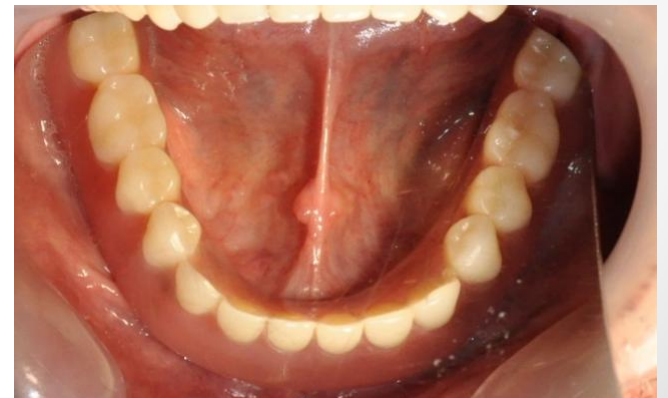
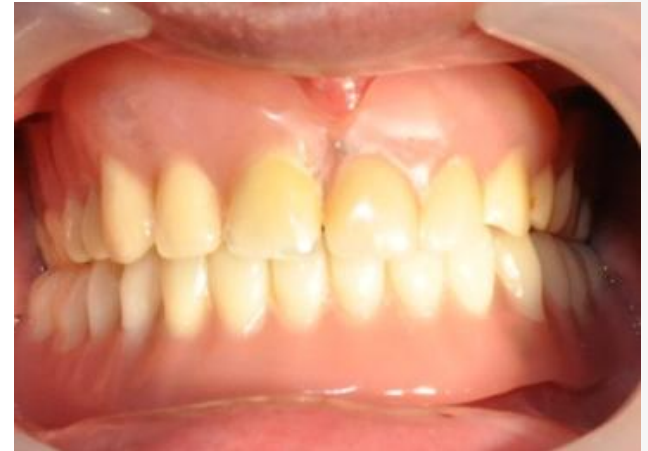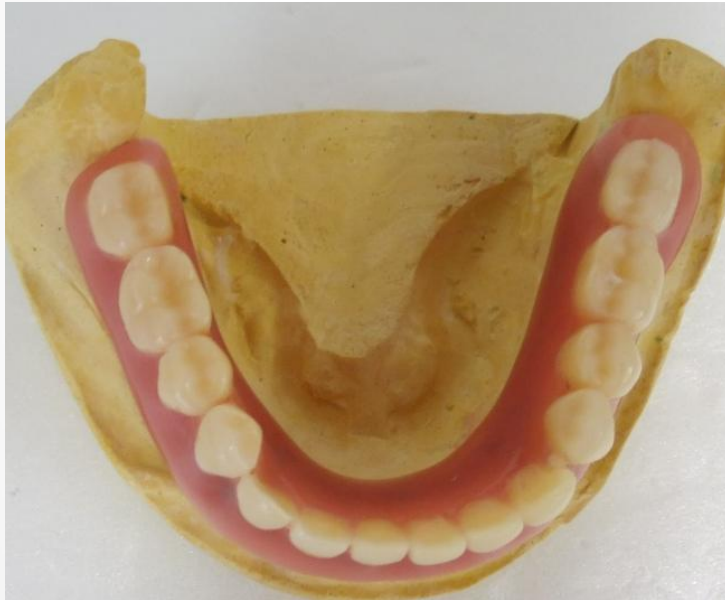A munka menete

- Fogpróba a mintán és a szájban



A munka menete

- A kész fogpótlás átadása



Köszönöm a megtisztelő
figyelmet