



**Semmelweis Egyetem Fogorvostudományi Kar
Fogászati és Szájsebészeti Oktató Intézet**

igazgató: Dr. Kivovics Péter egyetemi docens

<http://semmelweis-egyetem.hu/fszoi/>

<https://www.facebook.com/fszoi>



Lokalizált krónikus parodontitis komplex multidiszciplináris parodontológiai, orthodonciai ellátása 3. eset

Szakorvos jelölt : dr Bányai Miklós

Tutor : dr Büchler János

Mentor : prof. dr Nagy Gábor



Általános anamnézis

- 48 éves férfi beteg
- Gyógyszert nem szed
- Nem dohányzik
- Anamnézisében kezelést befolyásoló tényező nem szerepel

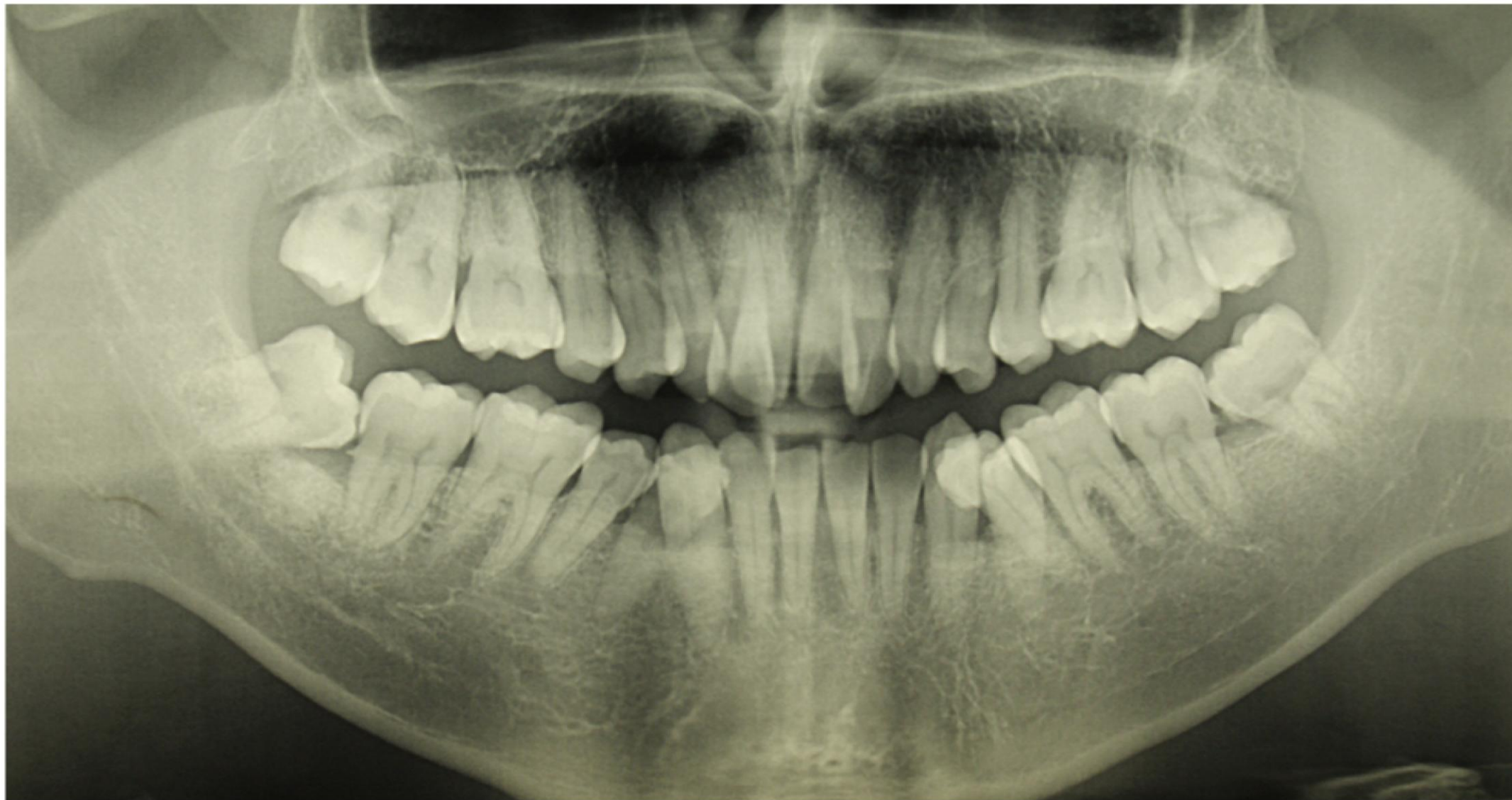
Fogászati anamnézis

- Naponta kétszer mos fogat
- Fogköztisztítást nem végez
- Rendelőnket fogínyvérzéssel kereste fel

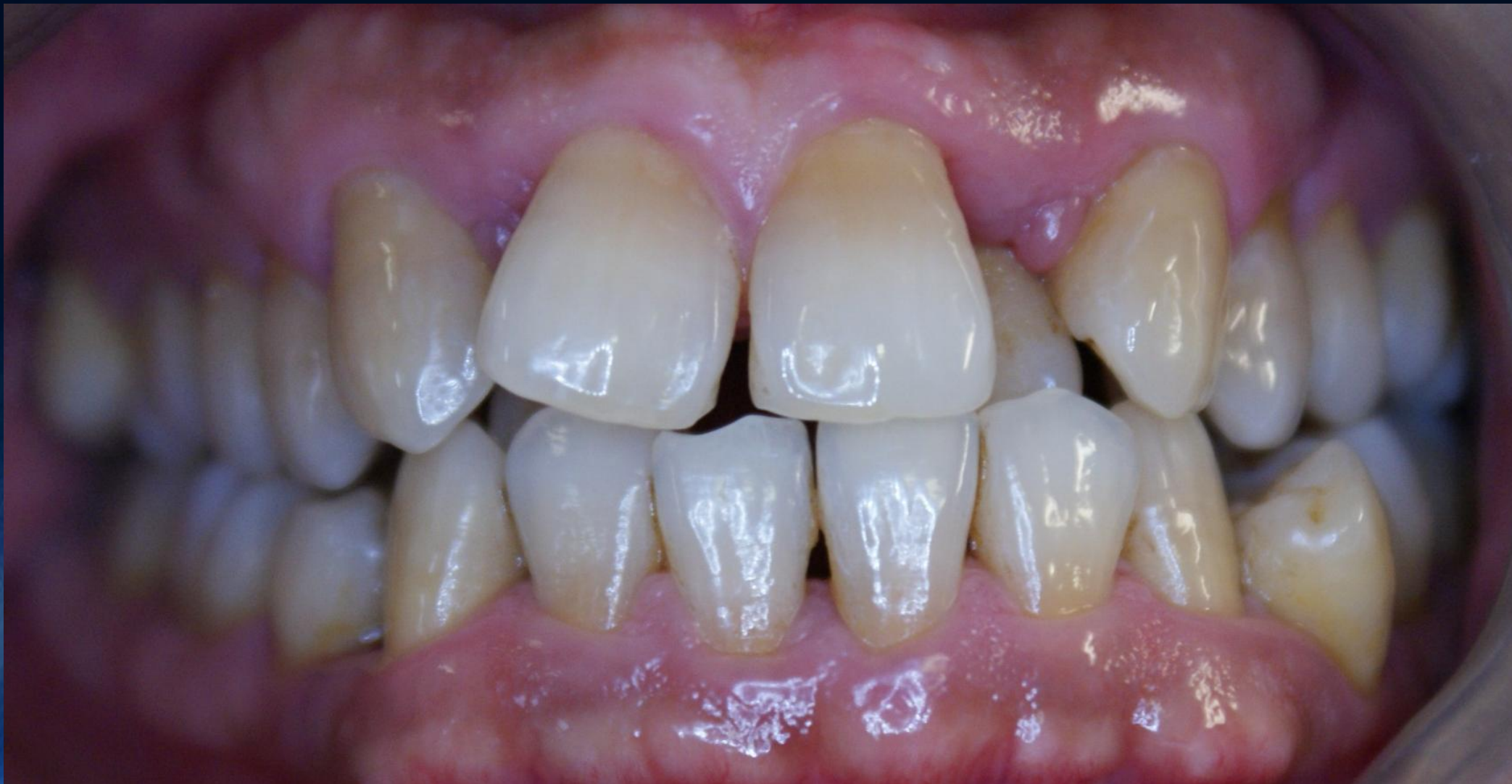Klinikai vizsgálat

- Cariológiailag ép fogazat
- Erős torlódás, elégtelen tisztíthatóság

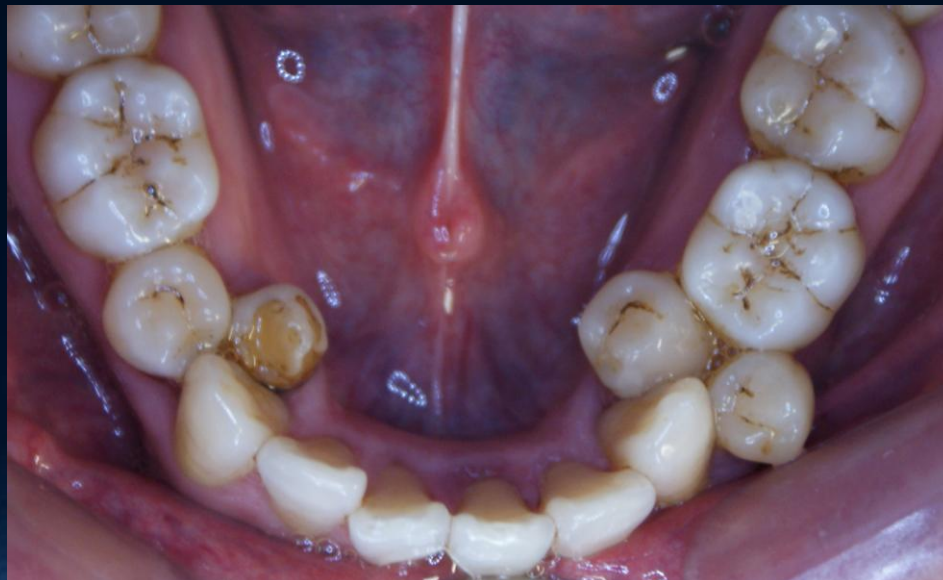
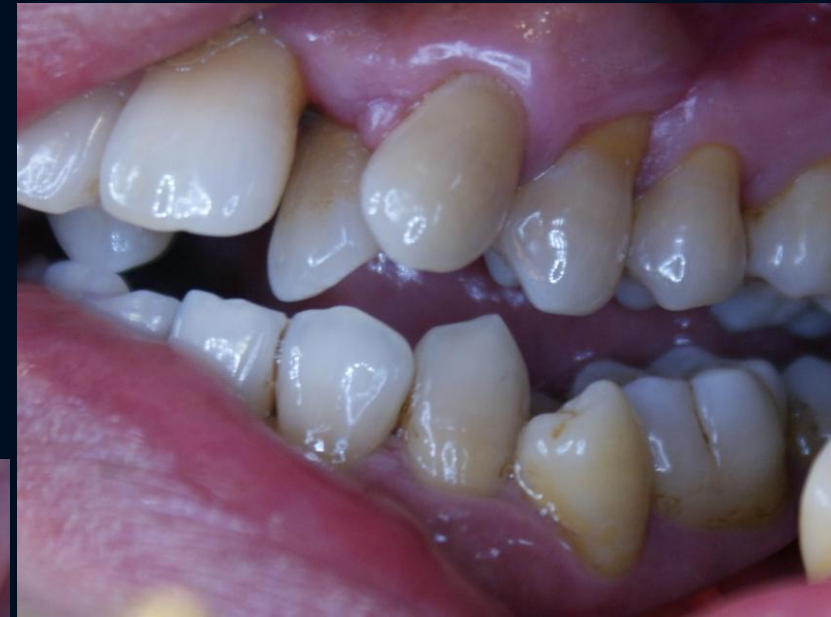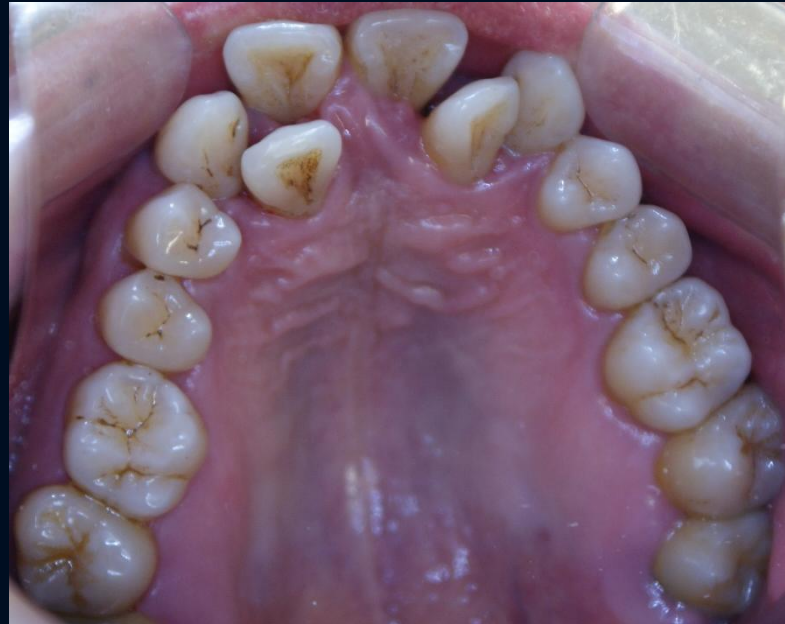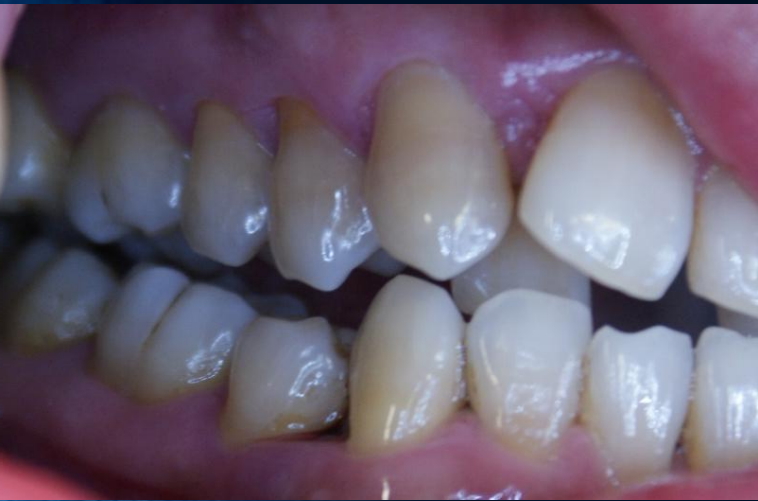Kiindulási panorámaröntgen felvétel



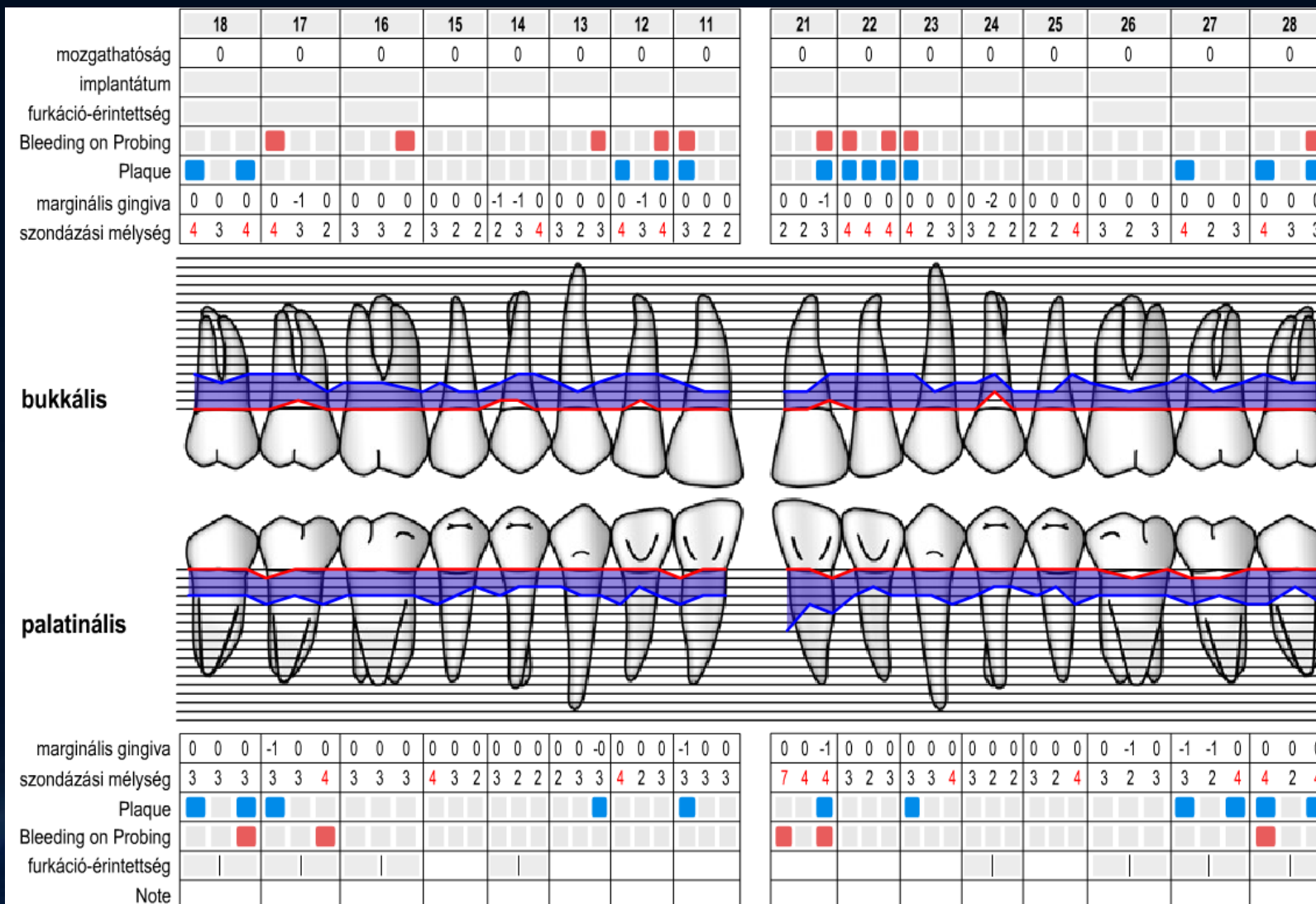
Kiindulási klinikai kép



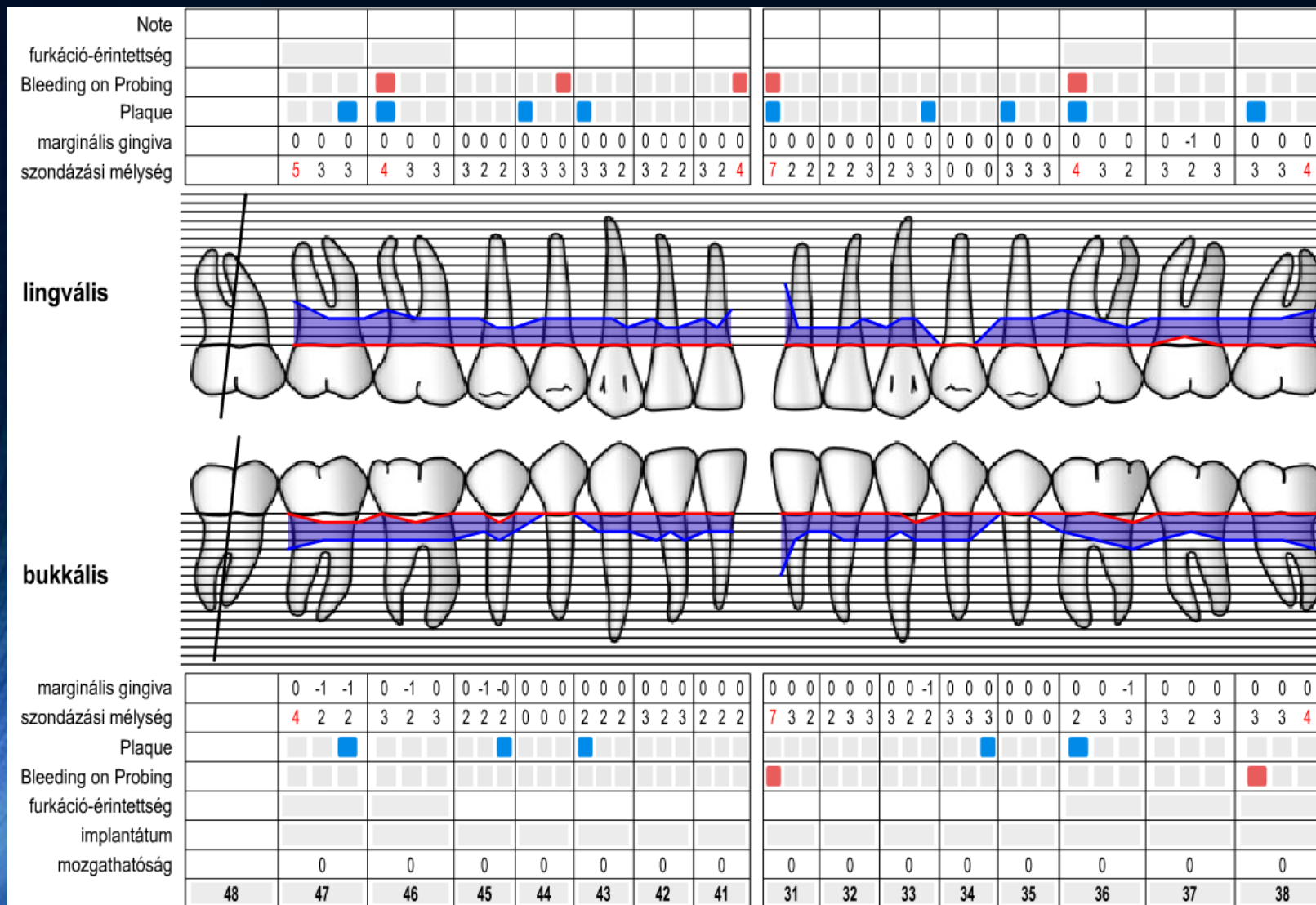
Kiindulási klinikai kép



Kiindulási parodontális státusz (felső)



Kiindulási parodontális státusz (alsó)



Anatómiai okokból 35,44 fogak bukkális felszínein, 34 fog lingvális felszínén és 48 fognál a státuszt nem lehetett rögzíteni.

FMPS : 19%

FMBS : 11%

Fogak prognózisa

	18	17	16	15	14	13	12	11	21	22	23	24	25	26	27	28
Stabil		X	X	X	X	X		X			X	X	X	X	X	
Kérdéses									X							
Reménytelen	X						X			X						X
Reménytelen	X				X			X				X				X
Kérdéses									X							
Stabil		X	X	X		X	X			X	X		X	X	X	
	48	47	46	45	44	43	42	41	31	32	33	34	35	36	37	38
	48	47	46	45	44	43	42	41	31	32	33	34	35	36	37	38
		X	X	X		X	X			X	X		X	X	X	

A reménytelen prognózisú eltávolítandó fogak meghatározása orthodontus szakorvos bevonásával és nem kizárólag az érintett fogak parodontális státusa alapján történt

Diagnózis

Lokalizált krónikus parodontitis

Diagnózison alapuló kezelési terv

I. Oki terápiás fázis

- Elsődleges instruálás, motiválás
- Supragingivális depurálás
- Subgingivális depurálás, gyökérsimítás,
- Az orthodonciai okokból reménytelen fogak eltávolítása

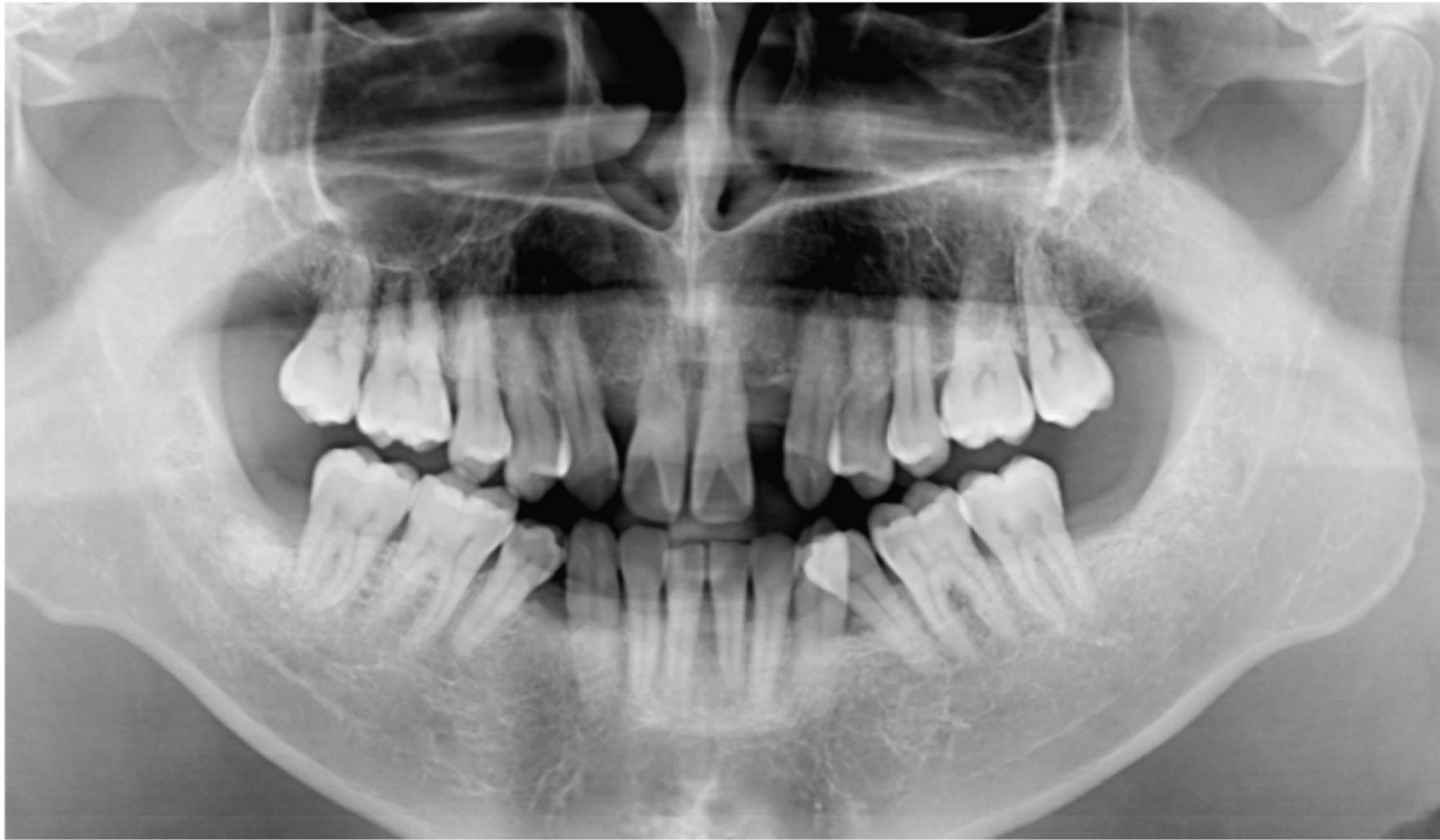II. Sebészi parodontális kezelés

- 21 fog regeneratív sebészi kezelése (SFA , EMD)
- 31 fog regeneratív (GTR) sebészi kezelése (Bio-Oss , Bio-Gide)

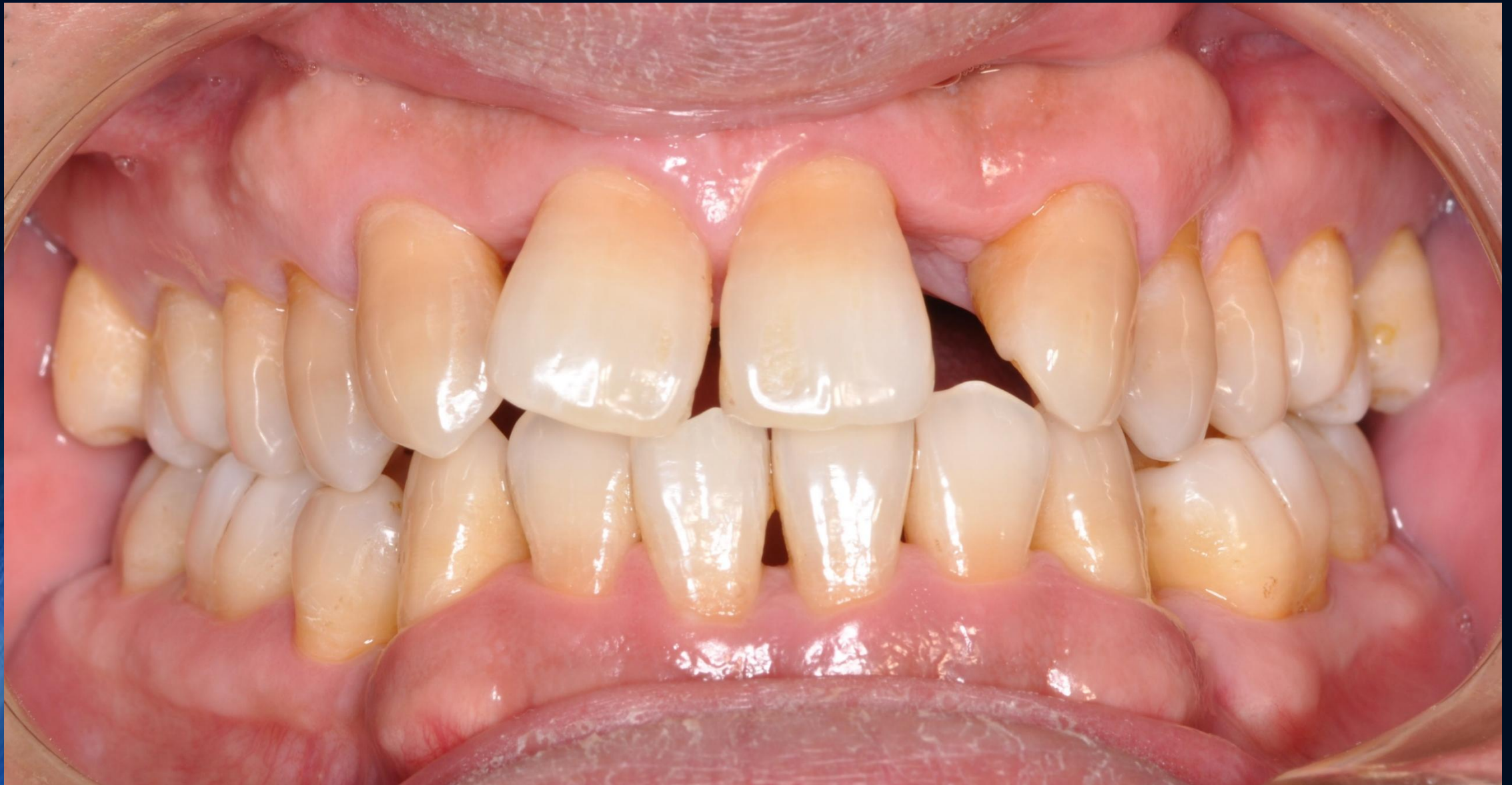III. Fogszabályozó kezelés megkezdése a GTR műtét után egy héttel (Teszt csoport)

IV. Utógondozás

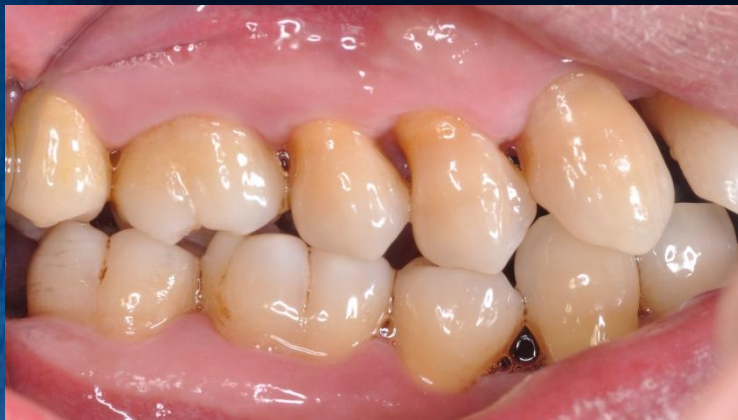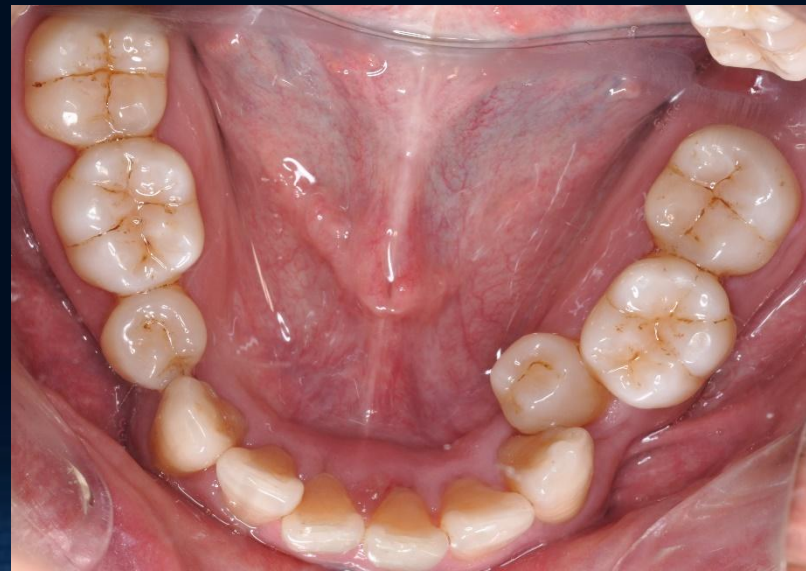
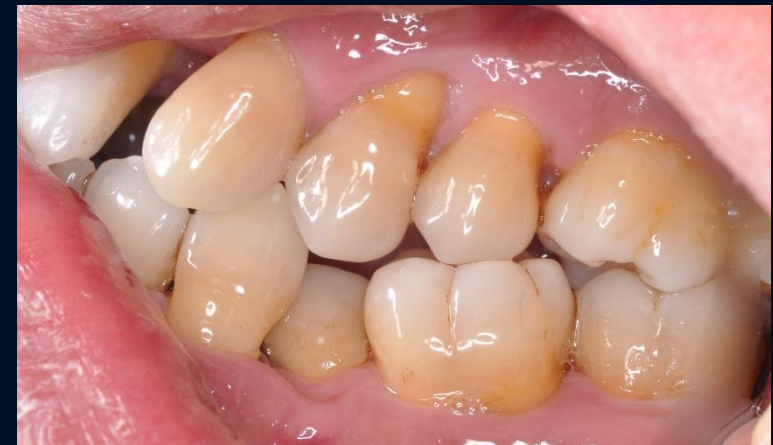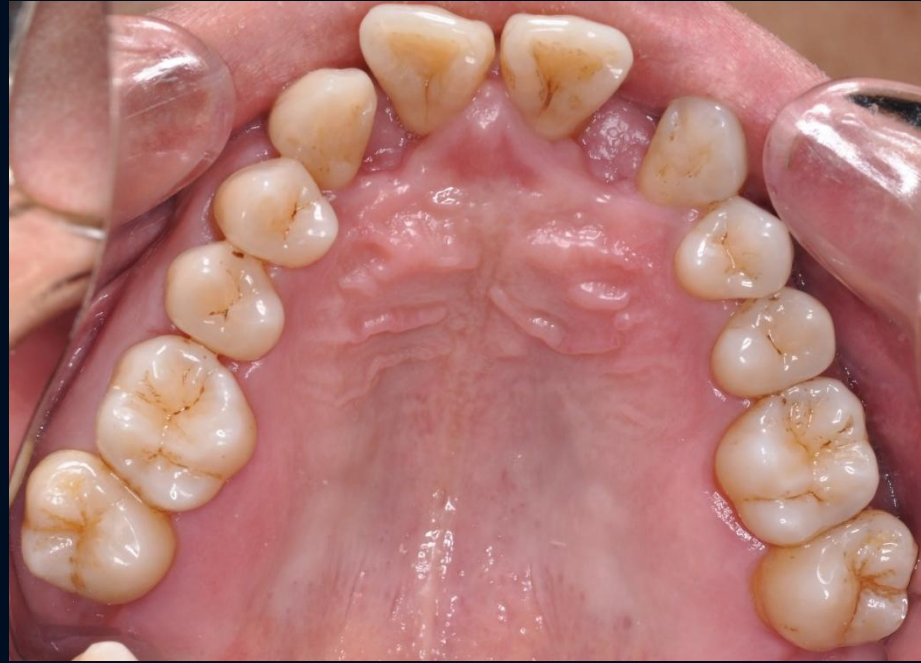Oki fázis utáni panorámaröntgen felvétel



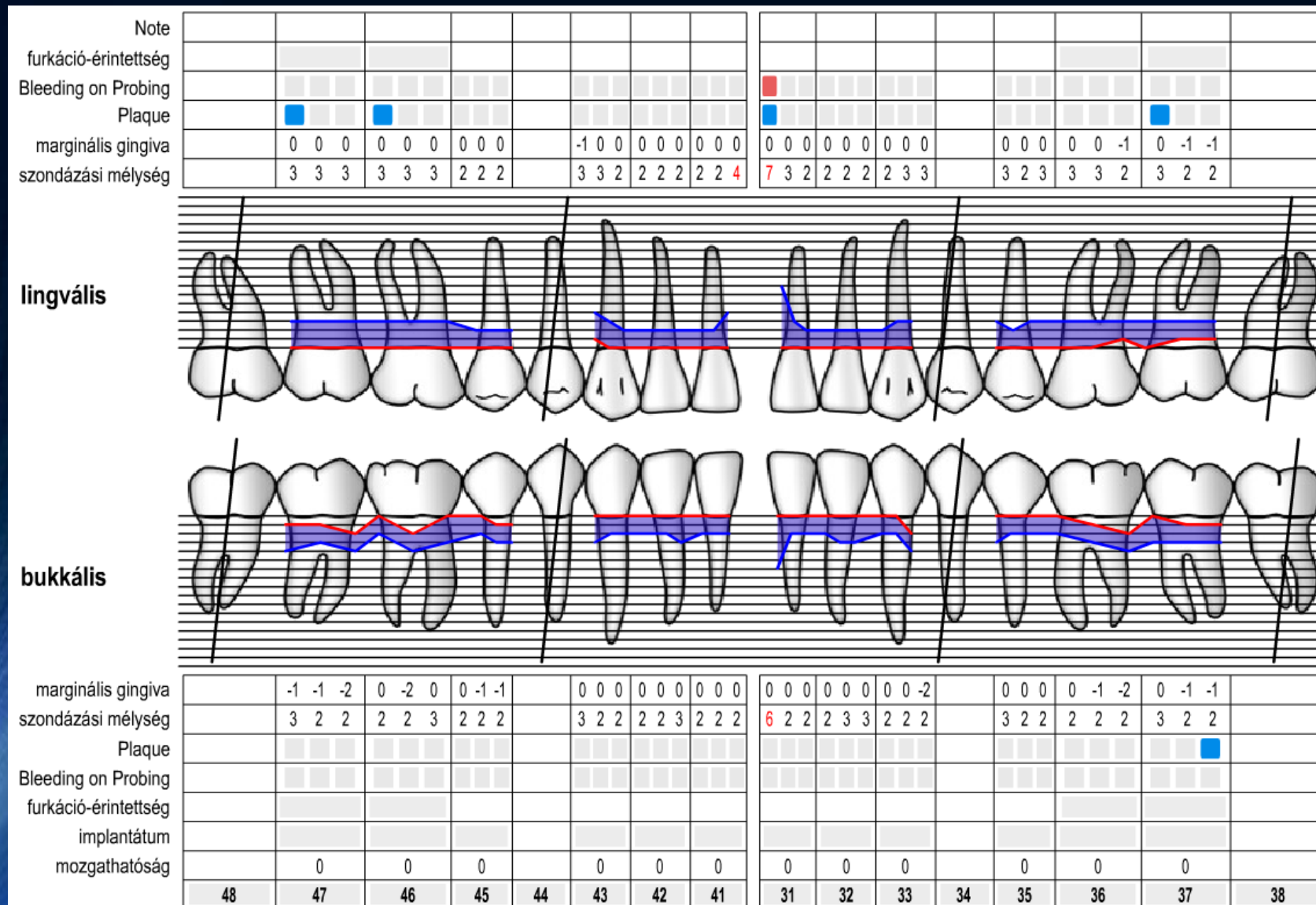
Oki fázis utáni klinikai kép



Oki fázis utáni klinikai kép



Oki fázis utáni paradontális státusz (alsó)

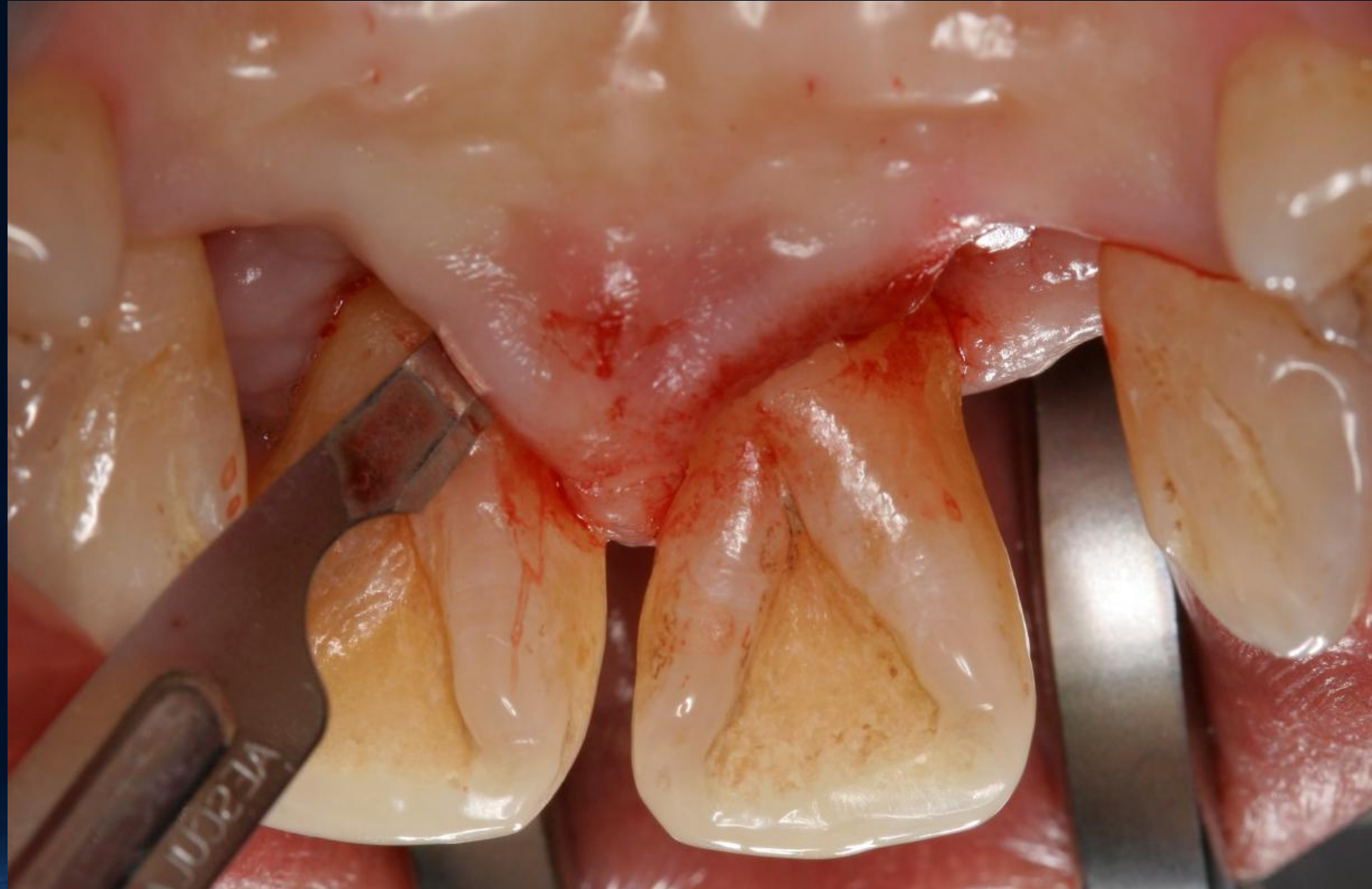
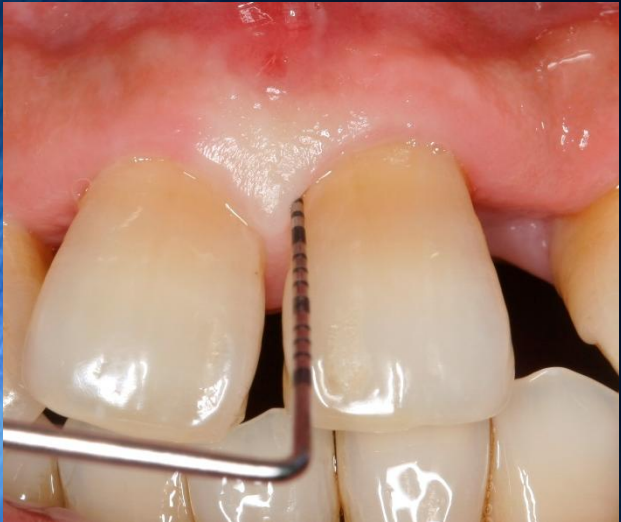
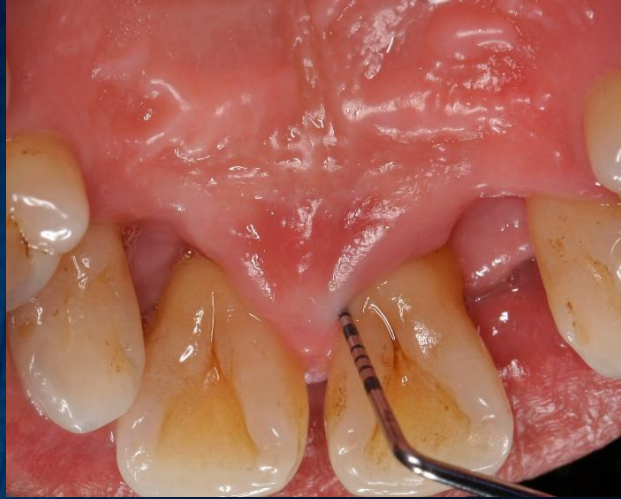FMPS : 5%

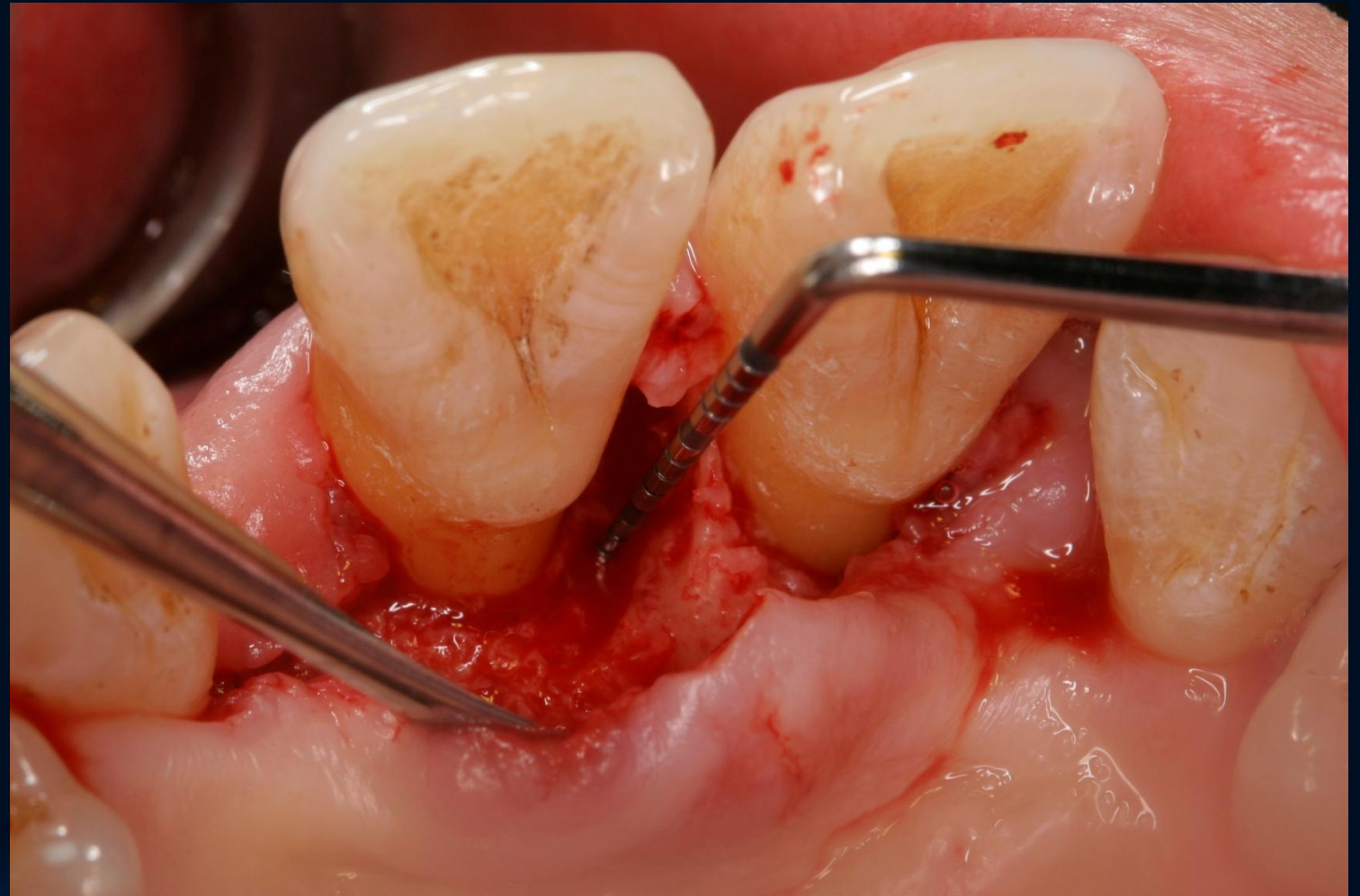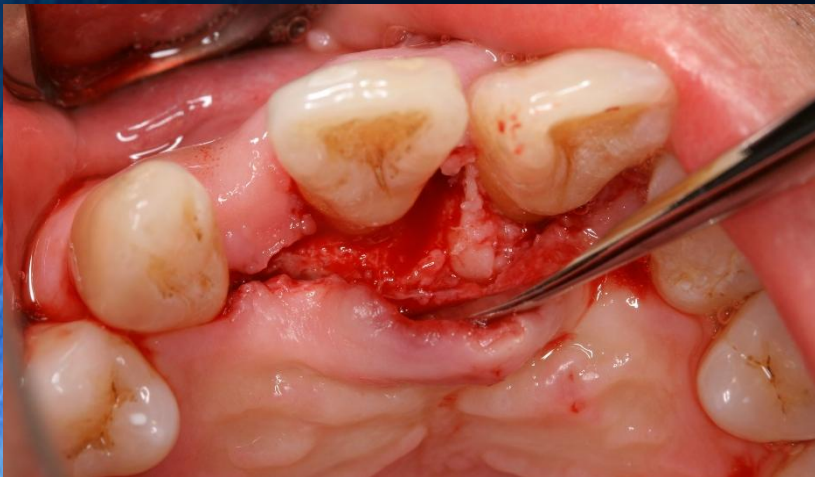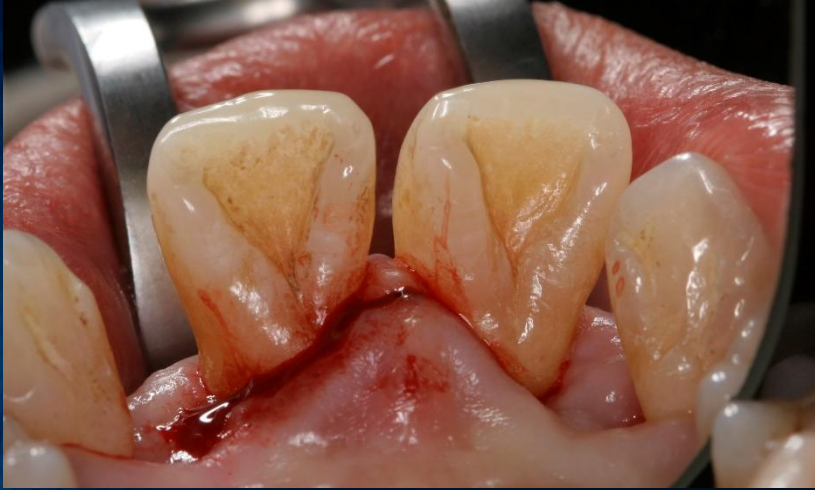FMBS : 0.6%

Sebészi parodontális kezelés I.

21 fog regeneratív műtéte (SFA , EMD)

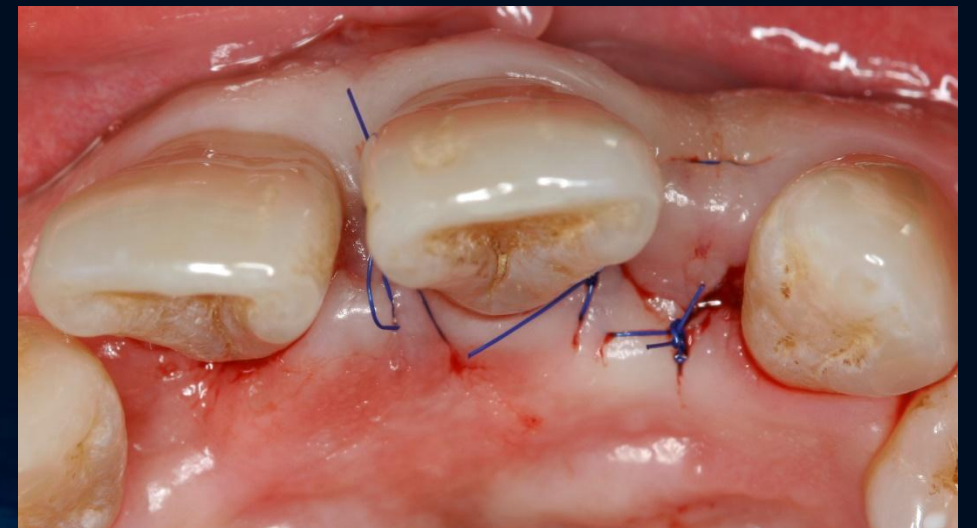
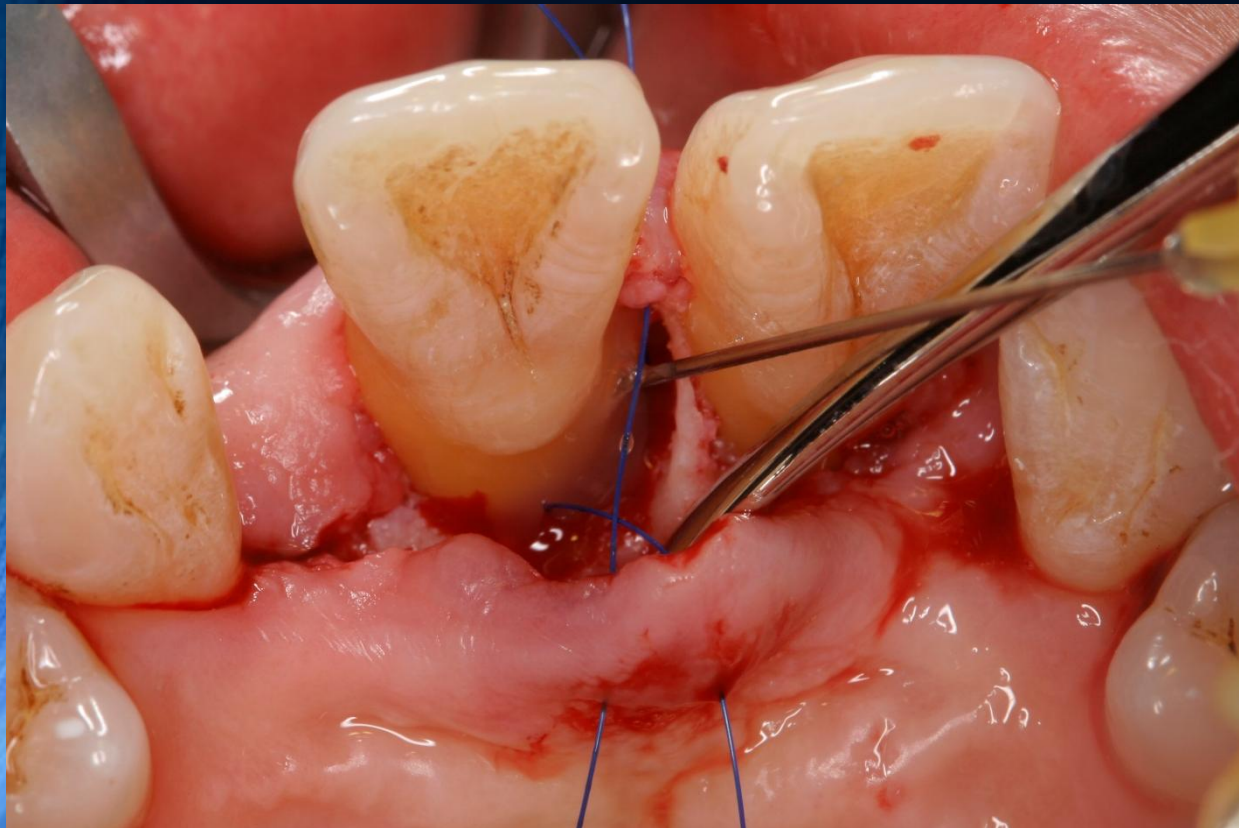
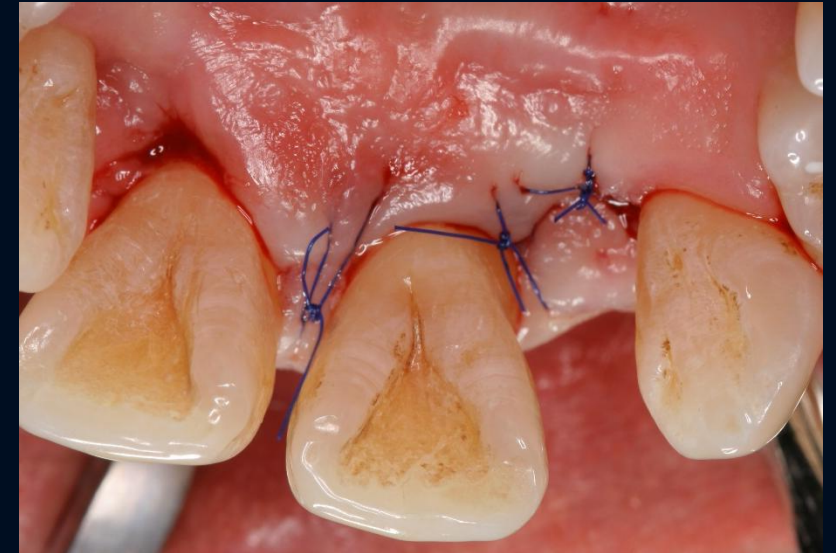
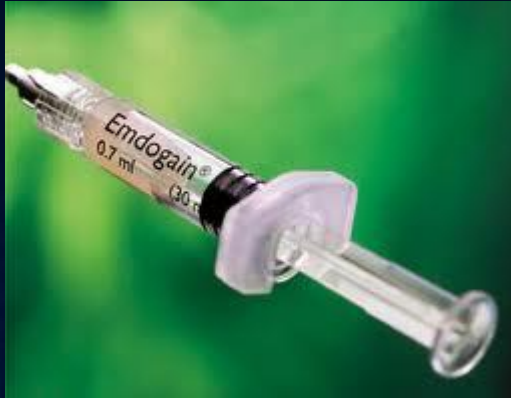
Sebészi parodontális kezelés I. 21 fog regeneratív műtéte (SFA , EMD)

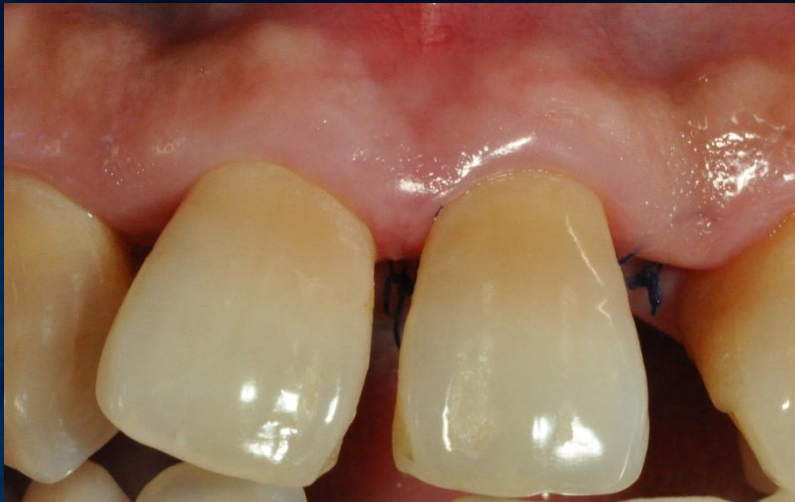

Farina R, Simonelli A, Minenna L, Rasperini G, Trombelli L. Single-flap approach in combination with enamel matrix derivative in the treatment of periodontal intraosseous defects. *Int J Periodontics Restorative Dent.* 2014 Jul-Aug;34(4):497-506.

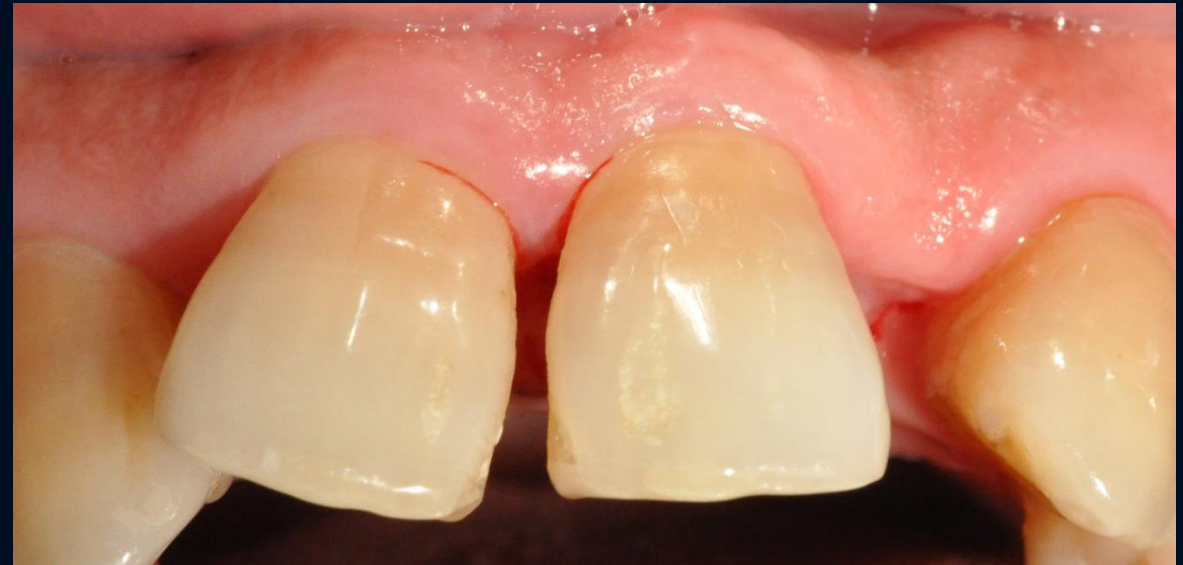Sebészi parodontális kezelés I. 21 fog regeneratív műtéte (SFA , EMD)



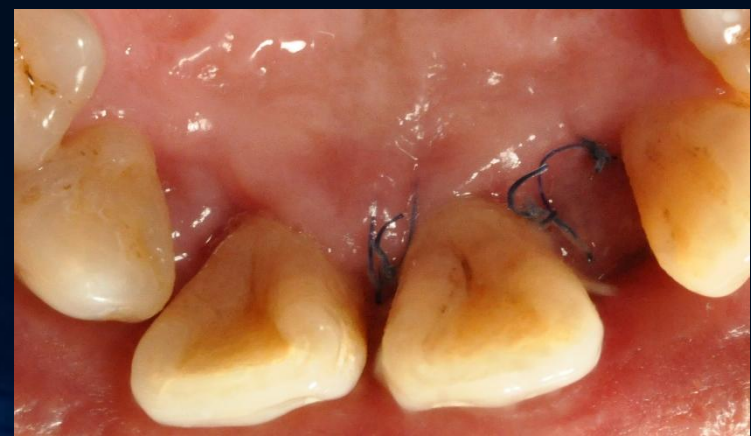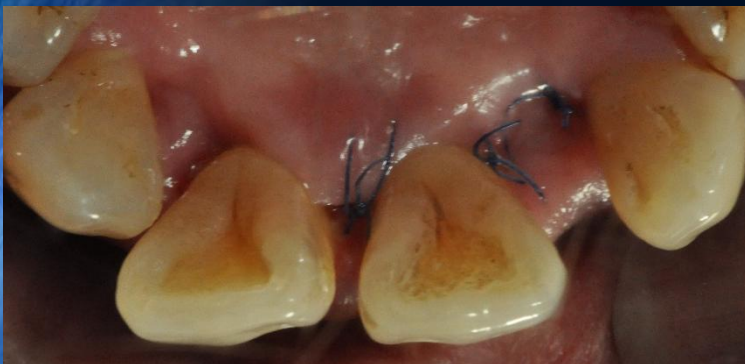Sebészi parodontális kezelés I. 21 fog regeneratív műtéte (SFA , EMD)



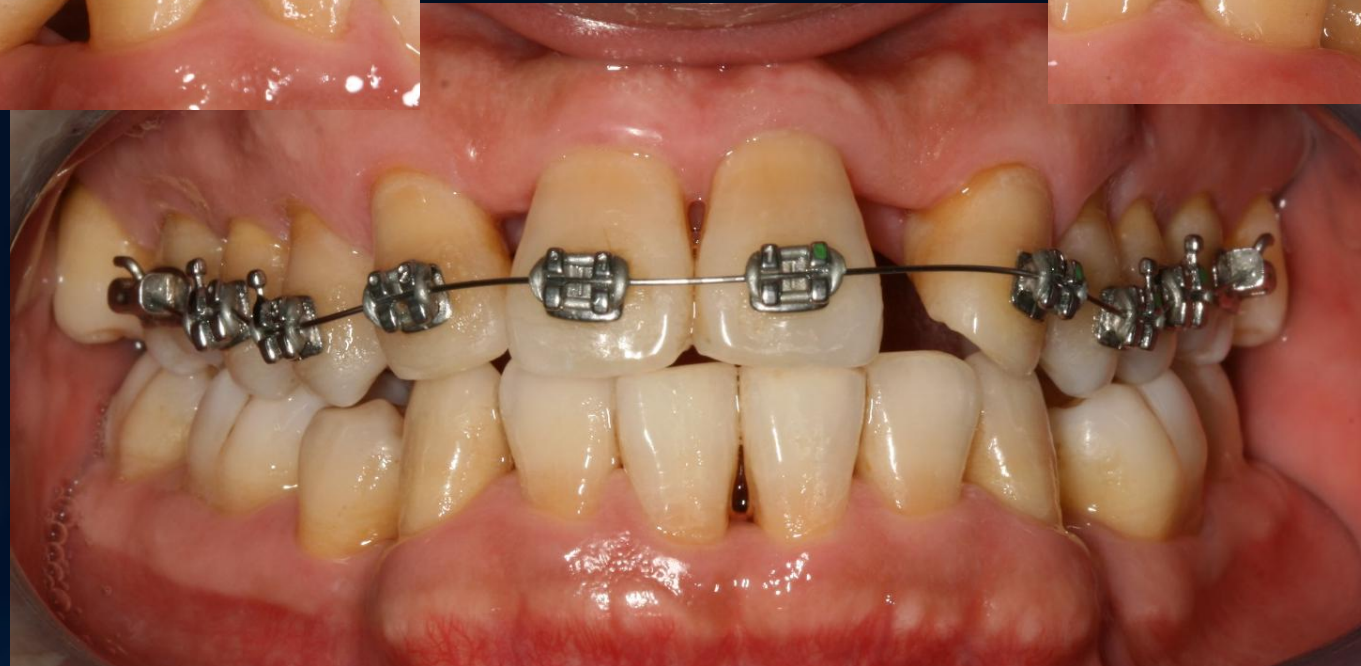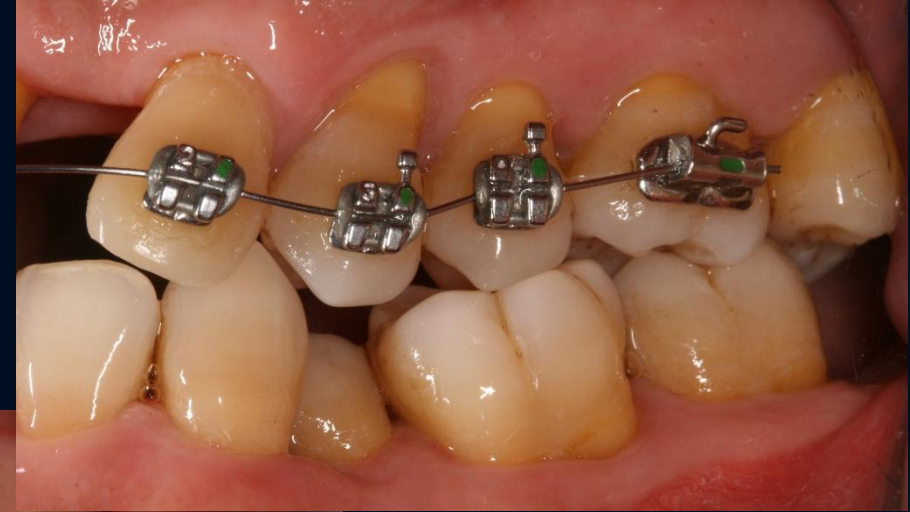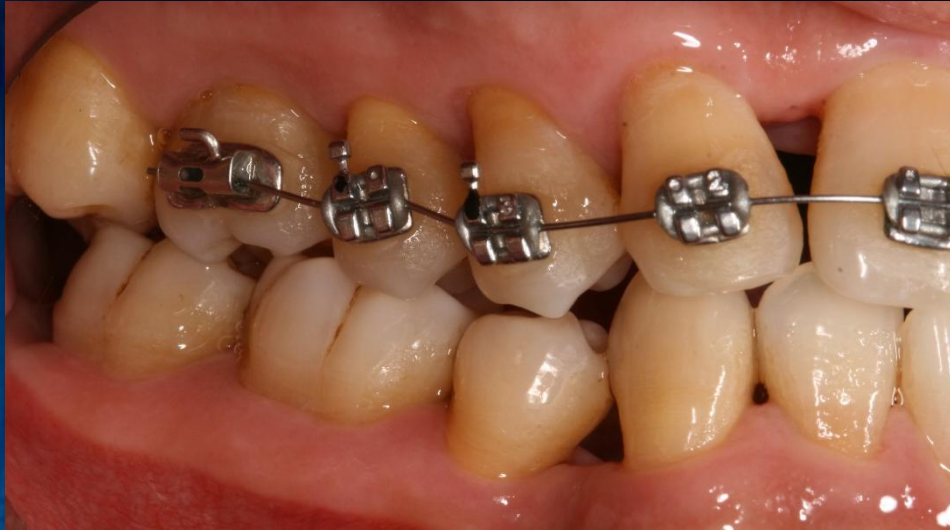Posztop. 7. nap



Posztop. 15. nap varratszedés (és felső
fogszabályzó felhelyezése)



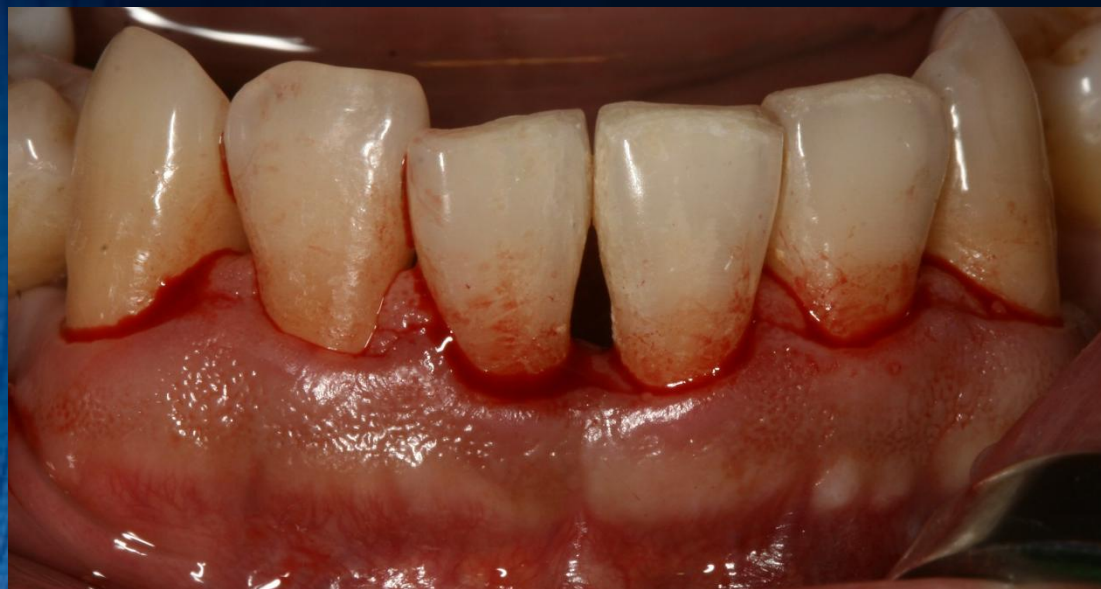Felső fogszabályzó felhelyezése után 1 hónappal



Fogszabályozás :
dr Nemes Bálint

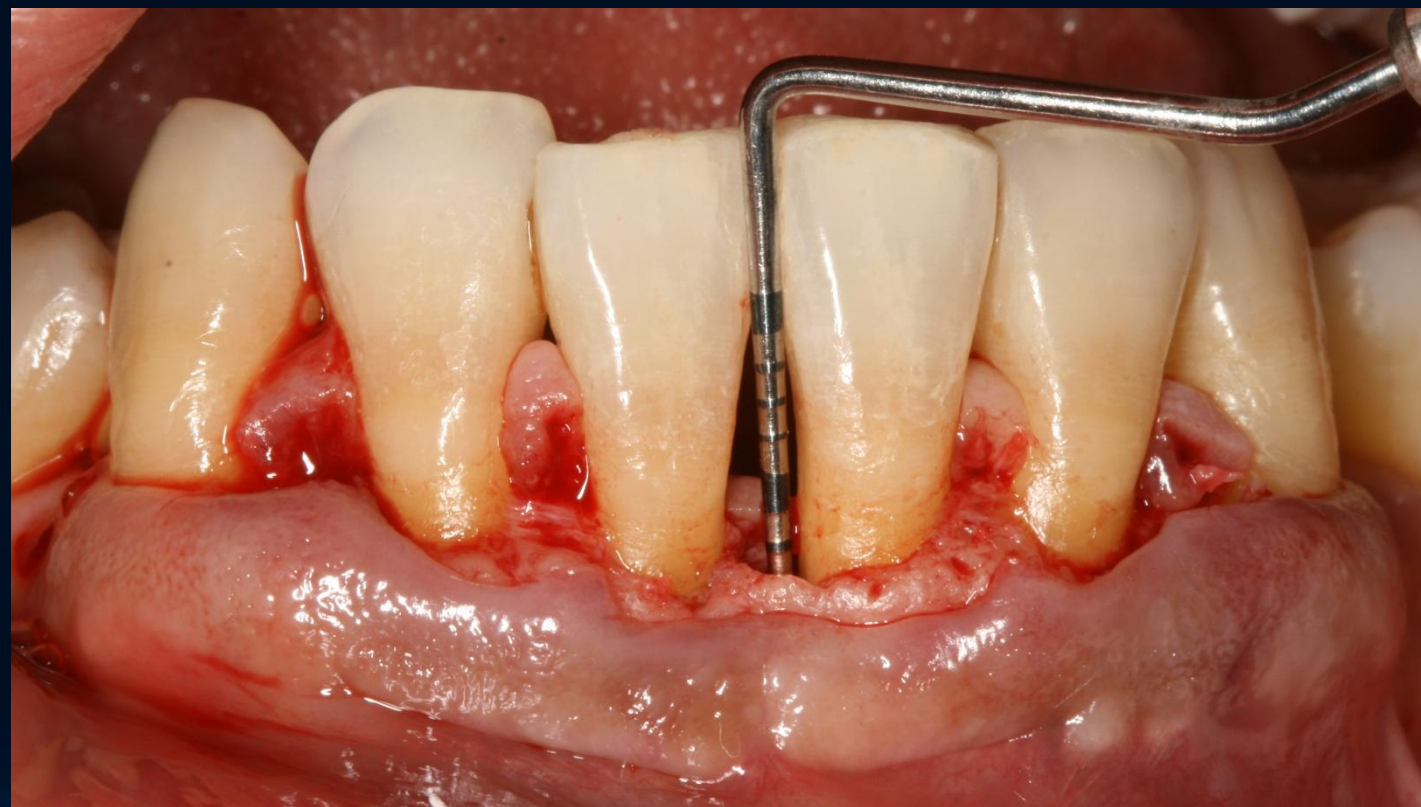Sebészi parodontális kezelés II.

31 fog regeneratív műtét (Bio-Oss, Bio-Gide), 41 extractio.



Lebnyképzés

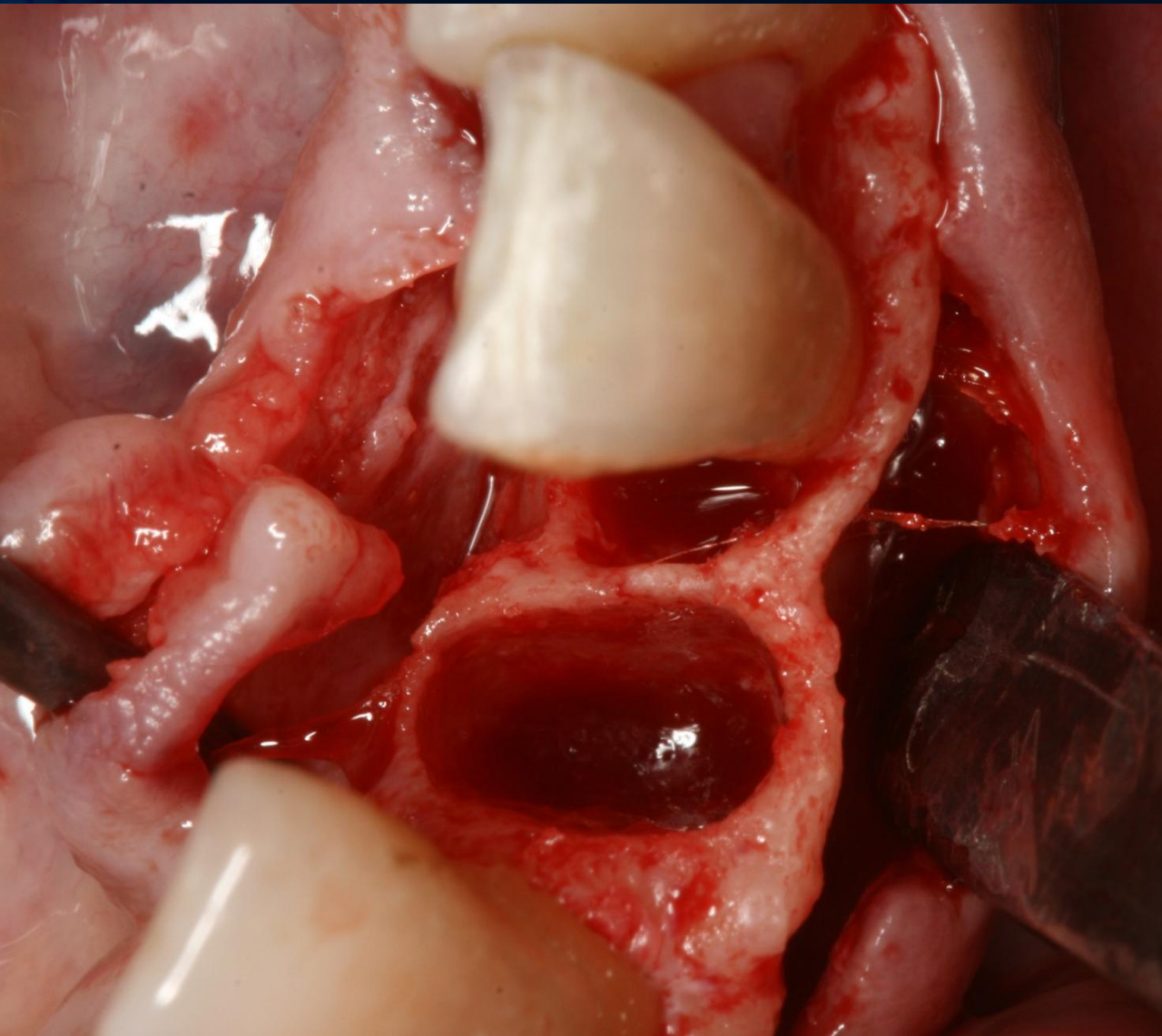
Sebészeti : dr Nagy Pál



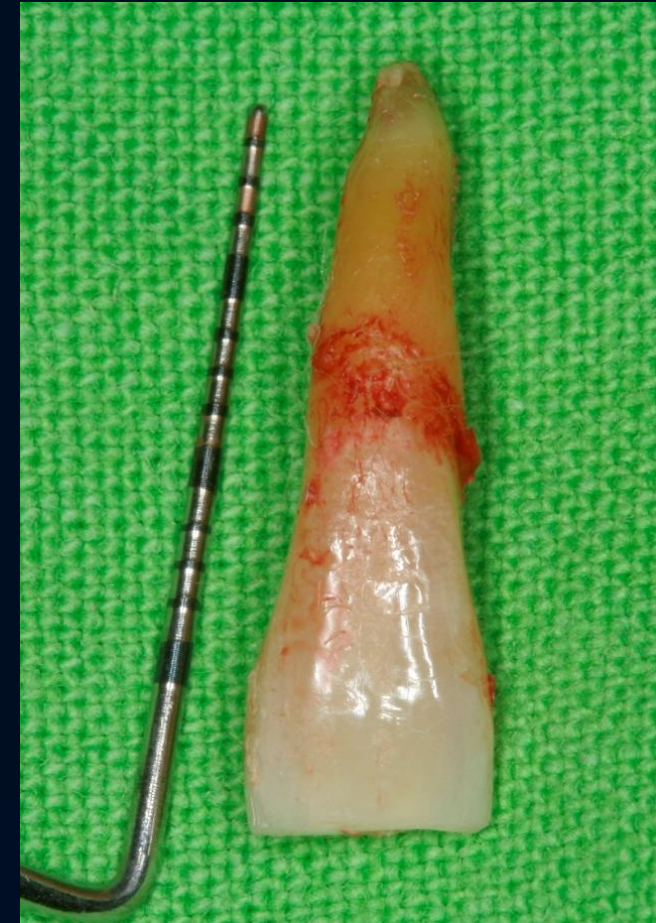Kitisztított defektus

Sebészi parodontális kezelés II.

31 fog regeneratív műtét (Bio-Oss, Bio-Gide), 41 extractio

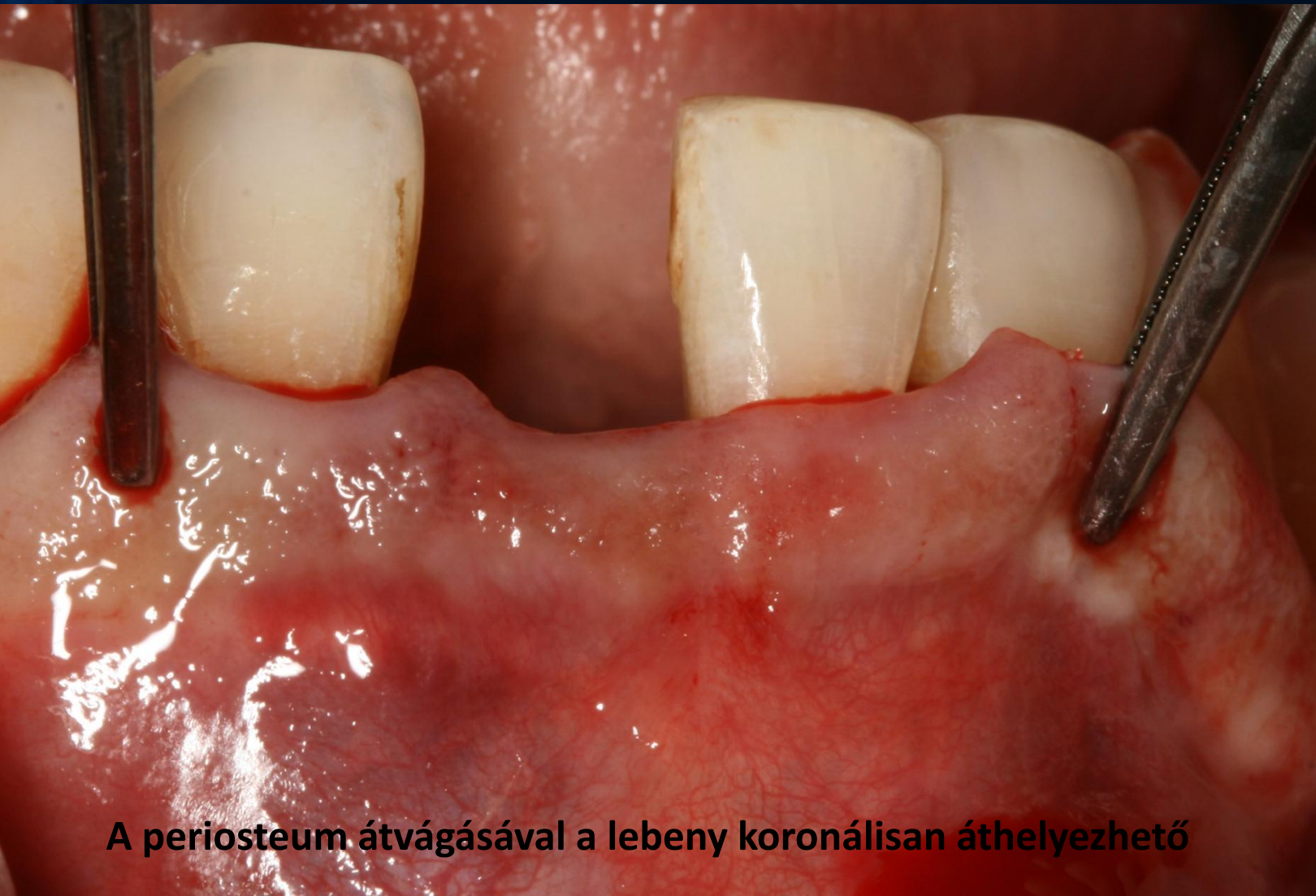

41 fog
orthodontiai
okokból történő
atraumatikus
eltávolítása

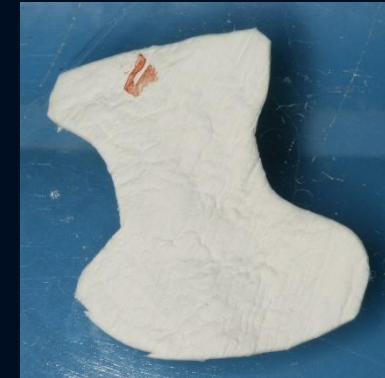

Sebészi parodontális kezelés II.

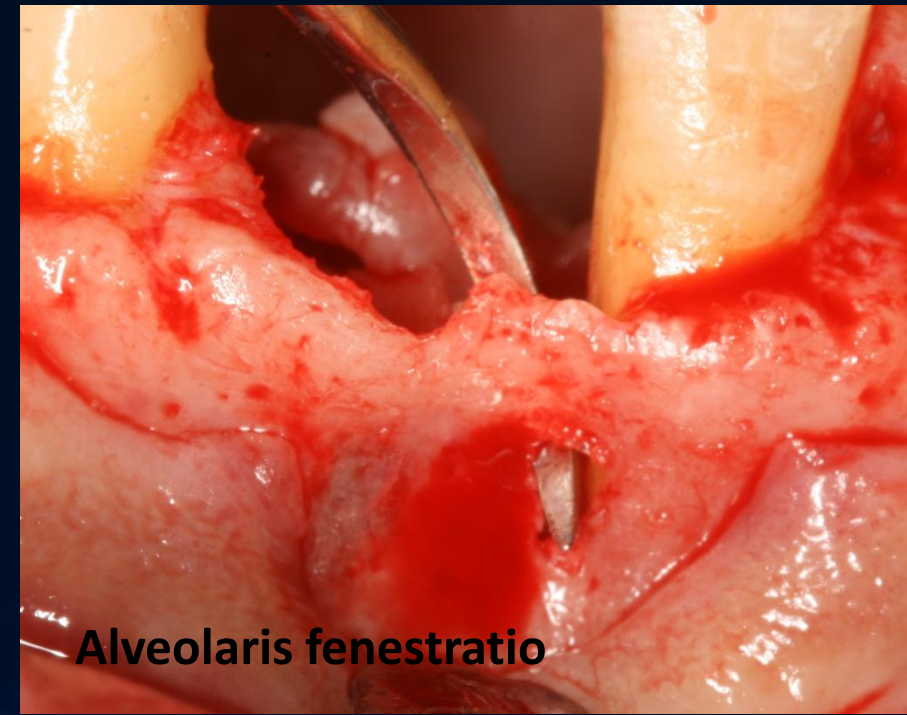
31 fog regeneratív műtét (Bio-Oss, Bio-Gide), 41 extractio



A periosteum átvágásával a lebeny koronálisan áthelyezhető



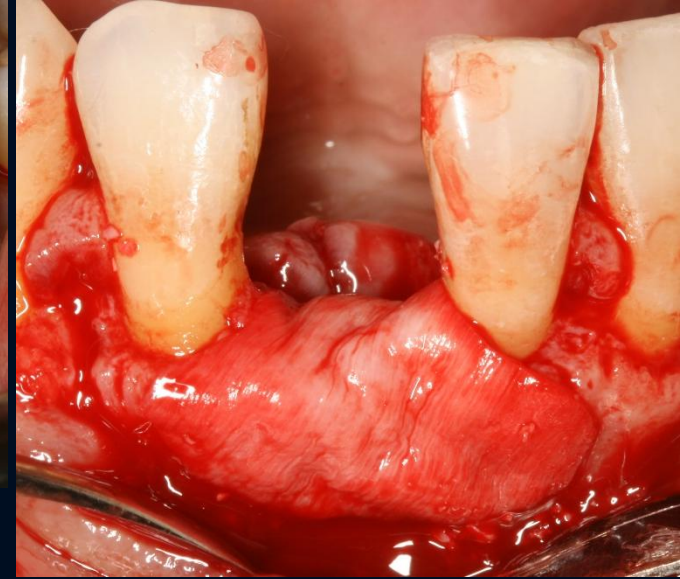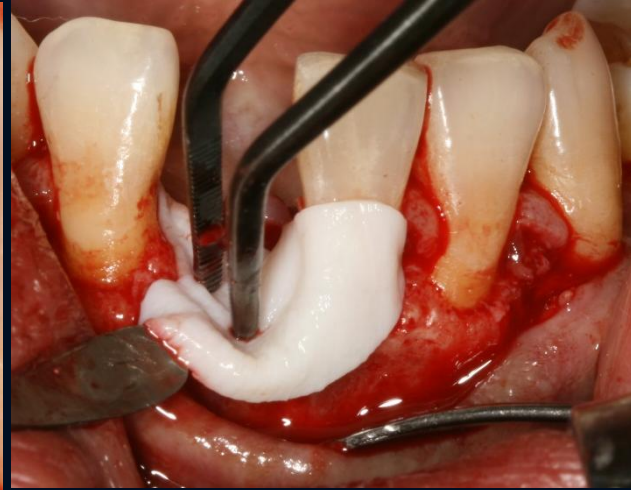
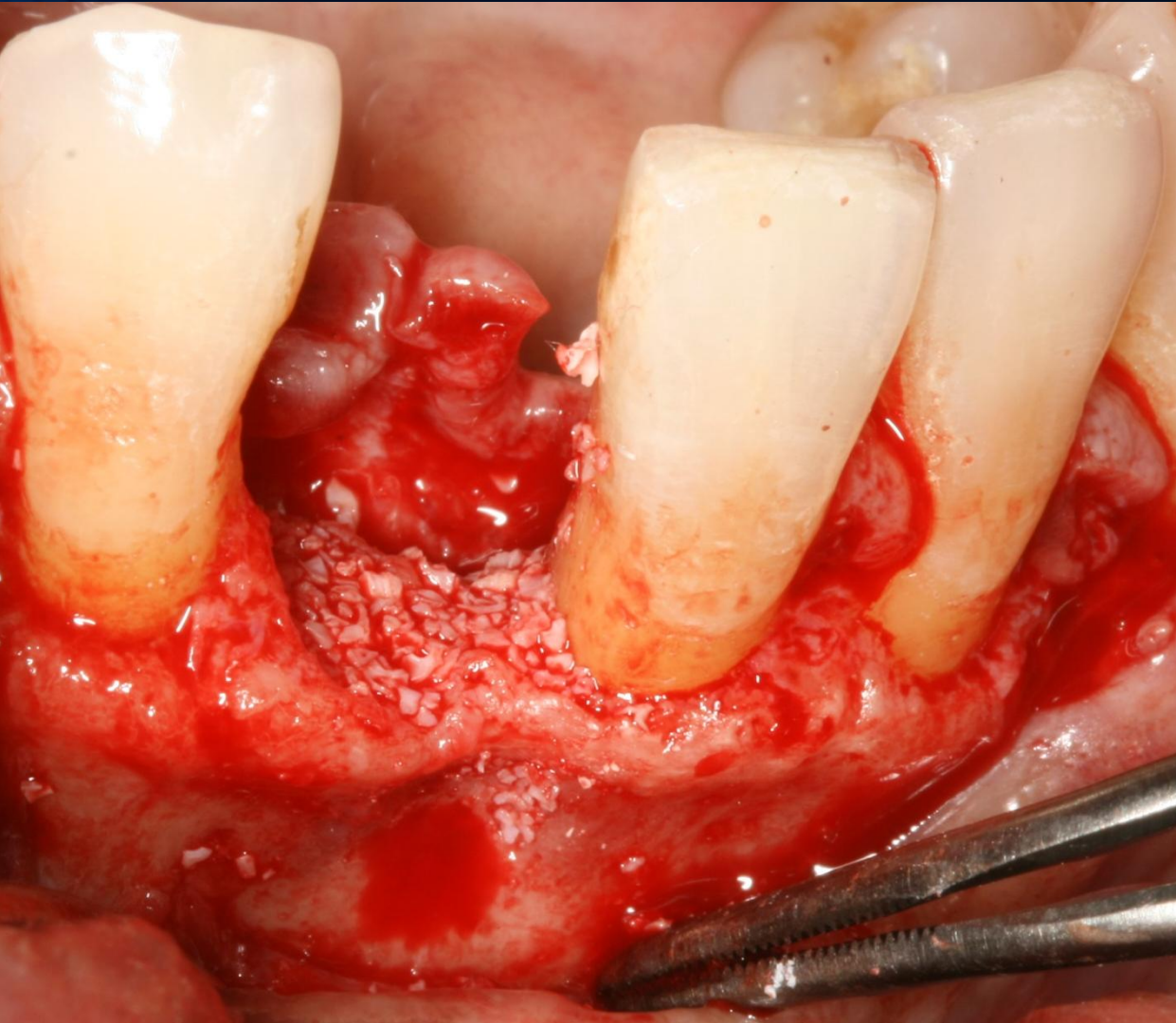
A defektus morfológiájához adaptált kollagén membrán



Alveolaris fenestratio

Sebészi parodontális kezelés II.

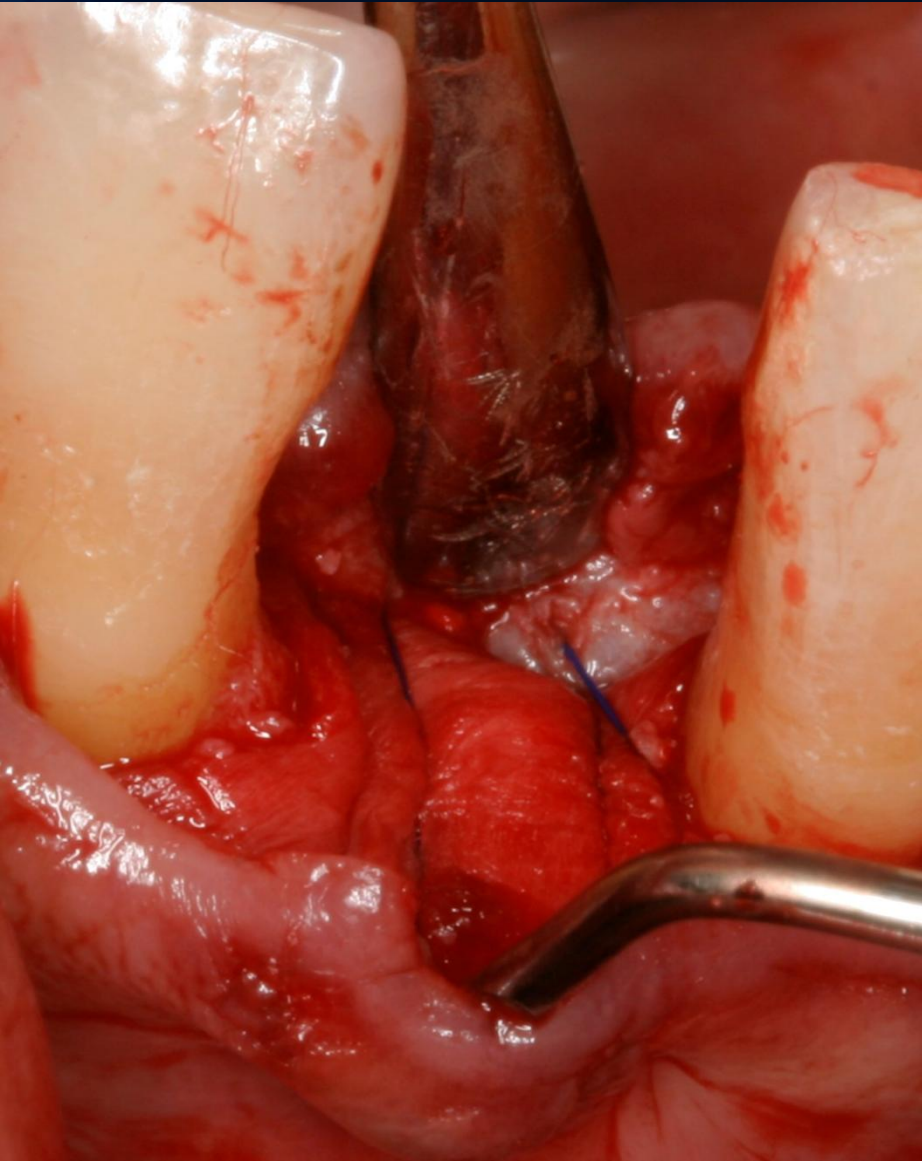
31 fog regeneratív műtét (Bio-Oss, Bio-Gide), 41 extractio



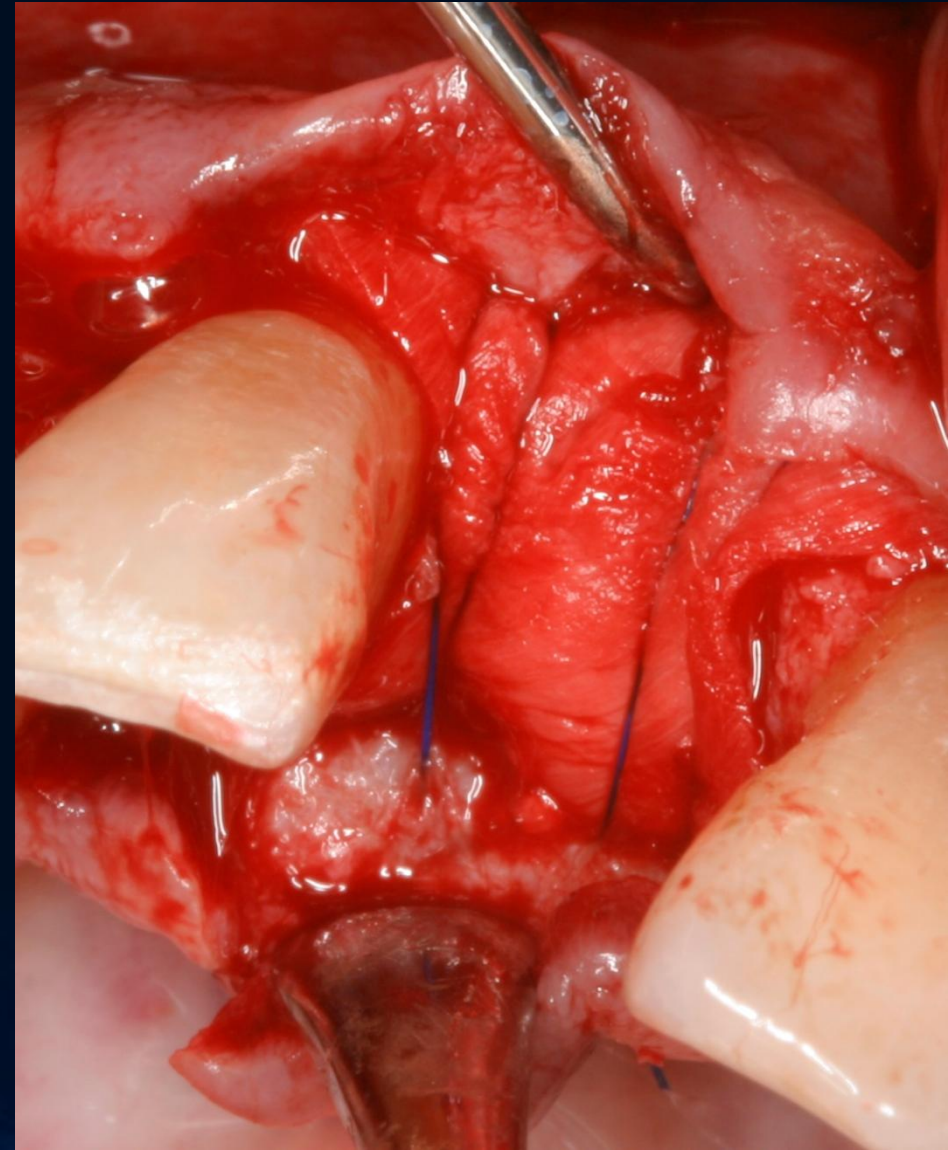
Csontpótló a defektusban és a membrán pontos adaptálása

Sebészi parodontális kezelés II.

31 fog regeneratív műtét (Bio-Oss, Bio-Gide), 41 extractio

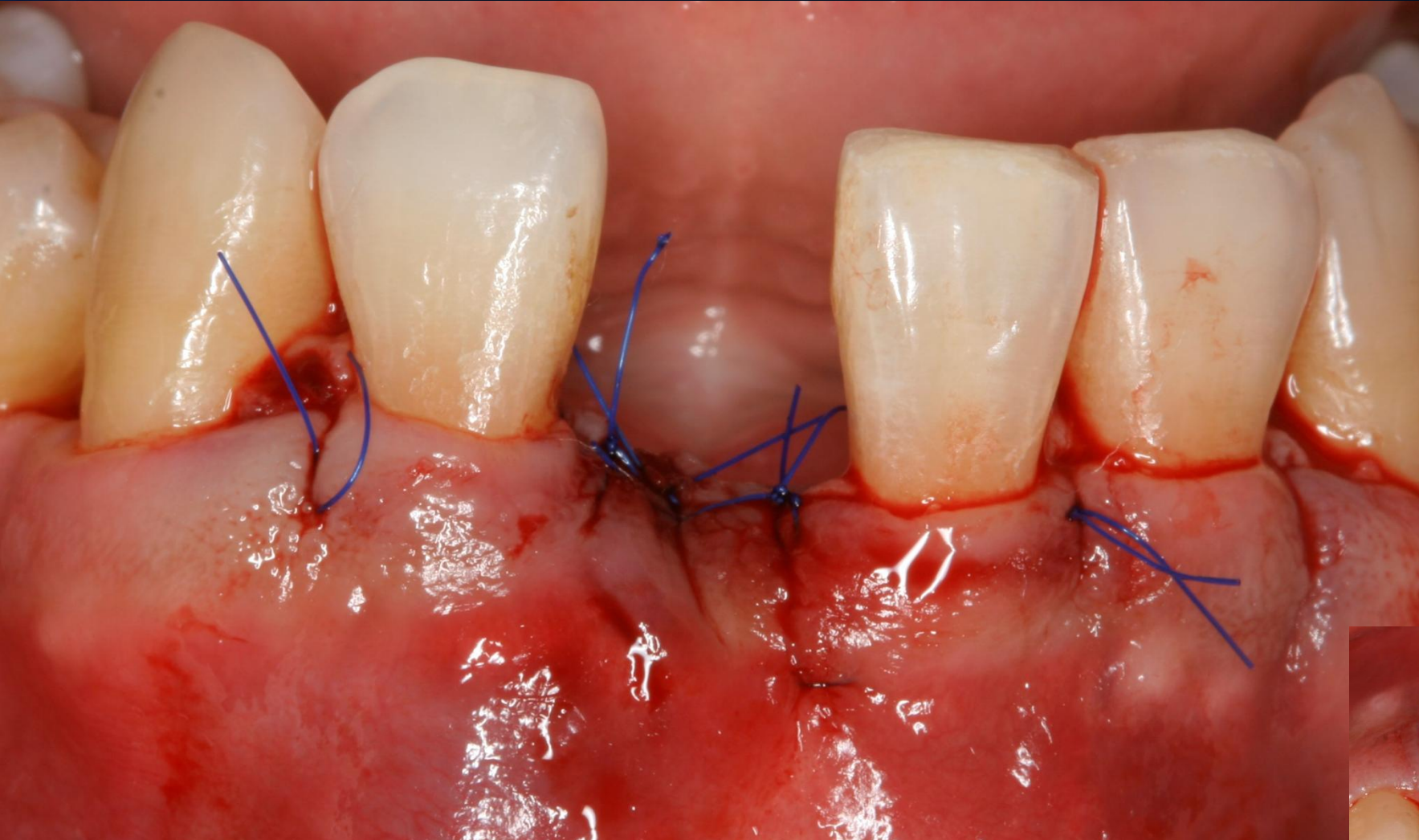


A membrán
rögzítése
periostealis
horizontális
matrac öltésekkel

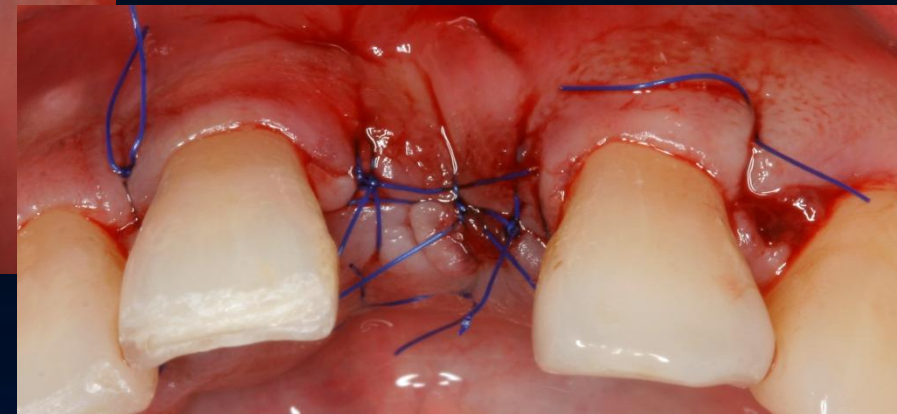


Sebészi parodontális kezelés II.

31 fog regeneratív műtét (Bio-Oss, Bio-Gide), 41 extractio

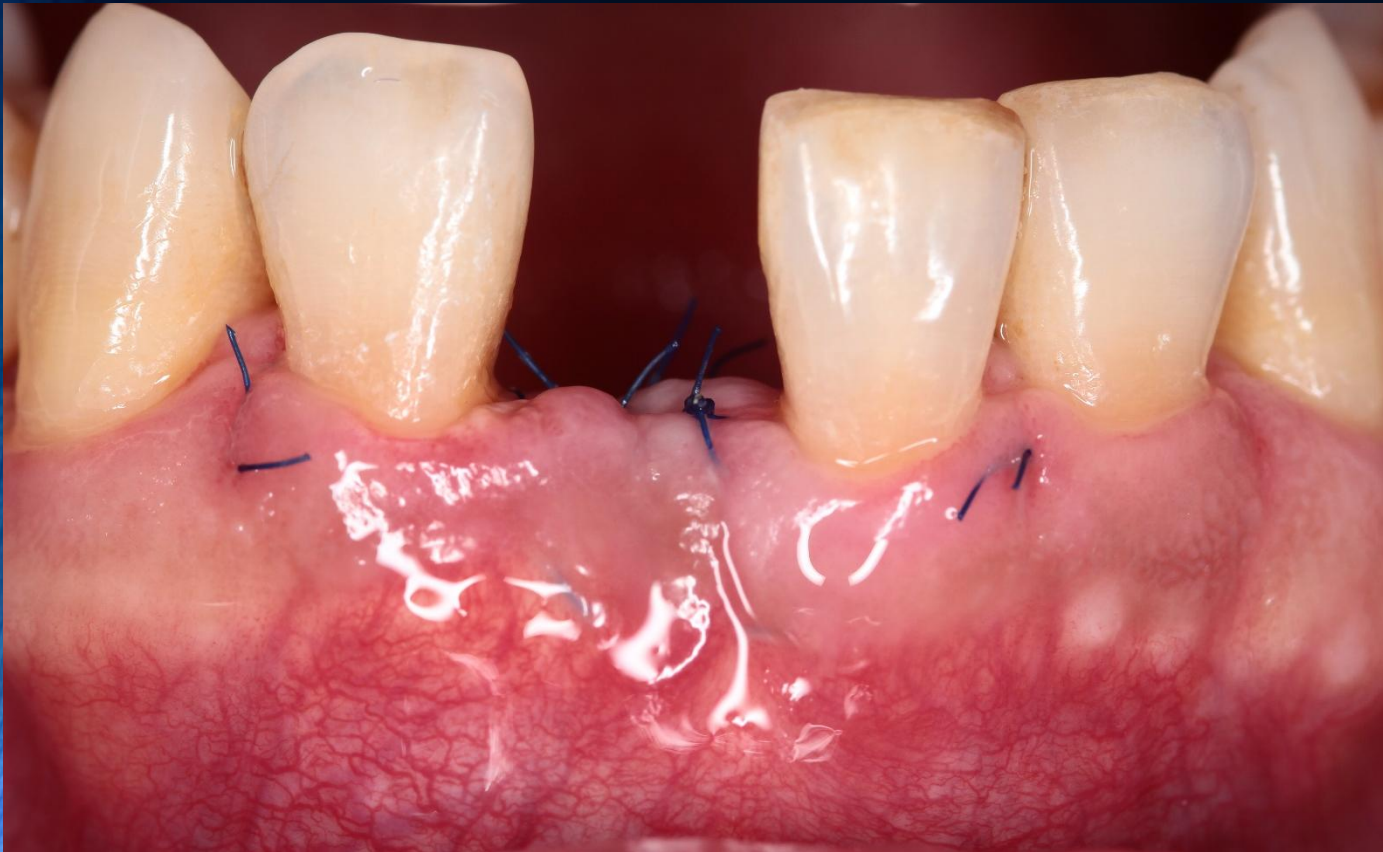
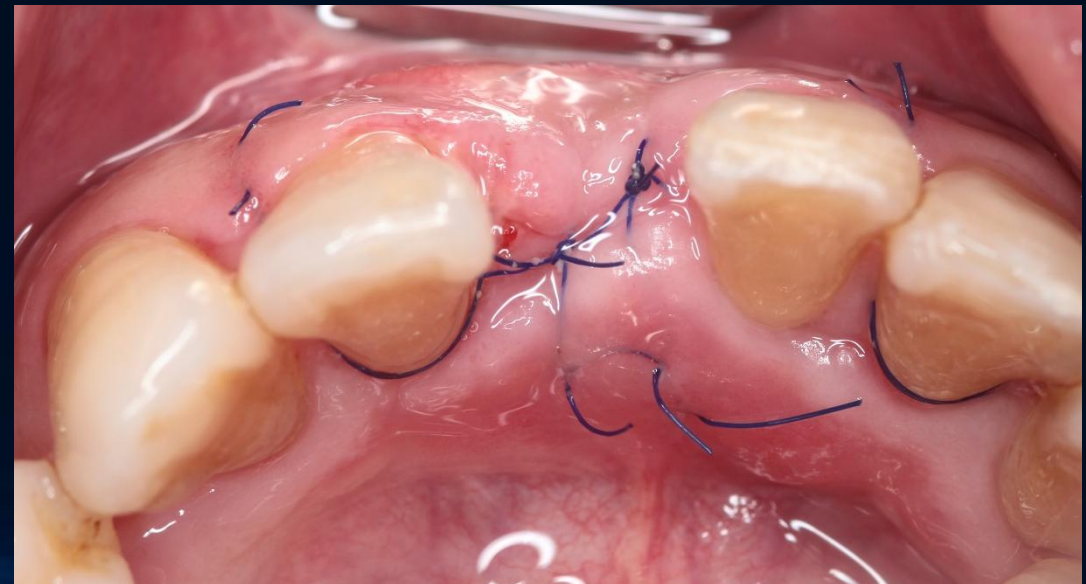
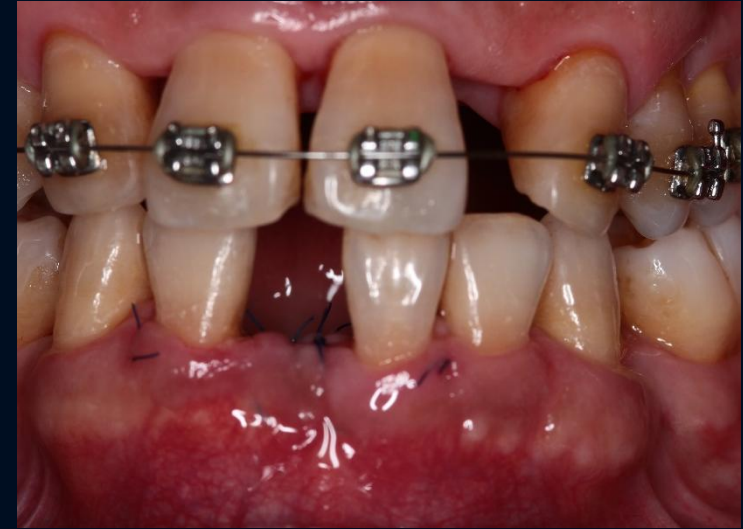**Feszülésmentes
per primam
sebzés**



Sebészi parodontális kezelés II.

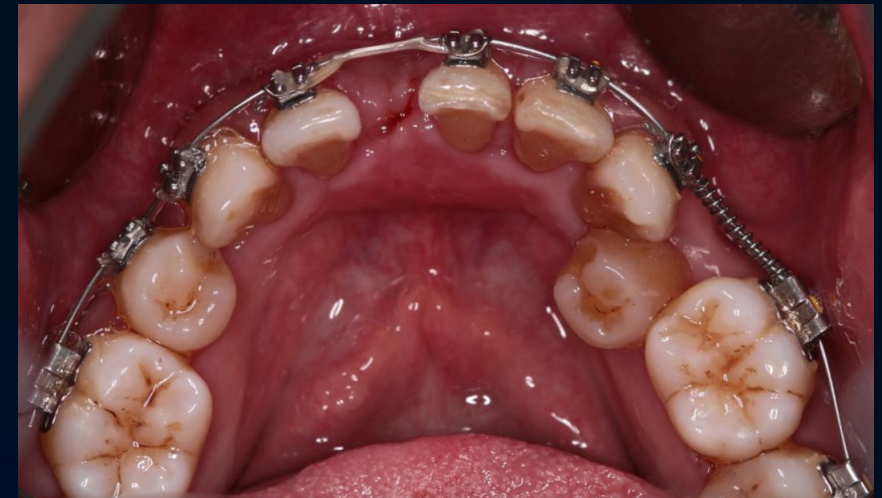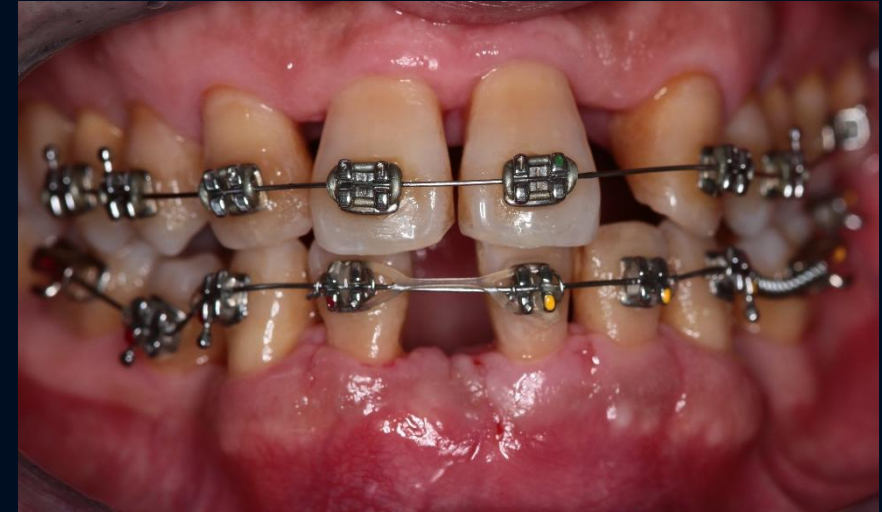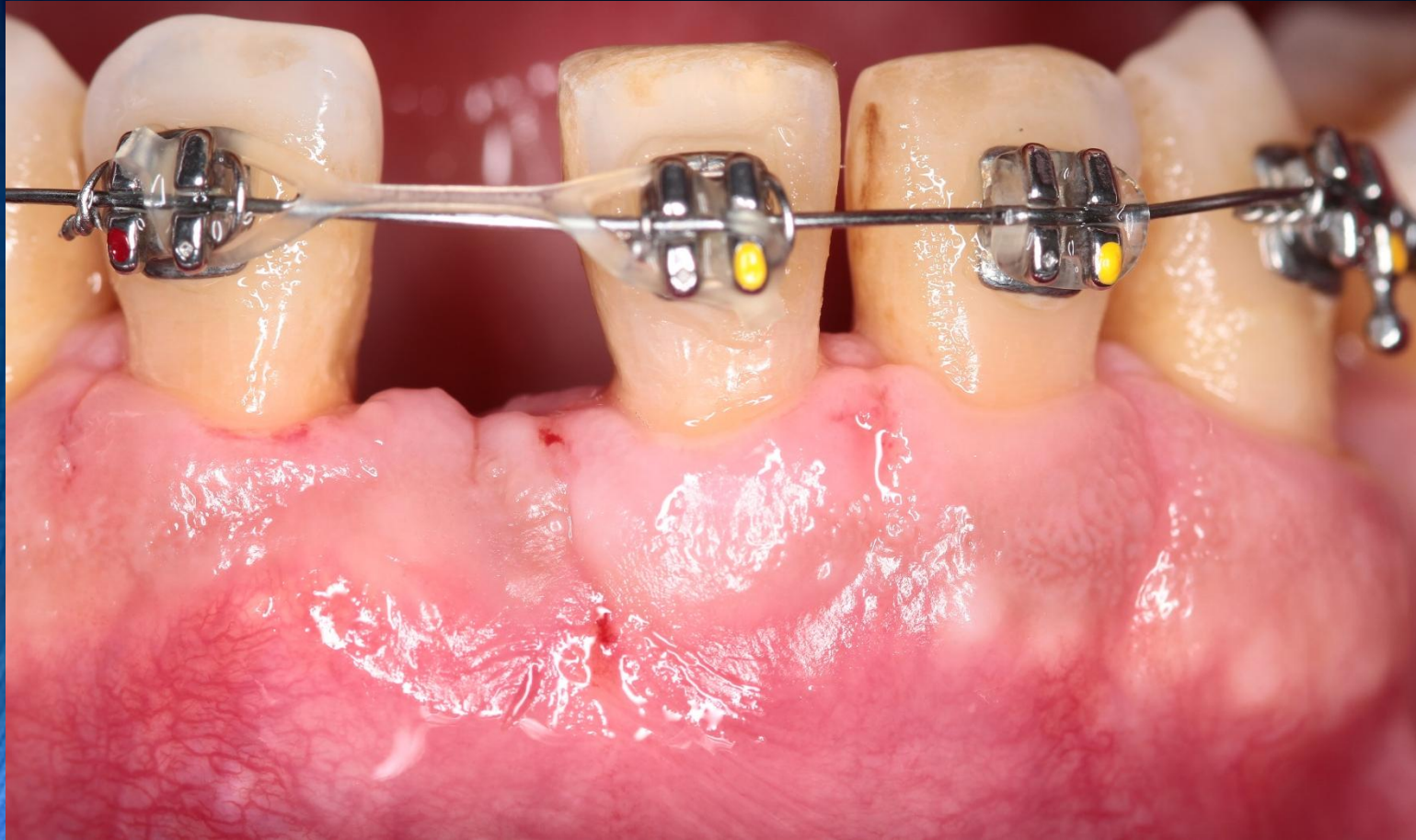
31 fog regeneratív műtét (Bio-Oss, Bio-Gide), 41 extractio



Posztop 1 hét

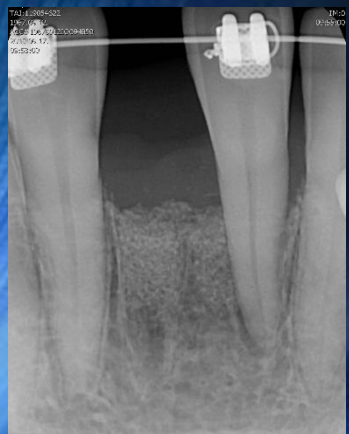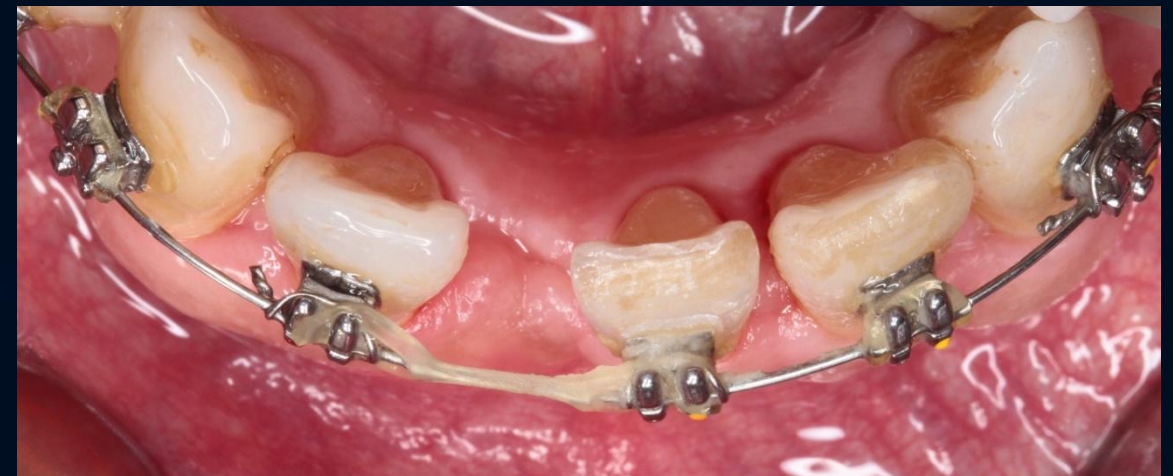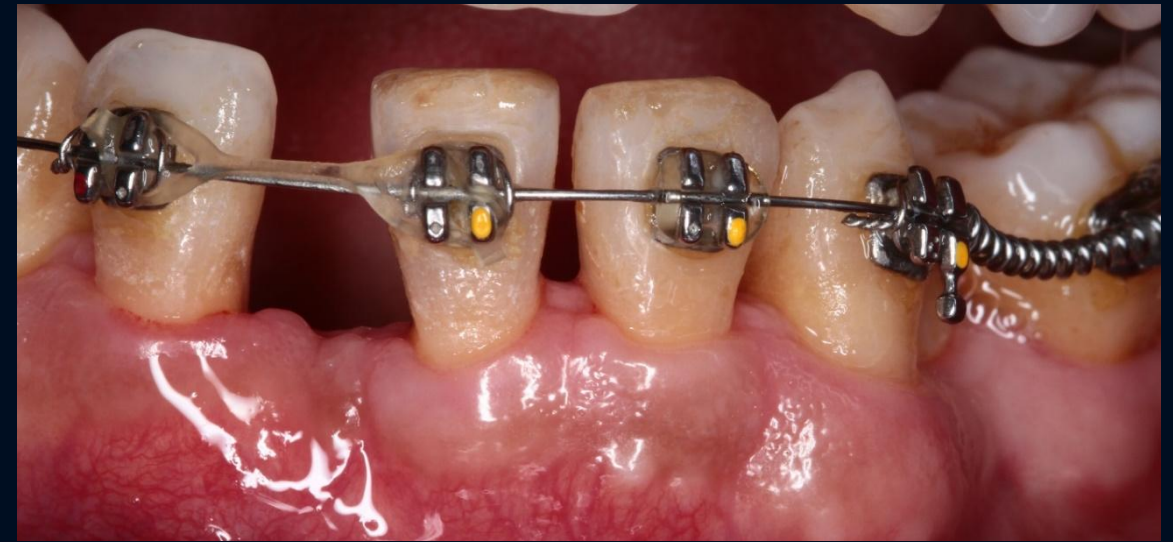
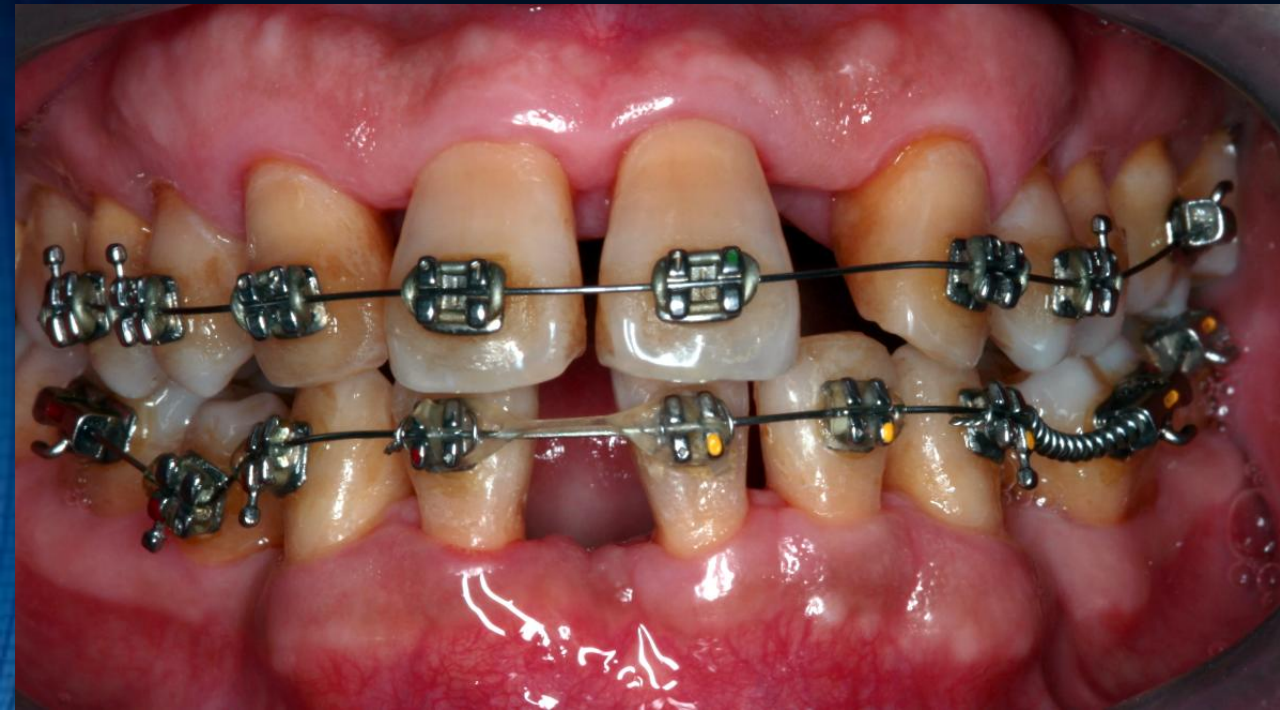
Sebészi parodontális kezelés II.

31 fog regeneratív műtét (Bio-Oss, Bio-Gide), 41 extractio



Posztop. 2 hét, varratszedés

Egy hónappal az alsó műtét után



41 helye
Periap. rtg

Reichert C, Deschner J, Kasaj A, Jäger A. Guided tissue regeneration and orthodontics. A review of the literature. *J Orofac Orthop.* 2009 Jan;70(1):6-19.

Köszönöm a megtisztelő figyelmet!