



Semmelweis Egyetem Fogorvostudományi Kar Fogászati és Szájsebészeti Oktató Intézet

igazgató: Dr. Kivovics Péter egyetemi docens

<http://semmelweis-egyetem.hu/fszo/>

<https://www.facebook.com/fszo/>



Keratinizált íny szélesítése implantátumok körül 10. eset



Szakorvos jelölt : dr Bányai Miklós

Tutor : dr Büchler János

Mentor : prof. dr Nagy Gábor



Általános anamnézis

- 68 éves férfi beteg
- Anamnézisében kezelést befolyásoló tényező nem szerepel
- Nem dohányzik

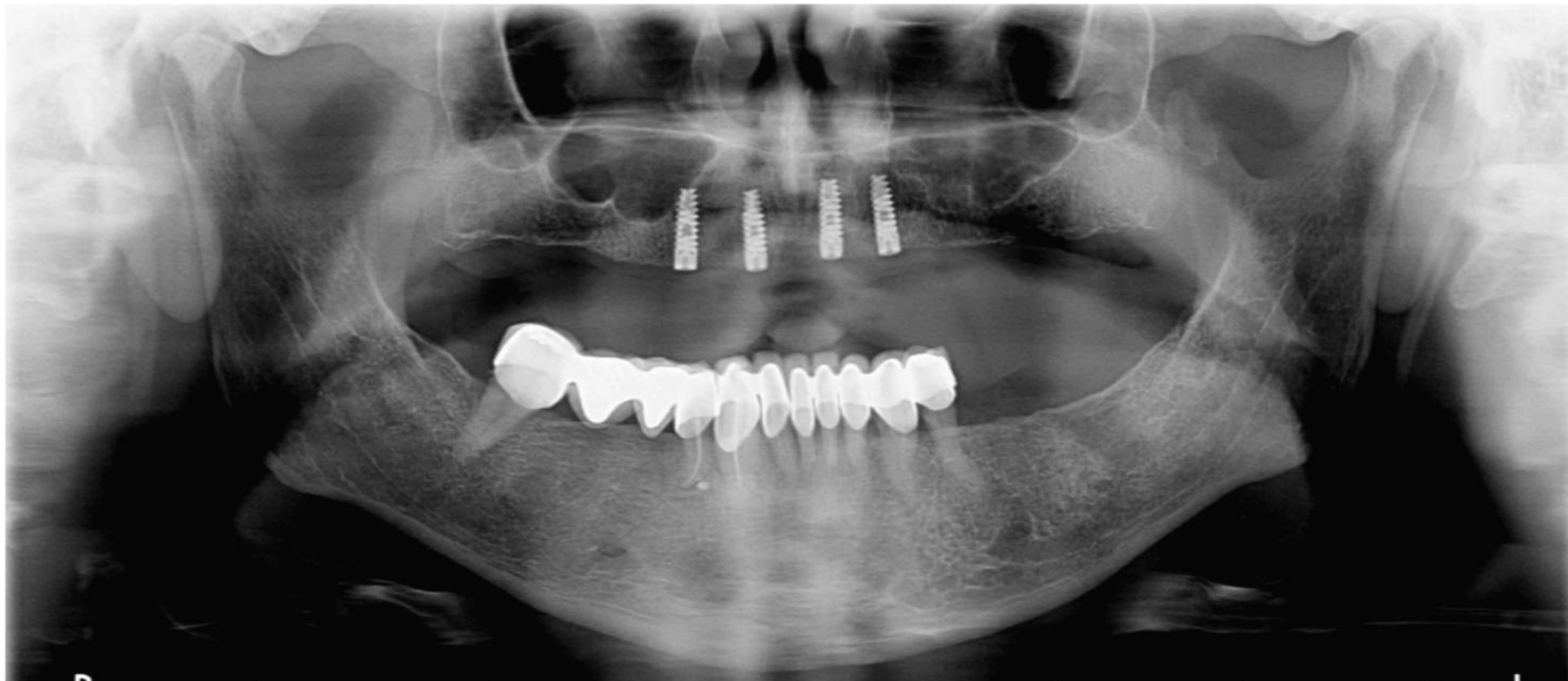
Fogászati anamnézis

- A páciens felső implantációs fogpótlás igényével kereste fel rendelőnket

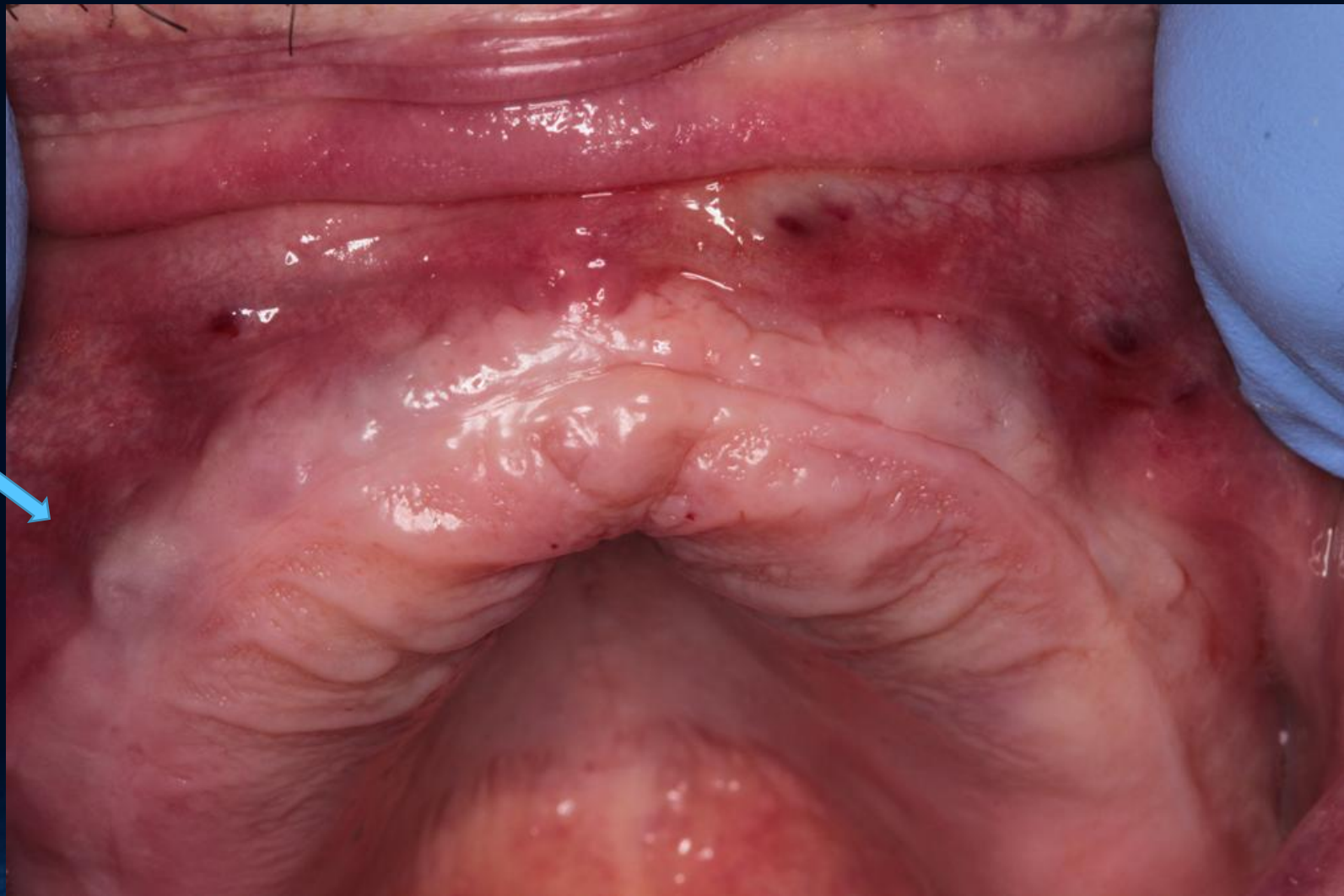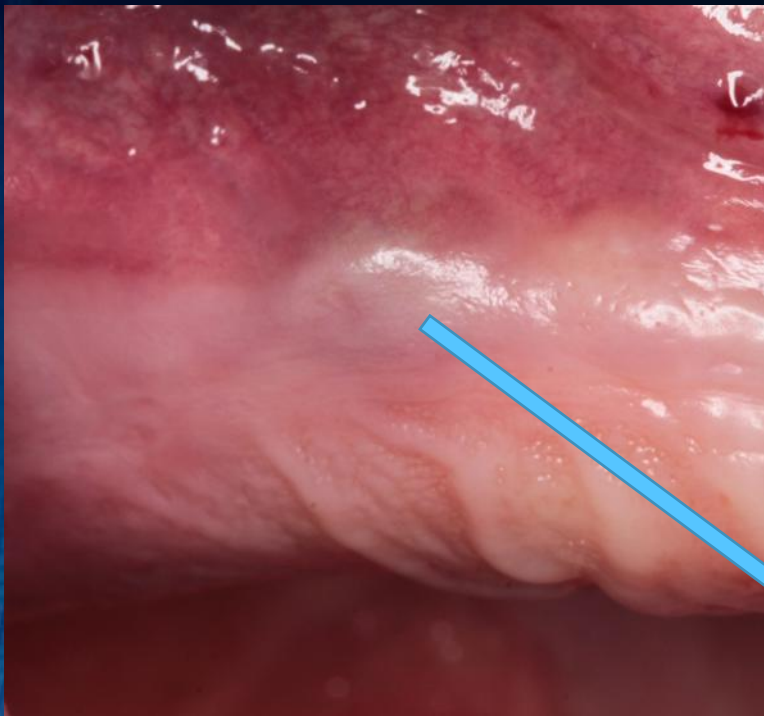Klinikai vizsgálat

- Elfogadható esztétikával és jól tisztítható felületekkel rendelkező alsó hídpótlás (bal alul szinte a teljes rágózóna hiányzik!)
- Felső lemezes fogpótlás jobb elhorgonyzása céljából öt hónapja négy implantátum került beültetésre
- Stomatoonkológiai szűrővizsgálat negatív

Kiindulási panoráma röntgenfelvétel



Kiindulási klinikai kép

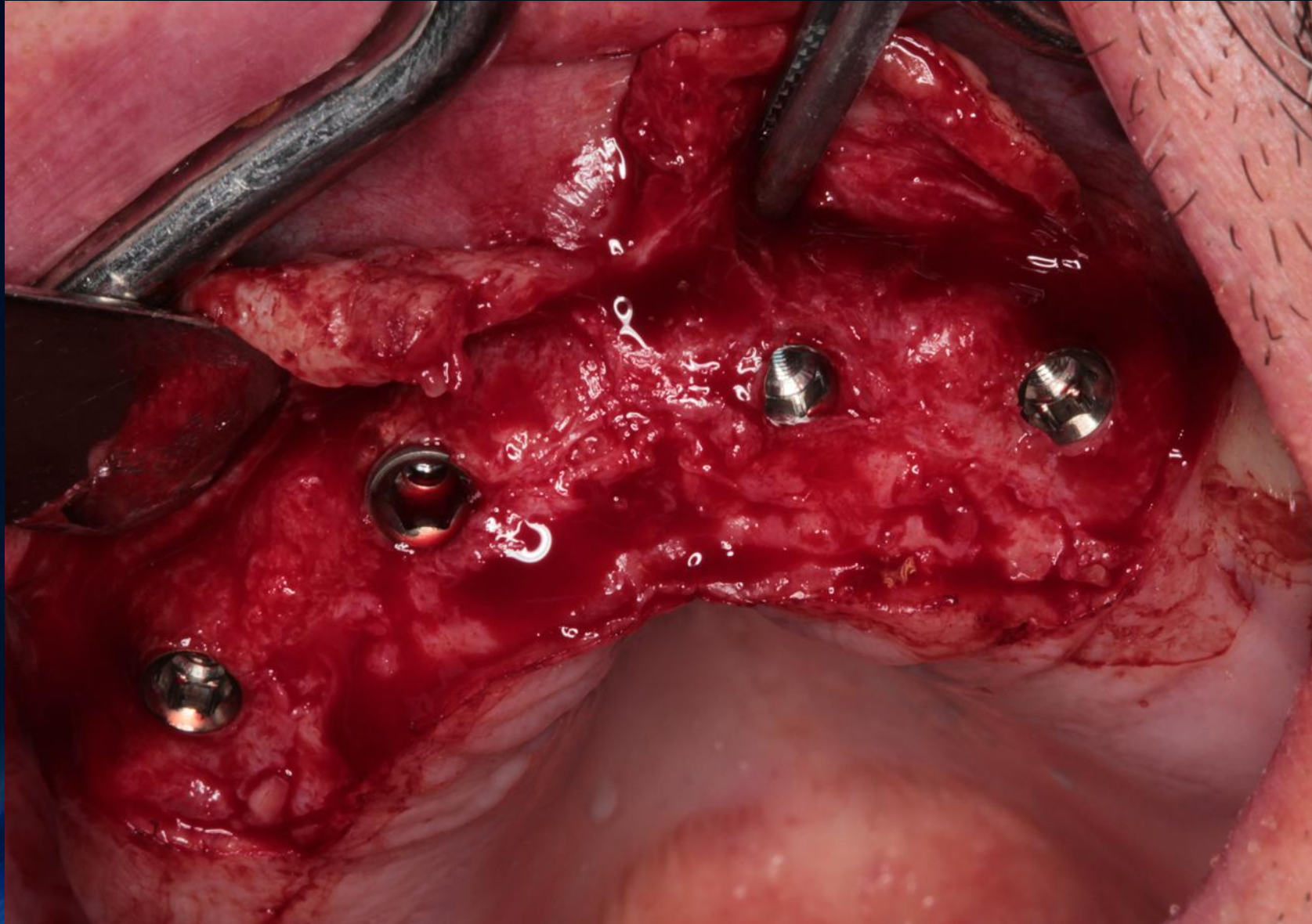


Probléma

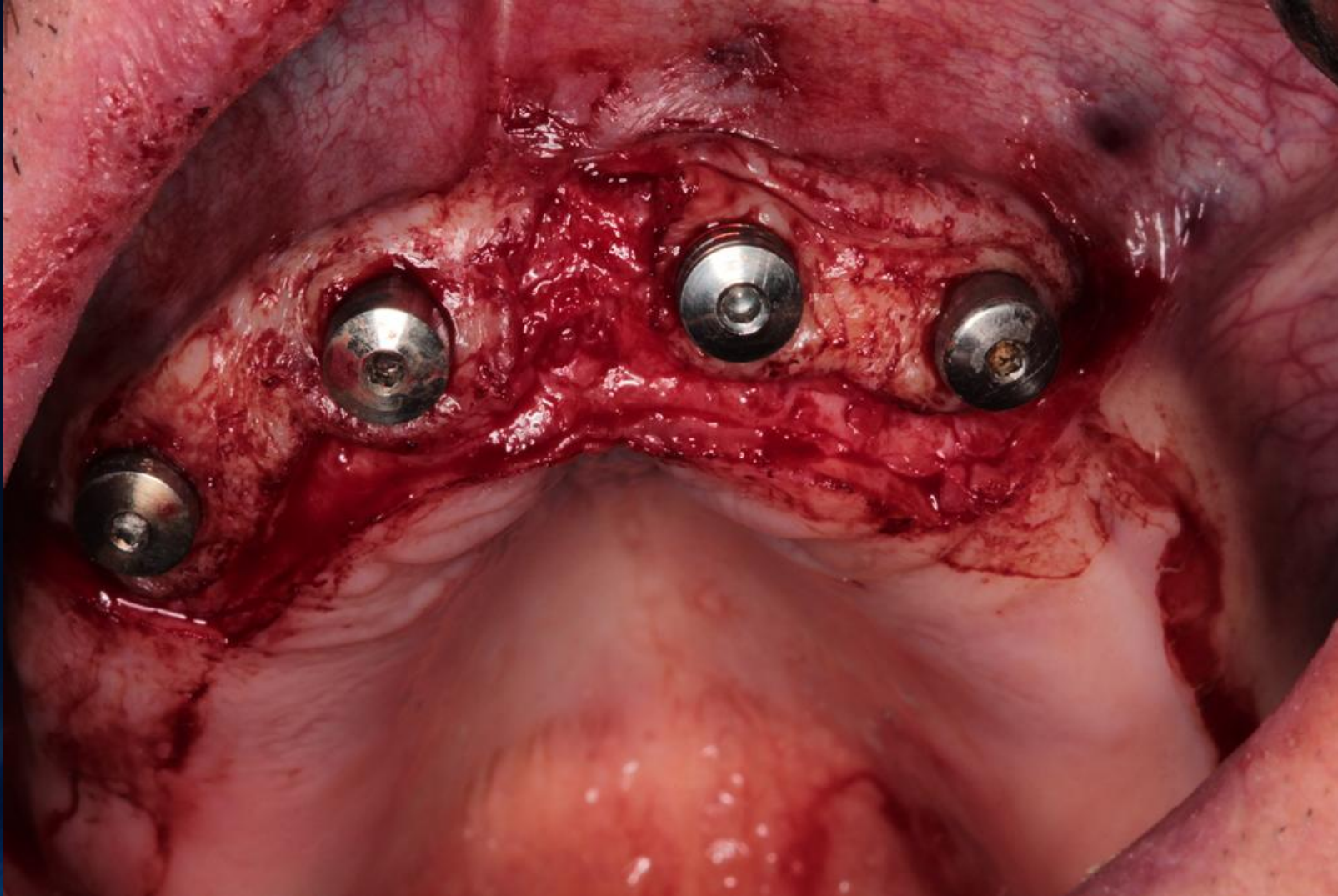
**Megfelelő mennyiségű keratinizált
ínyszövet hiánya az implantátumok körül**

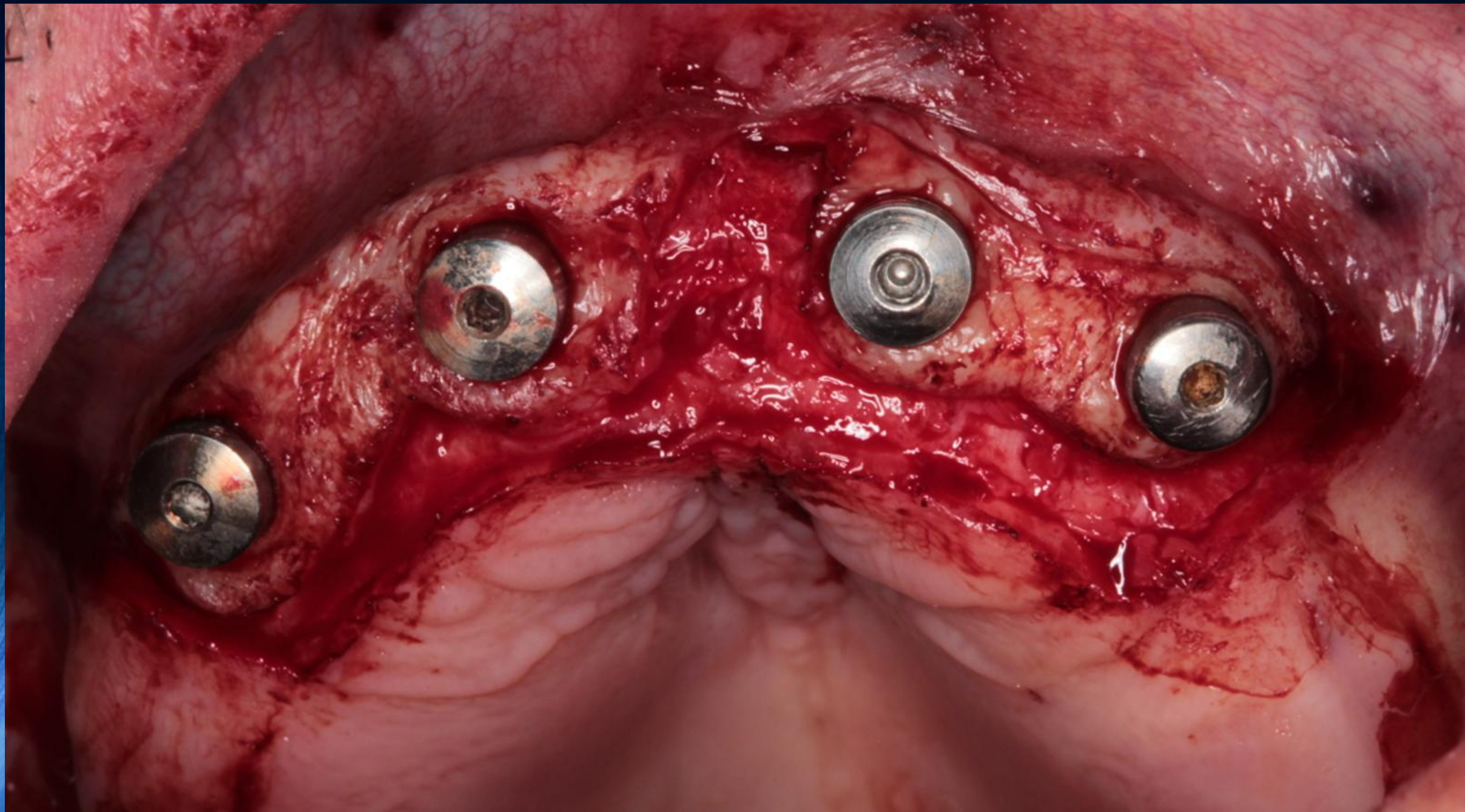
Buyukozdemir Askin S, Berker E, Akincibay H, Uysal S, Erman B, Tezcan İ, Karabulut E. Necessity of keratinized tissues for dental implants: a clinical, immunological, and radiographic study. Clin Implant Dent Relat Res. 2015 Feb;17(1):1-12.

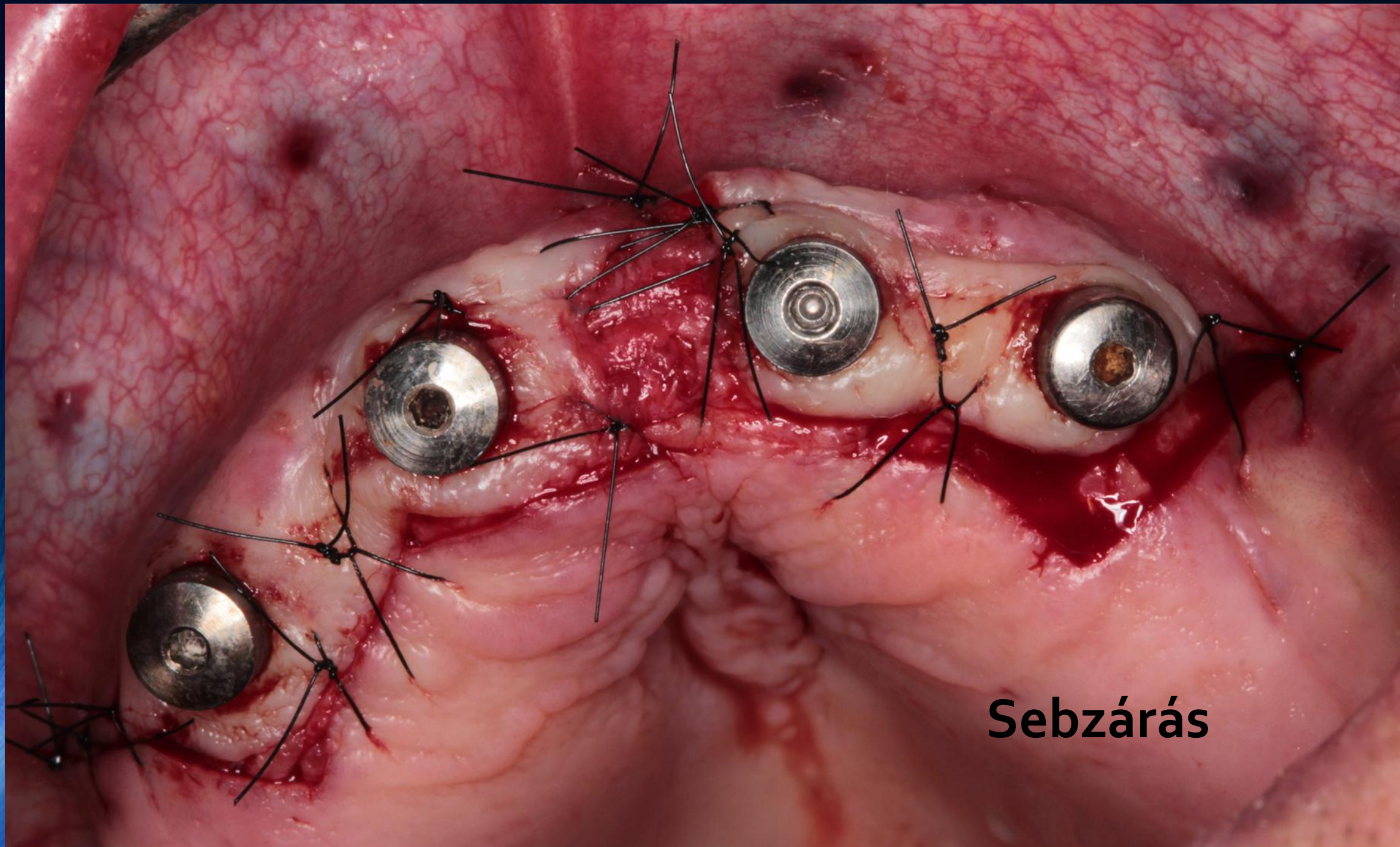Lebényképzés



**Az apicalisan elcsúsztatott és lateralisan
elforgatott lebenyek elsődleges rögzítése
ínyformázó csavarokkal**

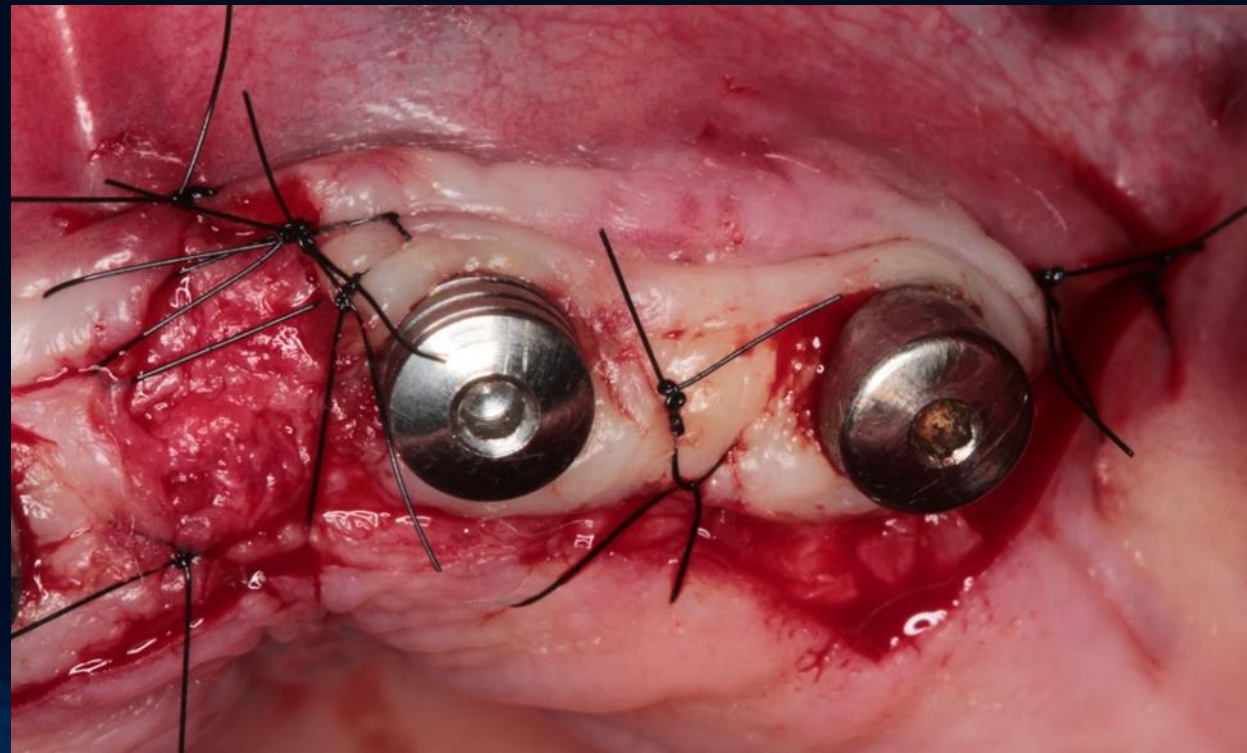
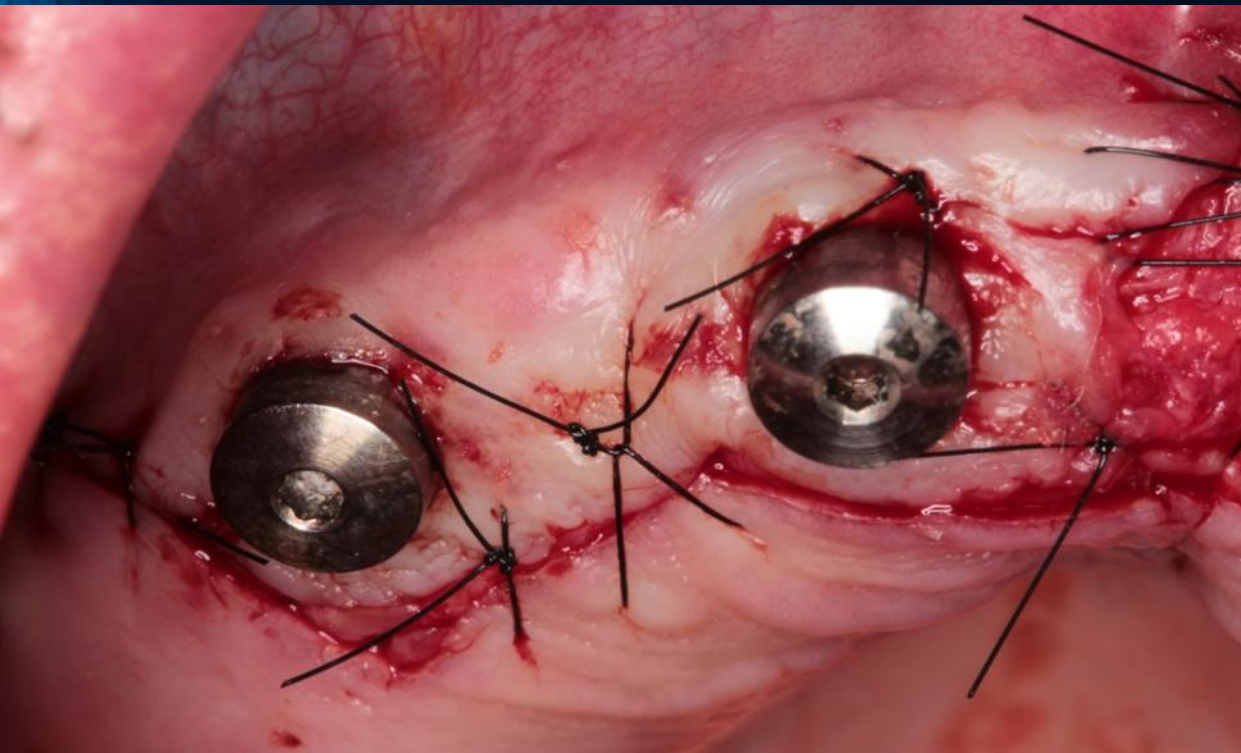
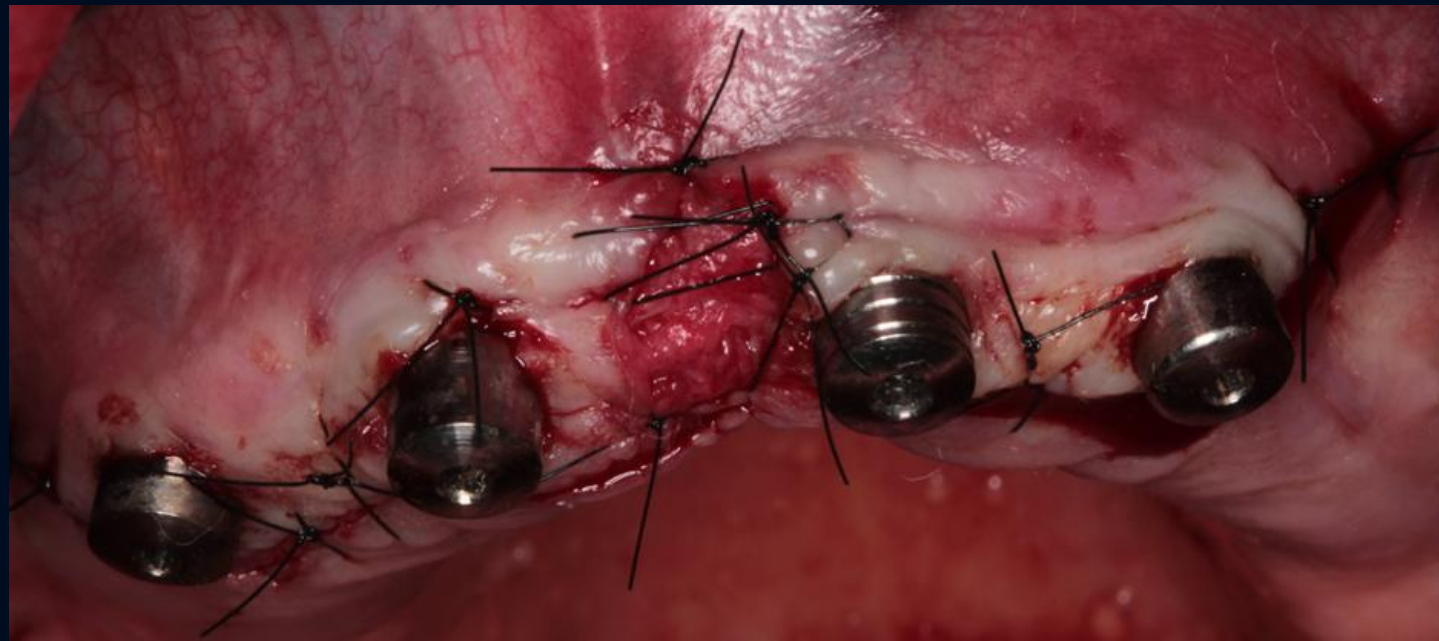


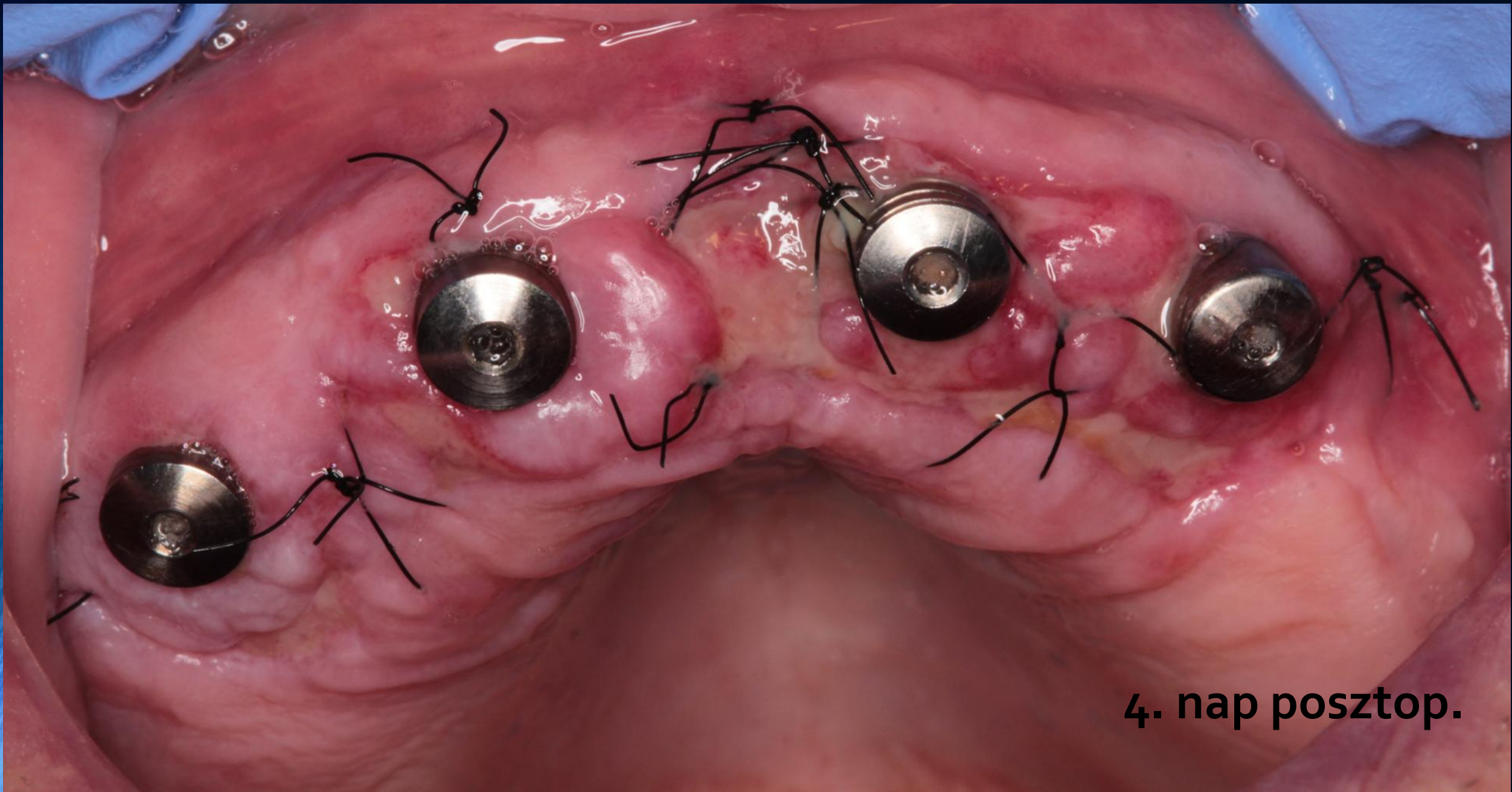




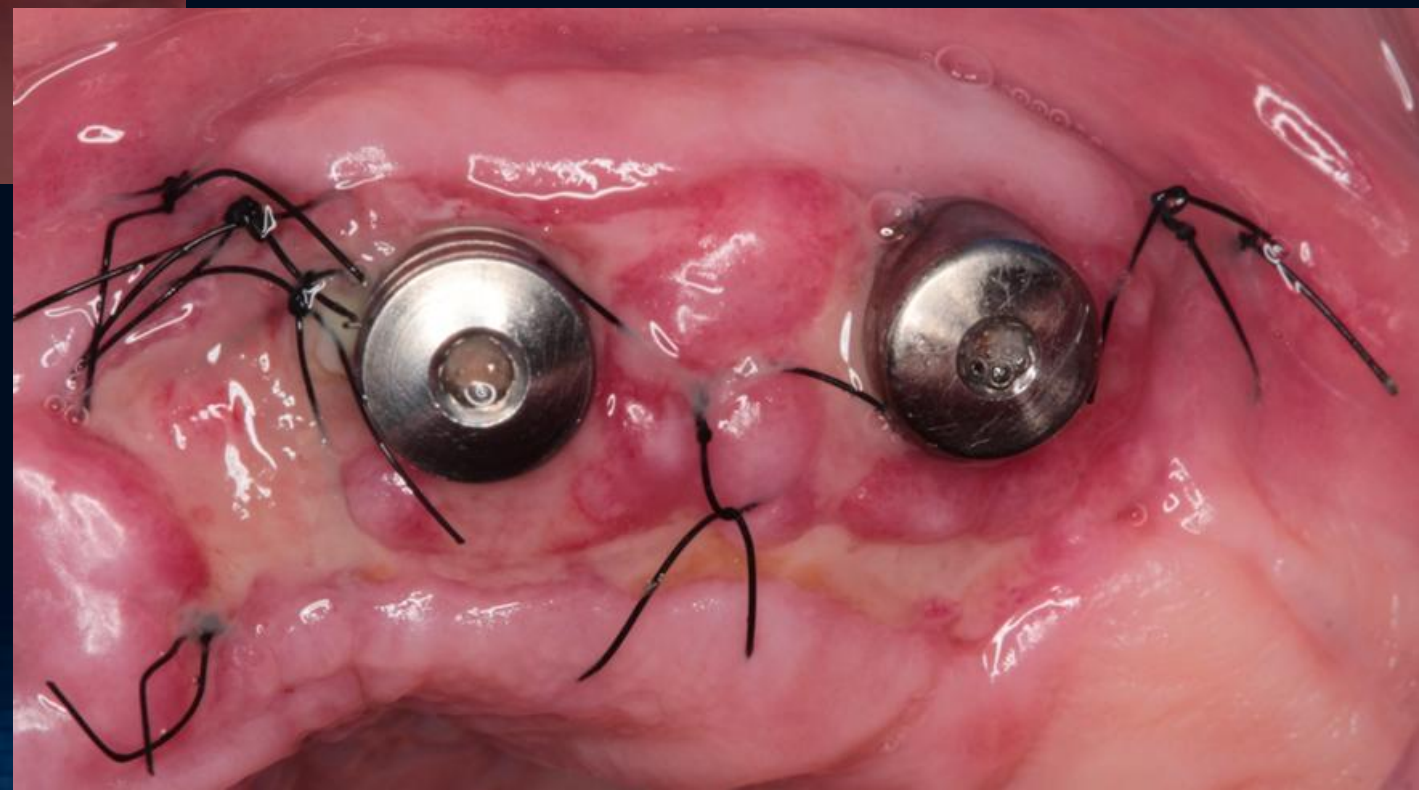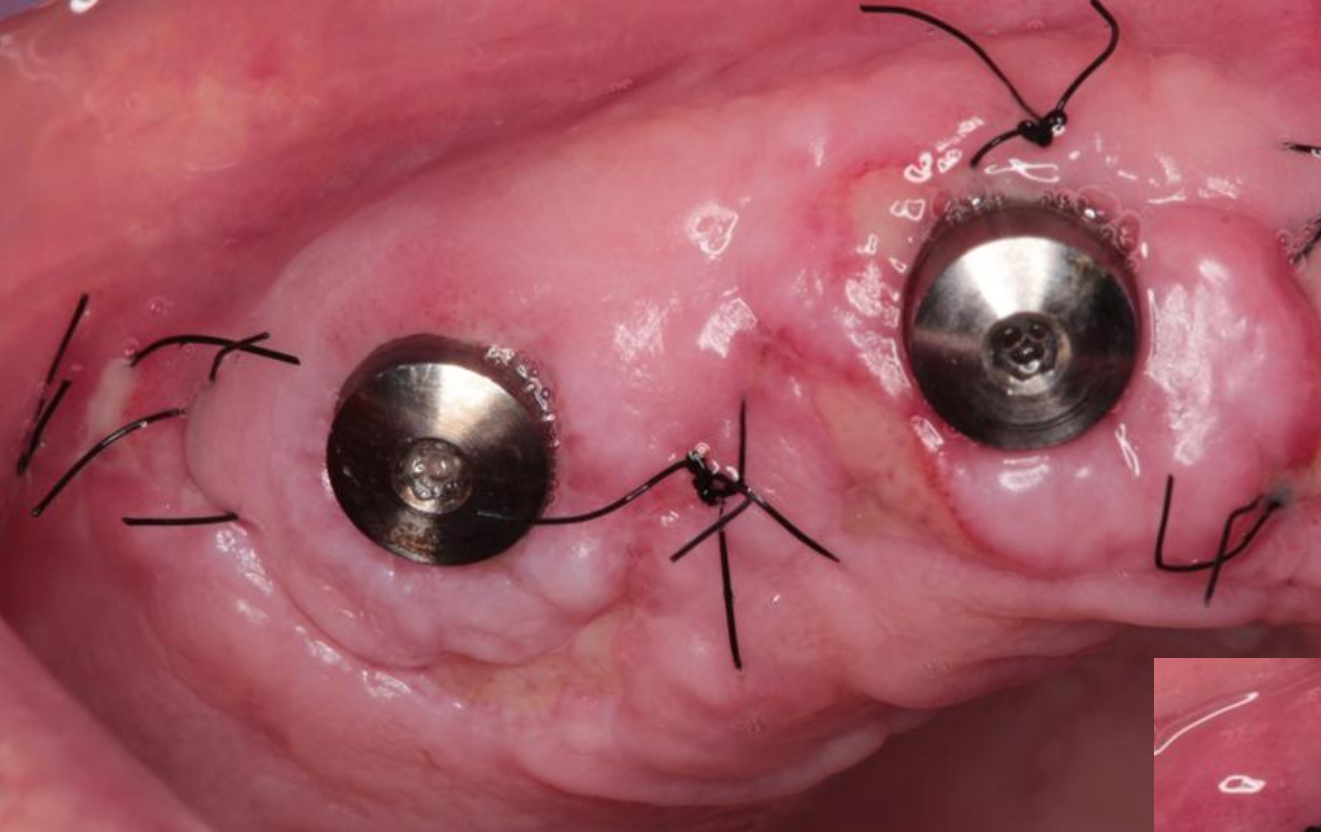
Sebzárás

Sebzárás

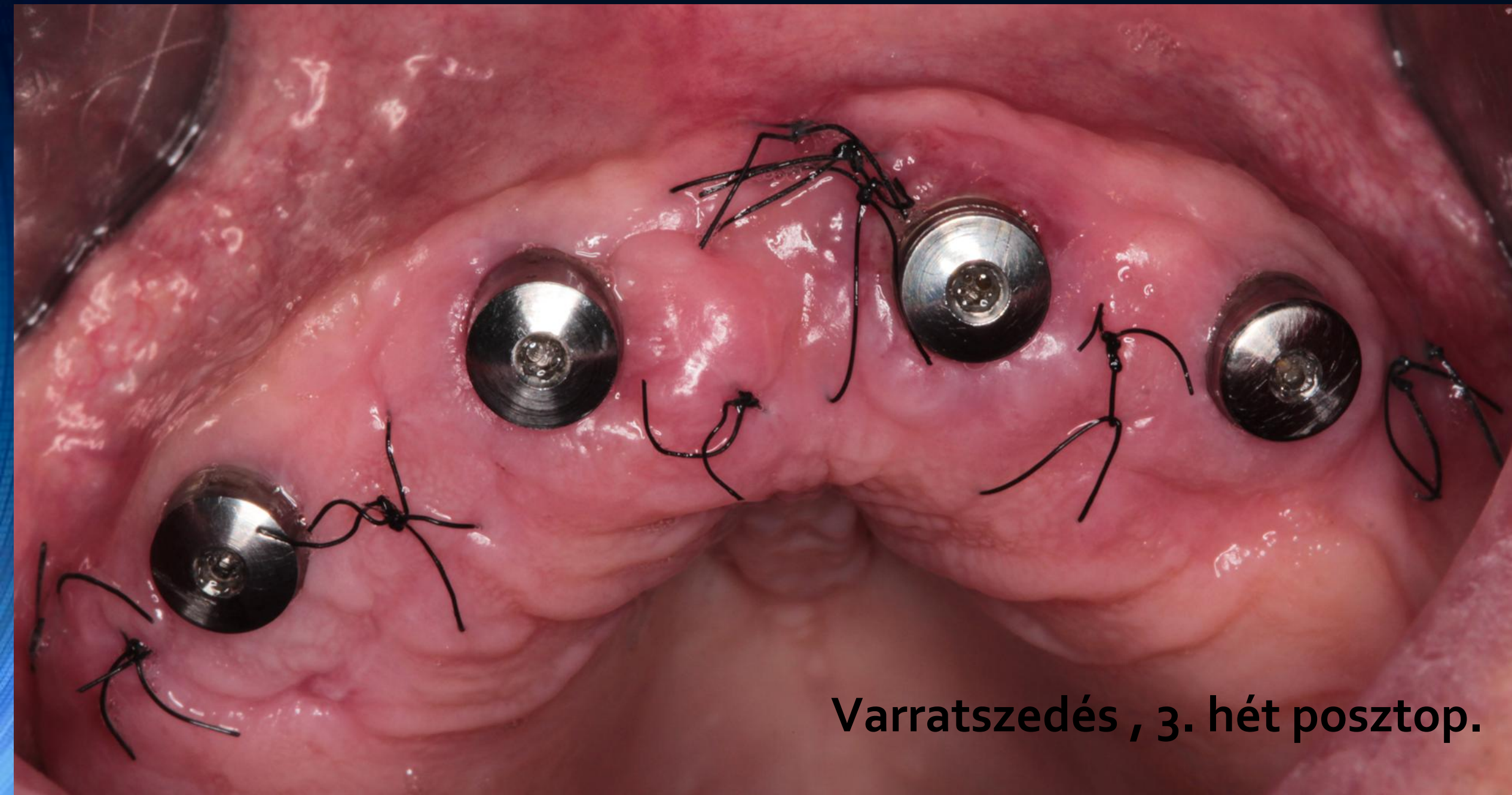



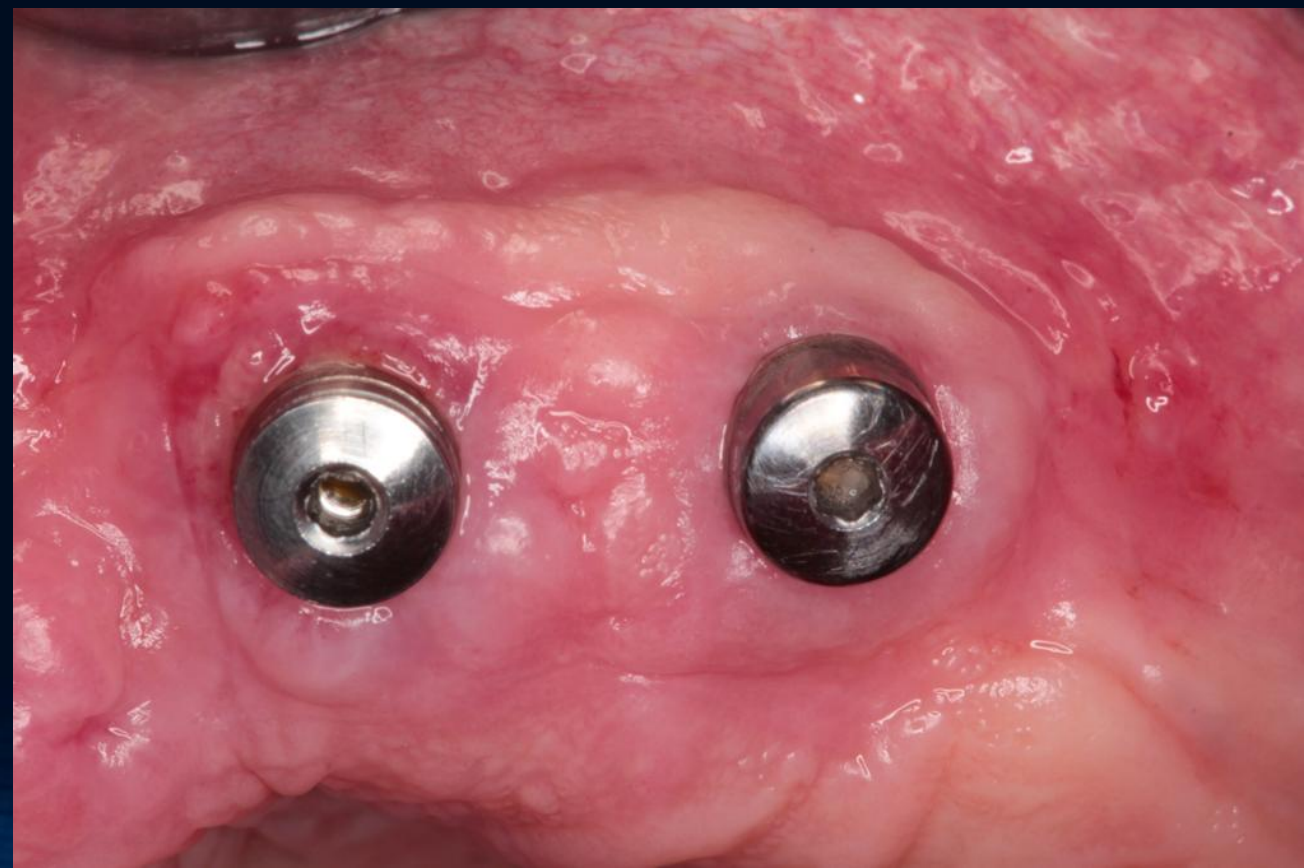
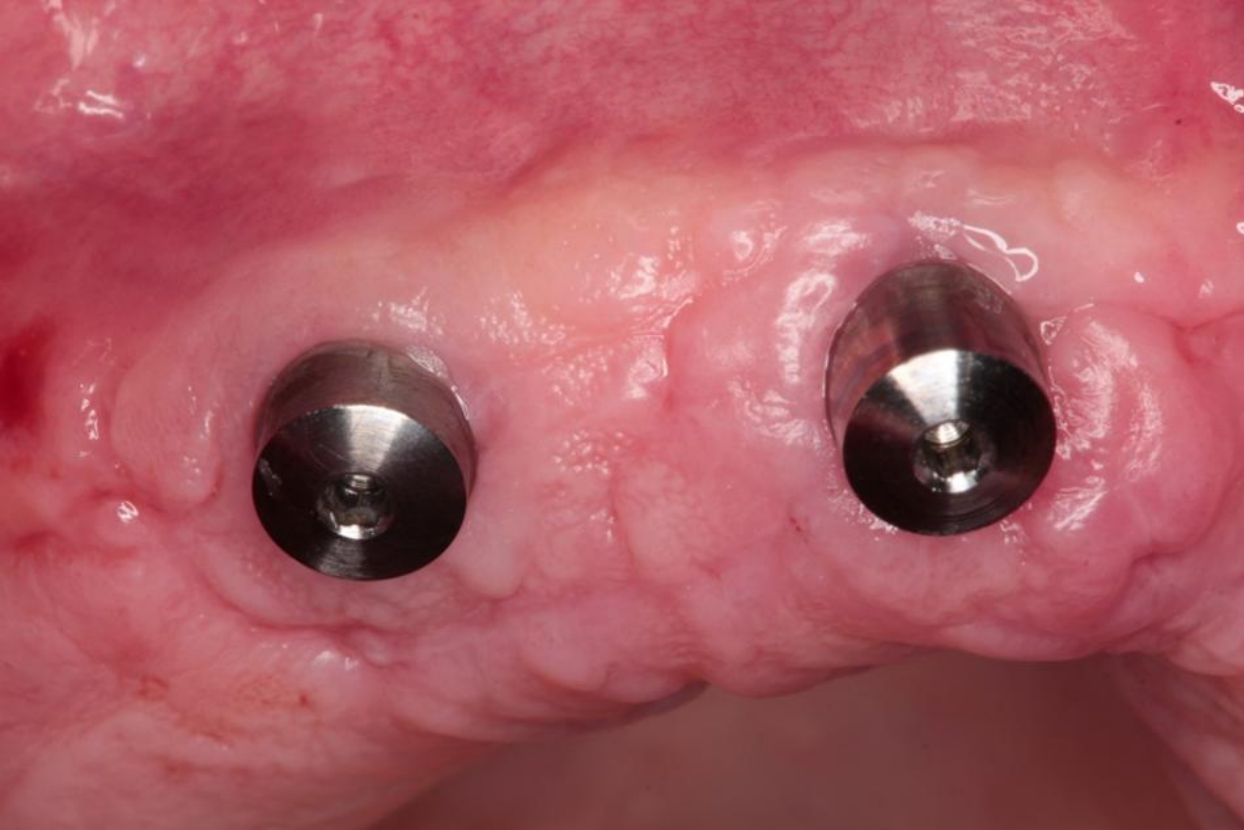4. nap posztop.



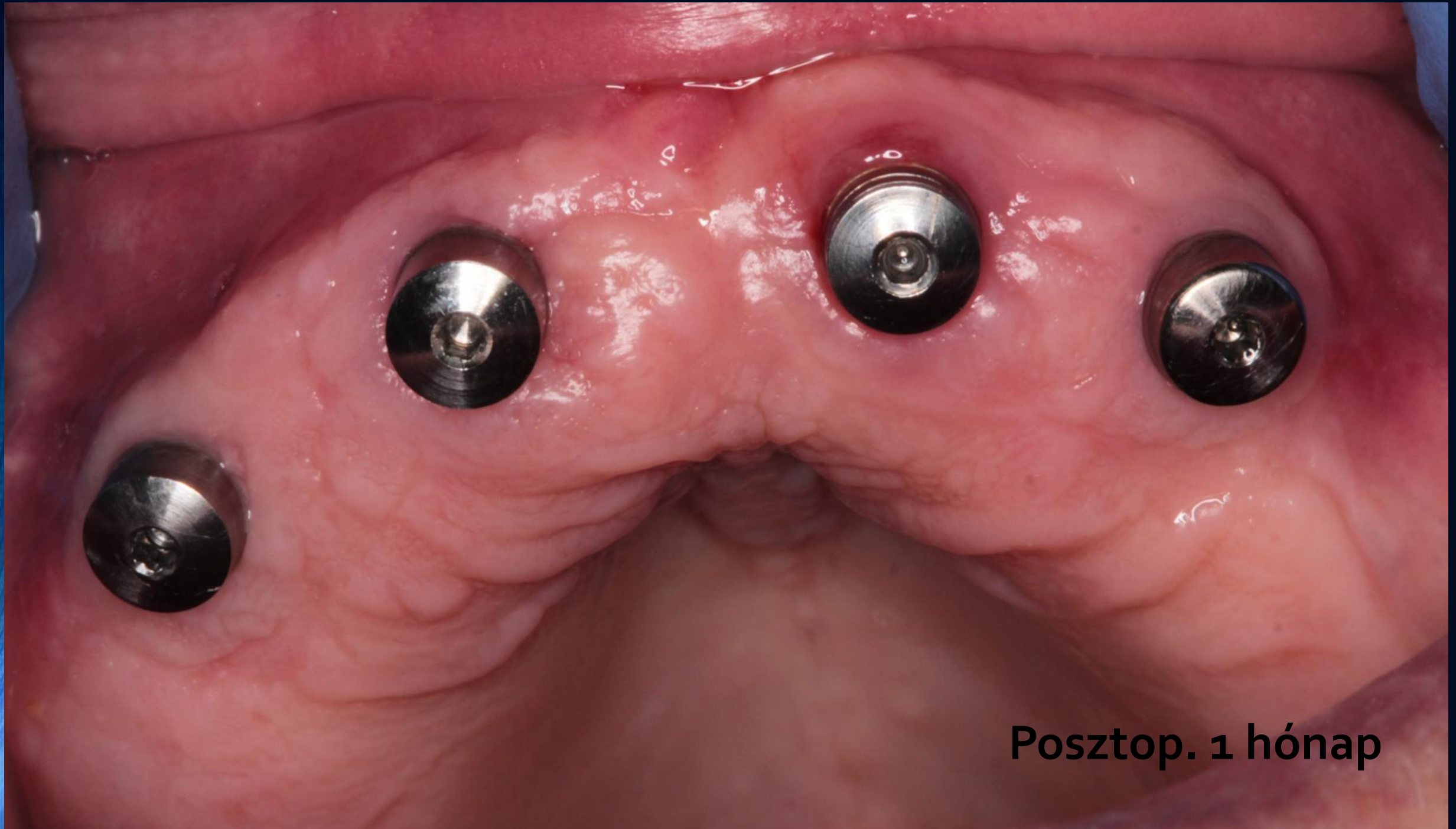4. Nap posztop.



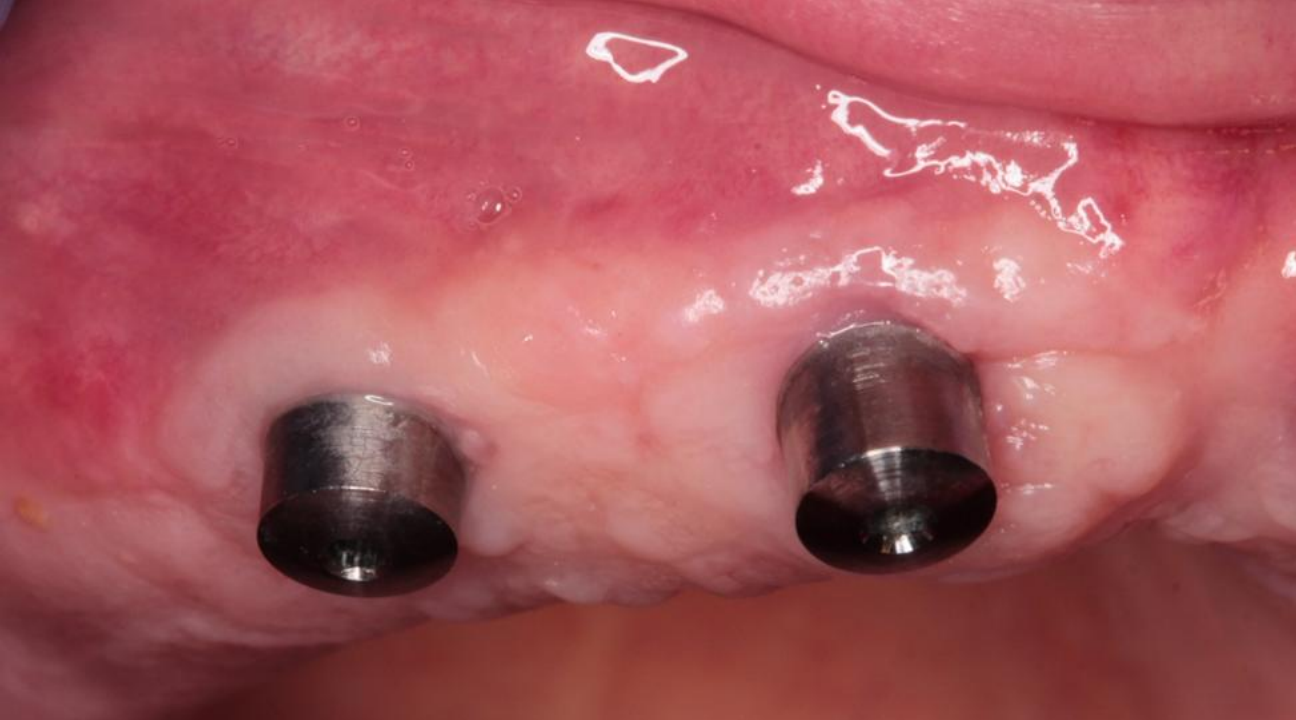Varratszedés , 3. hét posztóp.



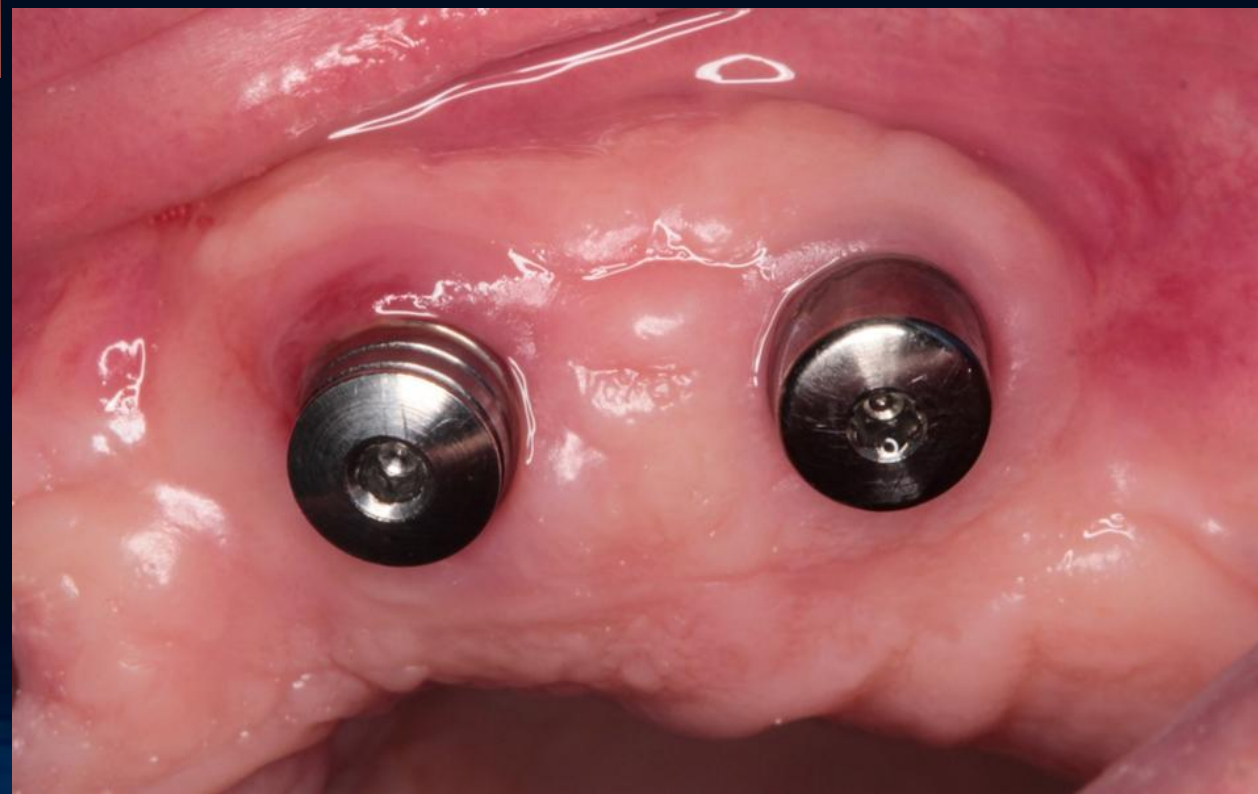Varratszedés , 3. hét posztóp.

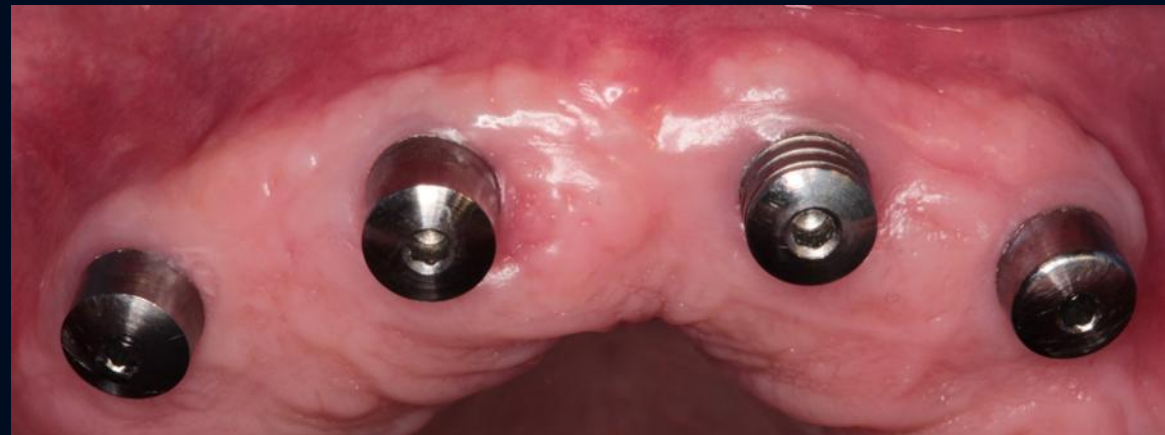
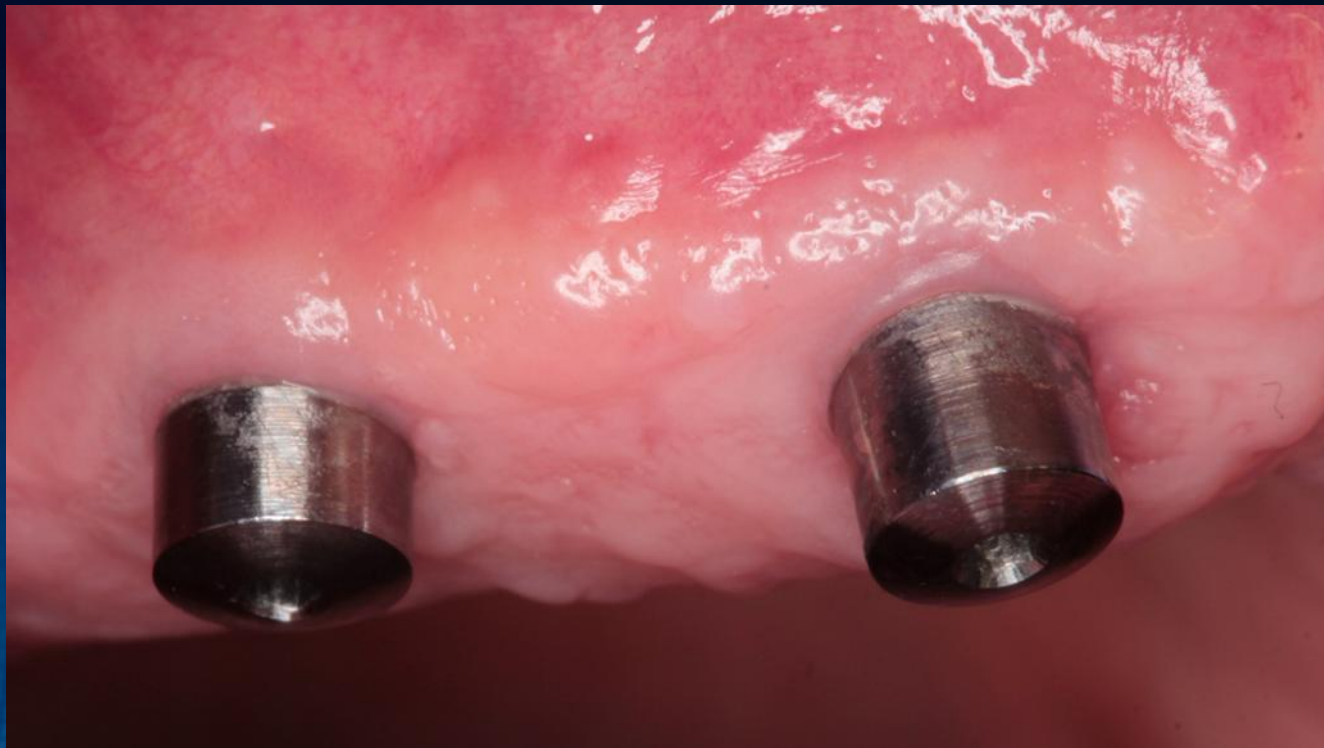
Posztop. 1 hónap

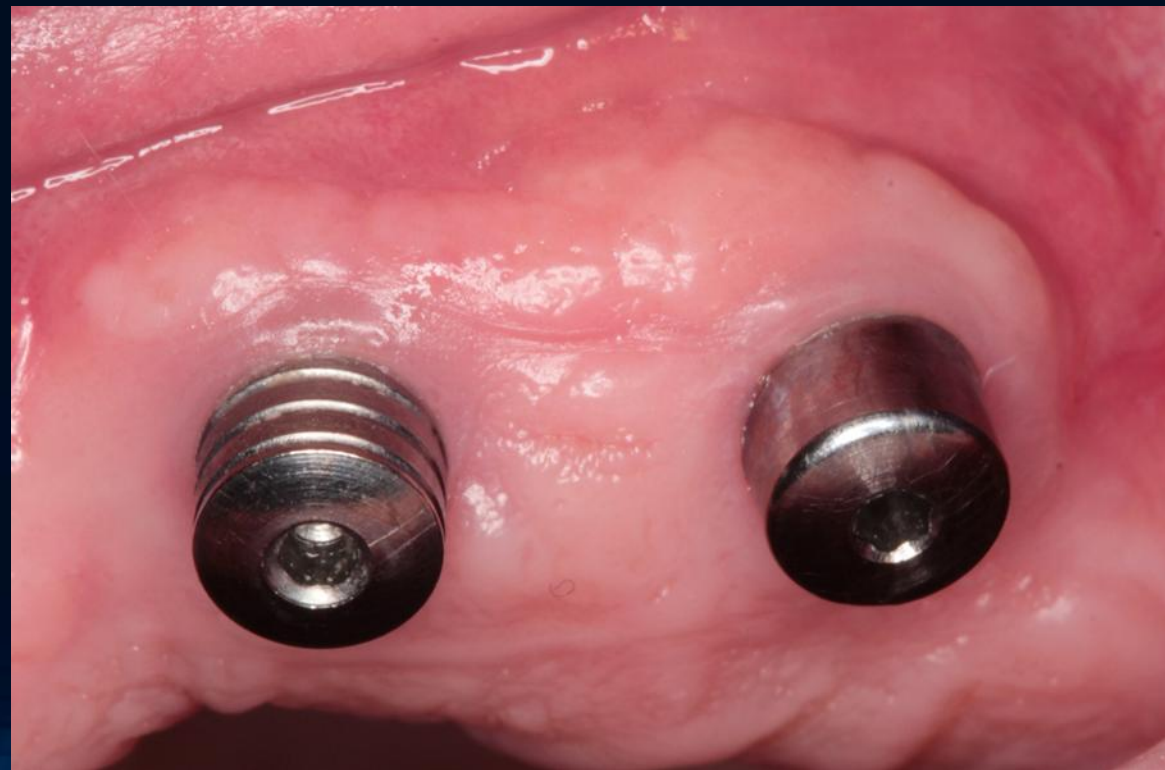
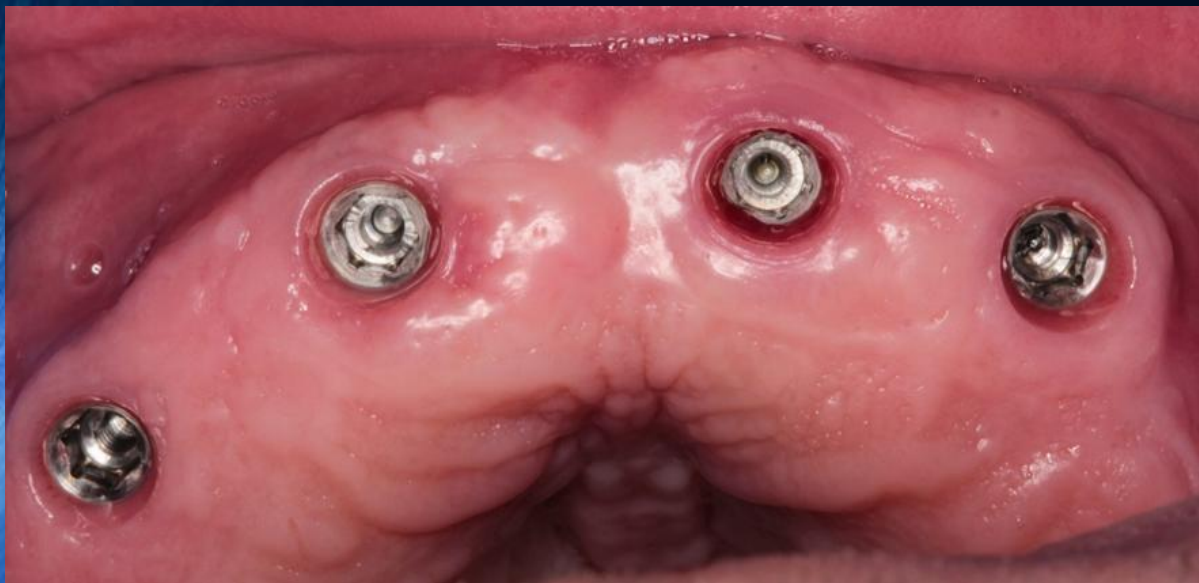
Posztop. 1 hónap

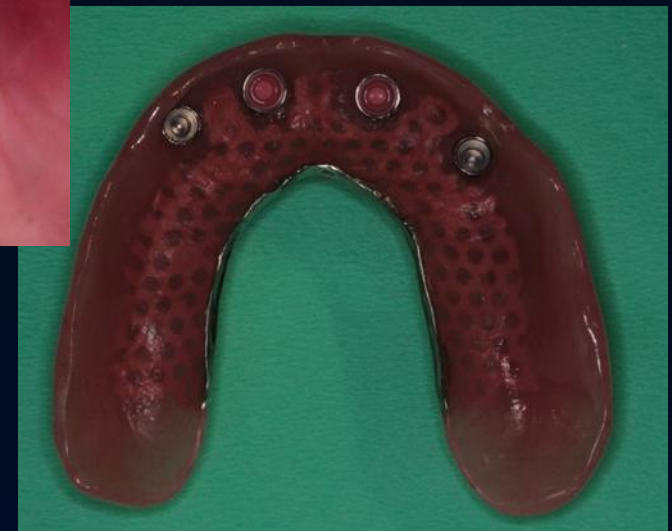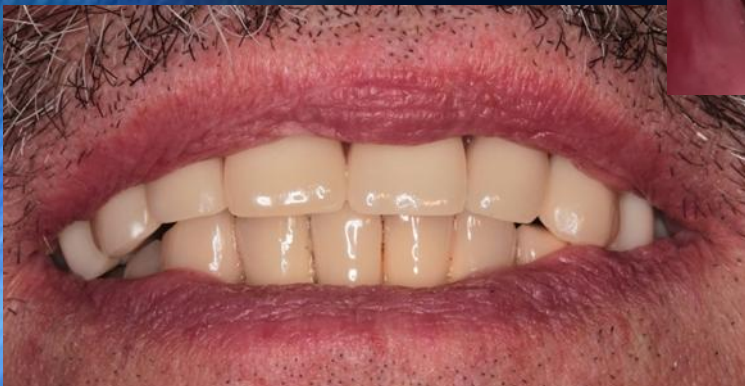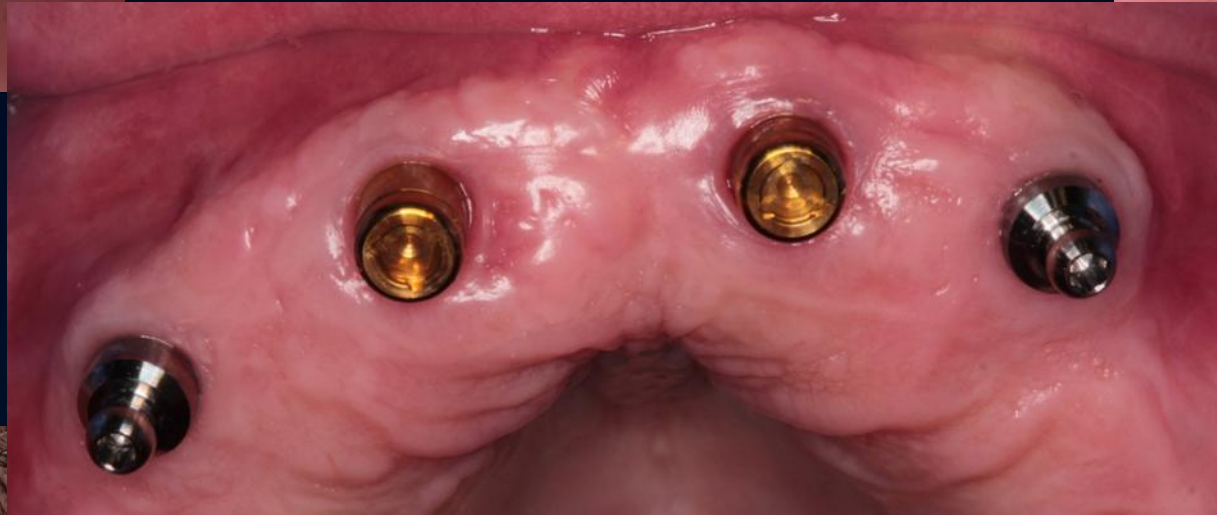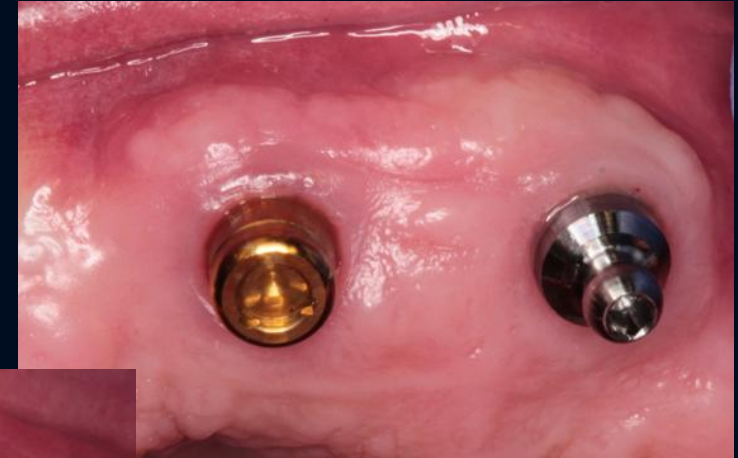



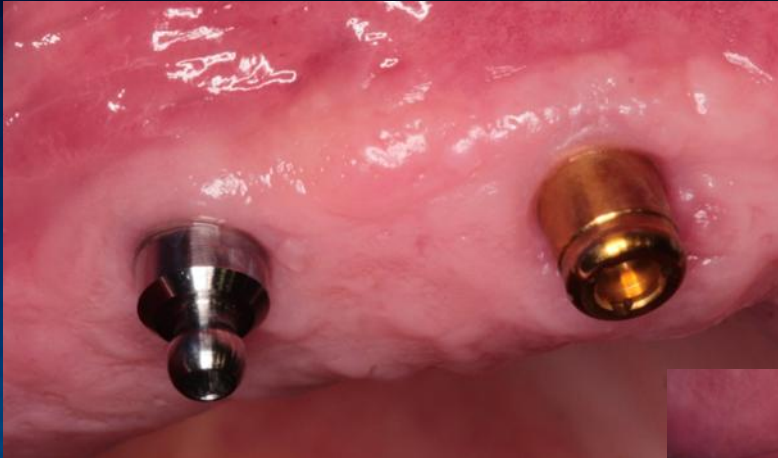
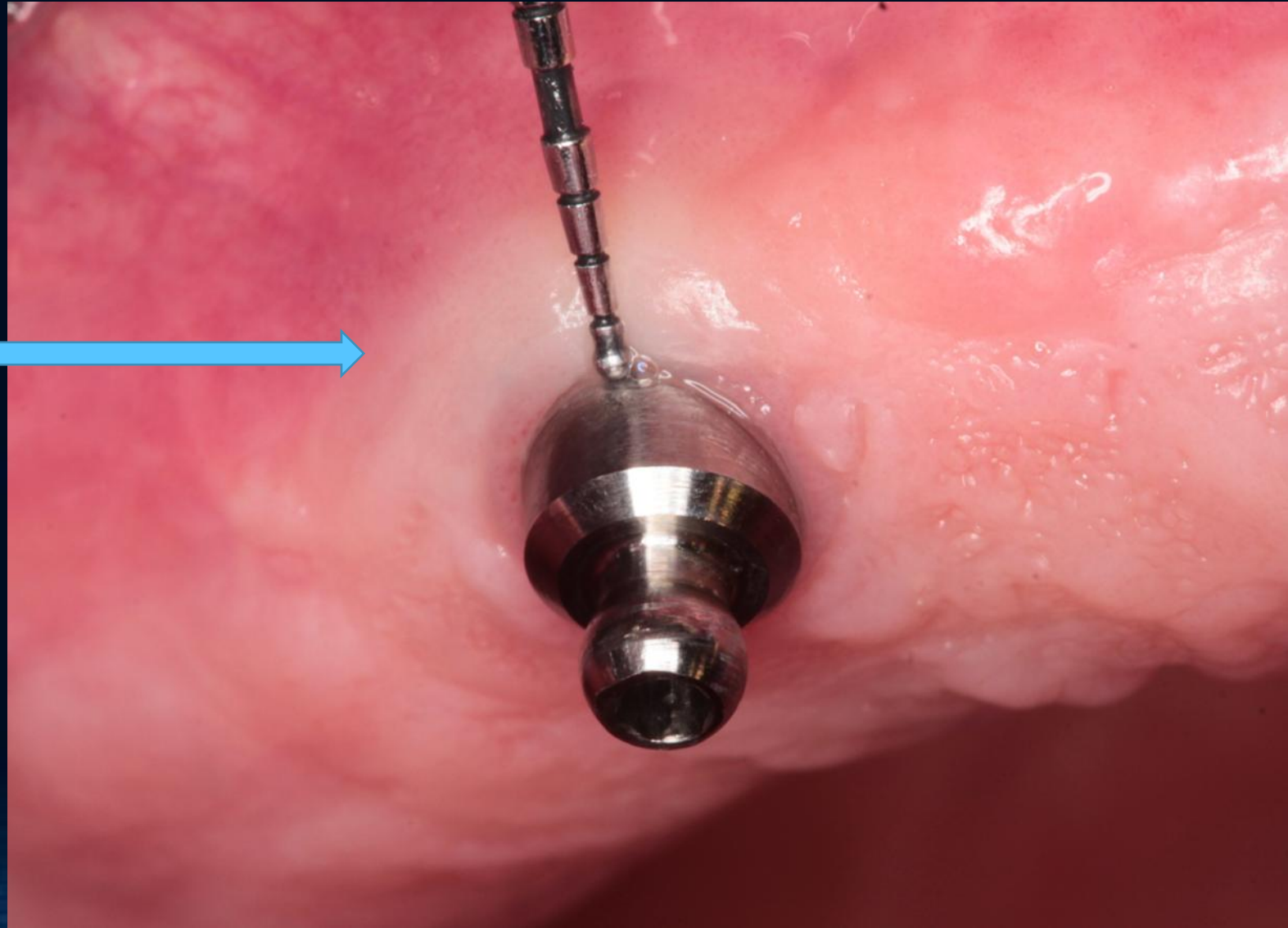
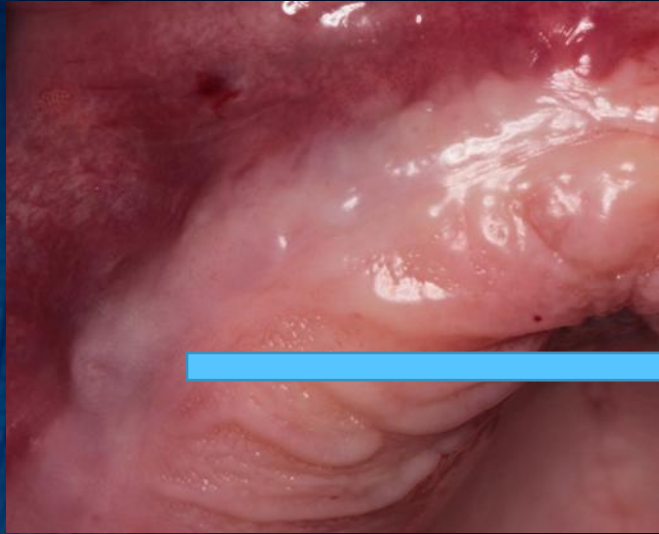
3.hónap posztop.



A végleges fogpótlás



A kritikus terület előtte és hat hónap múlva



Köszönöm a megtisztelő figyelmet!