



# Semmelweis Egyetem Fogorvostudományi Kar Fogászati és Szájsebészeti Oktató Intézet

igazgató: Dr. Kivovics Péter egyetemi docens

<http://semmelweis-egyetem.hu/fszoi/>

<https://www.facebook.com/fszoi>



## Generalizált krónikus parodontitis komplex kezelése


### 1. eset



Szakorvos jelölt : dr Bányai Miklós

Tutor : dr Büchler János

Mentor : prof. dr Nagy Gábor



# Általános anamnézis

- 52 éves nő beteg
- Penicillin allergia
- Nem dohányzik
- Anamnézisében egyéb kezelést befolyásoló tényező nem szerepel

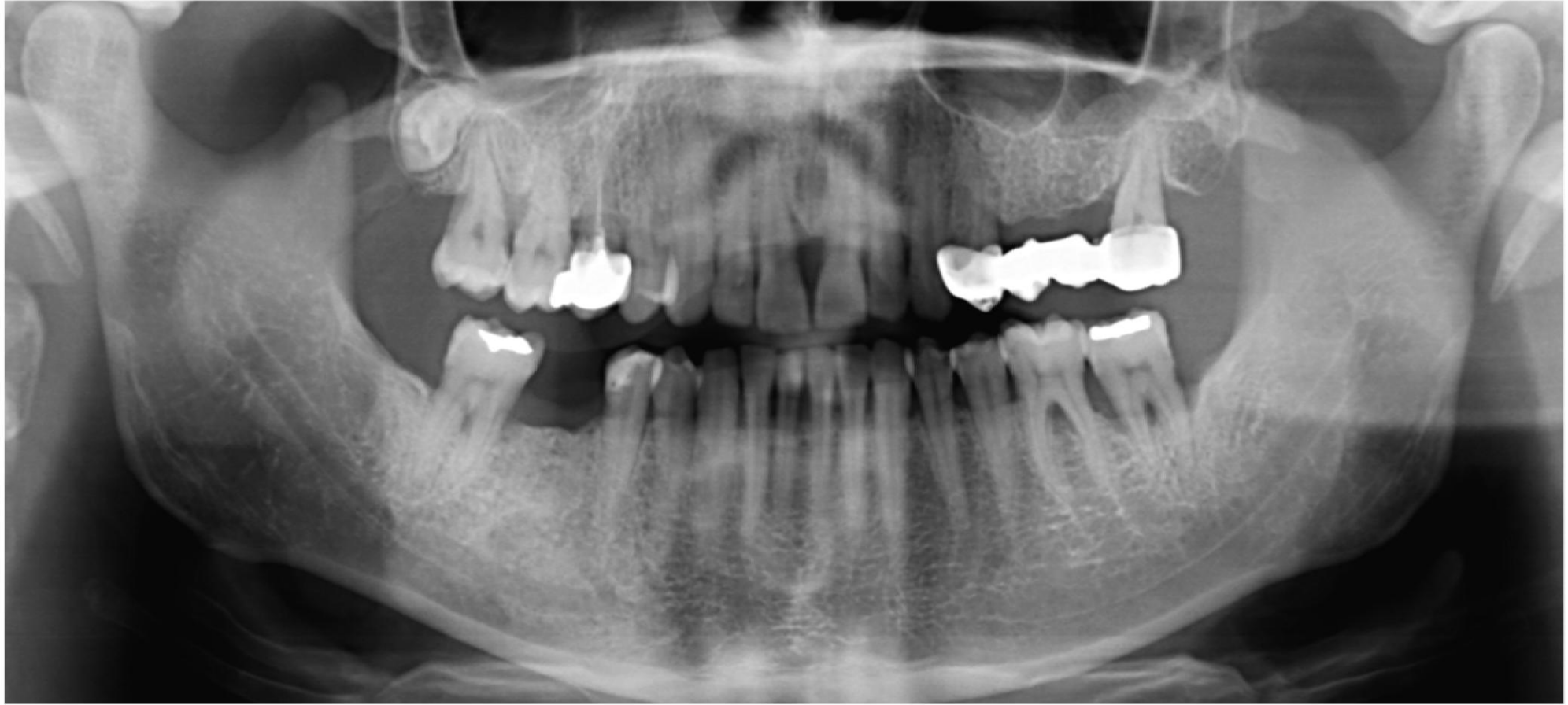# Fogászati anamnézis

- Vértetés fogmosáskor
- Mobilis fogak mindkét oldalon ( 24-27 híd, 17, 37,47 fogak érzékenyek rágáskor )
- 36, 37, 47 fogak kifejezett nyaki érzékenysége
- Naponta kétszer mos fogat
- Fogköztisztítást nem végez

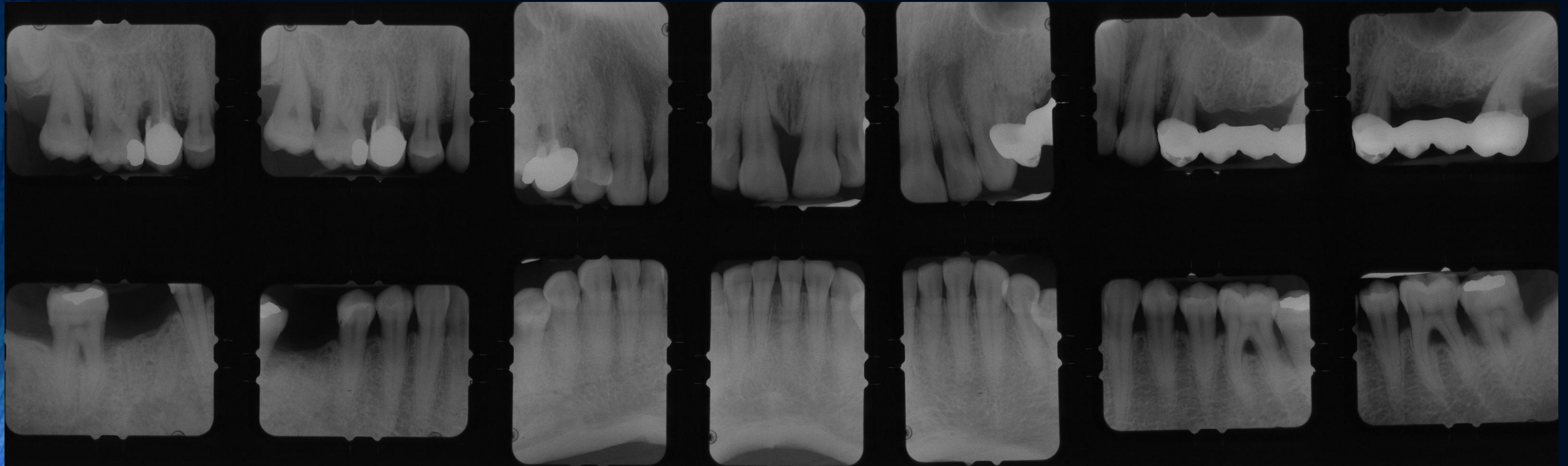
# Klinikai vizsgálat

- 16 fog amalgám tömés
- 15 fog inkomplett gyökértömés (periodontitis ap.cron.), fém-kerámia korona
- 24-27 K+B műanyag leplezésű hídpótlás ( fogakkal együtt mozog)
- 37 fog amalgám tömés
- 45 fog kompozit tömés
- 47 fog amalgám tömés
- 36, 37, 47 erős fognyaki érzékenység
- Sztomatoonkológiai szűrővizsgálat negatív

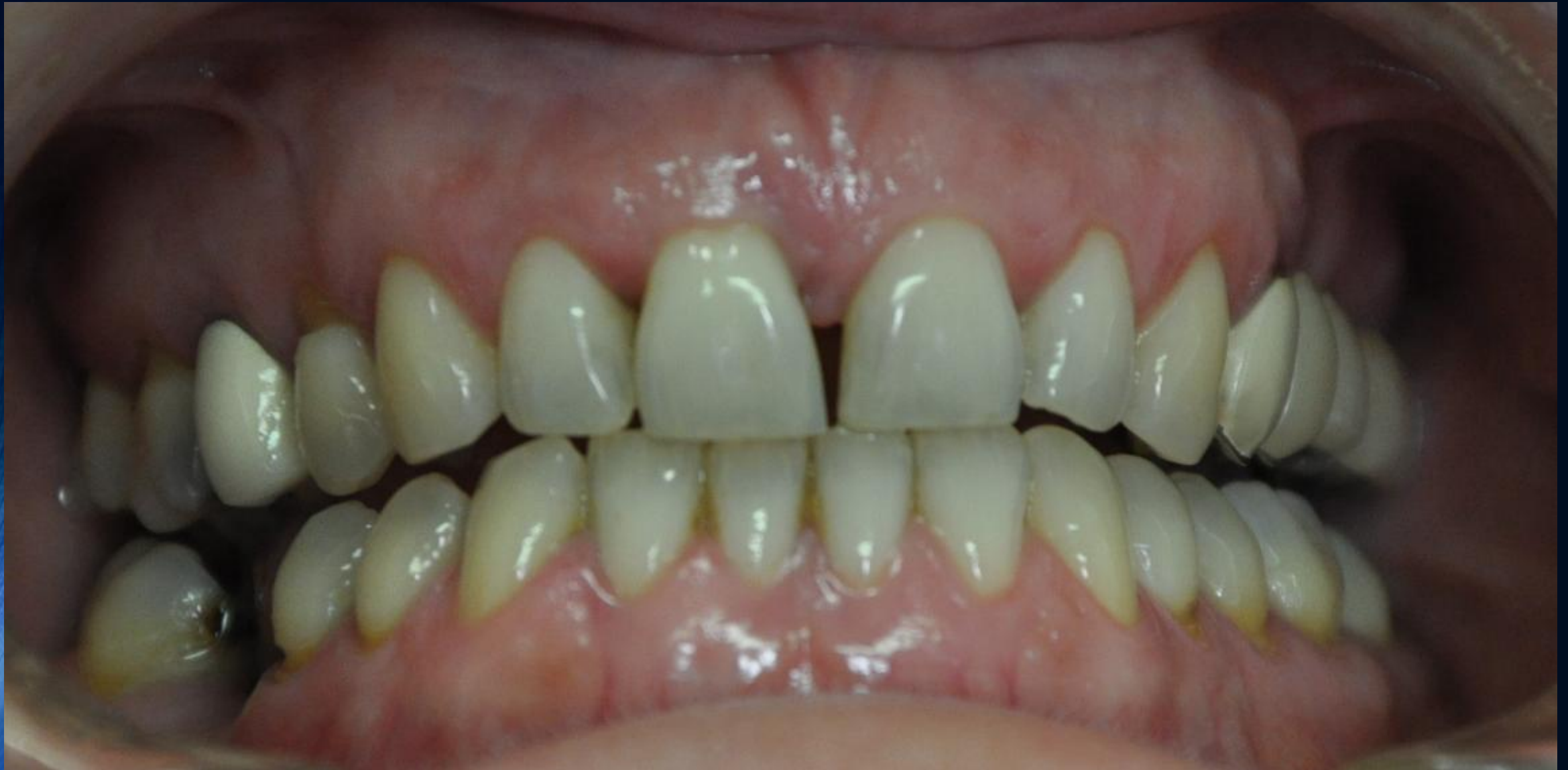# Kiindulási panoráma röntgenfelvétel



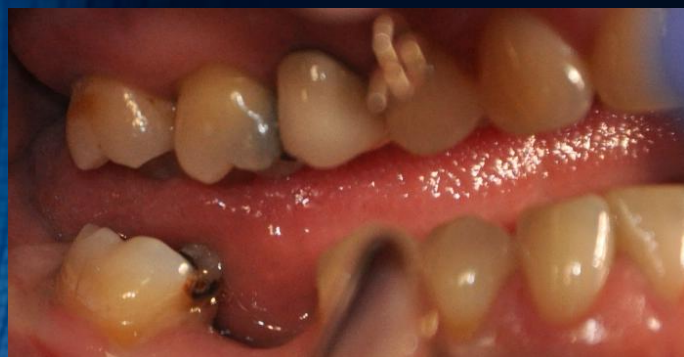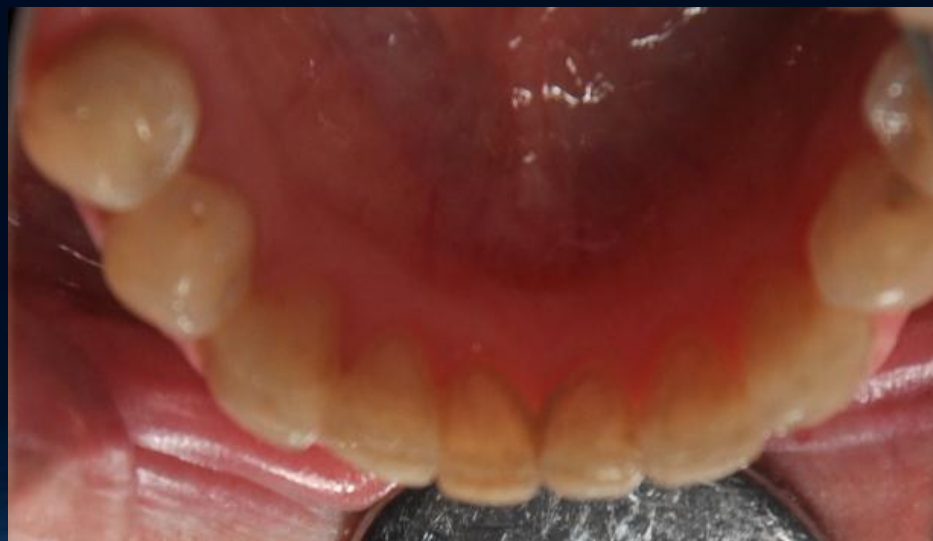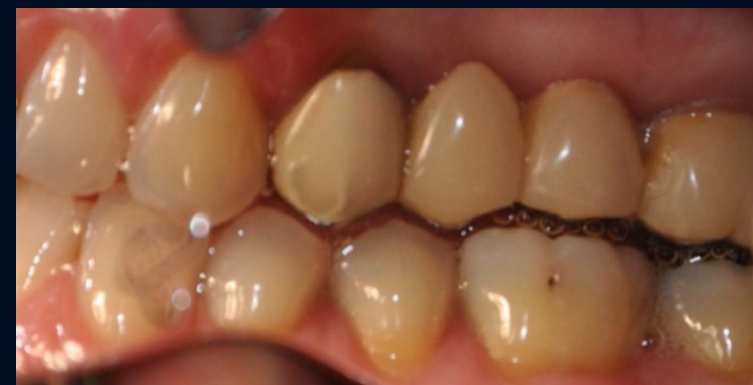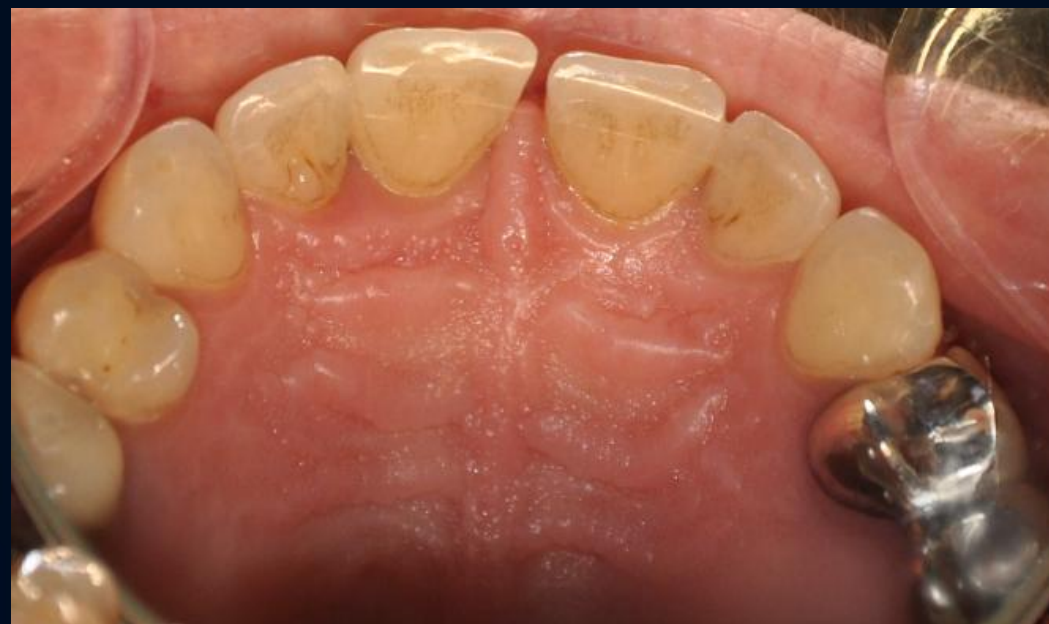# Kiindulási státusz röntgenfelvétel



# Kiindulási klinikai kép



# Kiindulási klinikai kép









# Fogak prognózisa

	18	17	16	15	14	13	12	11	21	22	23	24	25	26	27	28
Stabil	-		X		X	X	X		X	X	X		-	-		-
Kérdéses				X				X								
Reménytelen		X										X			X	
Reménytelen															X	
Kérdéses		X												X		
Stabil	-		-	X	X	X	X	X	X	X	X	X	X			-
	48	47	46	45	44	43	42	41	31	32	33	34	35	36	37	38
	48	47	46	45	44	43	42	41	31	32	33	34	35	36	37	38
	-		-	X	X	X	X	X	X	X	X	X	X			-

# Diagnózis

**Generalizált krónikus parodontitis**

# Diagnózison alapuló kezelési terv

## I. Oki kezelési fázis

- fájdalmat okozó 37 fog azonnali extractioja
- elsődleges szájhigiénés instruálás, motiválás
- supragingivális depurálás
- subgingivális depurálás, gyökérsimítás
- 15 fog korona eltávolítása és a gyökértömés cseréje
- 16 fog tömés cseréje
- 24-27 híd a túldimenzionált koronaszélek becsiszolása
- 36 fog elektív gyökértömése

## II. Sebészi parodontális fázis

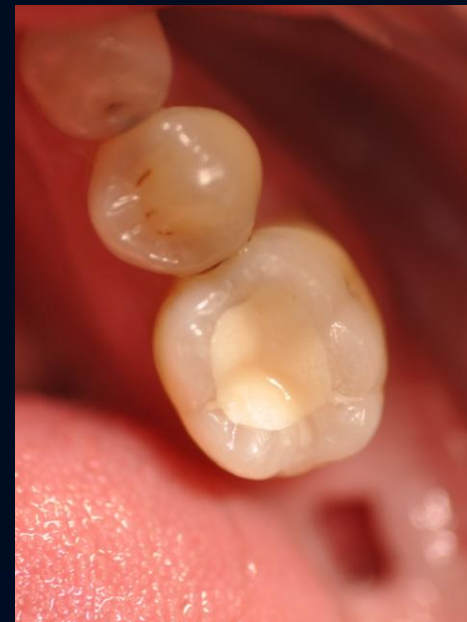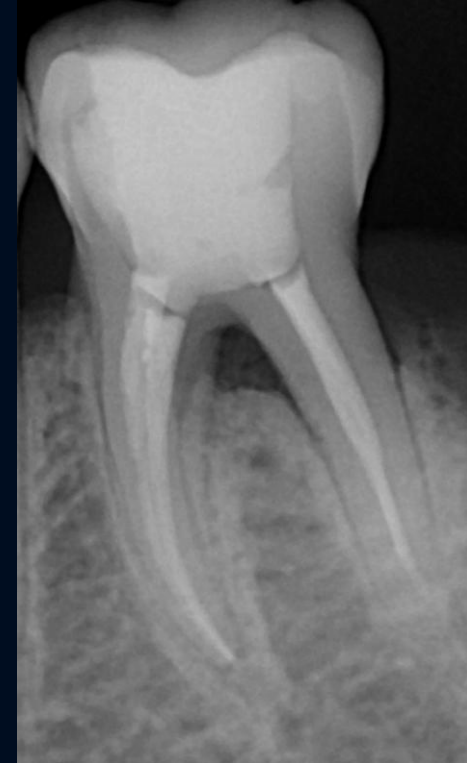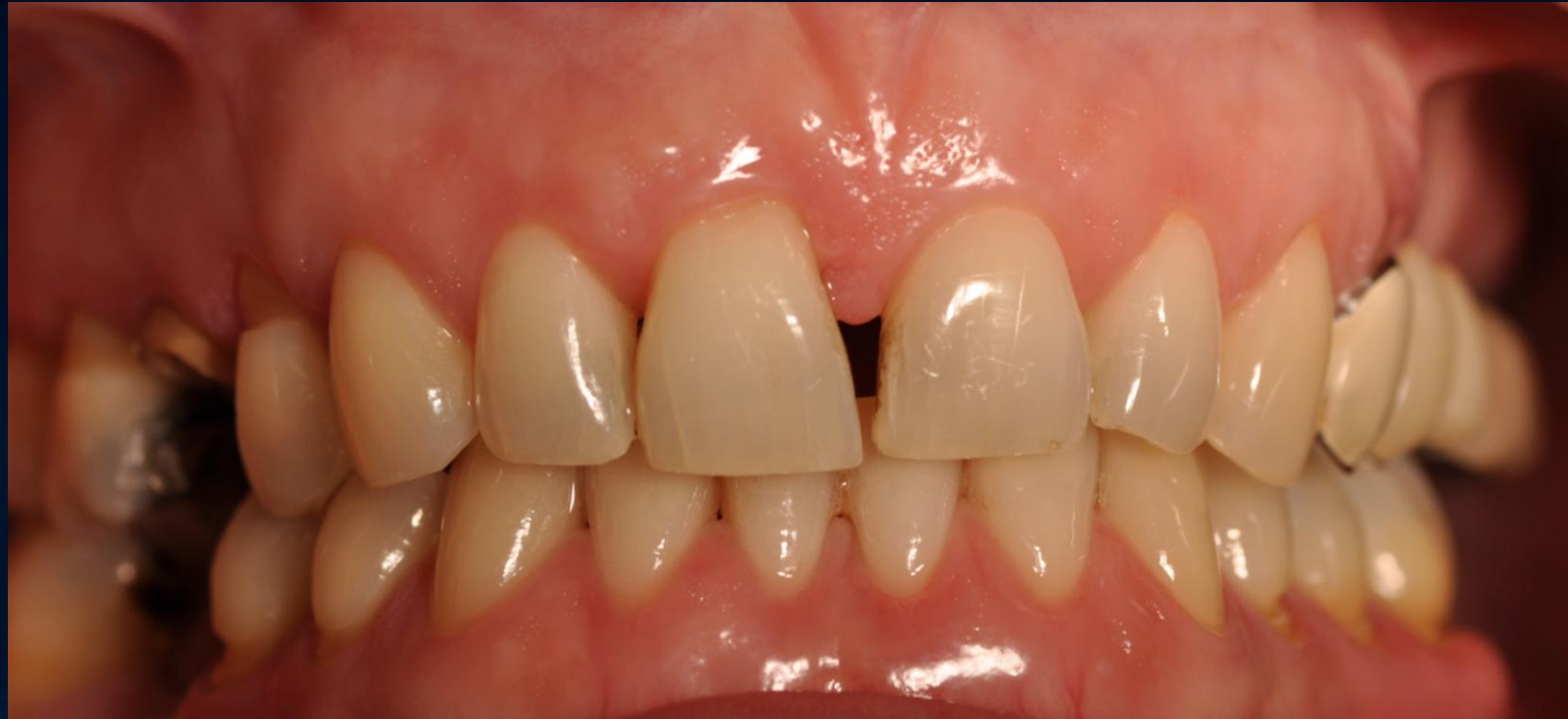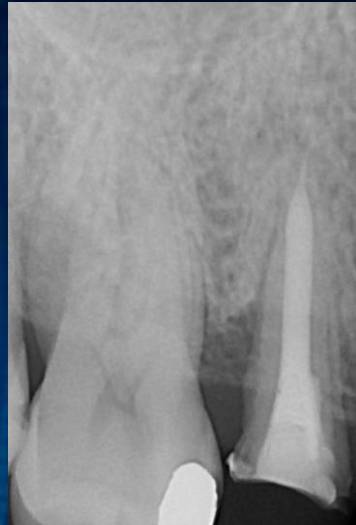- 15 regeneratív műtét,17 extractio
- 36 premolarizáció
- 24 alveolus prezerváció , 27 extractio
- 11 regeneratív műtét ( M-MIST )

## III. Restauratív fázis

- 36 fém-kerámia korona készítése
- további implantációs fogpótlások megtervezése

## IV. Utógondozás

# Oki terápia's fázis utáni állapot





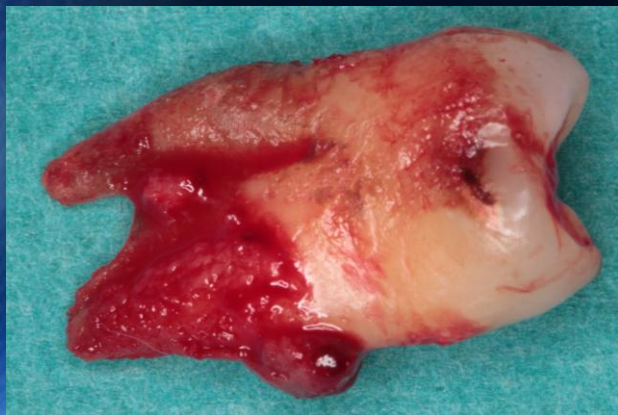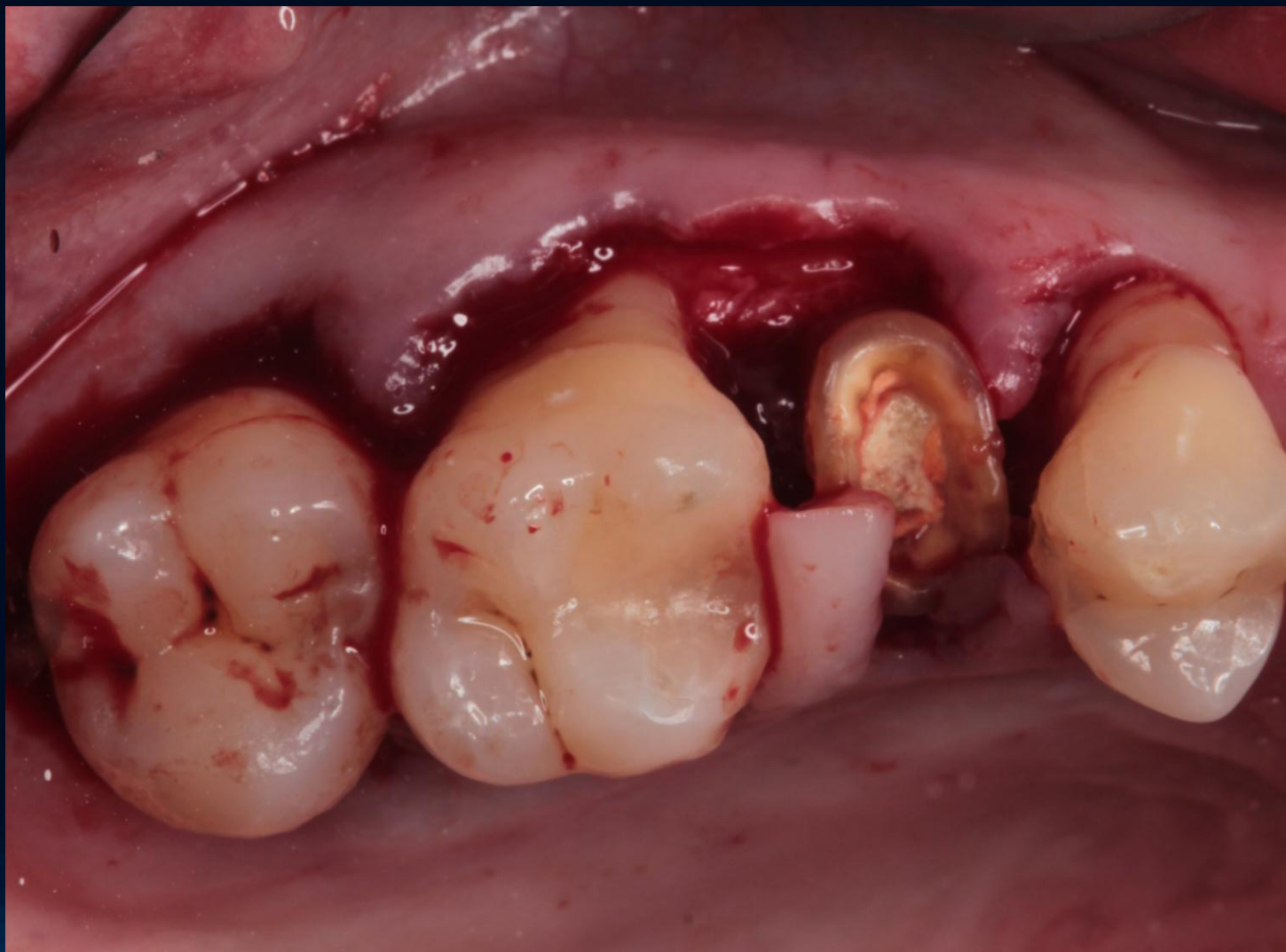
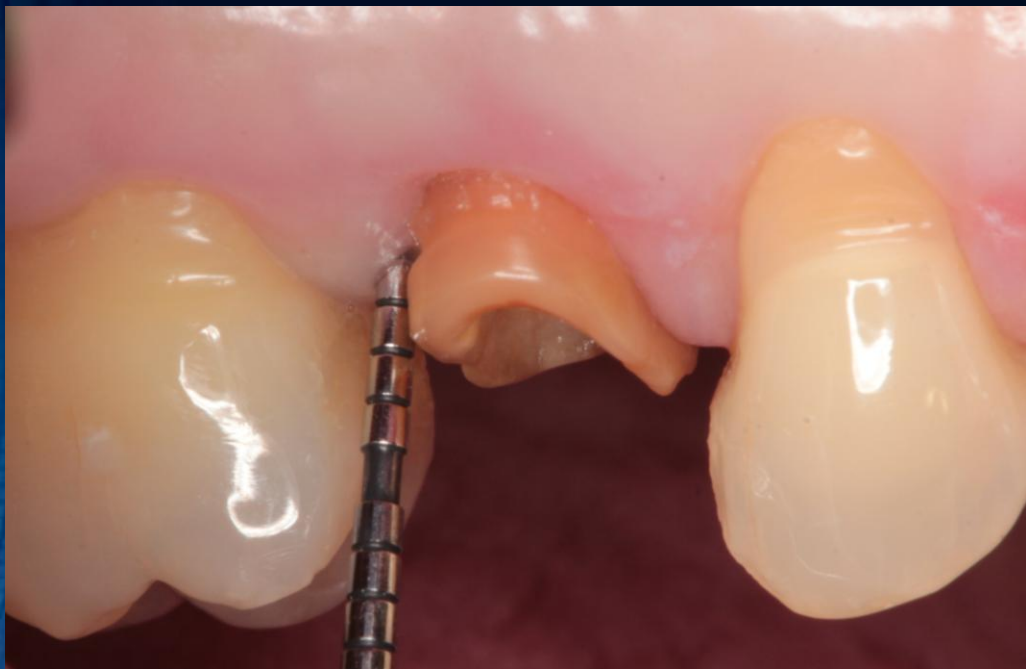# Oki fázis utáni parodontális státusz ( alsó )

Note																		
furkáció-érintettség		●																●
Bleeding on Probing		■																
Plaque		■			■													■
marginális gingiva		0 -1 -1		-1 0 0	0 0 0	0 0 0	0 0 0	0 0 0	0 0 0	0 0 0	0 -1 0	0 0 0	0 -1 -1					
szondázási mélység		5 6 5		2 3 3	3 2 3	2 1 3	2 2 3	2 2 3	2 2 3	3 2 2	2 2 2	3 2 2	3 2 3				3 3 3	
<b>lingvális</b>																		
<b>bukkális</b>																		
marginális gingiva		0 -2 -1		0 -1 0	0 -1 0	0 0 0	0 0 0	0 0 0	0 0 0	0 0 0	0 -2 0	0 -1 0	-2 -1 -1					
szondázási mélység		4 2 2		2 1 3	2 2 3	2 2 3	2 2 2	2 1 2	2 1 3	2 1 2	2 1 2	2 2 2	2 2 2				3 3 3	
Plaque			■										■					
Bleeding on Probing																		
furkáció-érintettség		●															●	
implantátum																		
mozgathatóság		2		0	0	0	0	0	0	0	0	0	0				0	
	48	47	46	45	44	43	42	41	31	32	33	34	35	36	37		38	



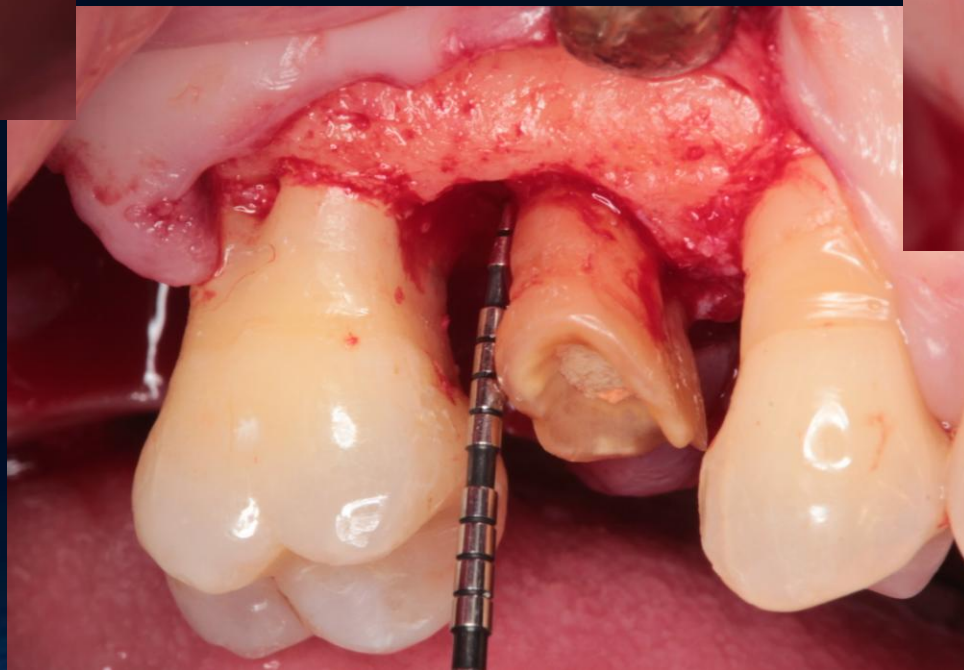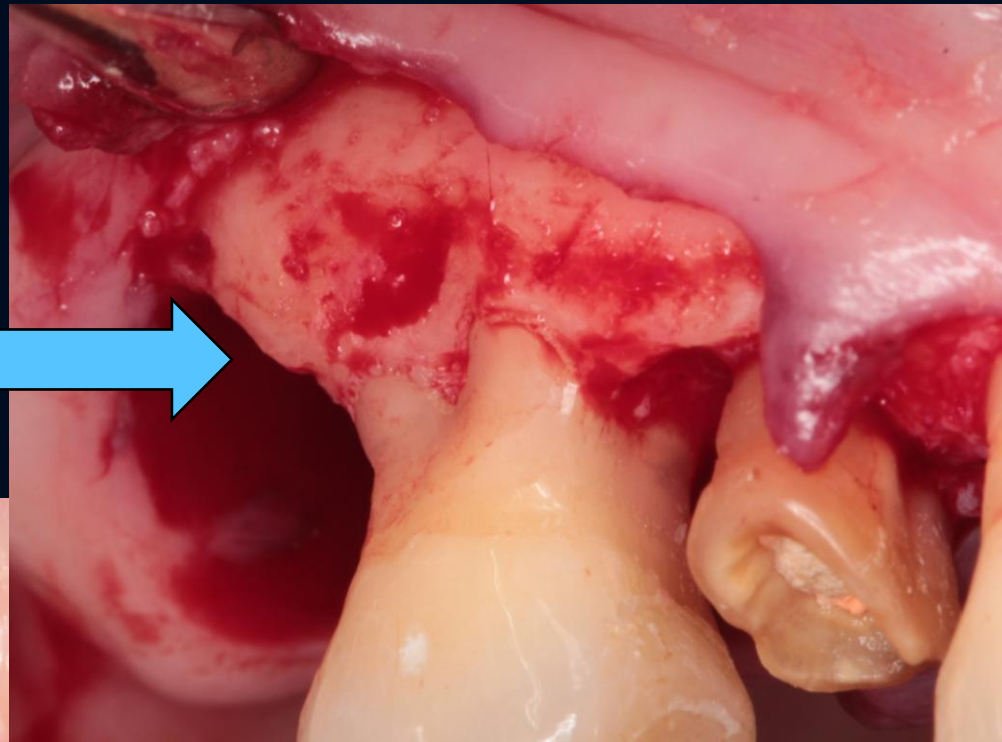
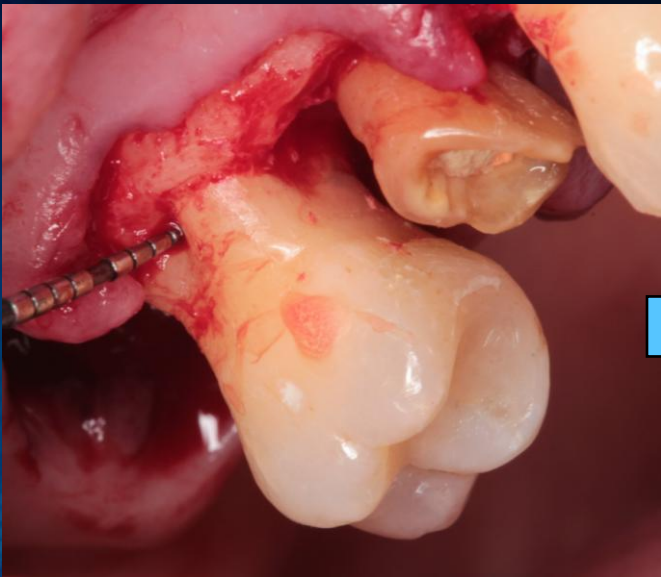
## Sebészi kezelés I.

Regeneratív parodontális műtét ( 15 MPPT,EMD+saját csont),  
17 Extractio



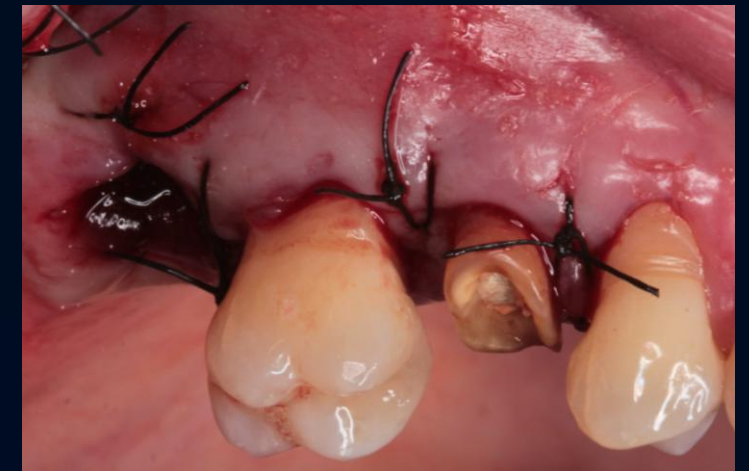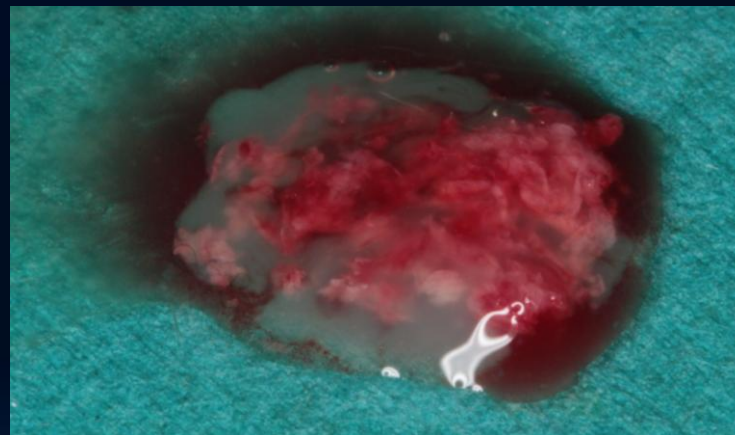
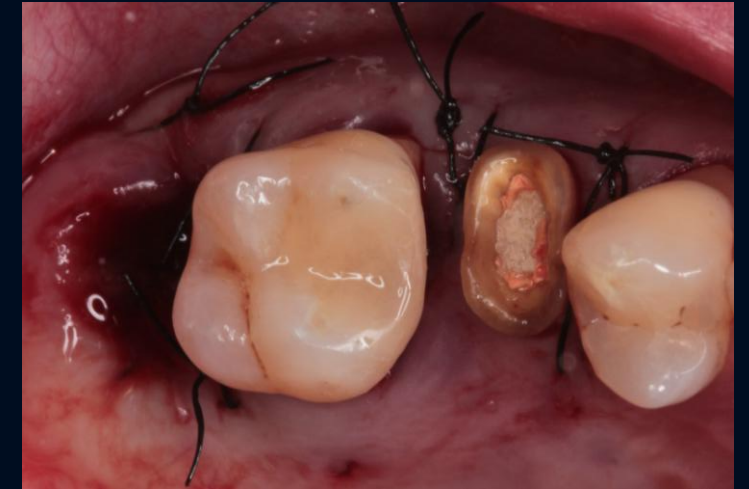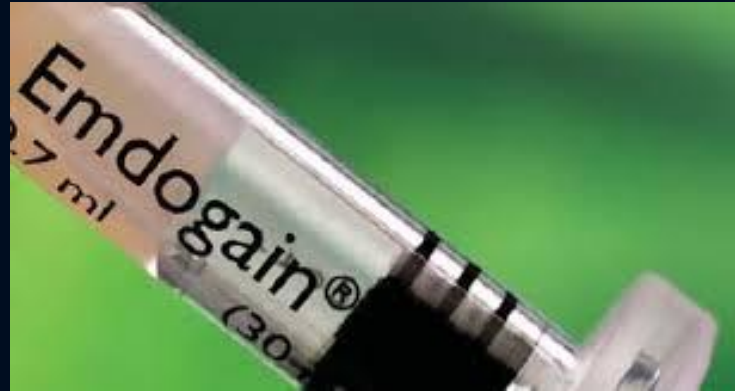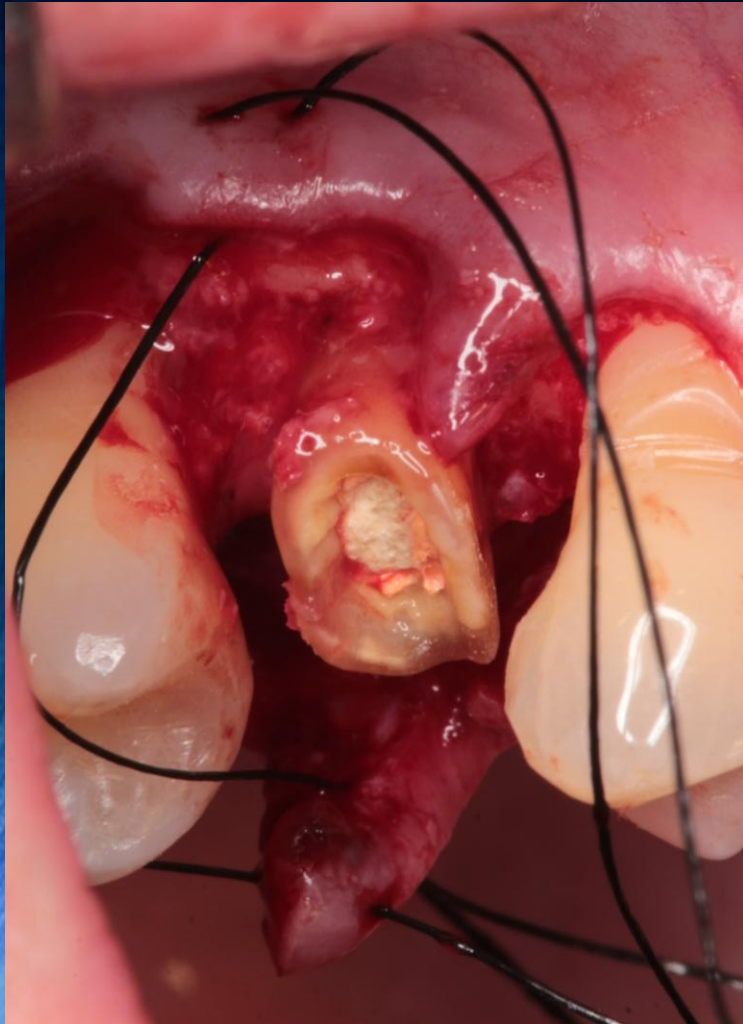
**Sebészi kezelés I.**  
**Regeneratív parodontális műtét ( 15 MPPF,EMD+saját csont ,**  
**17 Extractio**

**Furkáció I. lézió megoldása**  
**furkációplasztikával**



# Sebészi kezelés I.

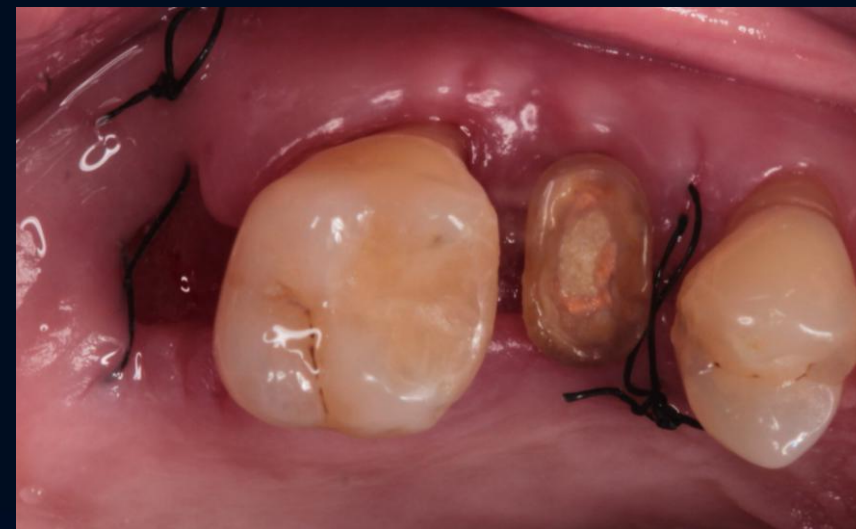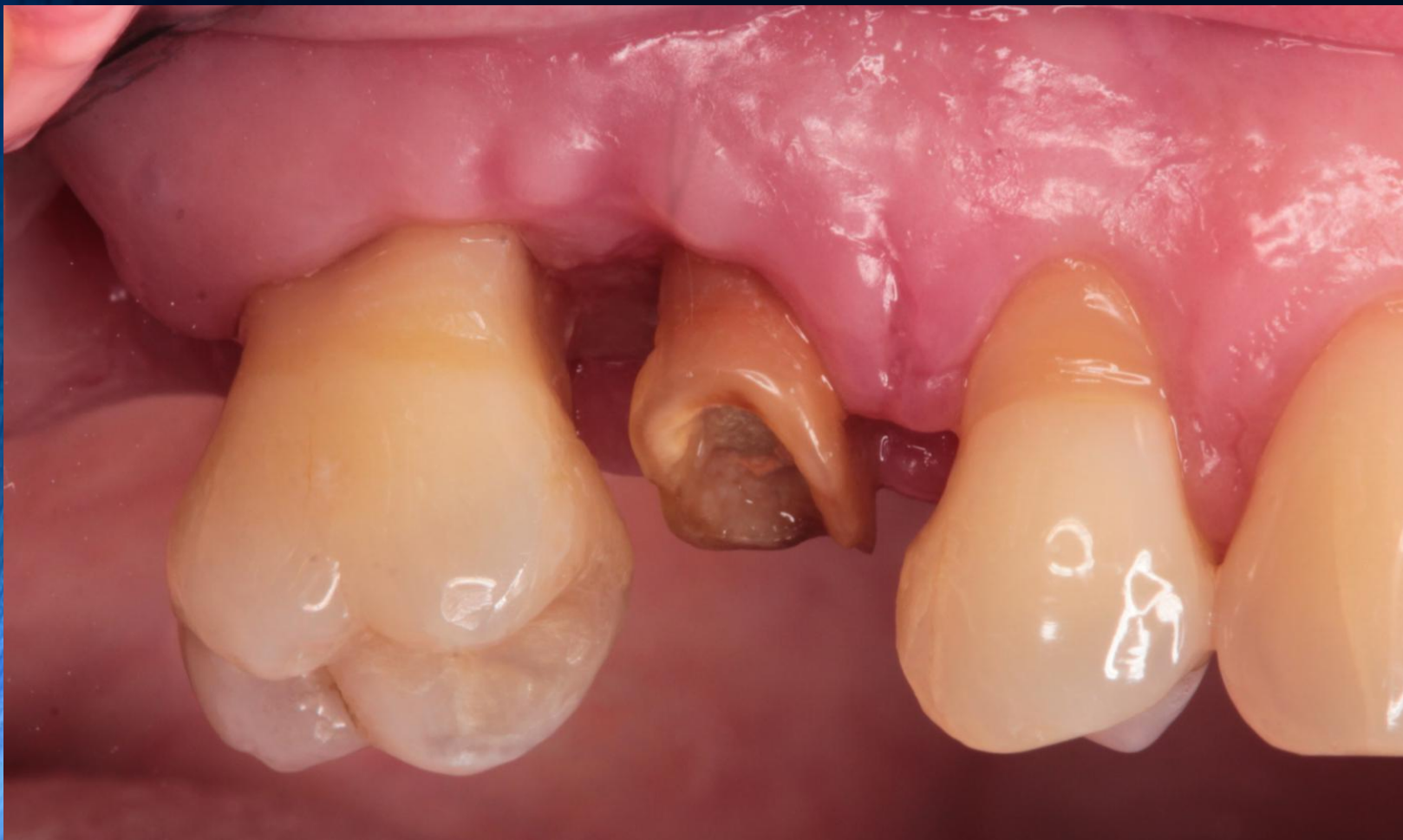## Regeneratív parodontális műtét ( 15 MPPF,EMD+saját csont ), 17 Extractio



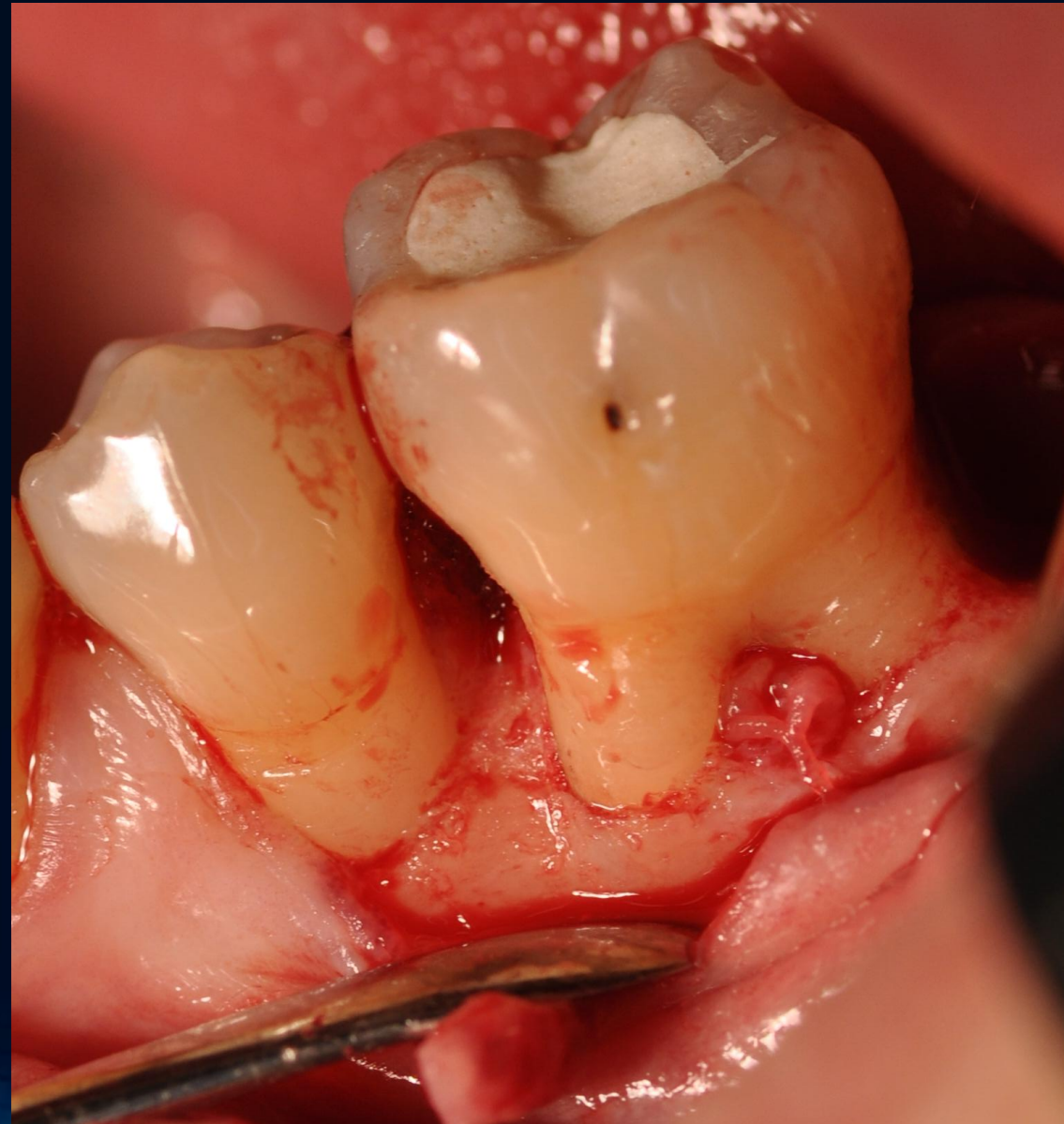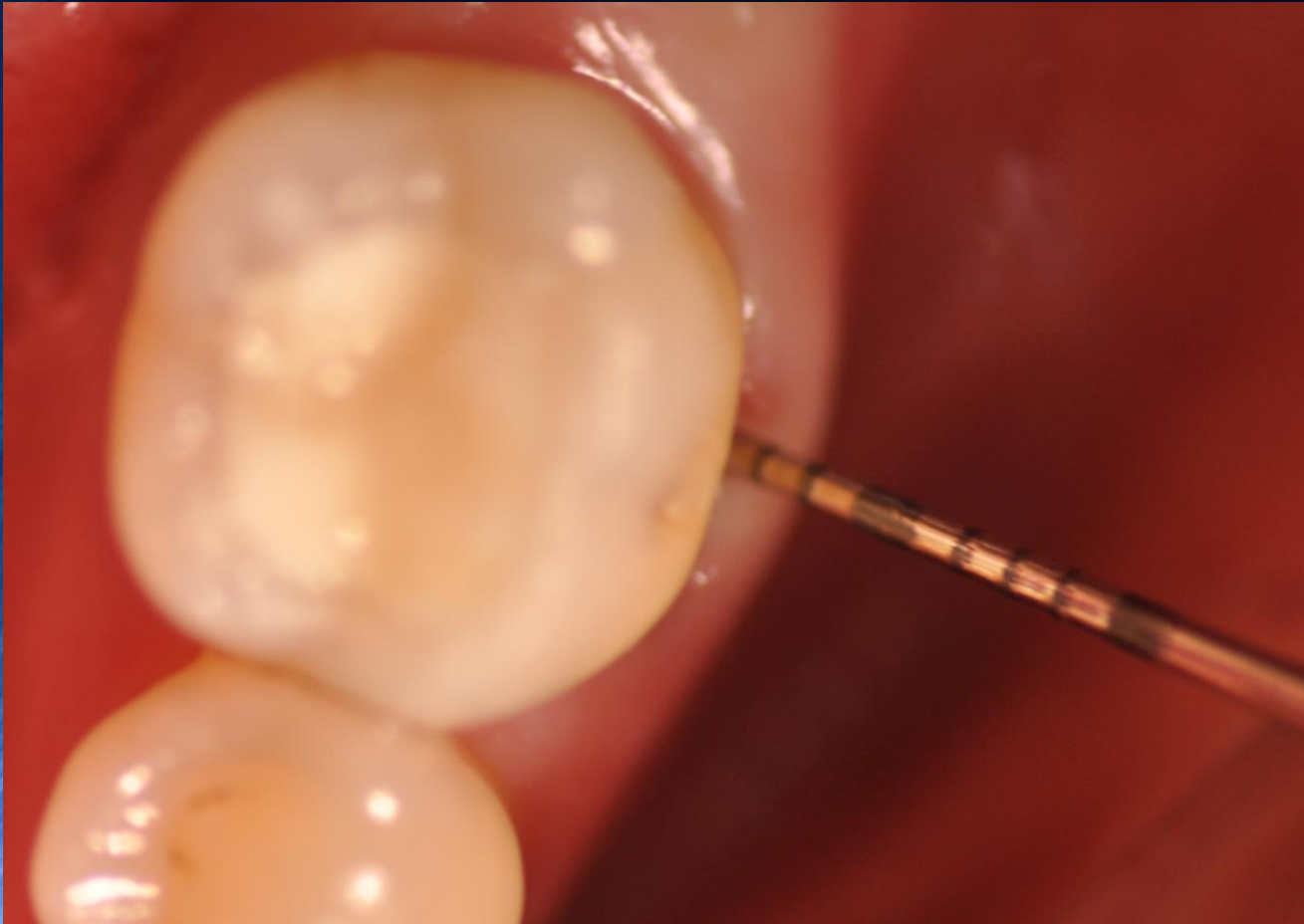
Yilmaz S, Cakar G, Yildirim B, Sculean A. Healing of two and three wall intrabony periodontal defects following treatment with an enamel matrix derivative combined with autogenous bone. *J Clin Periodontol.* 2010 Jun;37(6):544-50.

# Sebészi kezelés I.

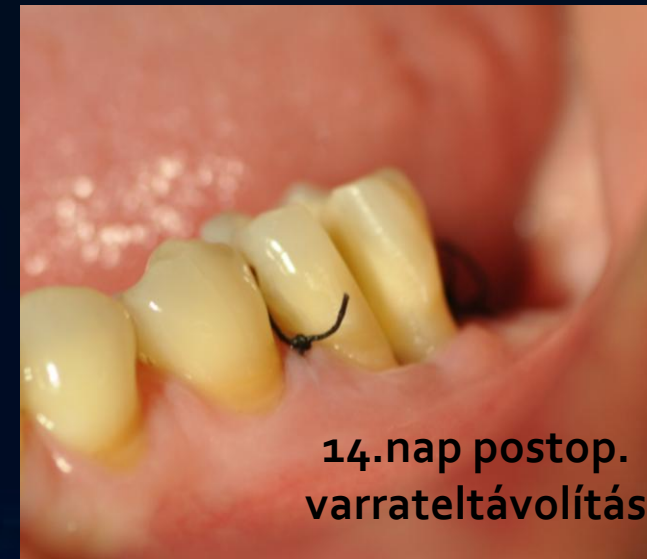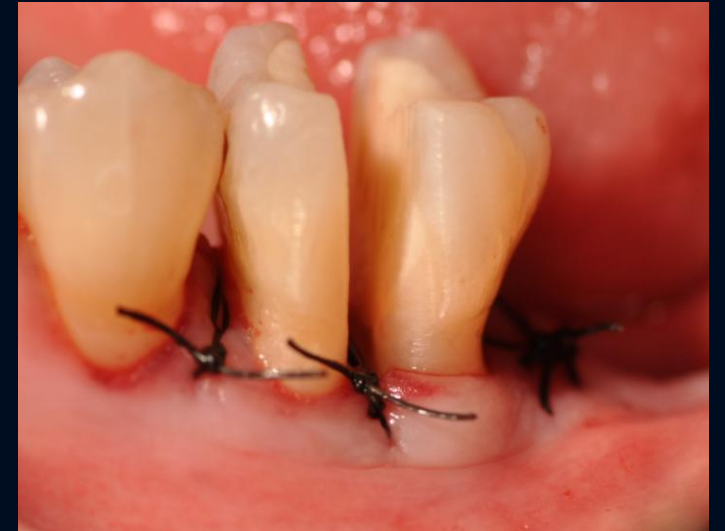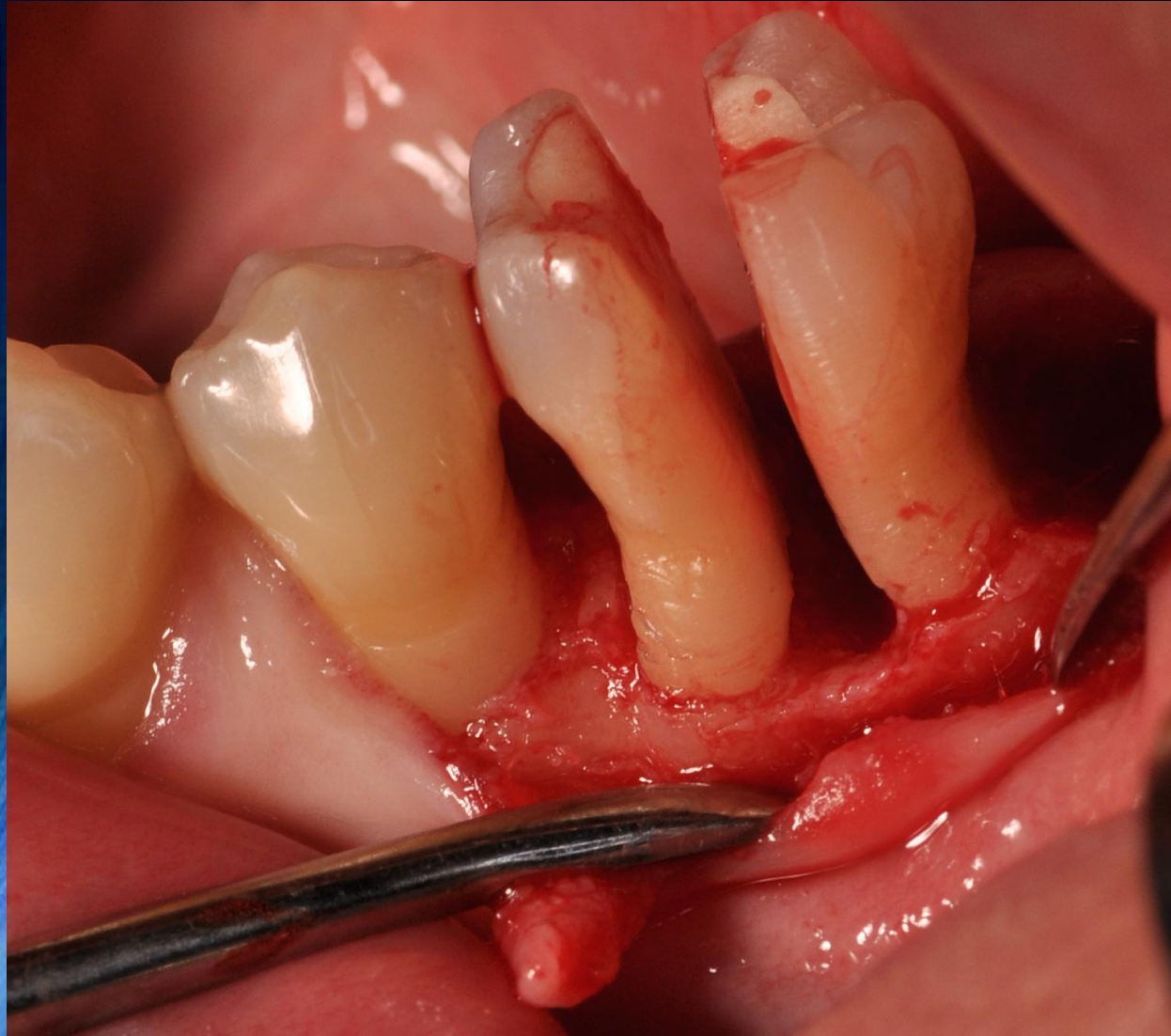
## Posztop. 14. nap , varrateltávolítás



## Sebészi kezelés II 36 premolarizáció



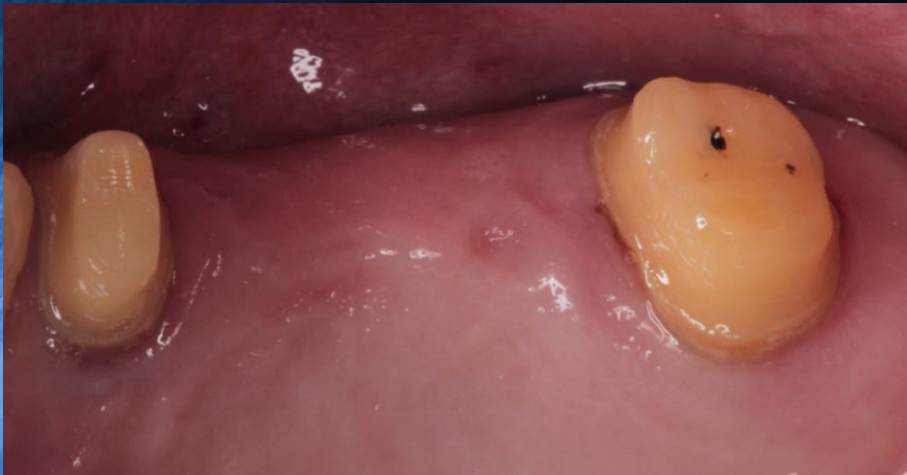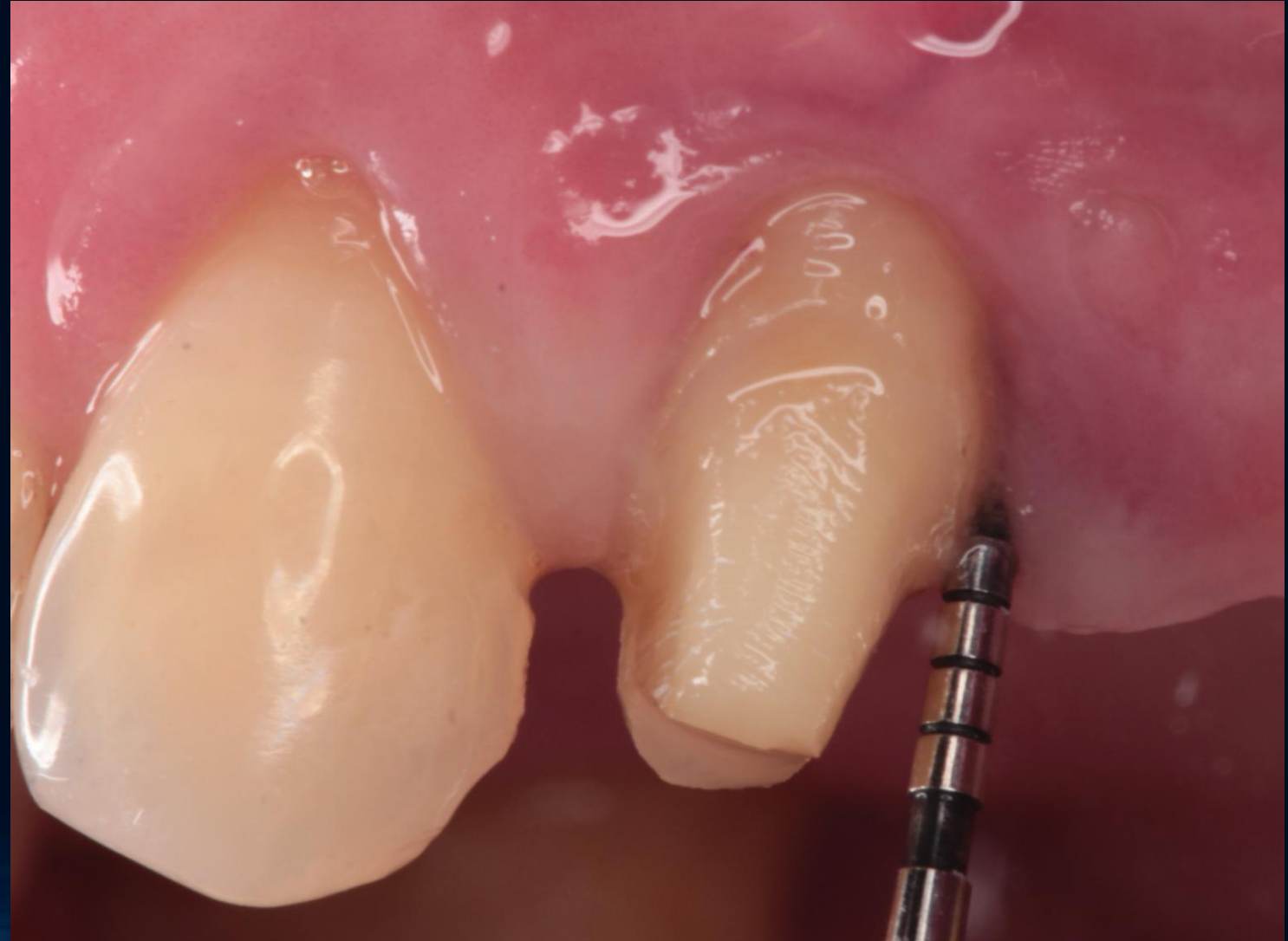
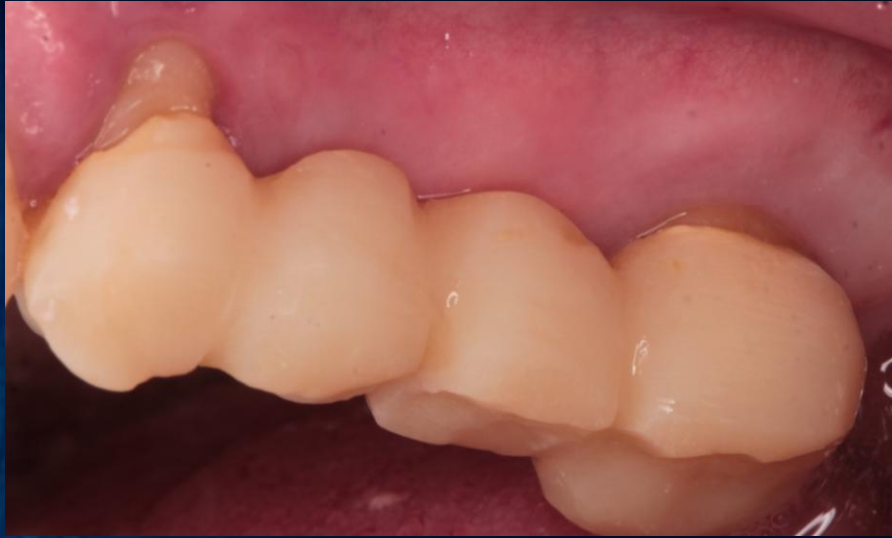# Sebészi kezelés II. 36 fog premolarizáció



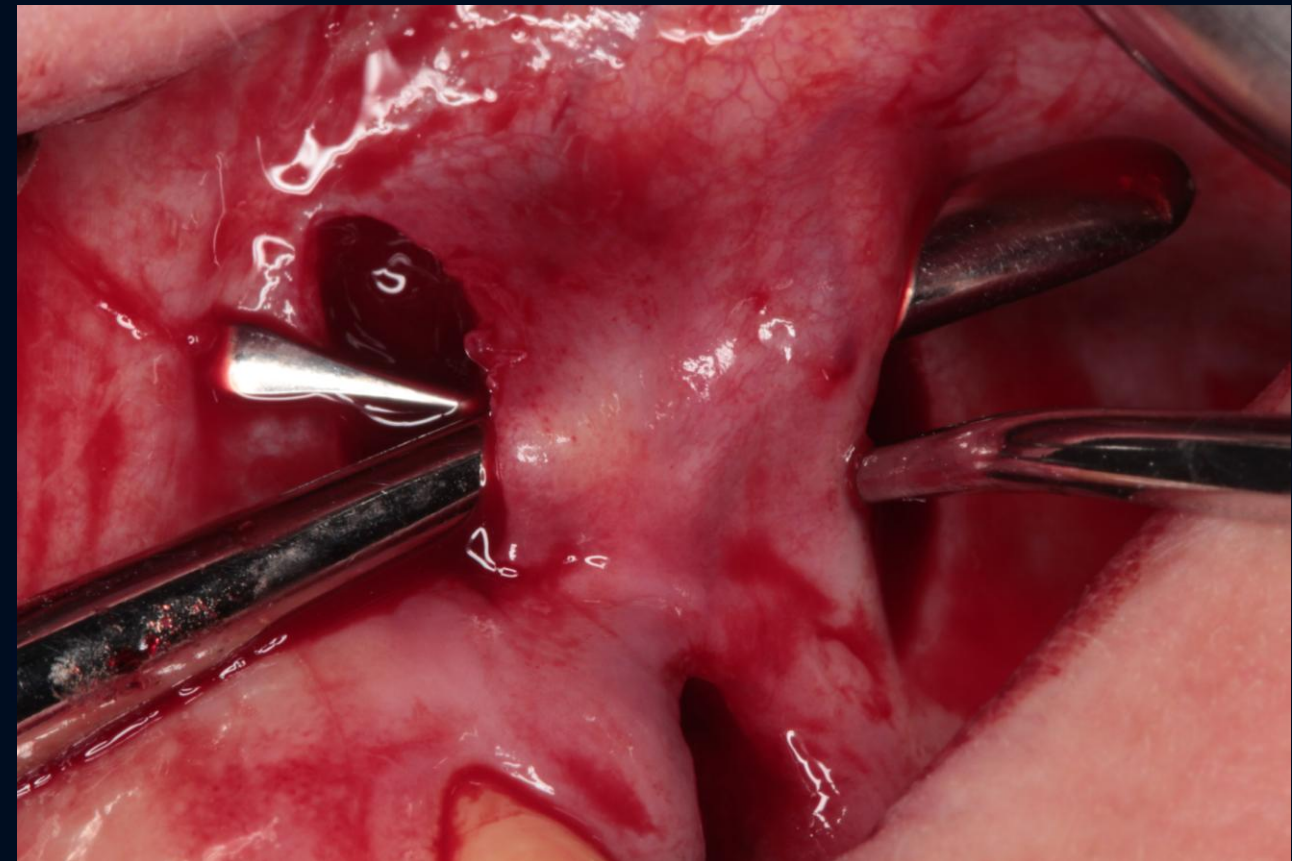
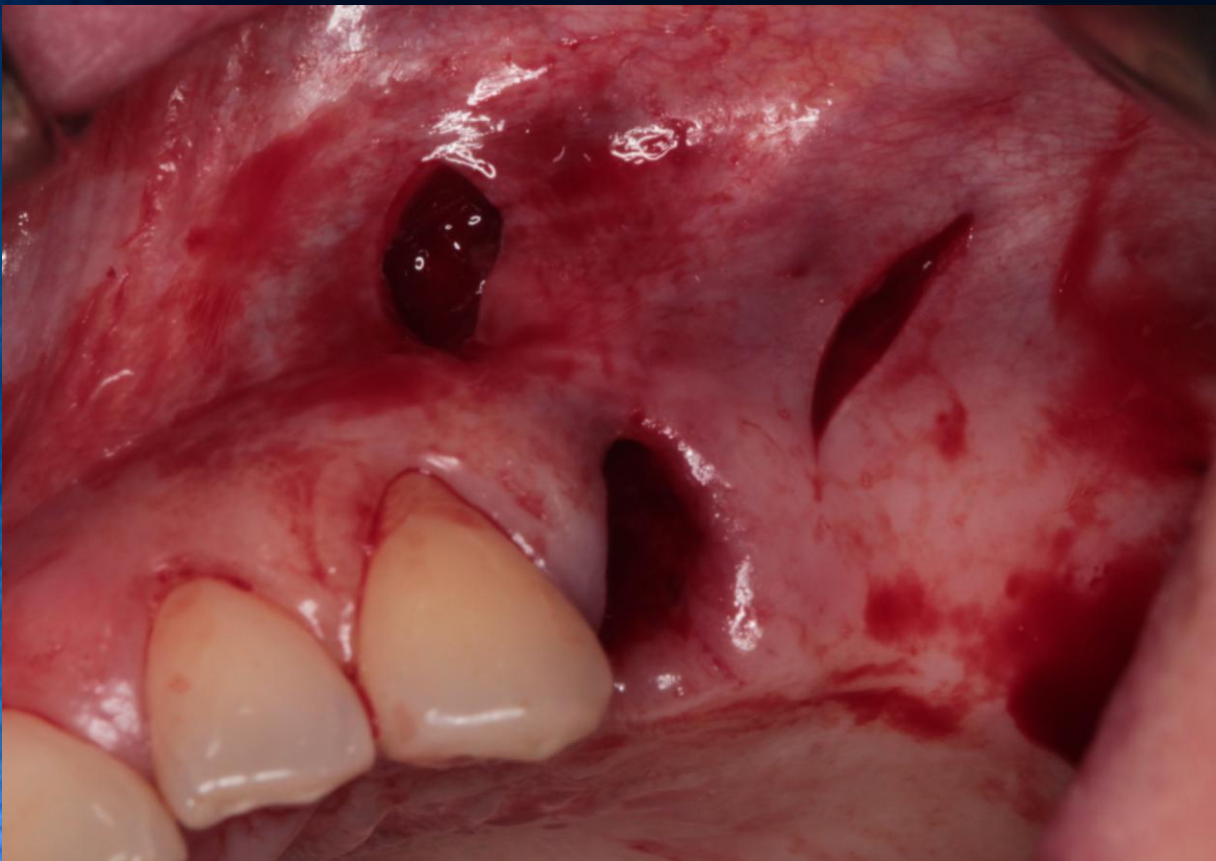
14.nap postop.  
varrateltávolítás

# Sebészi kezelés II.

24 fog alveolusprezerváció , 27 extractio



## Sebészi kezelés II. 24 fog alveolusprezerváció , 27 extractio

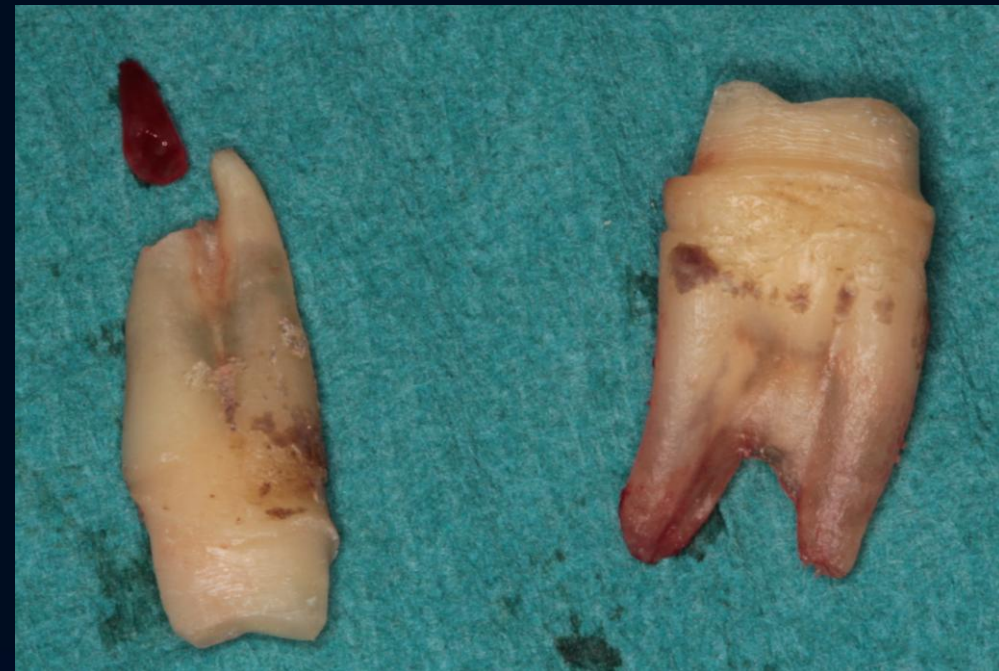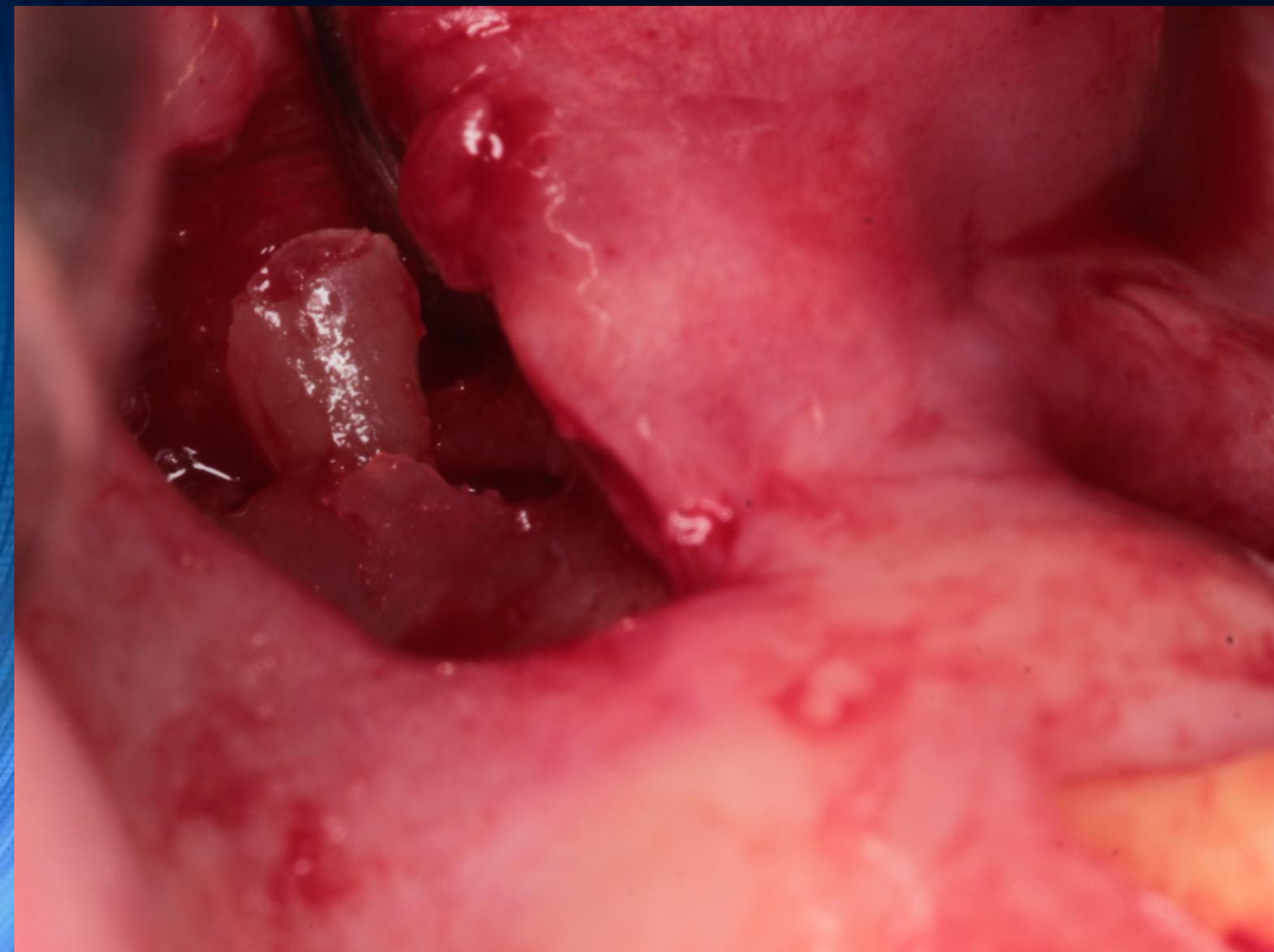


**Horváth A, Mardas N, Mezzomo LA, Needleman IG, Donos N.** Alveolar ridge preservation. A systematic review.  
Clin Oral Investig. 2013 Mar;17(2):341-63.



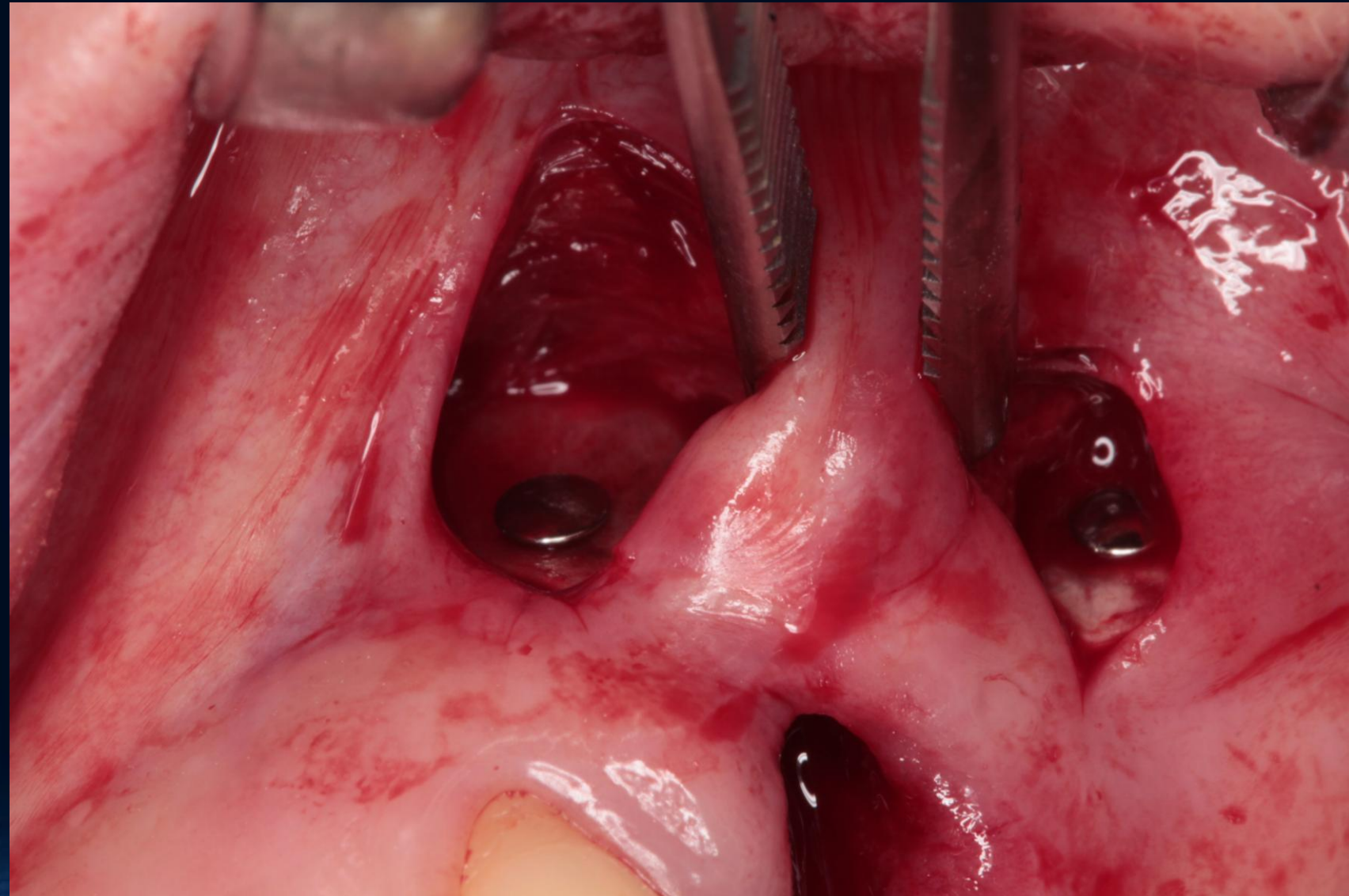
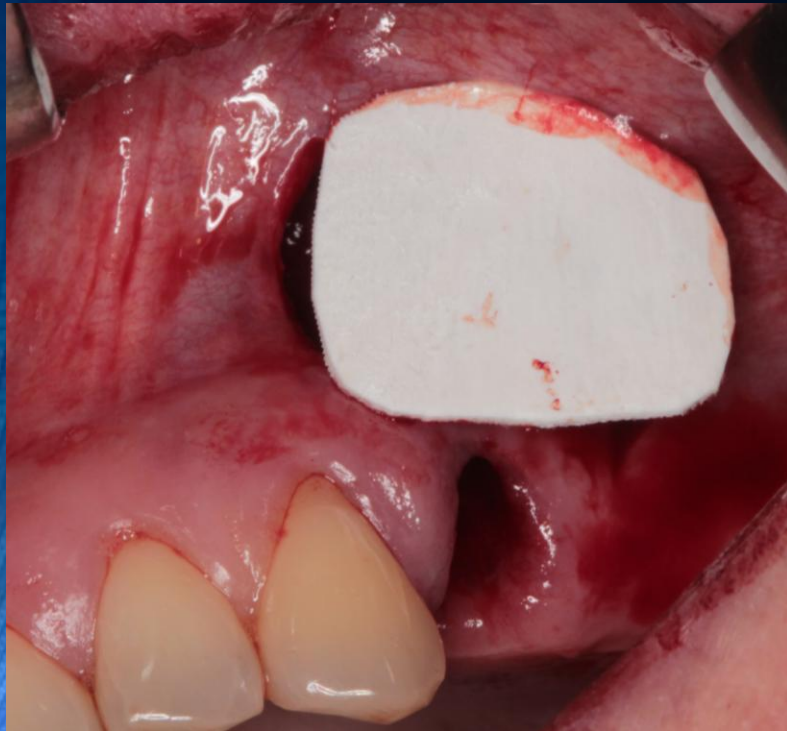
# Sebészi kezelés II.

24 fog alveolusprezerváció , 27 extractio

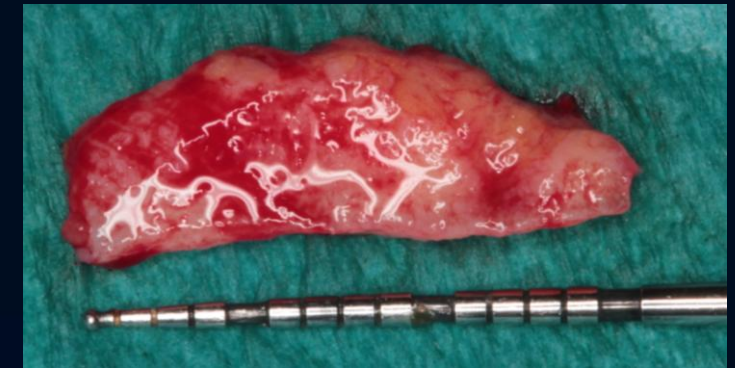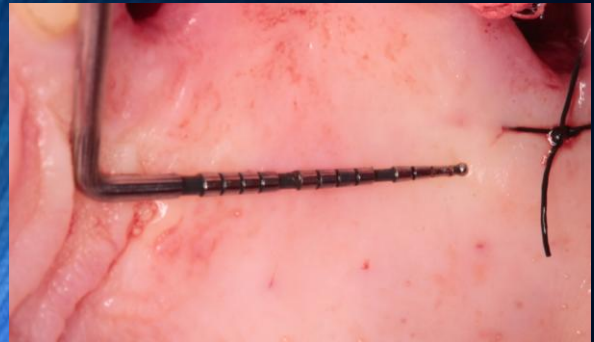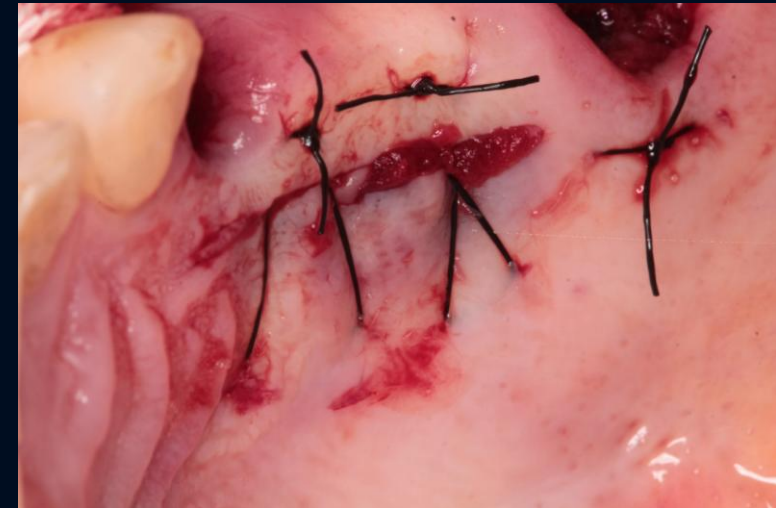
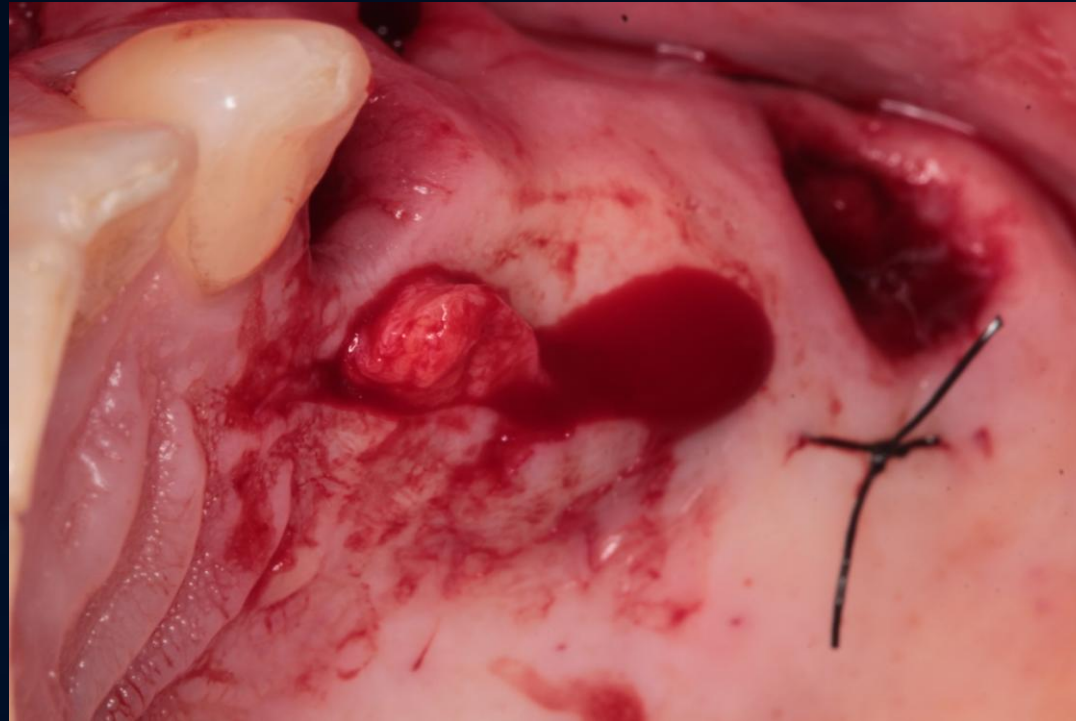


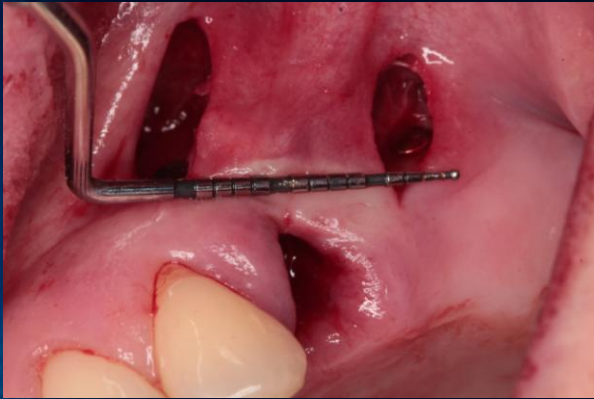# Sebészi kezelés II.

24 fog alveolusprezerváció , 27 extractio



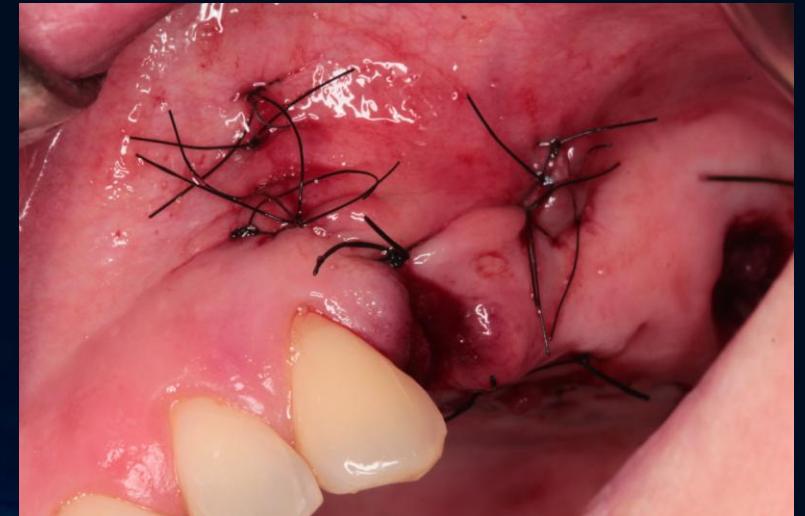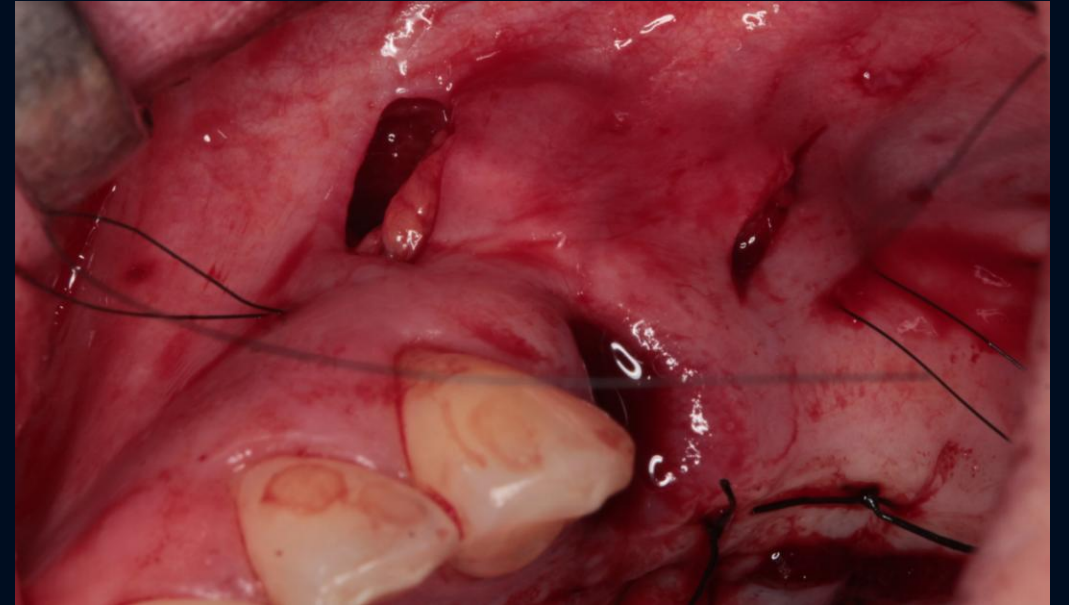
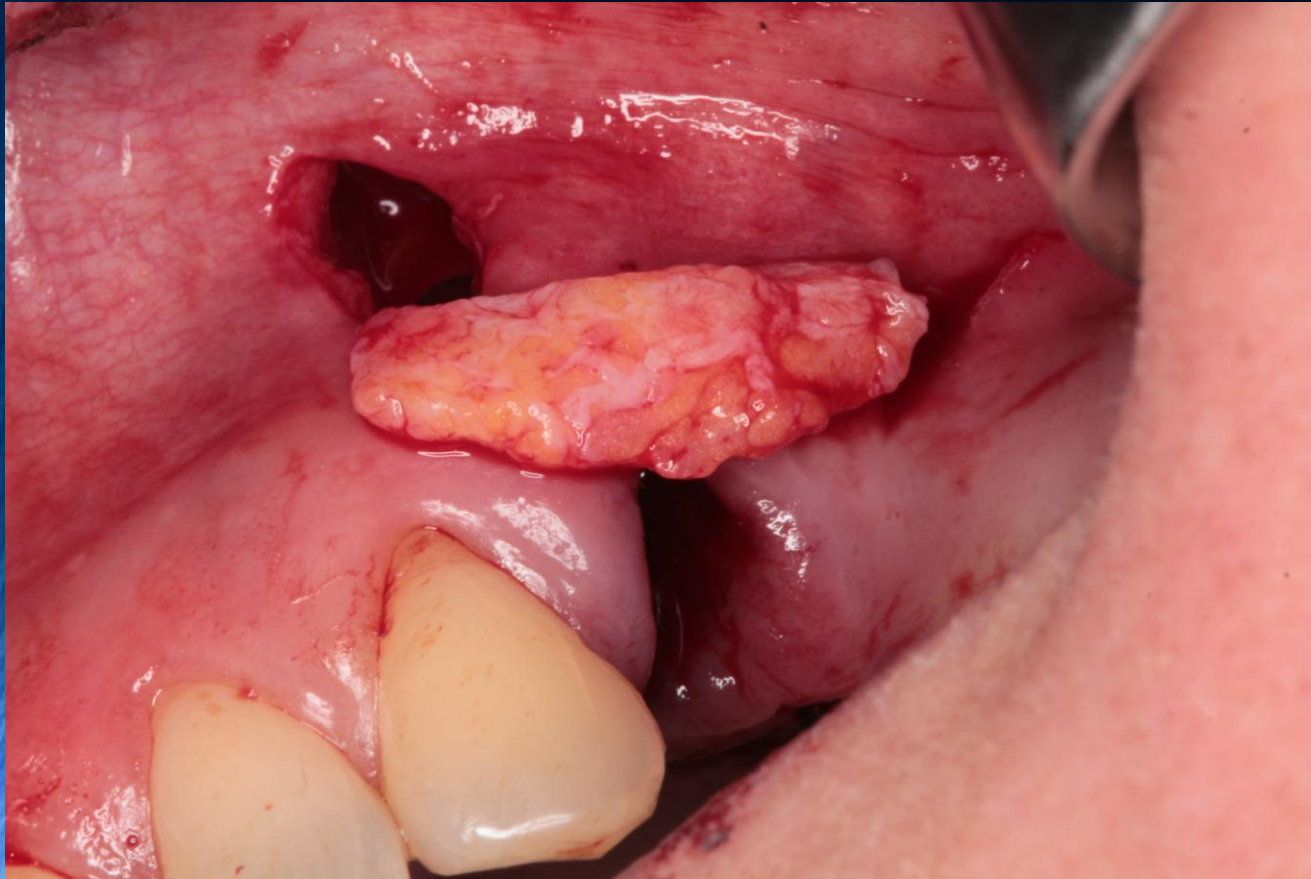
## Sebészi kezelés II. 24 fog alveolusprezerváció , 27 extractio



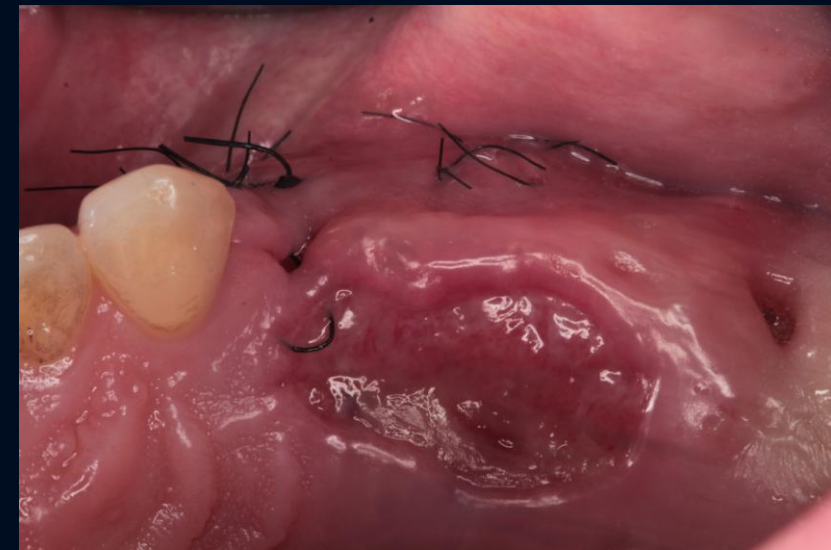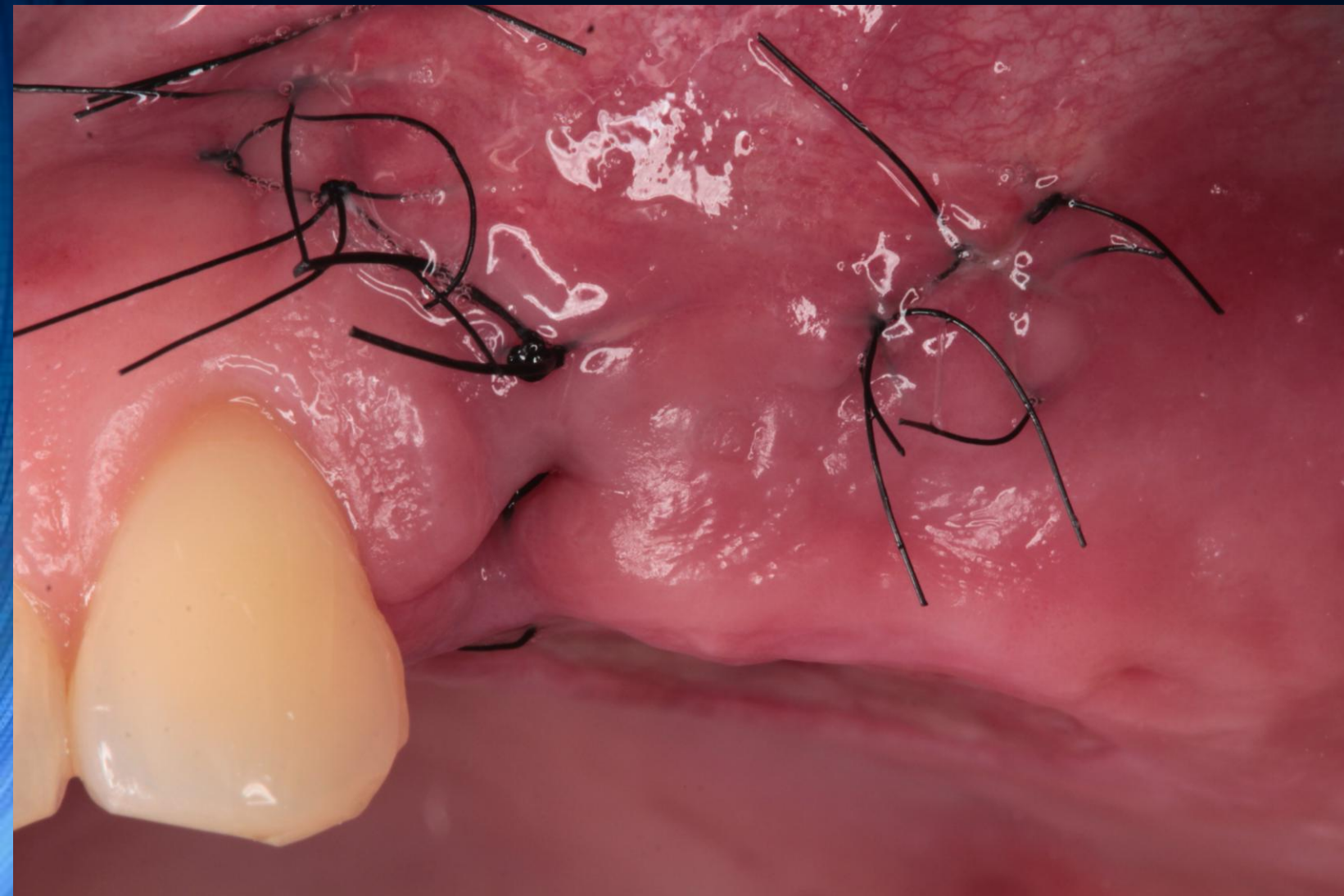
**Hürzeler, M. & Weng, D.:** A single-incision technique to harvest subepithelial connective tissue graft from the palate.  
*International Journal of Periodontics and Restorative Dentistry* 1999 19: 279–287

# Sebészi kezelés II.

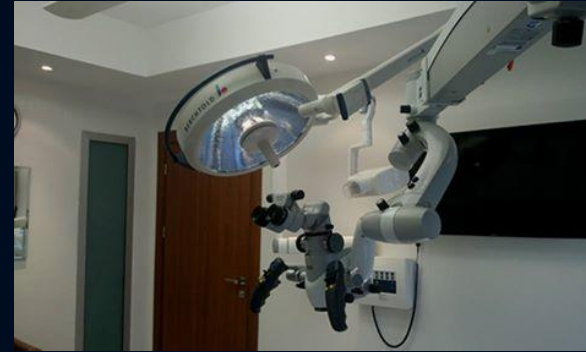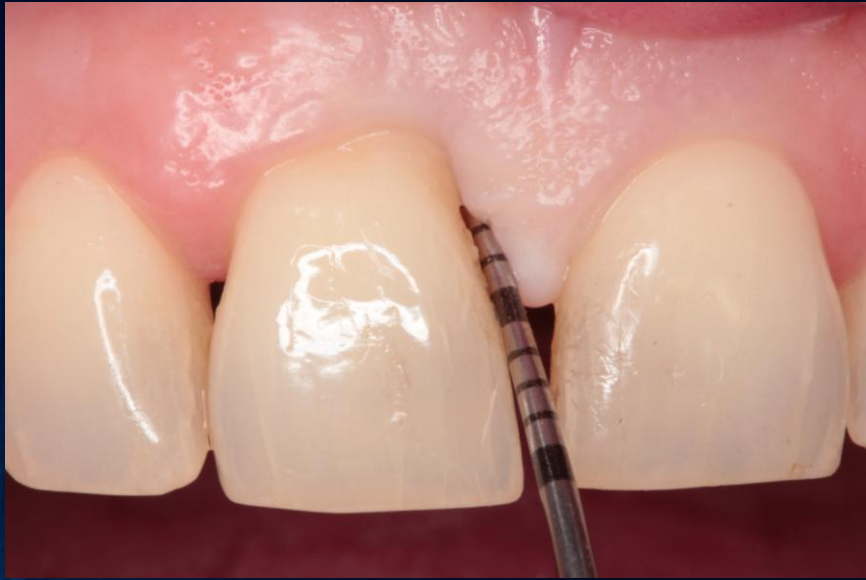## 24 fog alveolusprezerváció , 27 extractio



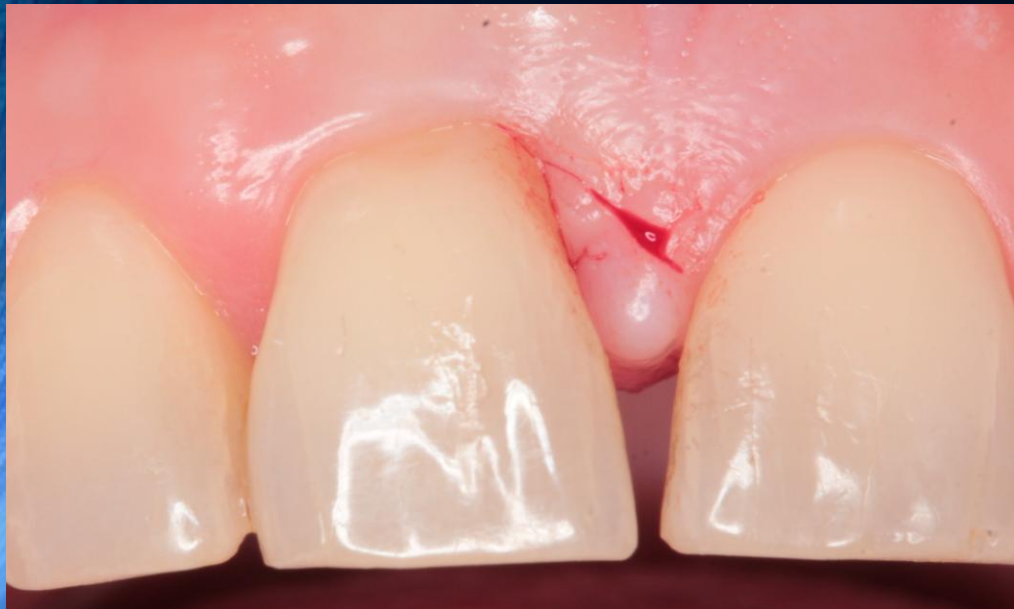# Sebészi kezelés III. 7 napos kontroll



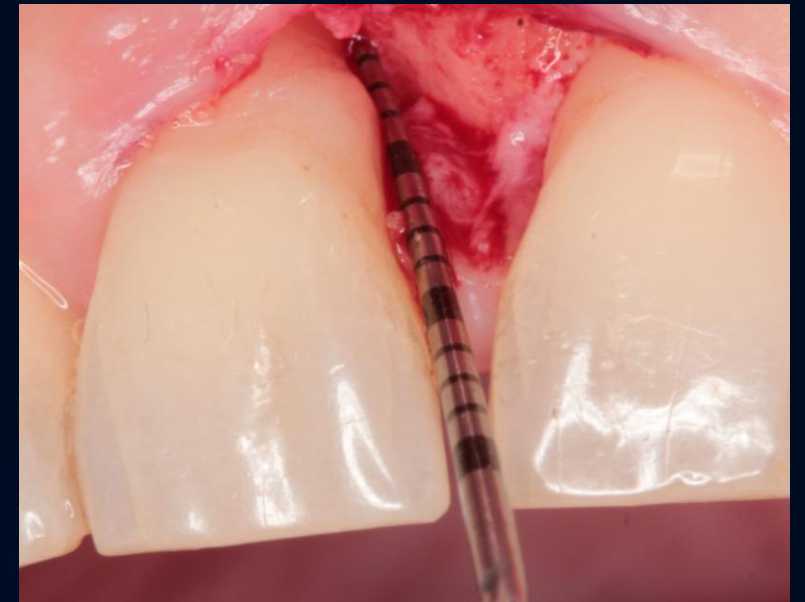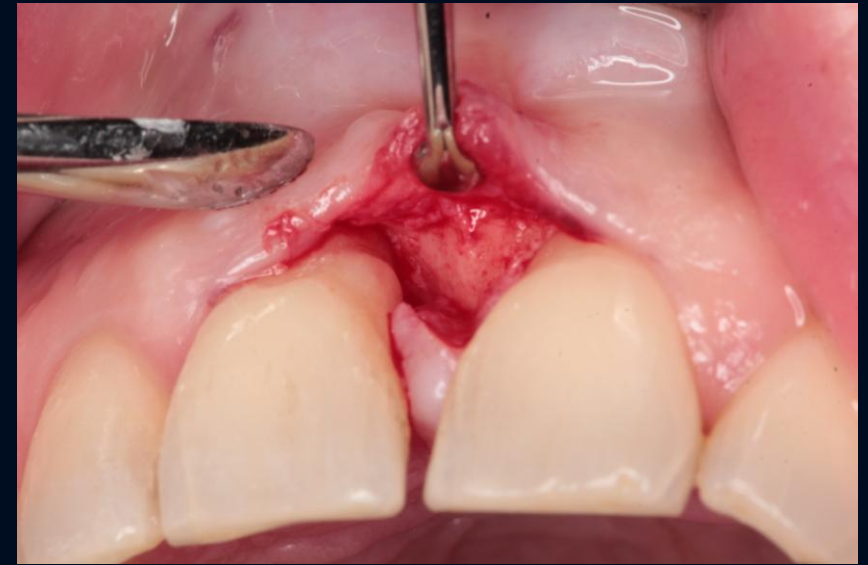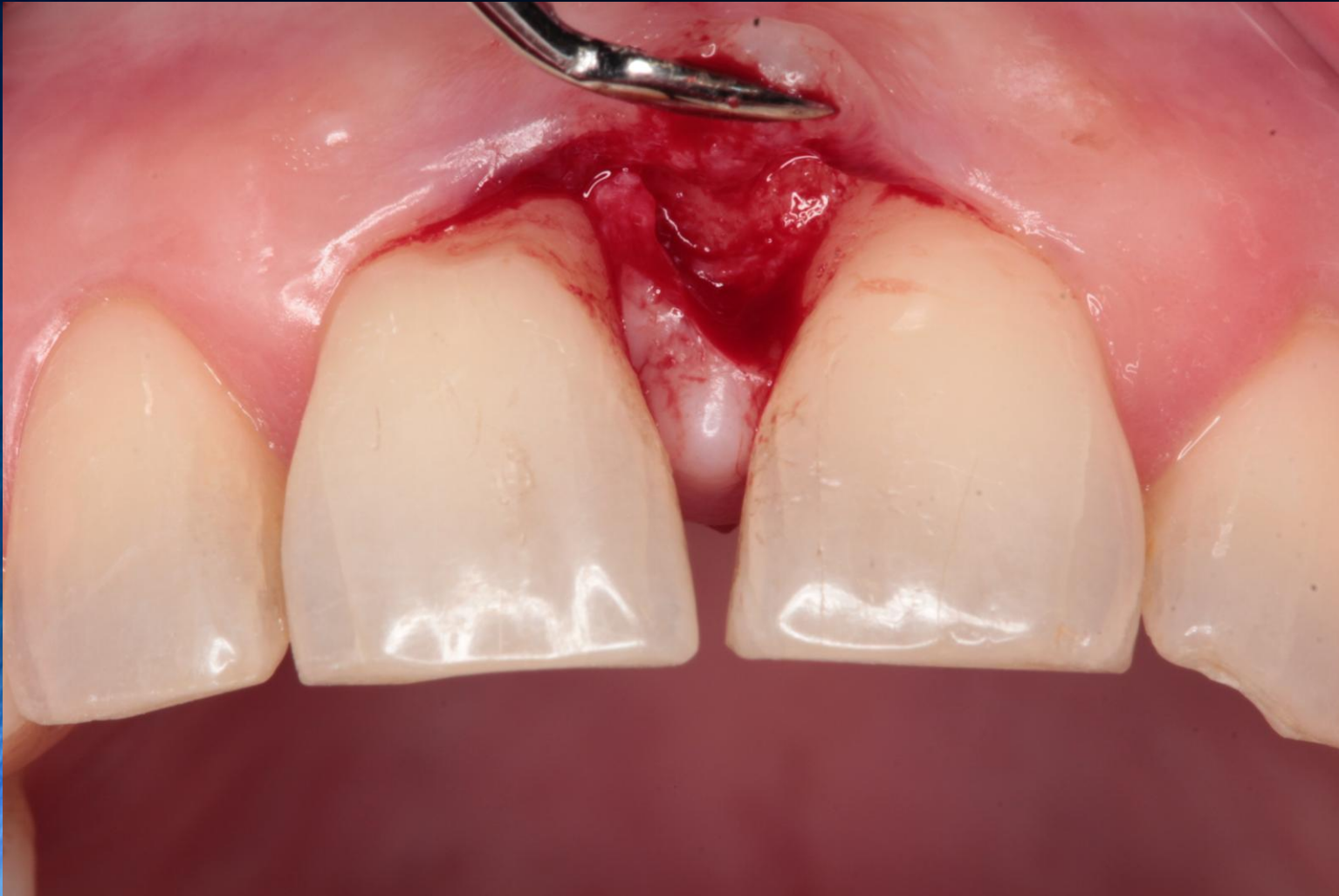# Sebészi kezelés IV. 11 fog M-MIST műtét ( SFA )



A képek csak illusztrációk!

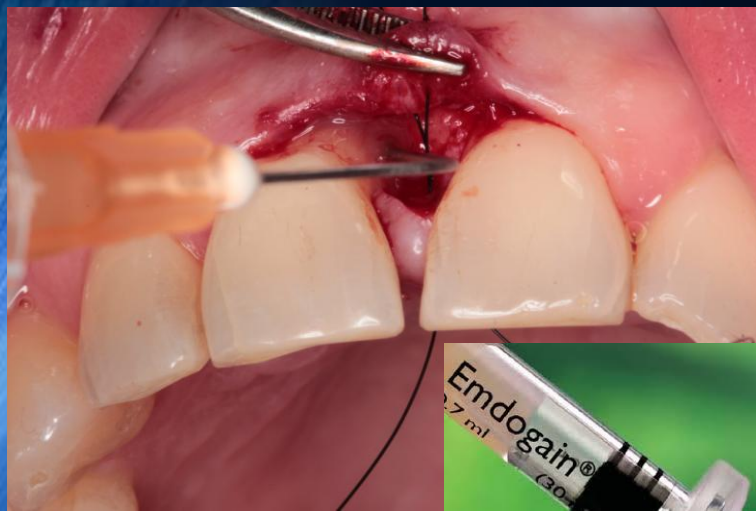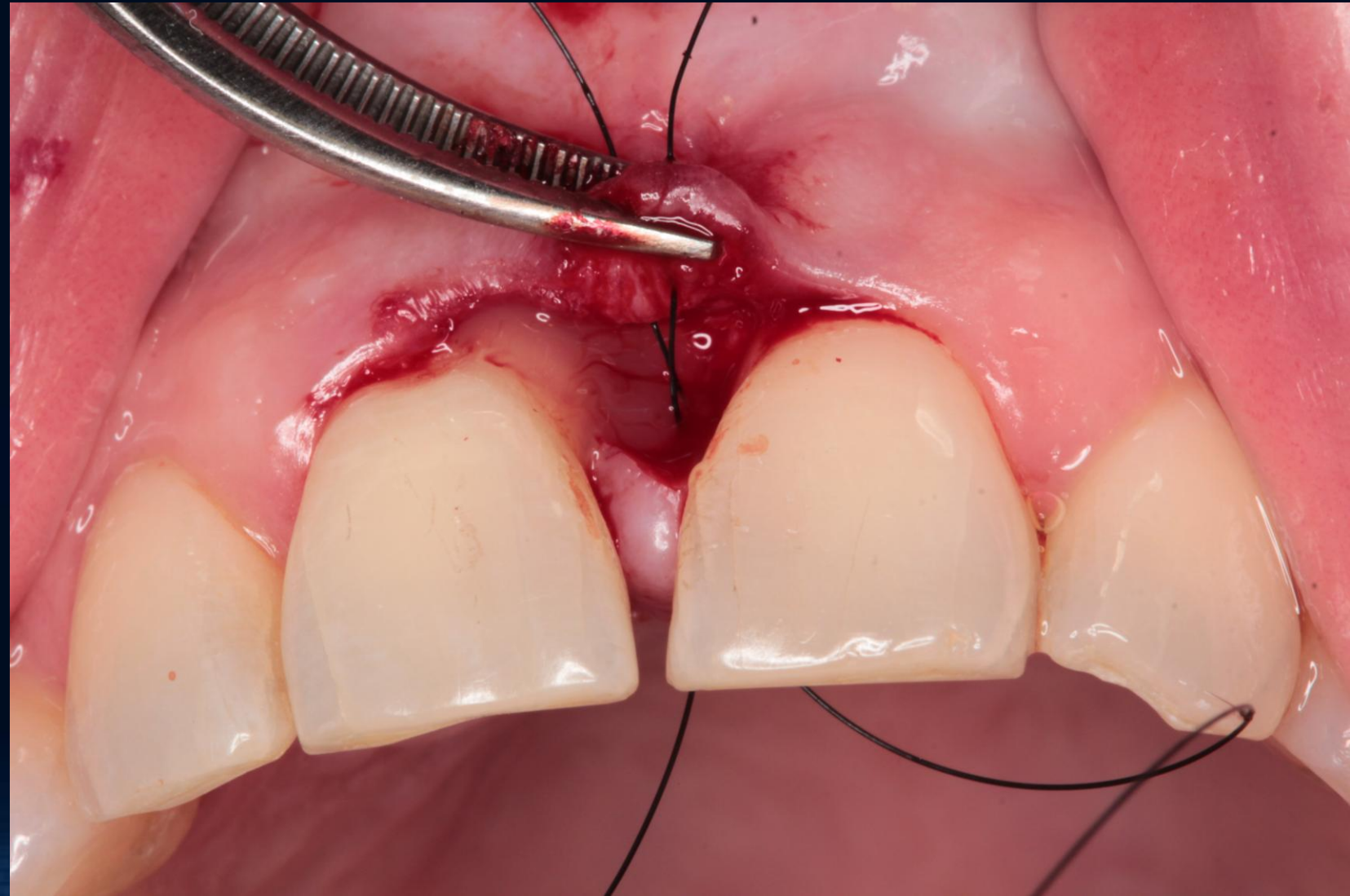
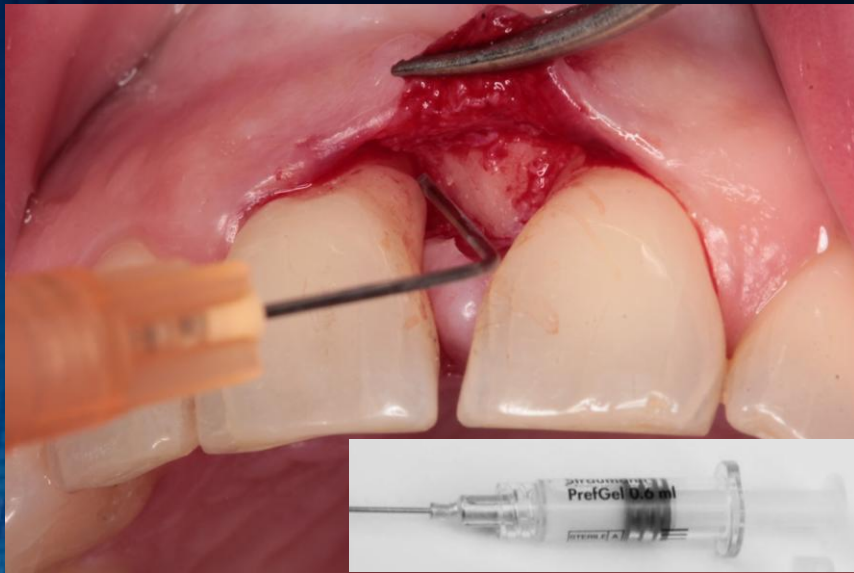


# Sebészi kezelés IV. 11 fog M-MIST műtét Lebennyképzés és a kitisztított defektus



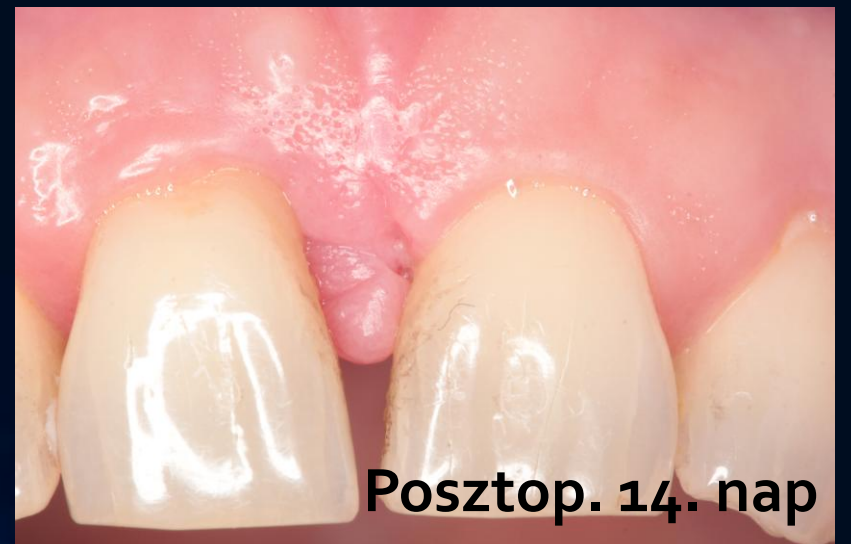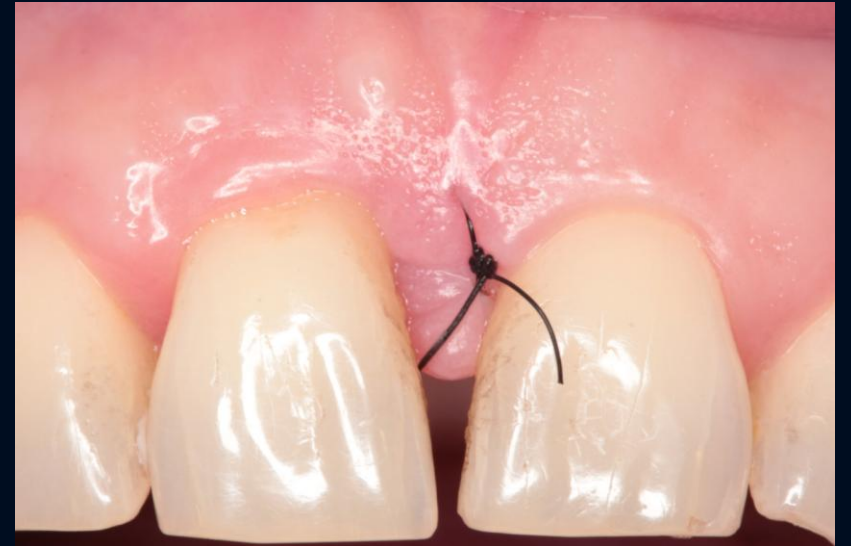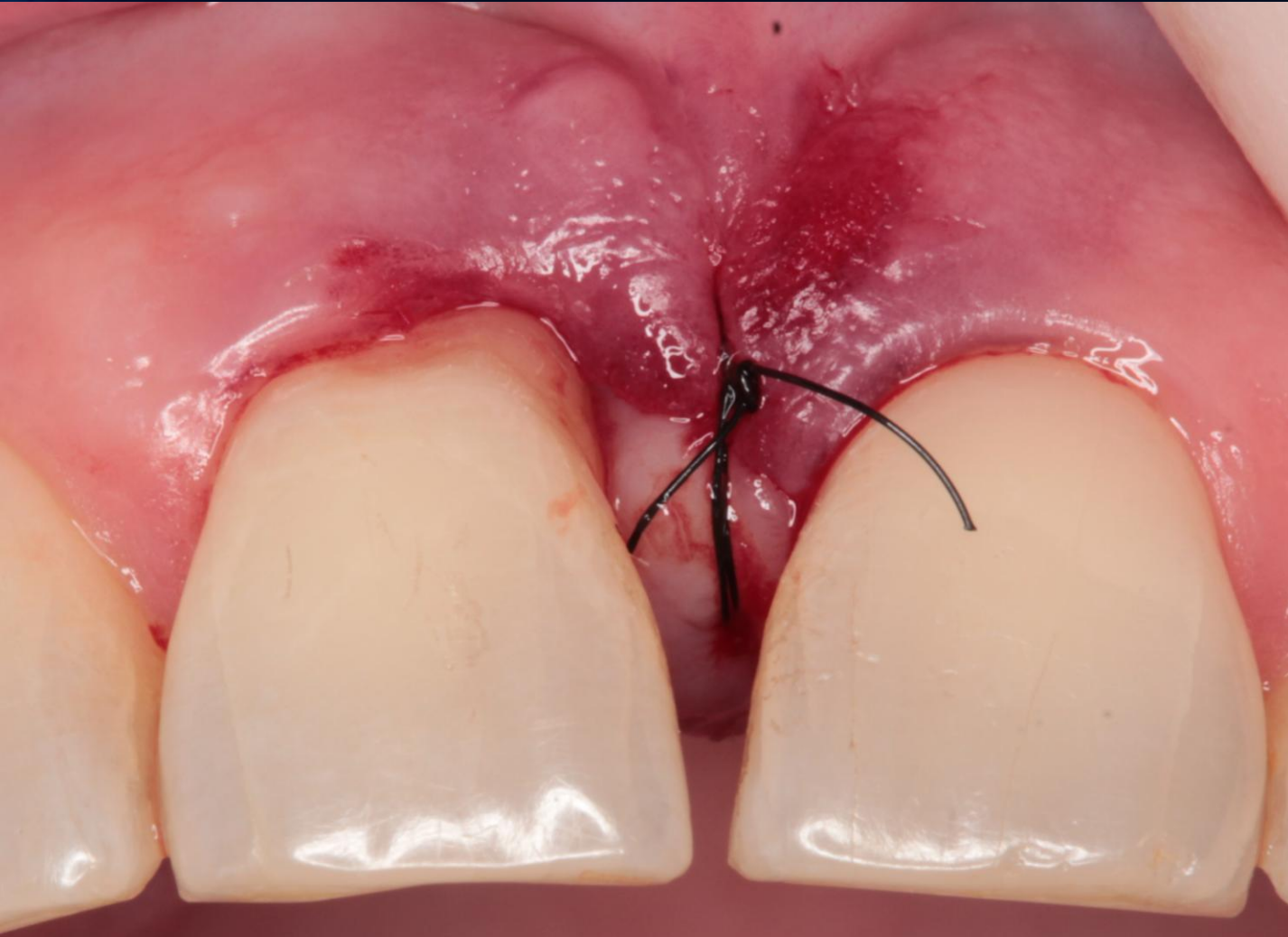
**Cortellini P, Tonetti MS.** Clinical and radiographic outcomes of the modified minimally invasive surgical technique with and without regenerative materials: a randomized-controlled trial in intra-bony defects. J Clin Periodontol. 2011 Apr;38(4):365-73.

# Sebészi kezelés IV. 11 fog M-MIST műtét EMD aplikációja

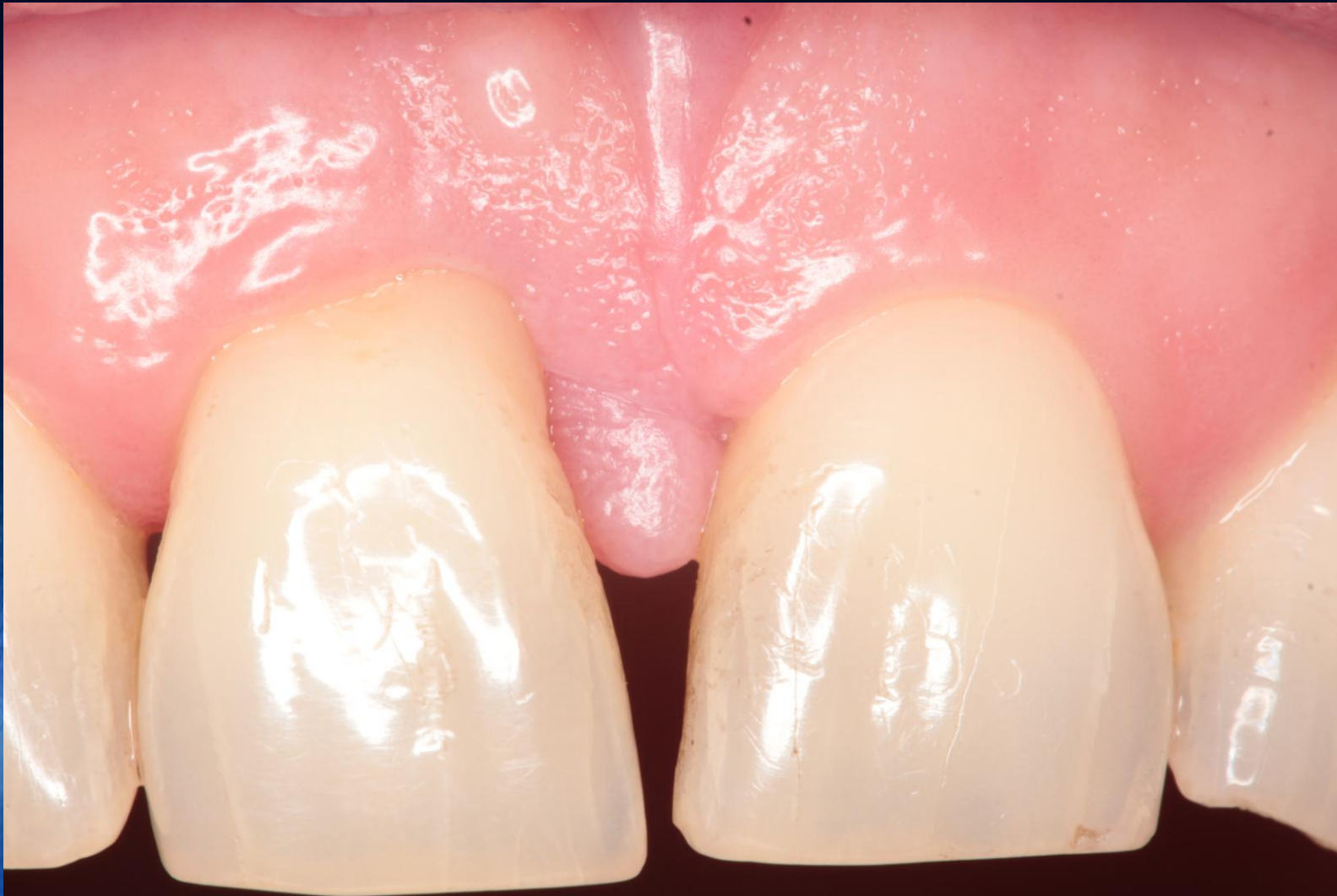



**Sebészi kezelés IV.  
11 fog M-MIST műtét  
Sebzárás, varrat eltávolítása**



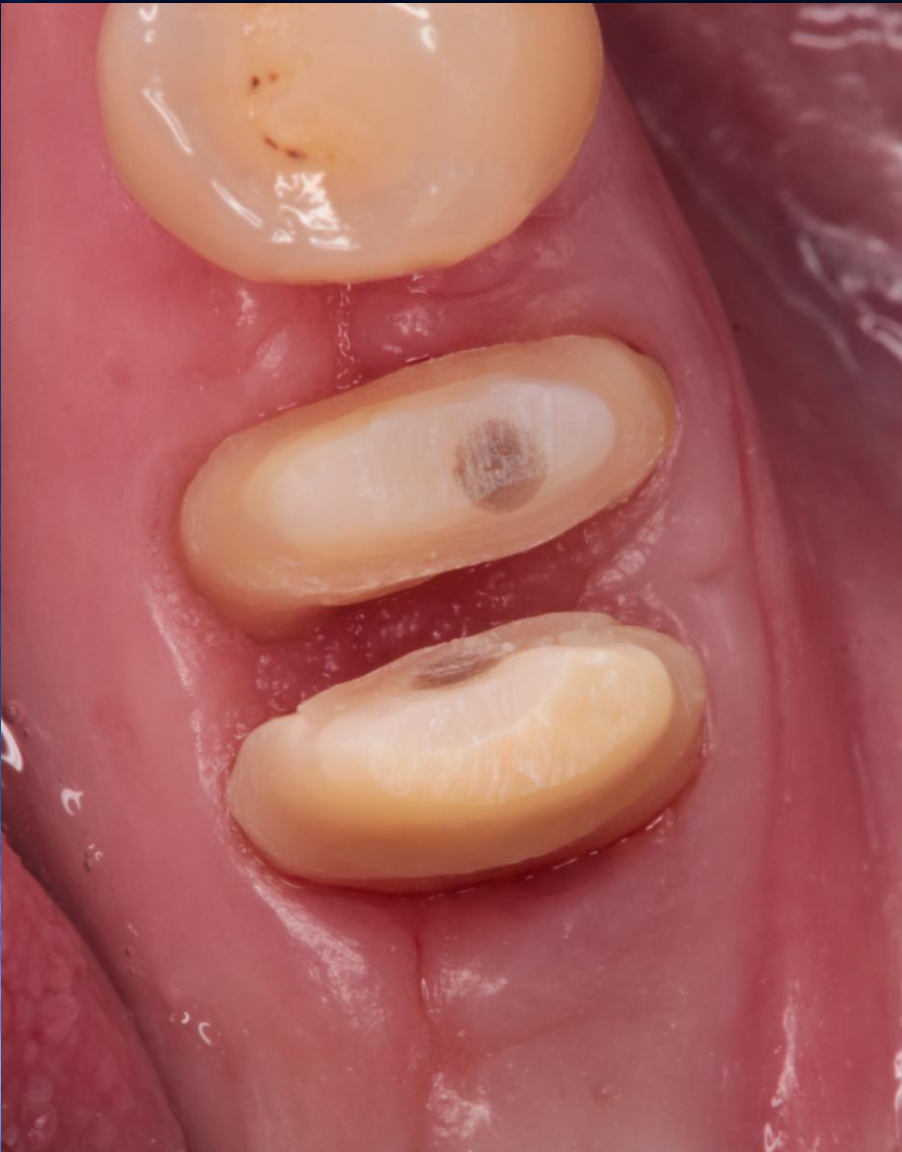# Sebészi kezelés IV. 11 fog M-MIST műtét



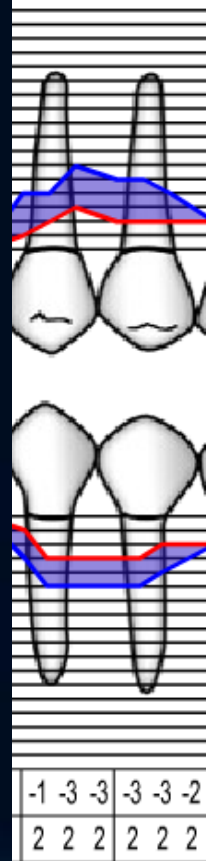
Egy hónappal a  
műtét után

# Restauratív fázis

## 36 fém-kerámia korona készítése



-1	-2	-3	-2	-2	-2
3	2	3	3	3	2

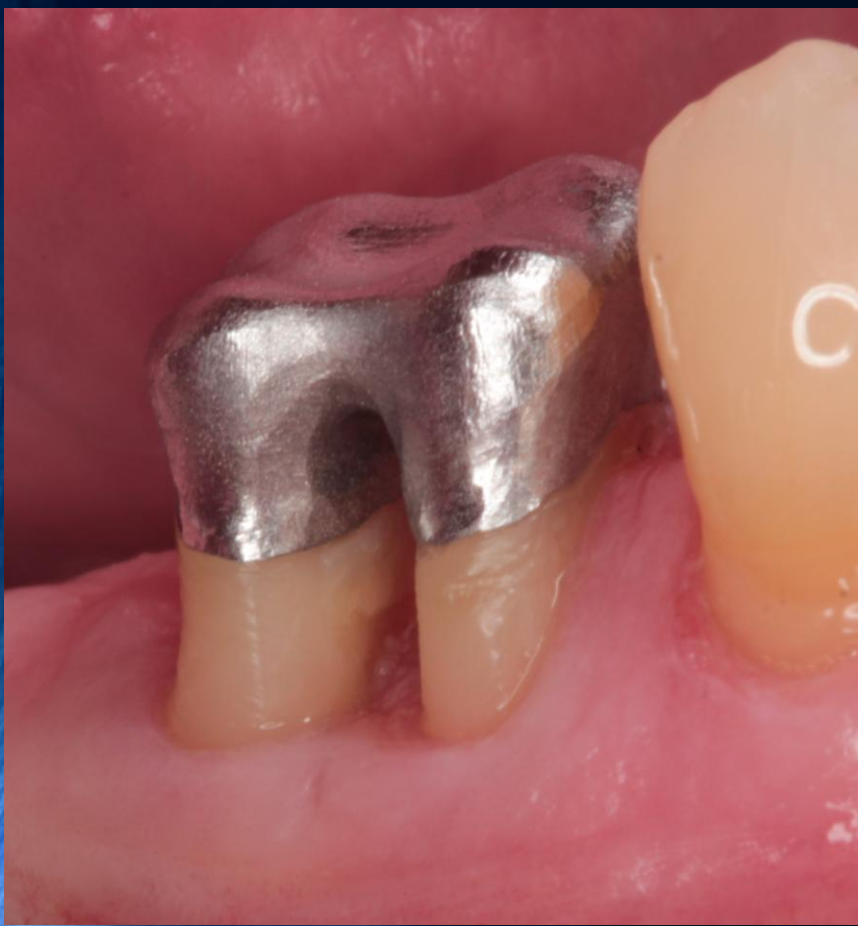

M D

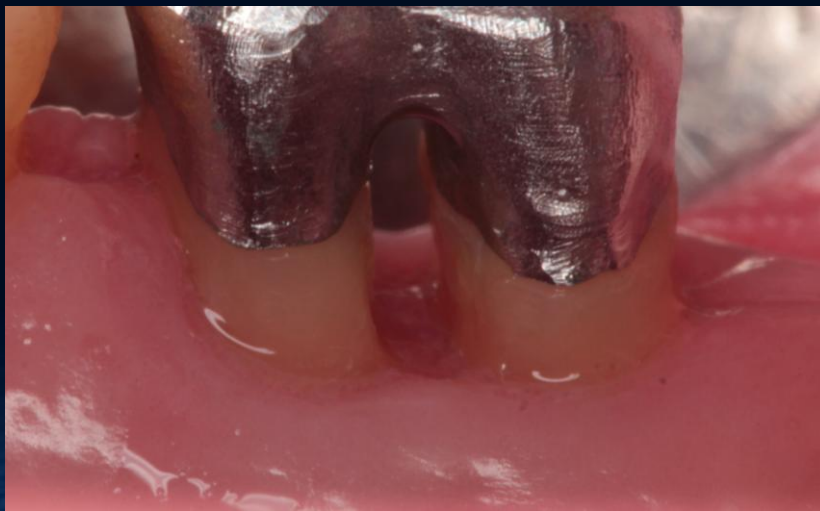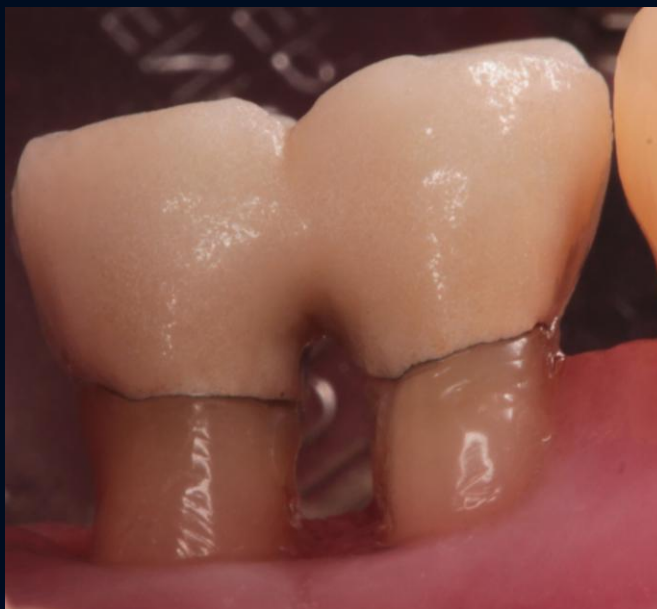Az üvegszálcsappal és adhezív technikával felépített csontok a lenyomat előtt, három hónappal a műtét után

PPD értékek a lenyomat előtt

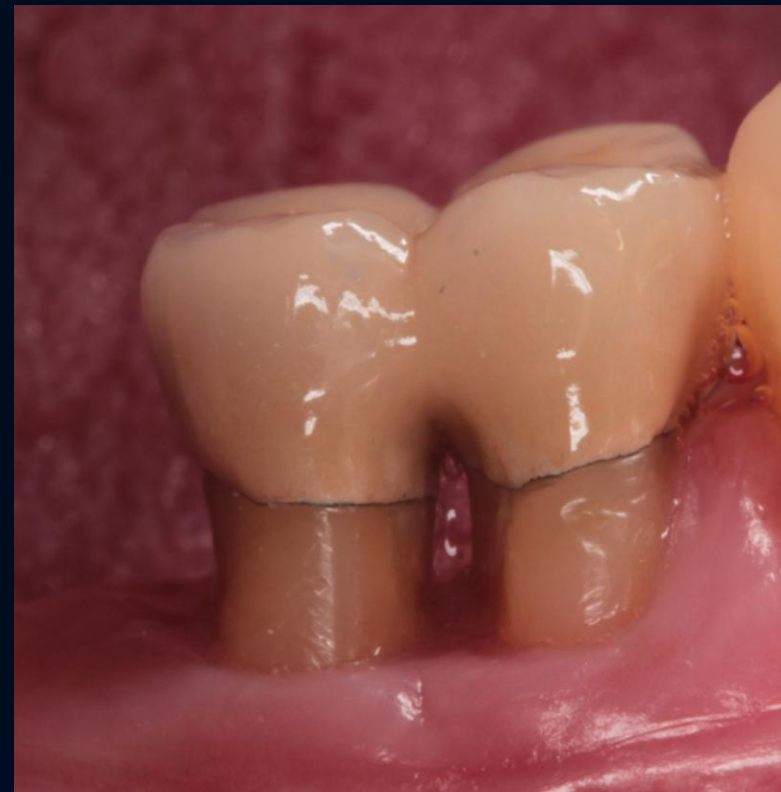# Restauratív fázis 36 fém-kerámia korona készítése



Vázpróba



Nyerspróba



Becementezett  
korona

# További tervezett kezelések

- 47 extractio, 46 implantáció majd szóló fém-kerámia korona készítése
- 15 csapos szóló fém-kerámia korona készítése
- 24, 26 implantáció ( 26-nál ha szükséges sinus elevatio ; CBCT )  
majd 24-26 fém-kerámia hídpótlás készítése

**Köszönöm a megtisztelő figyelmet!**