



# Semmelweis Egyetem Fogorvostudományi Kar Fogászati és Szájsebészeti Oktató Intézet

igazgató: Dr. Kivovics Péter egyetemi docens

<http://semmelweis-egyetem.hu/fszoi/>

<https://www.facebook.com/fszoi>




## Generalizált krónikus parodontitis komplex kezelése

### 9. eset

Szakorvos jelölt : dr Bányai Miklós

Tutor : dr Büchler János

Mentor : prof. dr Nagy Gábor



# Általános anamnézis

- 62 éves nő beteg
- Gyógyszert nem szed
- Nem dohányzik
- Anamnézisében kezelést befolyásoló tényező nem szerepel

# Fogászati anamnézis

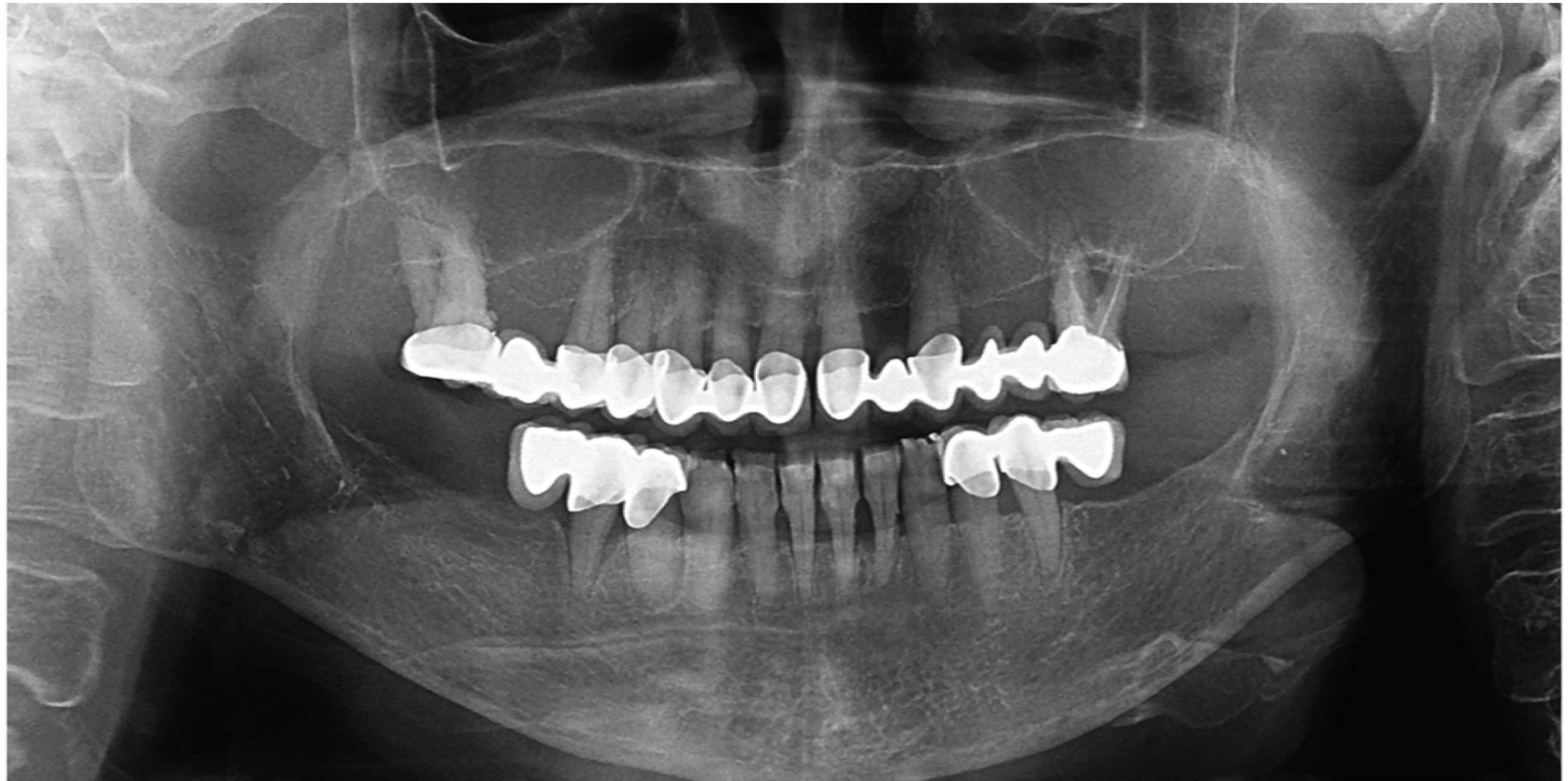- Jelen panaszok :
  - 26 fog ráharapásra időszakonként érzékeny
  - Rosszul záró felső híd pótlás
  - Alsó metszőfogak mobilitása
  - 32 fog érzékenysége
- Naponta kétszer mos fogat
- Fogköztisztítást rendszeresen végez
- Hídtestek alatt Super-Floss fogselymet használ

# Klinikai vizsgálat

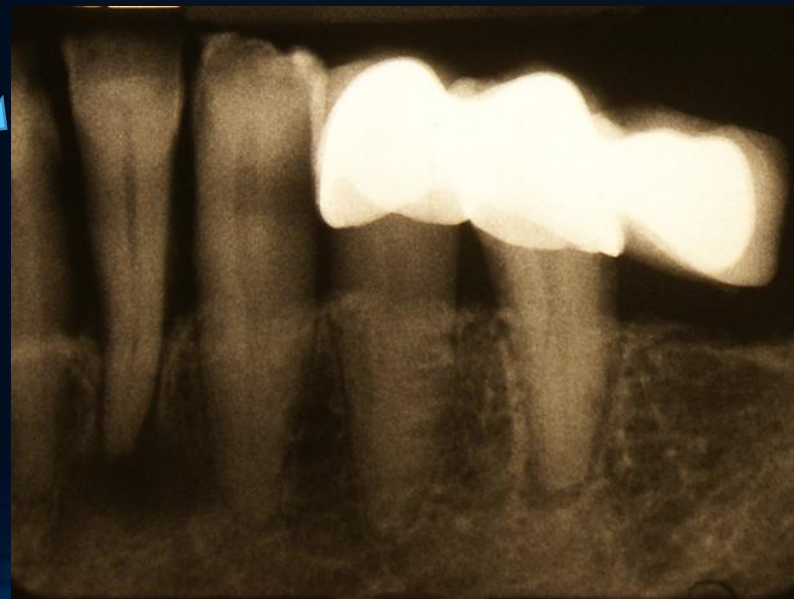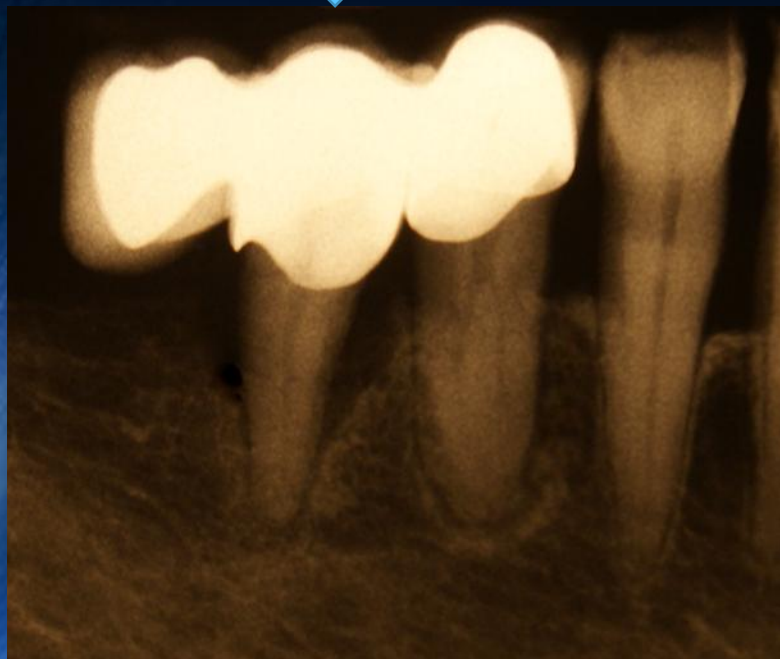
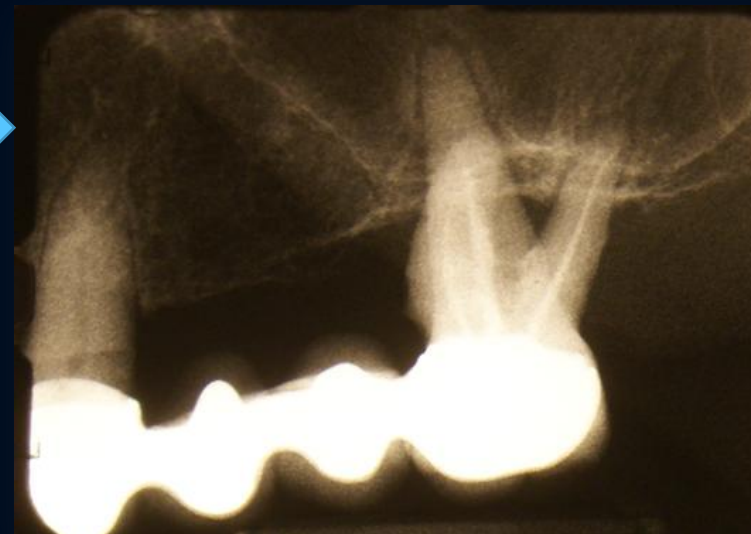
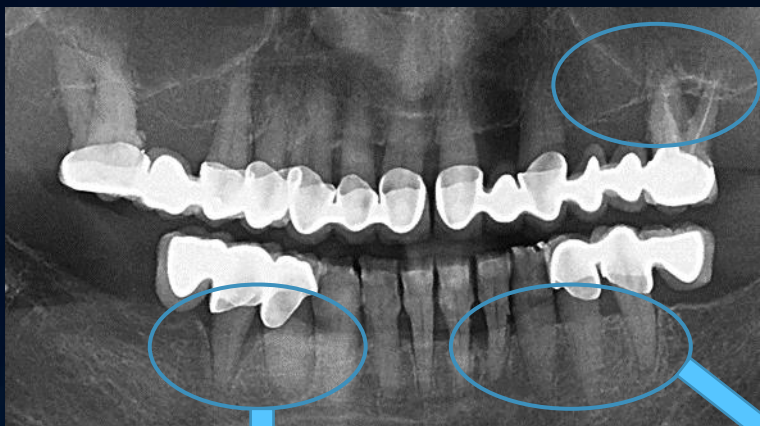
- 17-26 középvonalban kettéosztott fém-kerámia körhíd
- 26 fog inkomplett gyökértömés, furkáció III.
- 34-36 és 44-46 hidak distalis szabadvéggel
- 32, 35, 44 periodontitis apicalis chronica



# Kiindulási panorámaröntgen felvétel

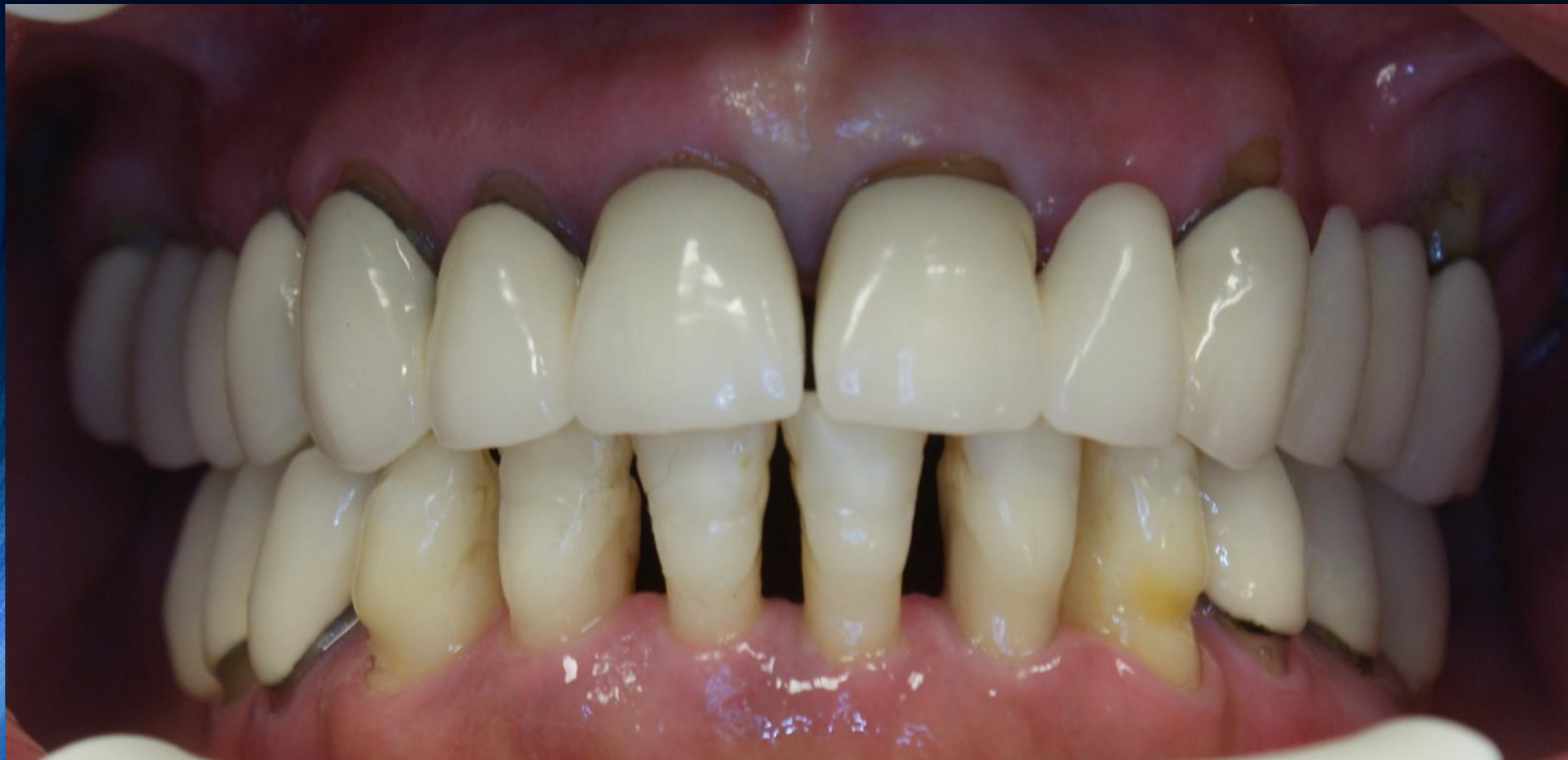

# Kritikus területek kiindulási periapicalis röntgenfelvételei

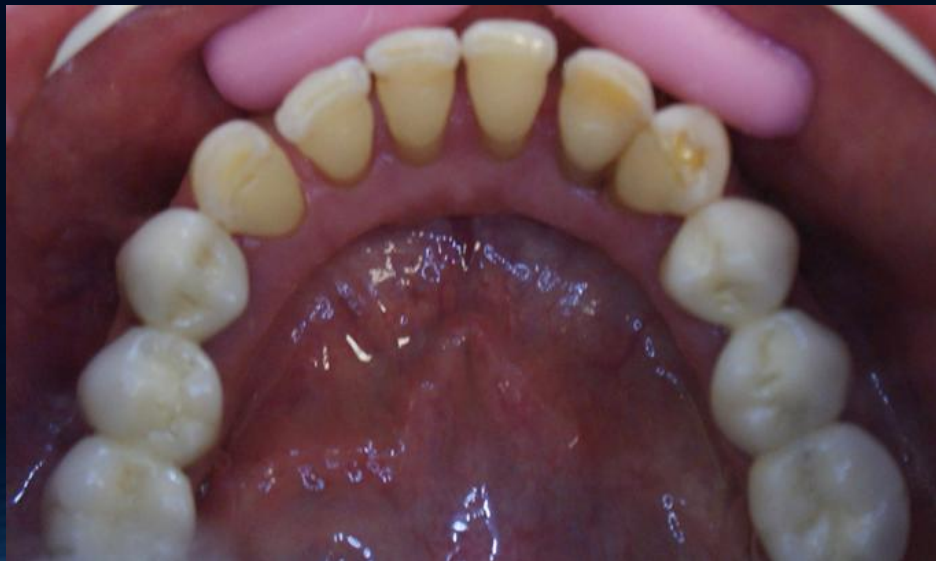
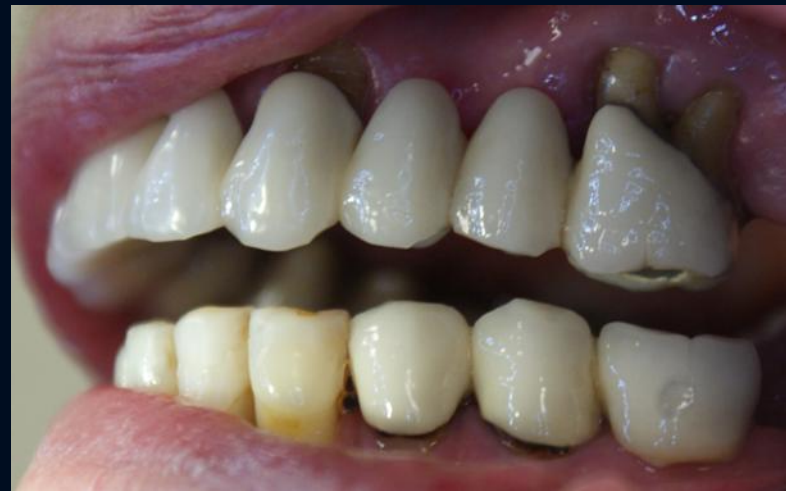
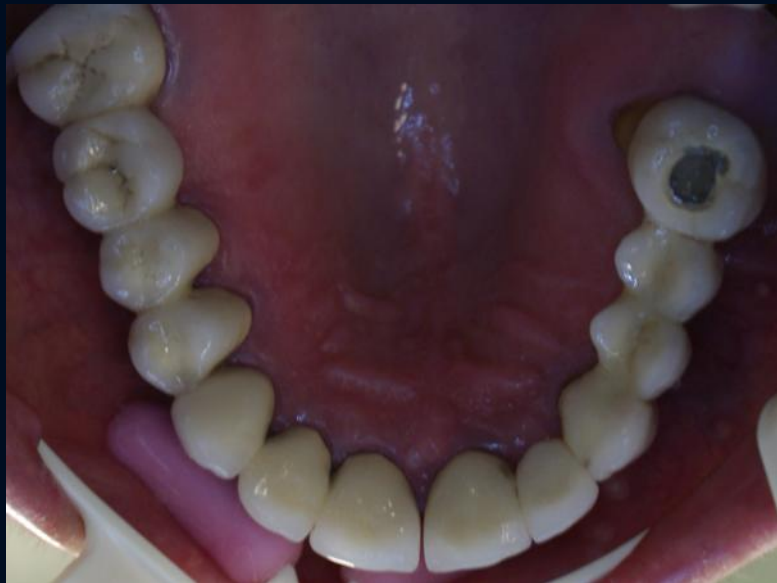
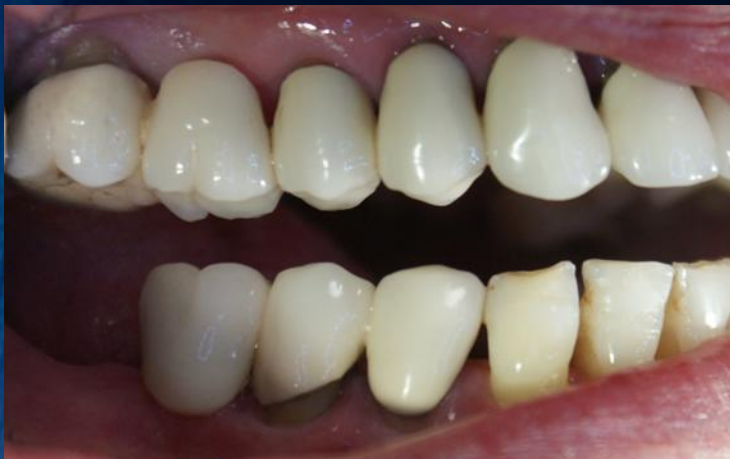
# Kiindulási klinikai kép

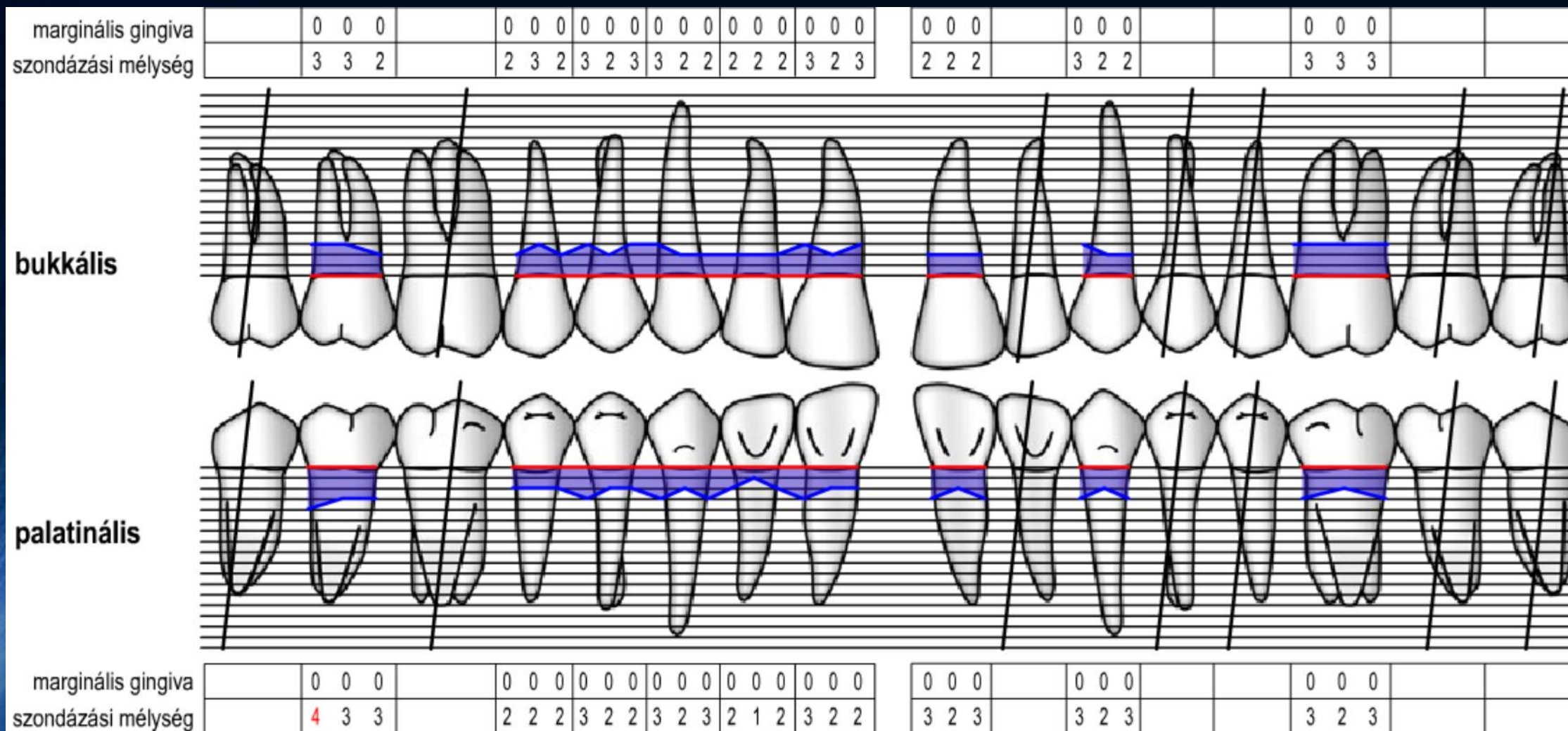


# Kiindulási klinikai kép





# Kiindulási parodontális státusz ( Felső )





# Kiindulási parodontális státusz ( Alsó )

Lingvális

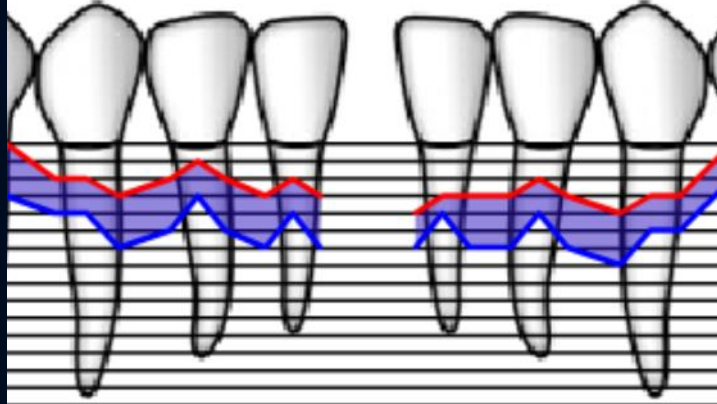

Bukkális

0	0	0	0	0	0
5	5	5	3	3	3



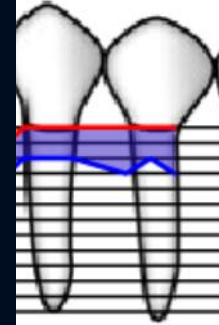
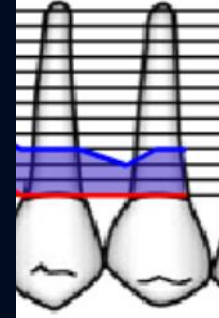
0	0	0	0	0	0
5	4	6	3	1	3

-1	-2	-2	-2	-2	-3	-3	-2	-3	-3	-3	-3	-4	-3	-3	-3	-3	-2
2	3	3	3	2	3	3	2	3	2	2	3	3	3	3	3	2	3



-2	-2	-3	-2	-1	-2	-3	-2	-3	-4	-3	-3	-3	-2	-3	-4	-3	-3
2	2	3	3	2	3	3	2	3	2	1	3	3	2	3	3	2	2

0	0	0	0	0	0
3	3	3	2	3	3



0	0	0	0	0	0
2	2	2	3	2	3

# Fogak prognózisa

	18	17	16	15	14	13	12	11	21	22	23	24	25	26	27	28
Stabil	-	X	-	X	X	X	X	X	X	-	X	-	-		-	-
Kérdéses																
Reménytelen														X		
Reménytelen										X						
Kérdéses				X			X	X	X							
Stabil	-	-	-		X	X					X	X	X	-	-	-
	48	47	46	45	44	43	42	41	31	32	33	34	35	36	37	38
	48	47	46	45	44	43	42	41	31	32	33	34	35	36	37	38
	-	-	-		X	X					X	X	X	-	-	-



# Diagnózis

**Generalizált krónikus parodontitis**

# Diagnózison alapuló kezelési terv

## I. Oki terápia

- Elsődleges instruálás, motiválás
- Supra- és subgingivális depurálás, gyökérsimítás
- 45 fog zárt küret
- 33-43 sinezés, közben 32 fog eltávolítása, dekoronálása és visszaépítése a sinbe
- Felső körhíd eltávolítása, 26 fog extractioja
- 34-36 és 44-46 hidak eltávolítása és 35, 44 fogak gyökérkezelése

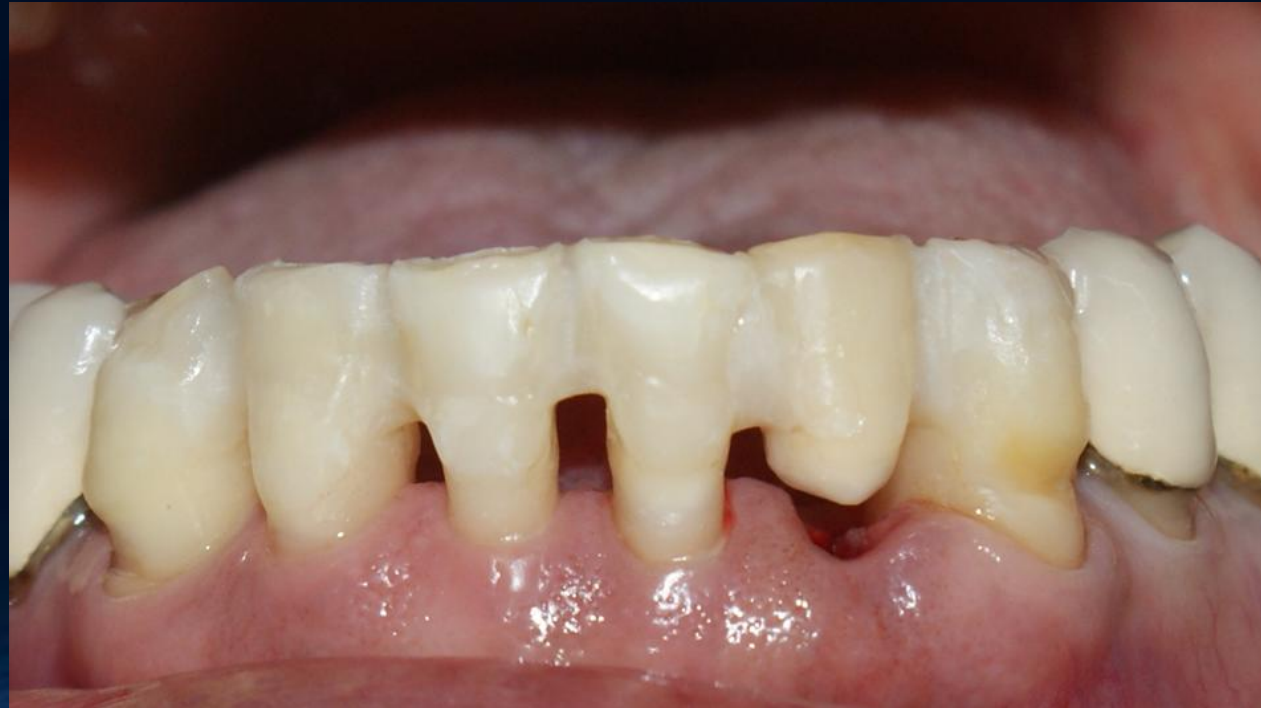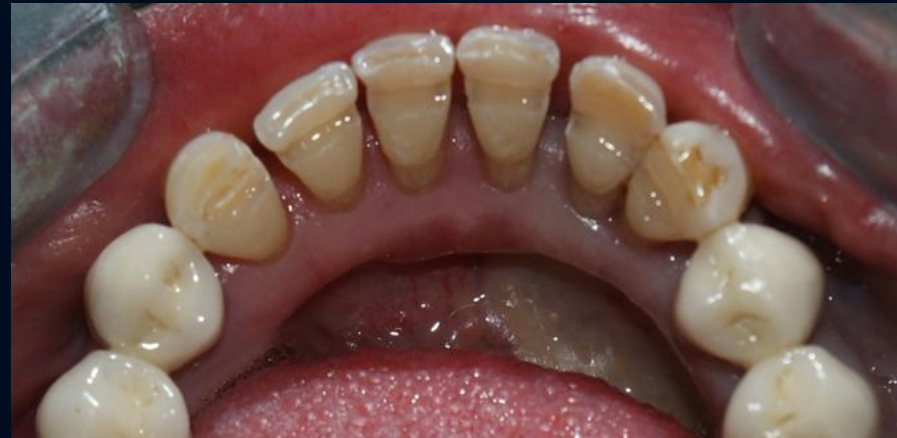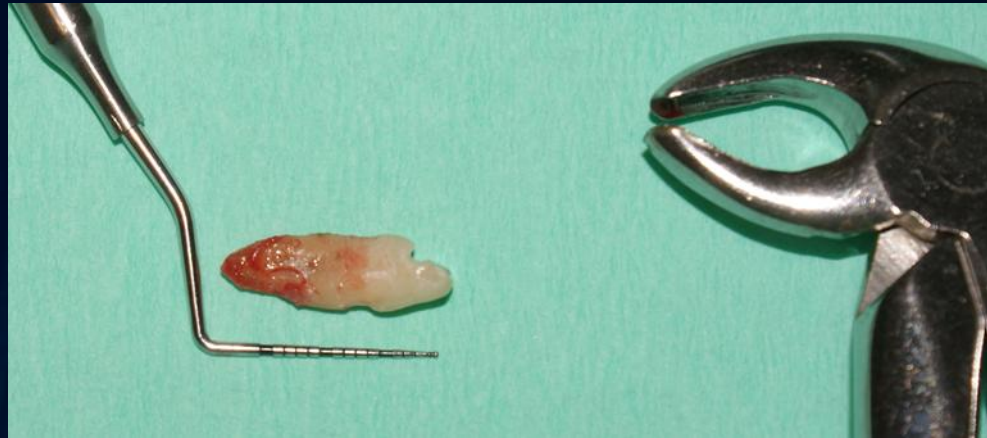## II. Sebészi terápia

- 45 fog regeneratív műtét
- 45 fog körül feszes ínyszövet képzése ( FG )

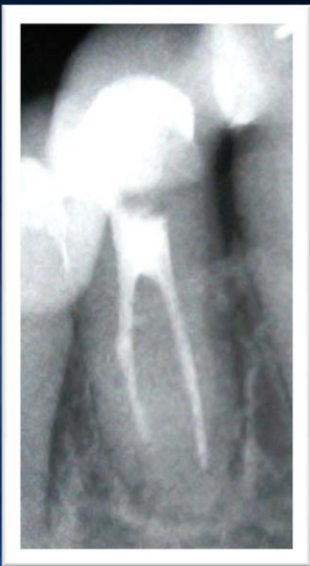## III. Protetikai rehabilitáció

## IV. Utógondozás

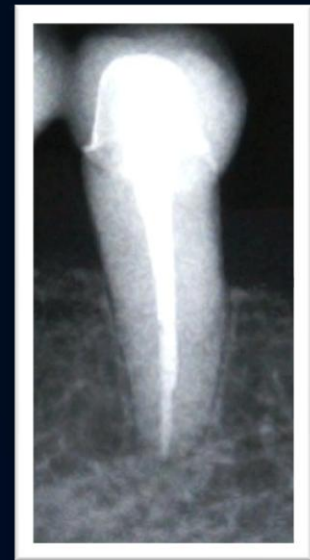# Oki fázis



44  
gyt.

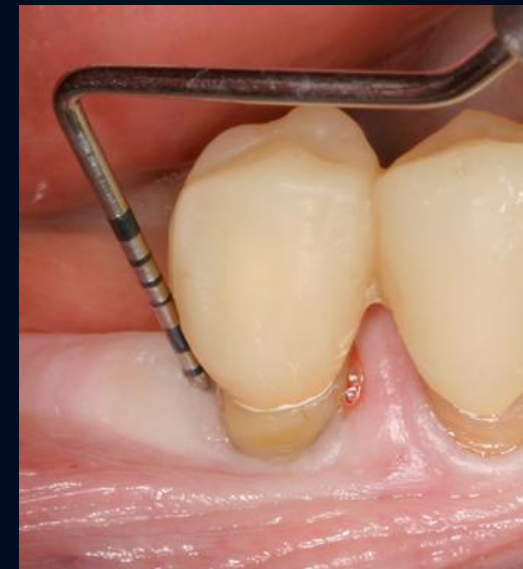
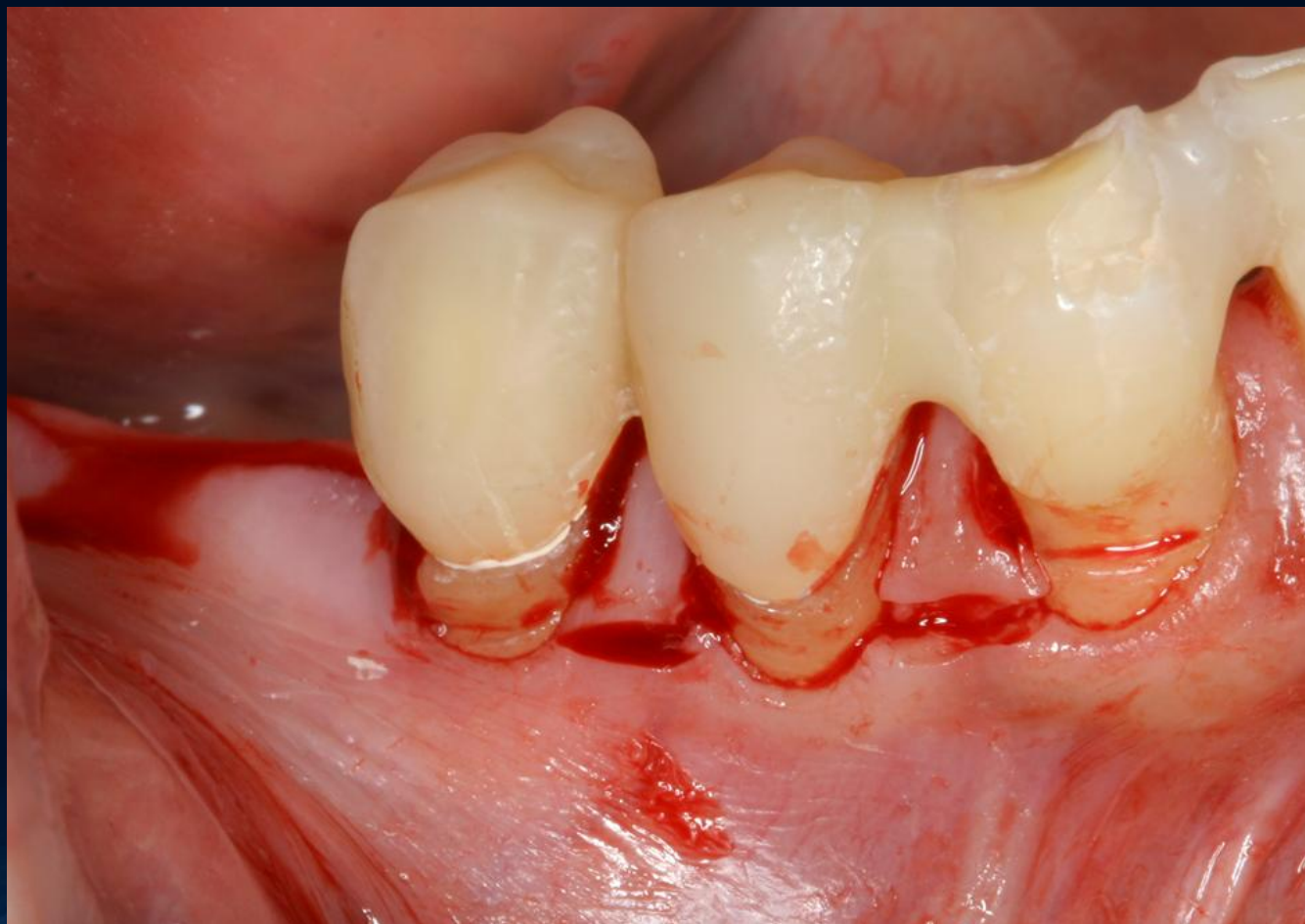
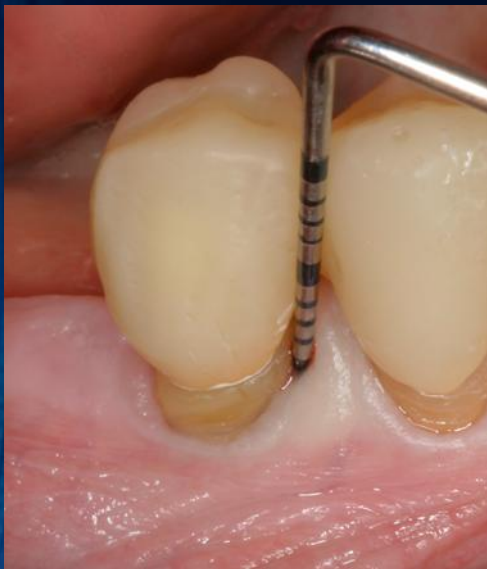35  
gyt.



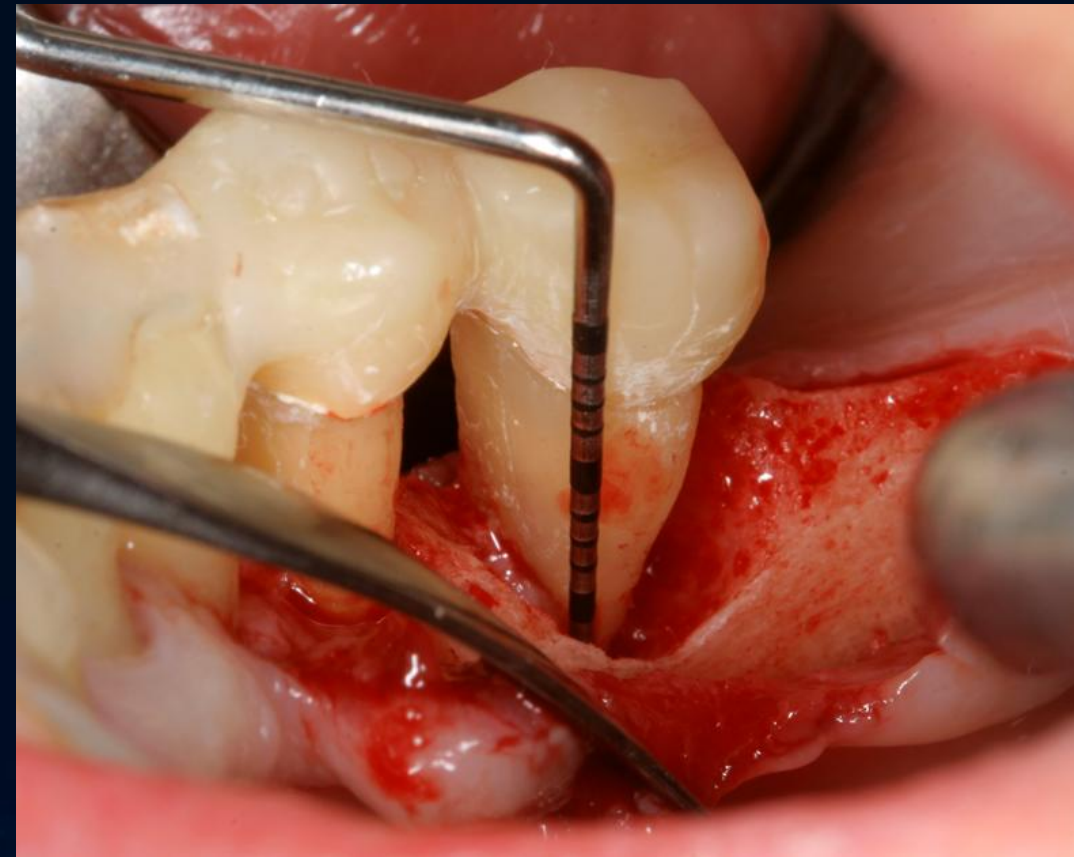
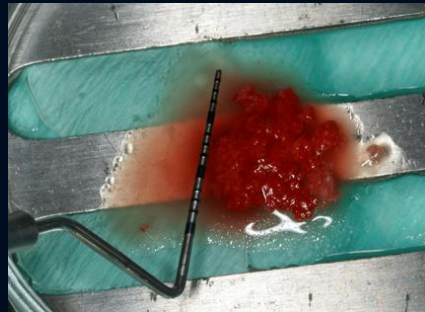
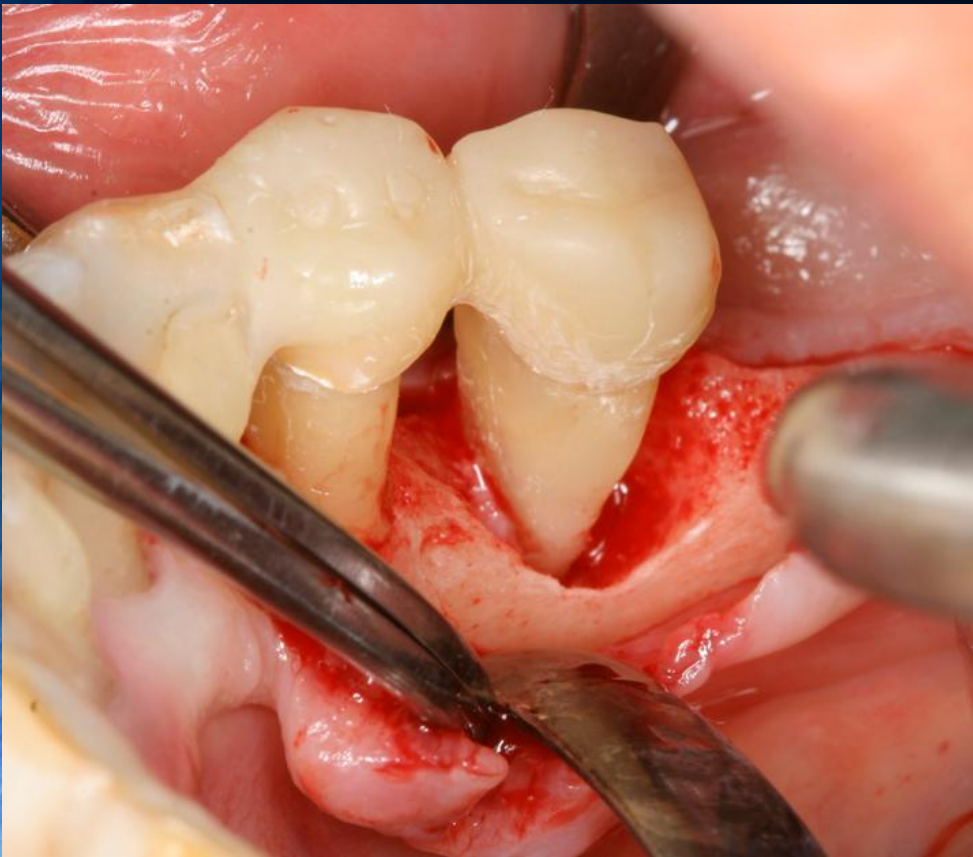

# 45 fog regeneratív sebészi terápia Lebennyképzés ( MPPT )



# 45 fog regeneratív sebészi terápia

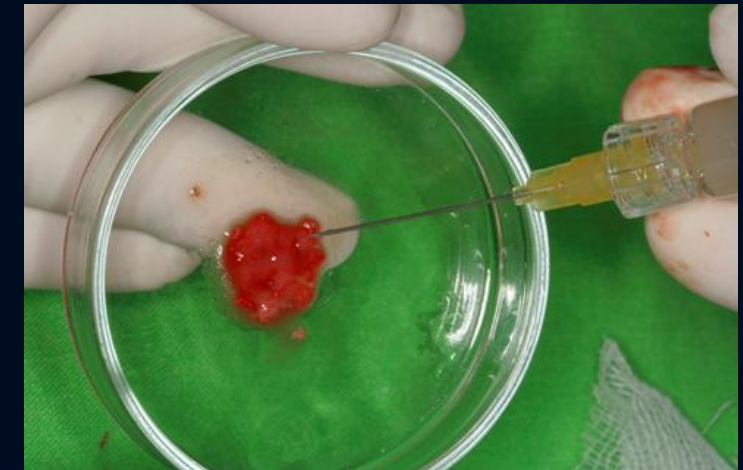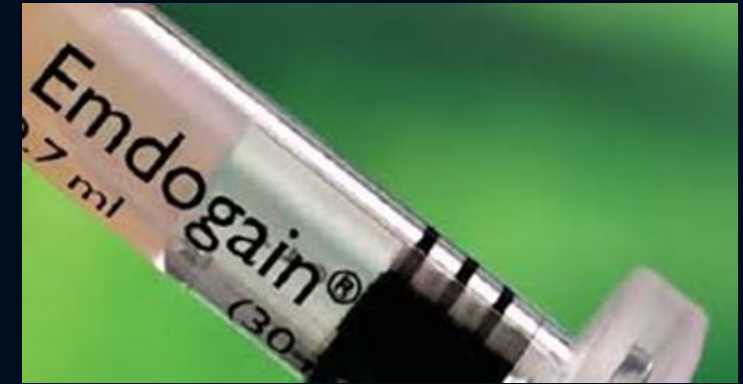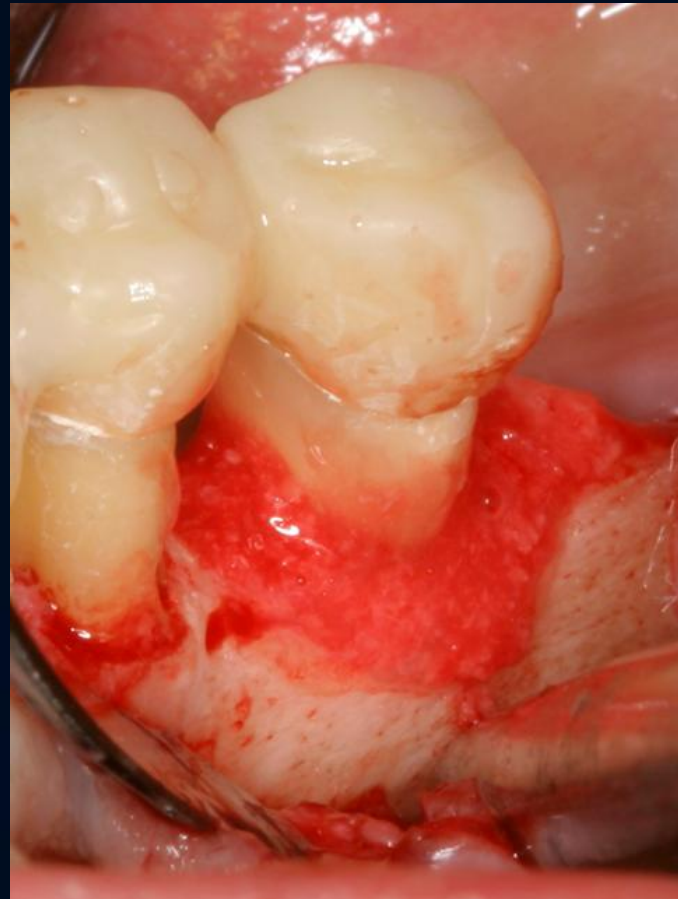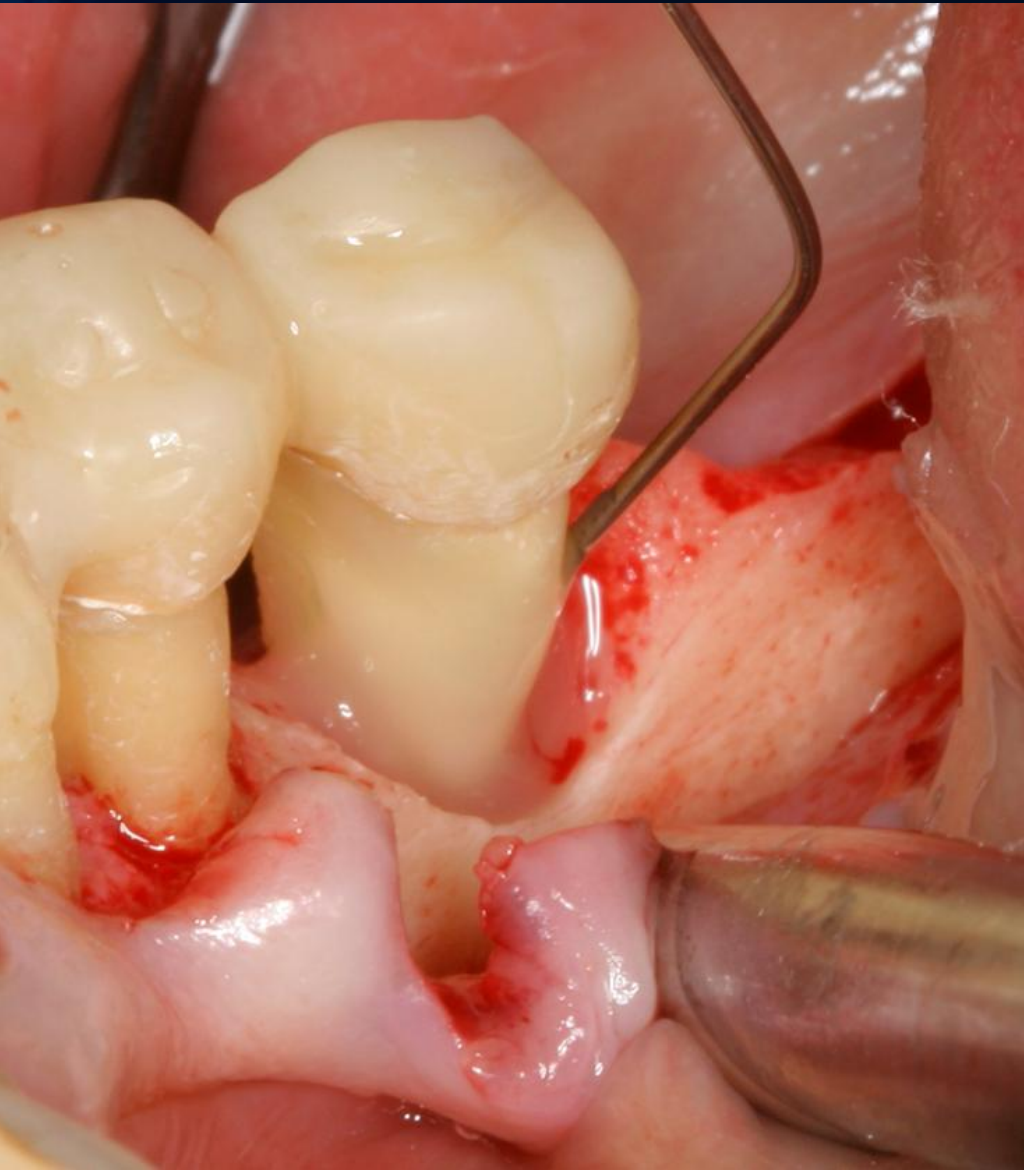
Defektus kitisztítása, autogén partikulált csont vétele





# 45 fog regeneratív sebészi terápia

## EMD+autogén partikulált csont defektusba helyezése

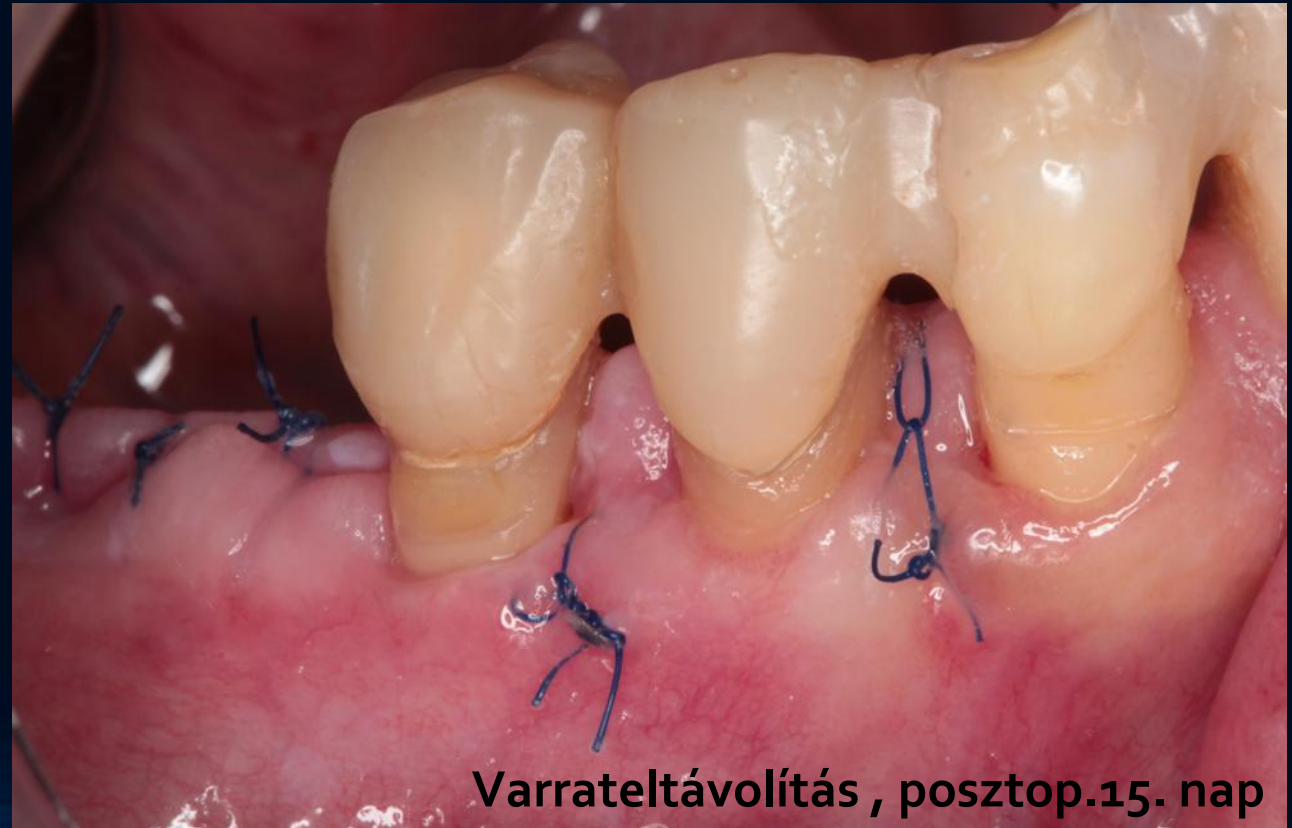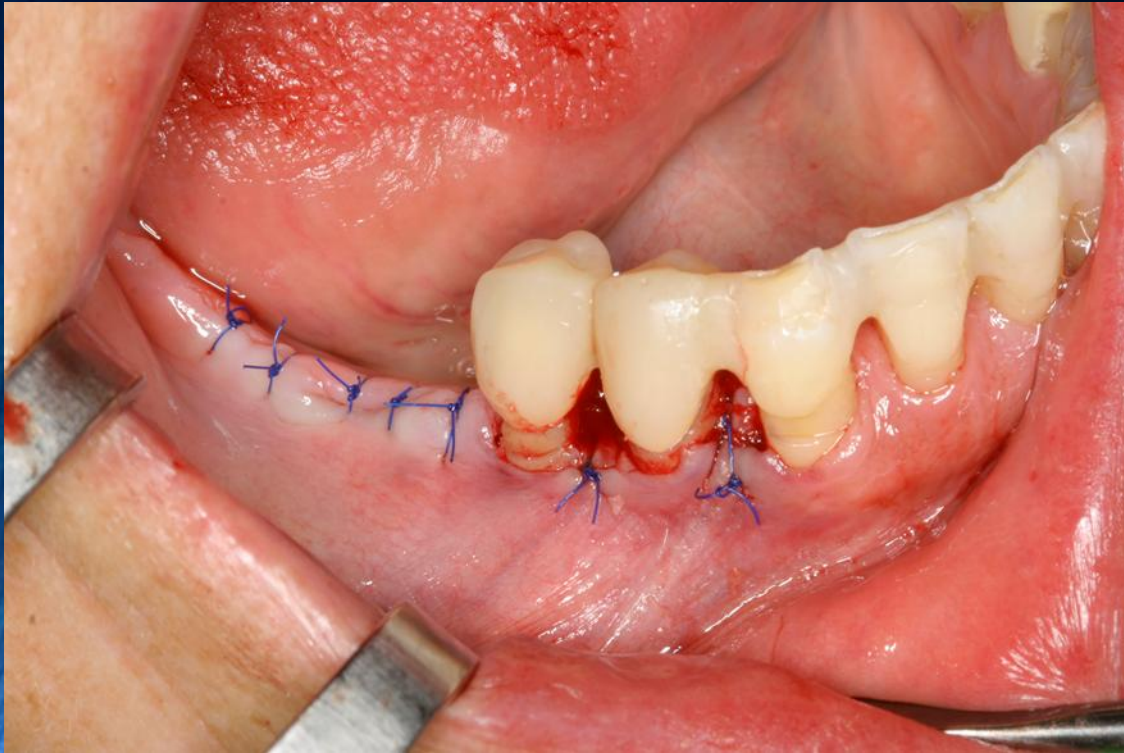


Yilmaz S, Cakar G, Yildirim B, Sculean A. Healing of two and three wall intrabony periodontal defects following treatment with an enamel matrix derivative combined with autogenous bone. *J Clin Periodontol.* 2010 Jun;37(6):544-50.



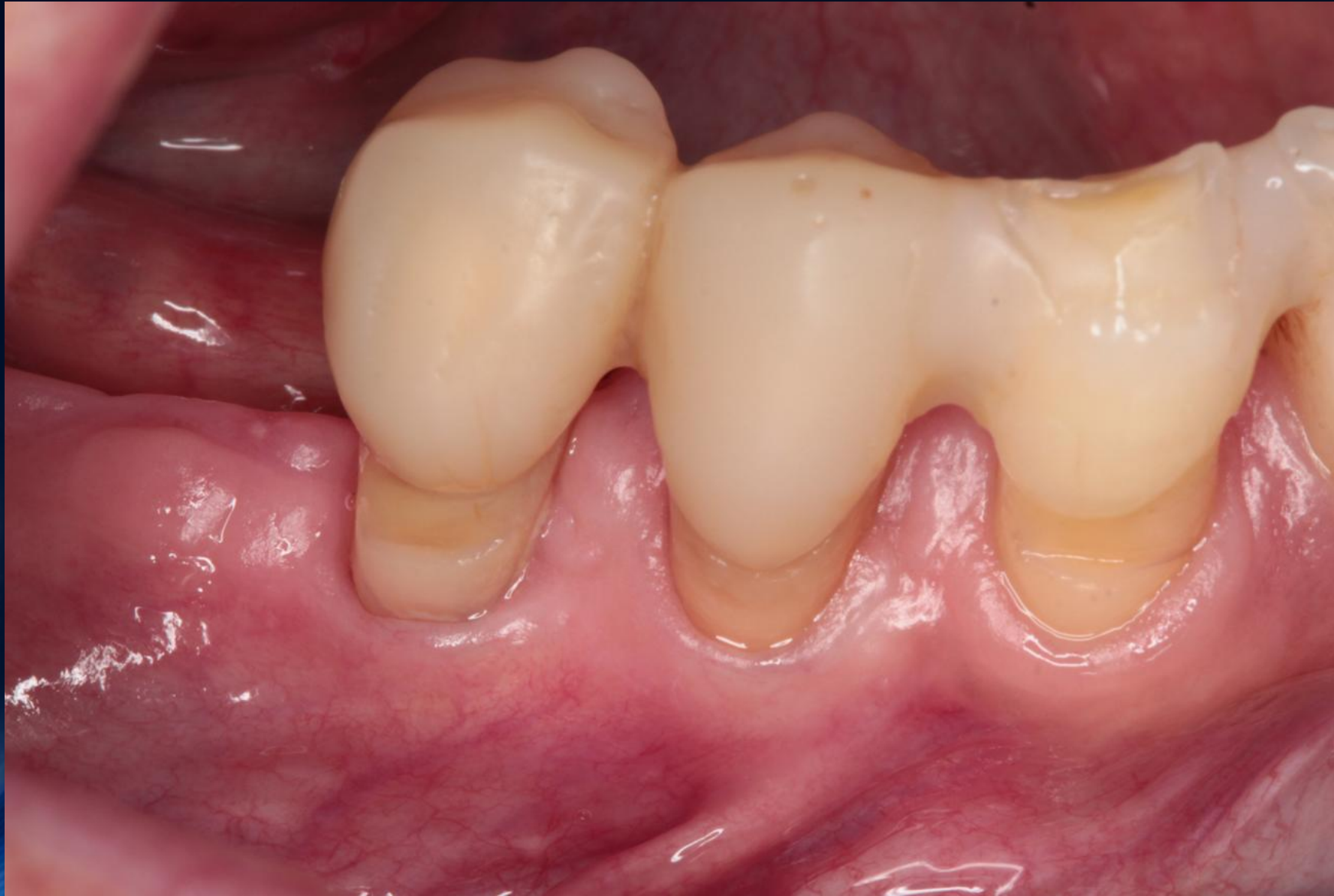# 45 fog regeneratív sebészi terápia

## Lebenyzárás, varratszedés



Varrateltávolítás, posztop.15. nap

**4 hónappal a műtét után  
45 buccalis részén a keratinizált ínszövet hiányzik**

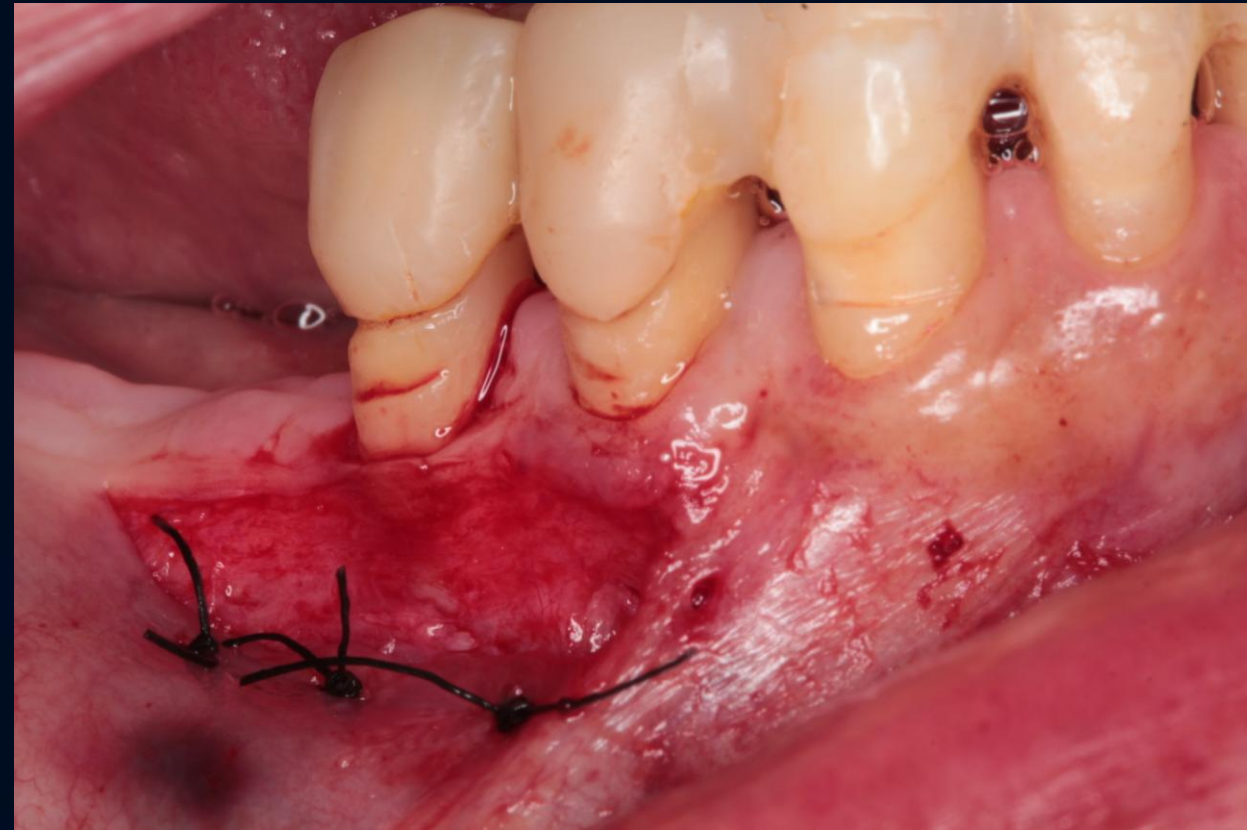
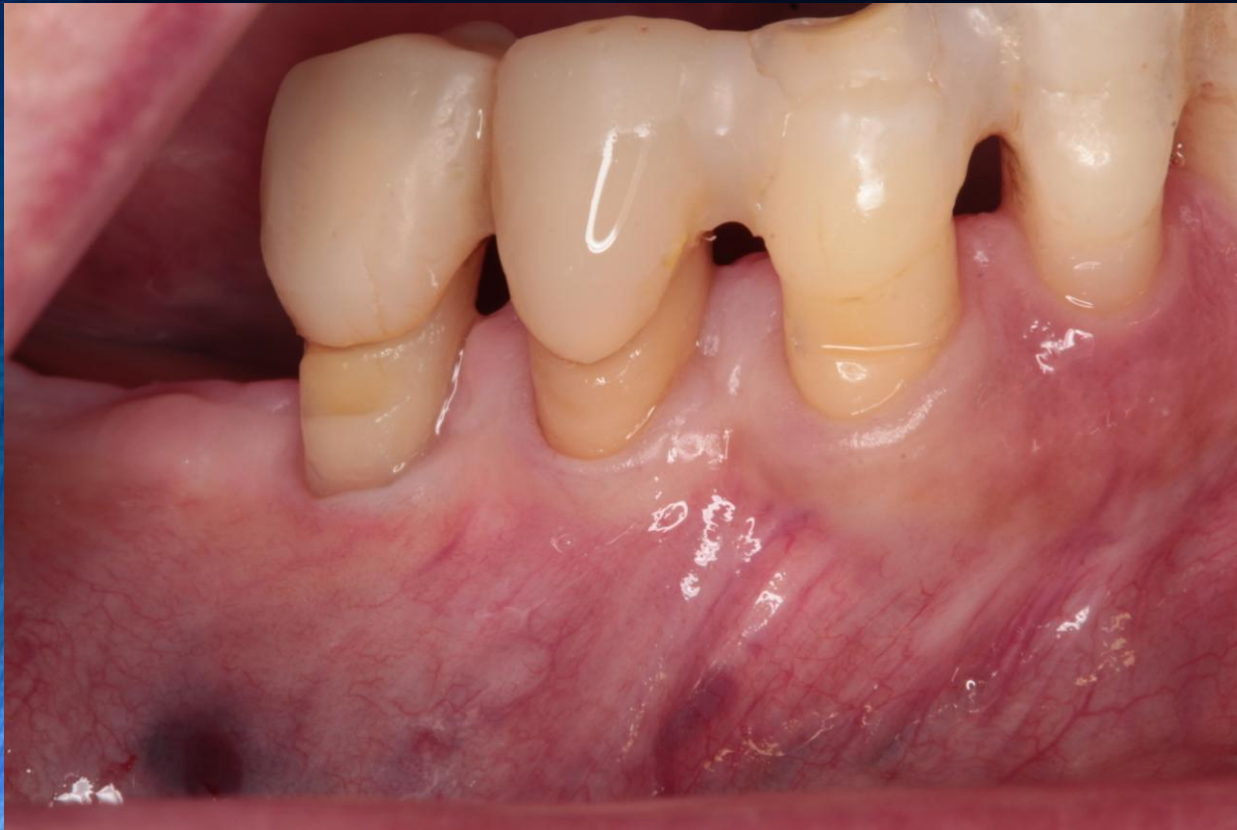



# Helyreállító sebészi fázis

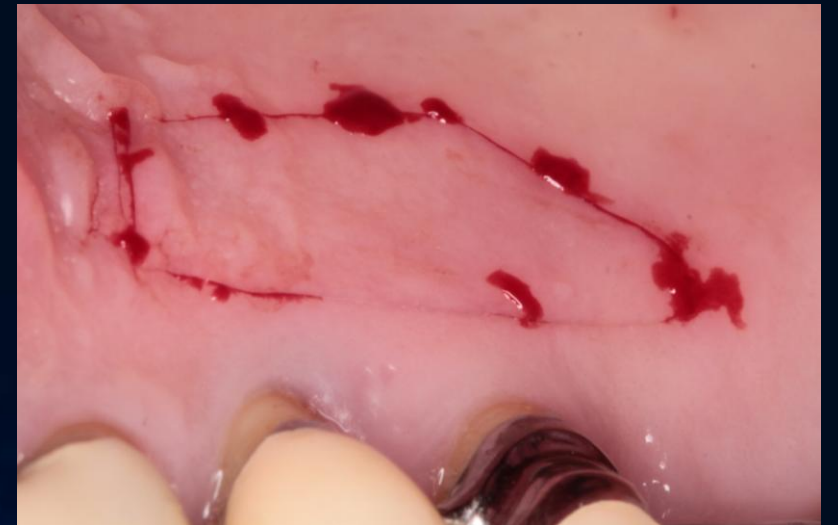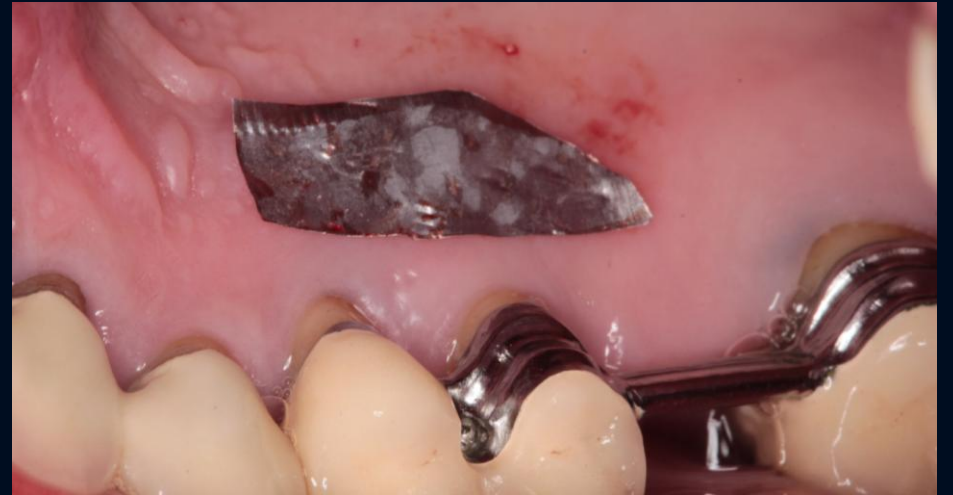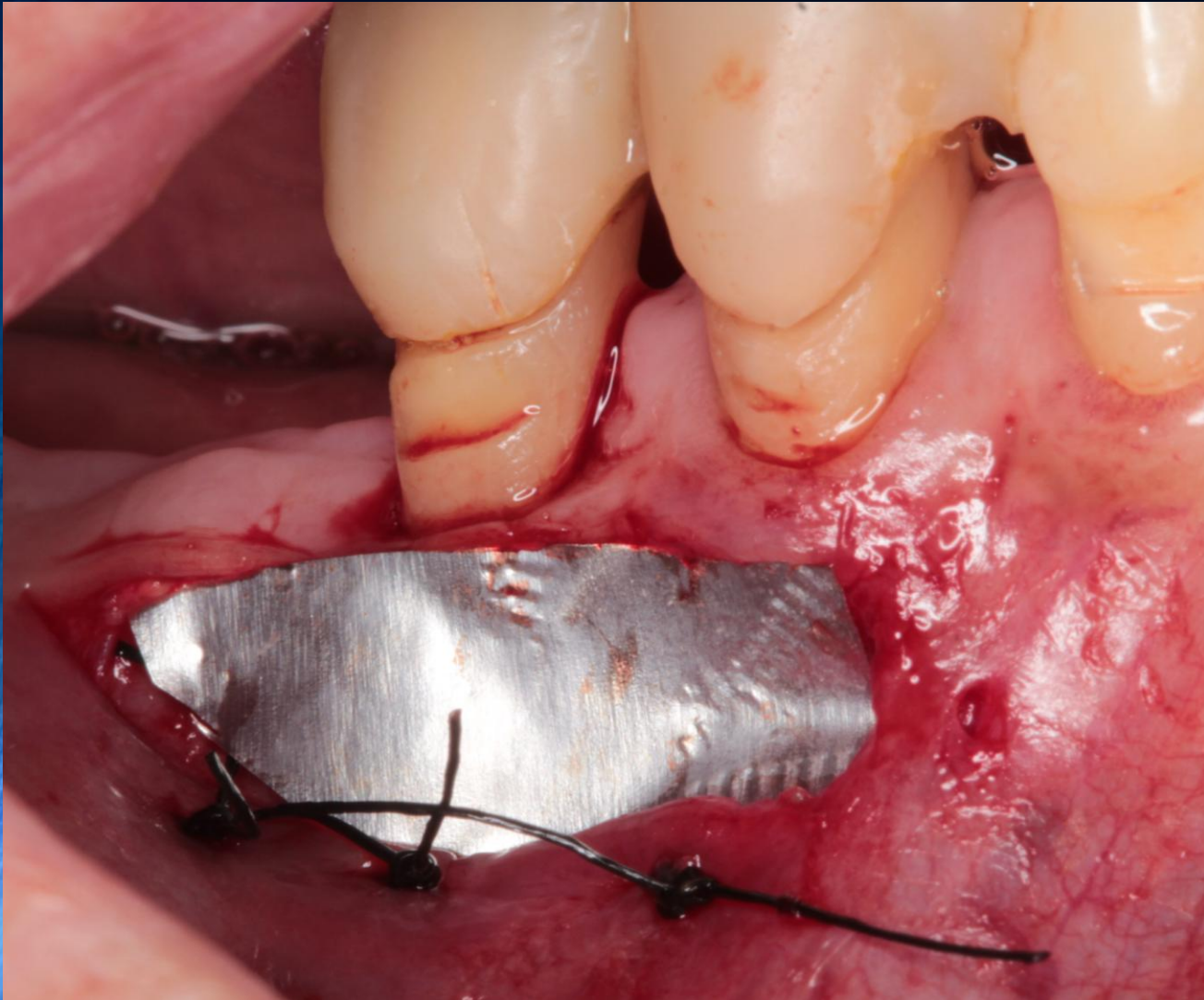
## Recipiens terület előkészítése

Félvastag lebeny apicalis rögzítése periostealis matracöltésekkel

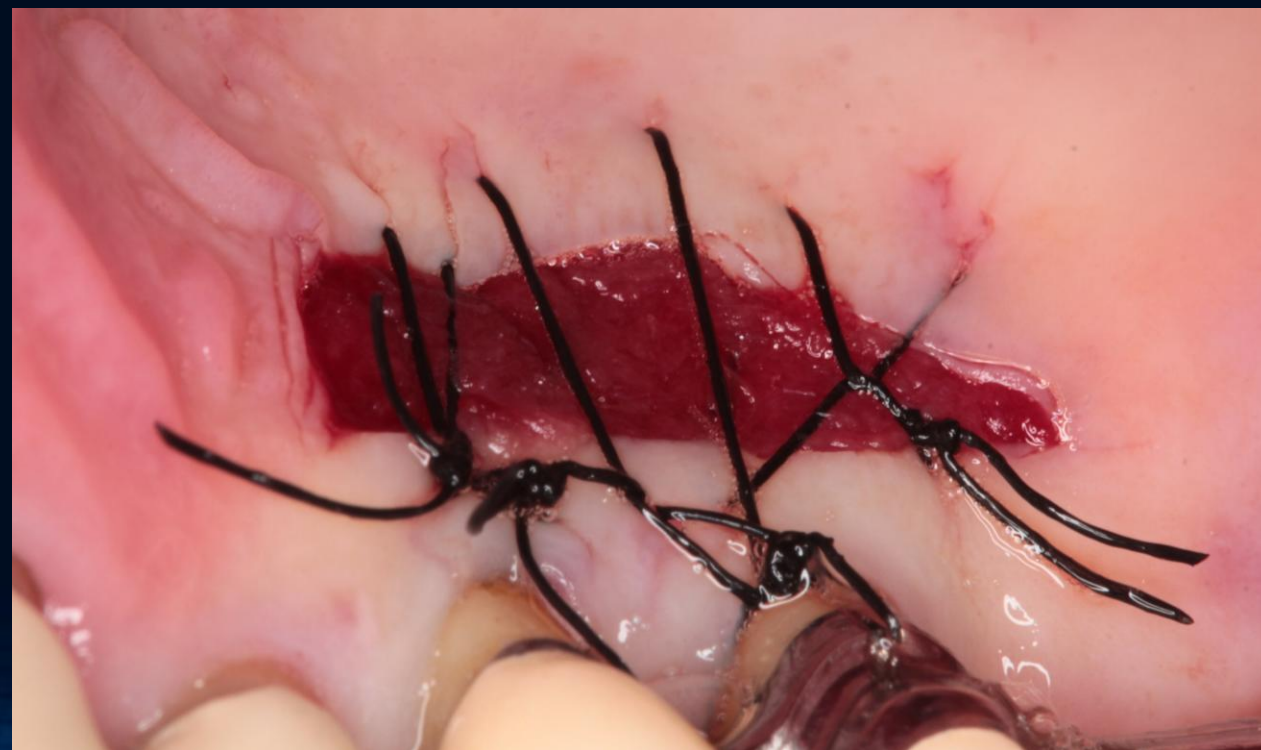
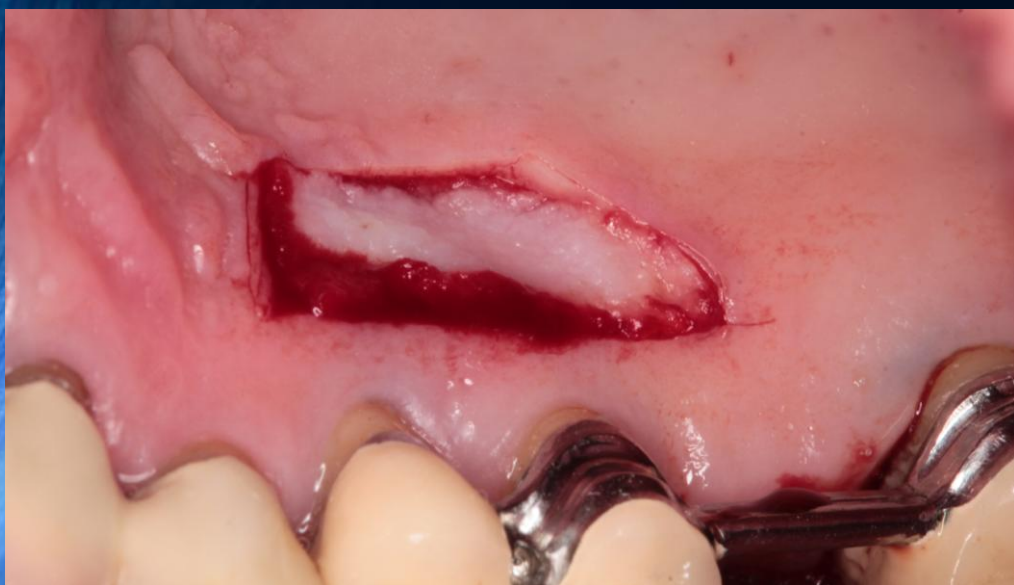
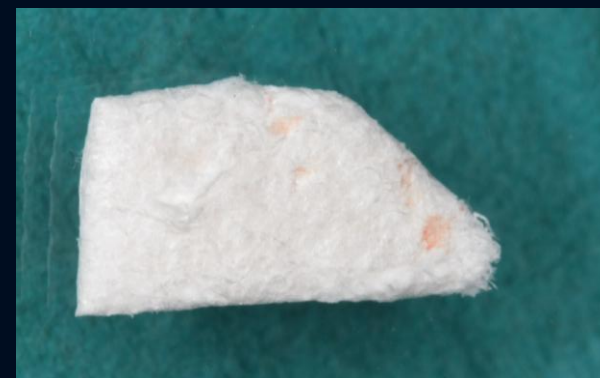
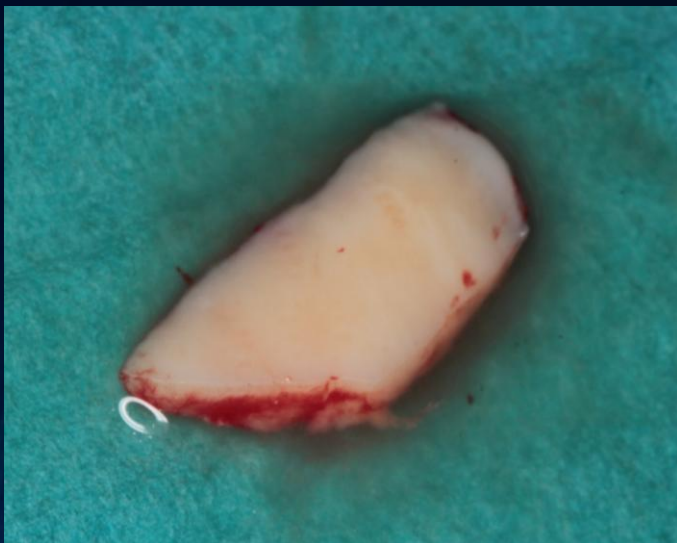
# Helyreállító sebészi fázis Donor terület előkészítése FGK kivételére



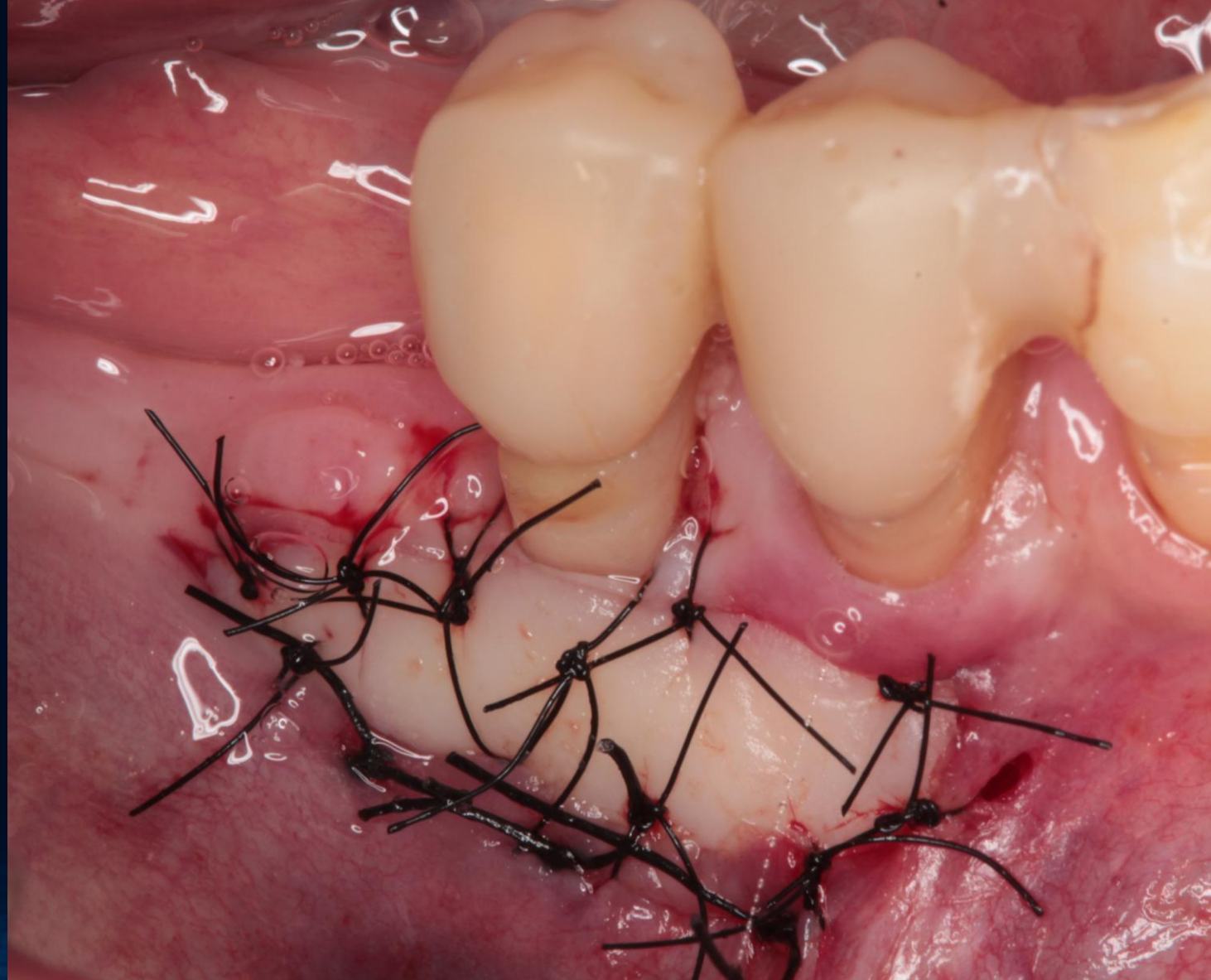
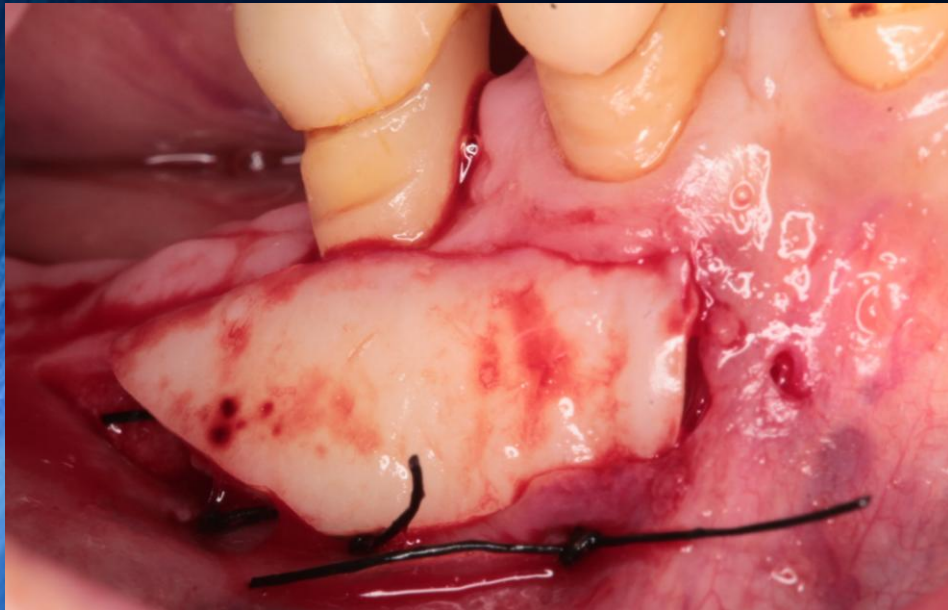
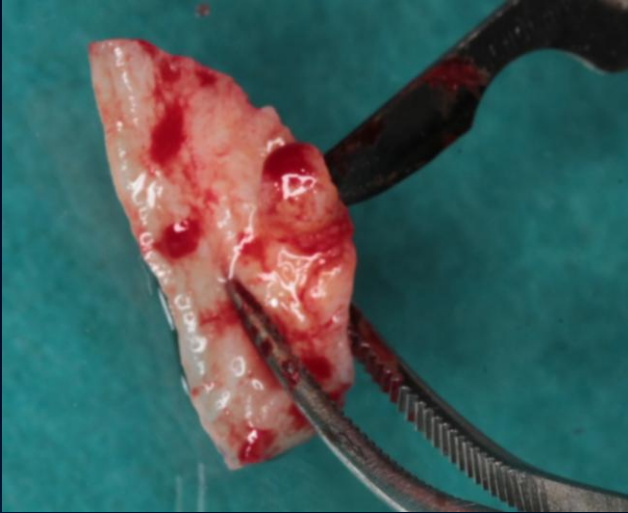
# Helyreállító sebészi fázis FGG kivétele és a donor terület ellátása





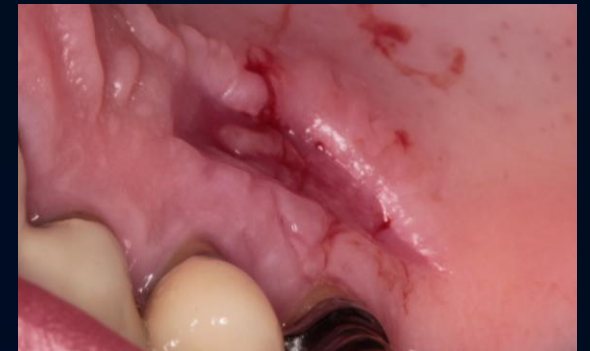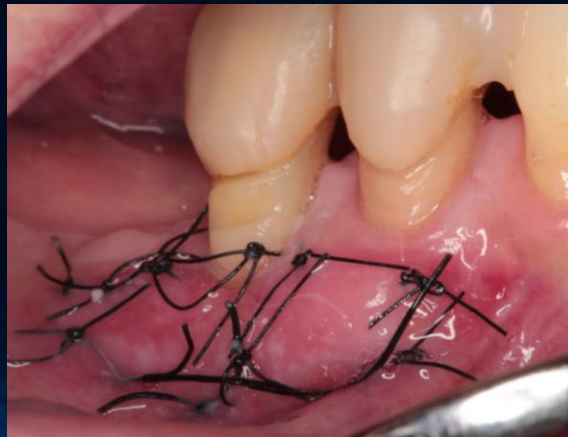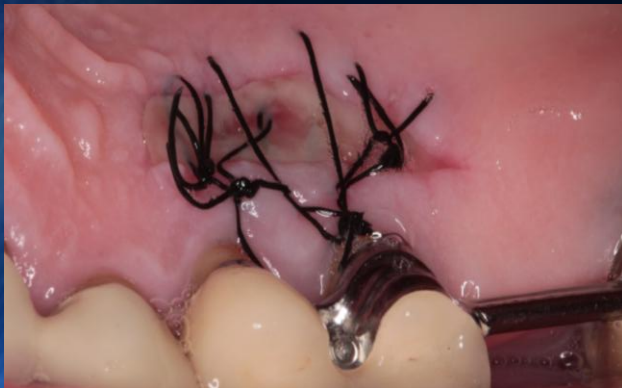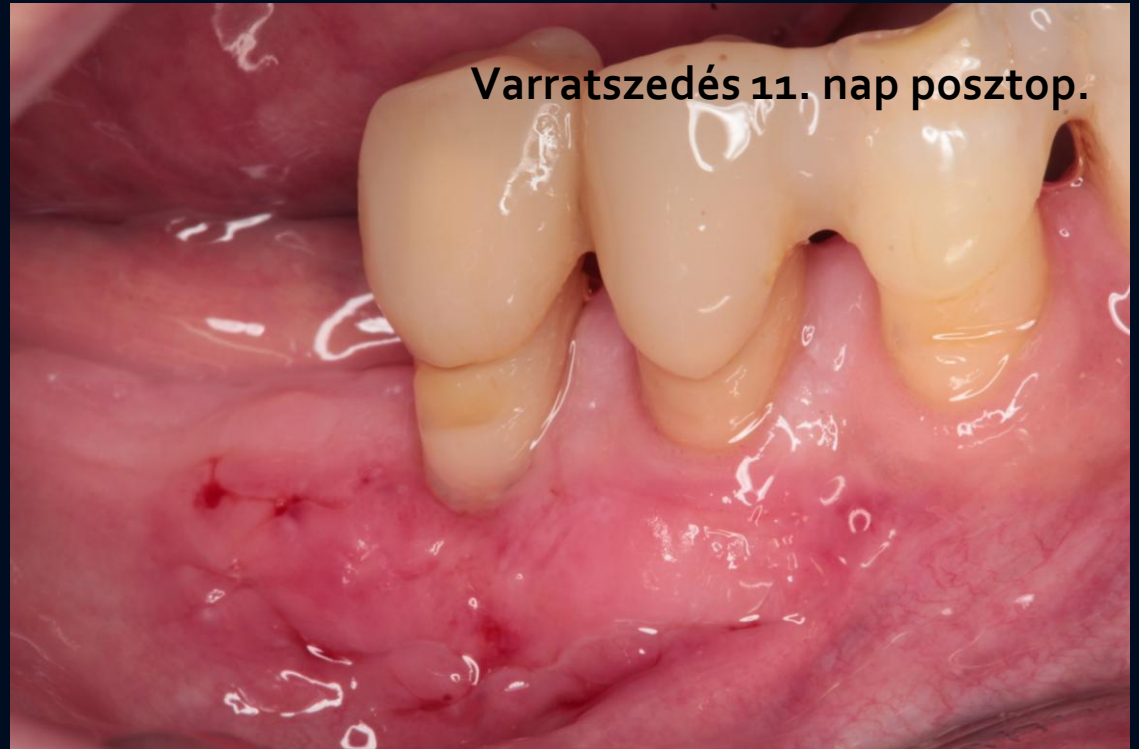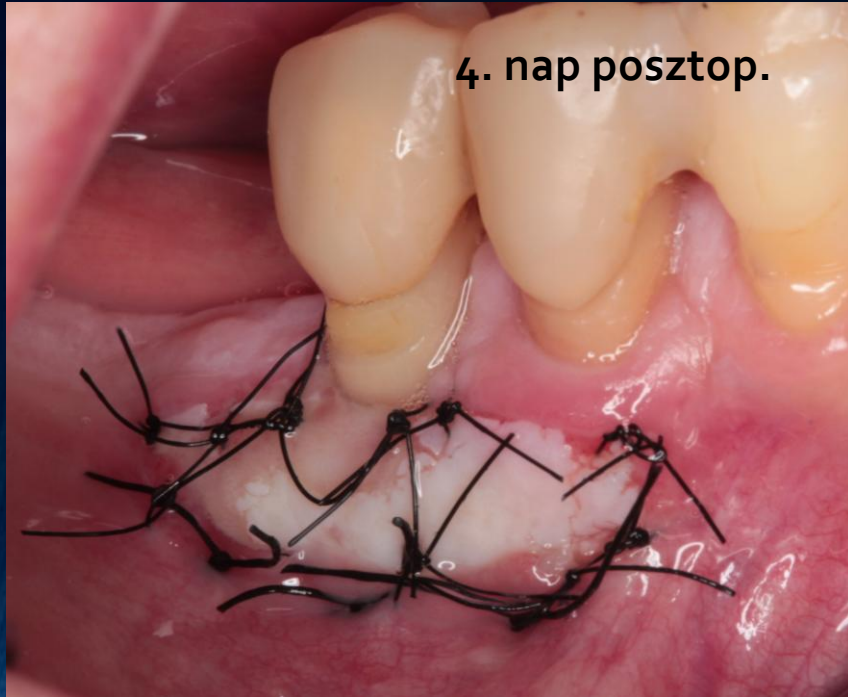
# Helyreállító sebészi fázis

## FGG bepróbálása és suturálása a recipiens területen



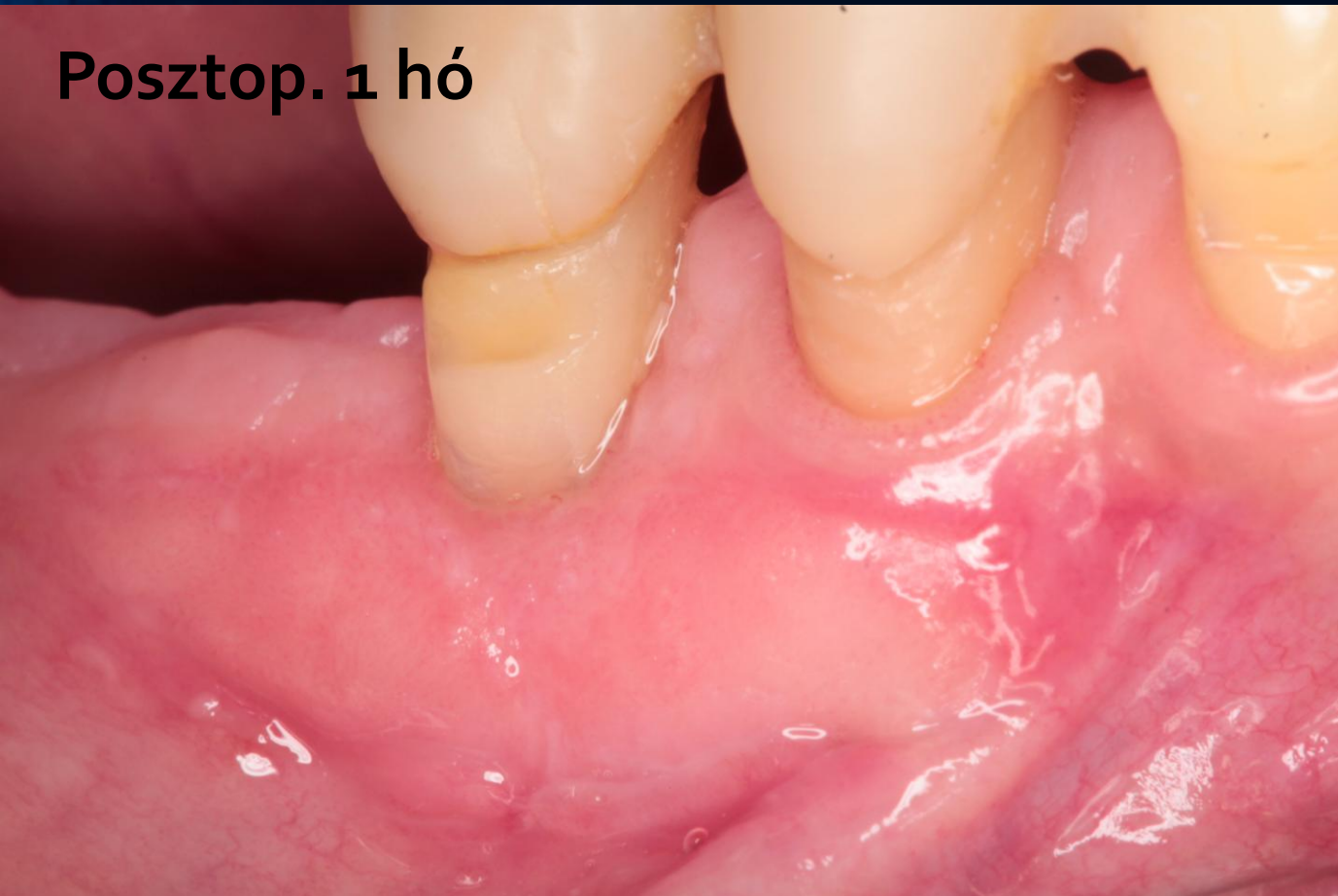

# Helyreállító sebészi fázis Gyógyulás, varratszedés

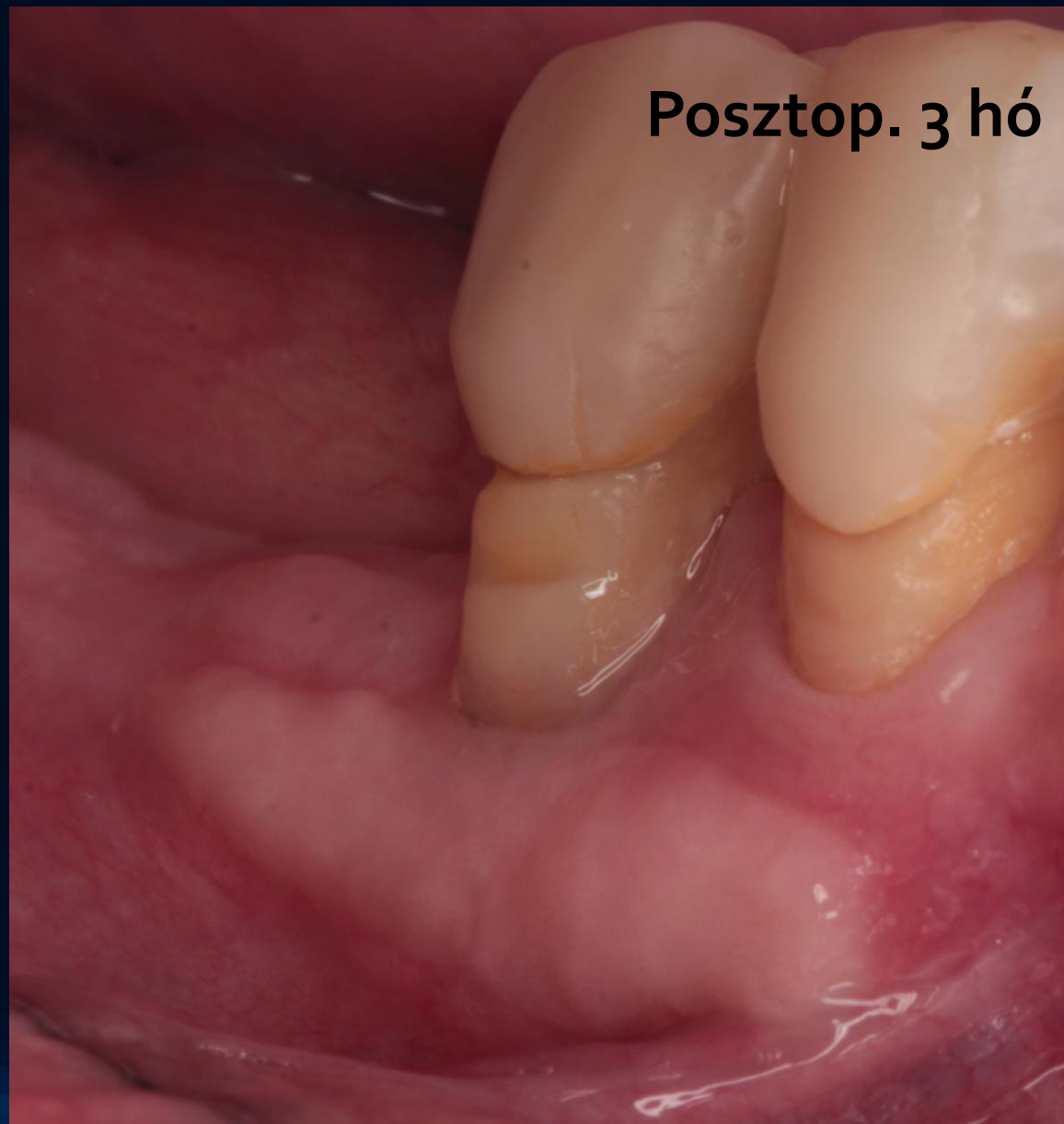

# Korrekción sebészeti fázis kontrollja

Posztop. 1 hó



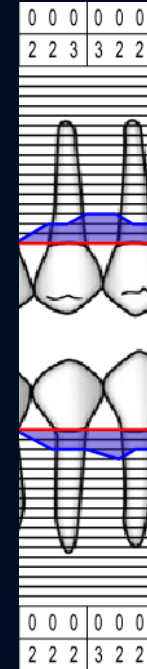
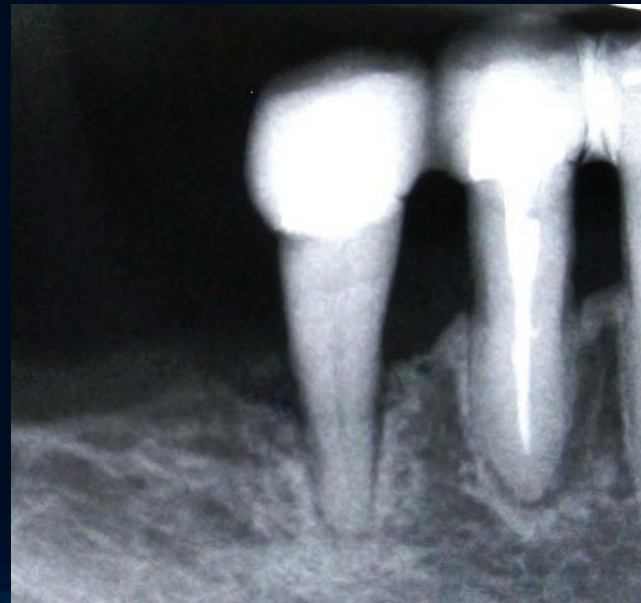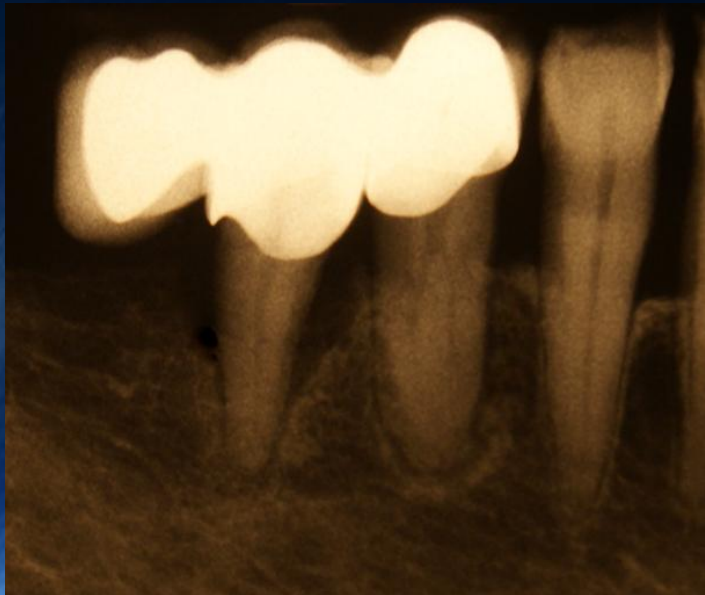
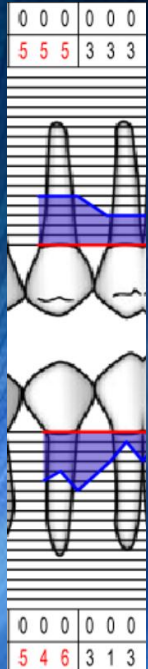
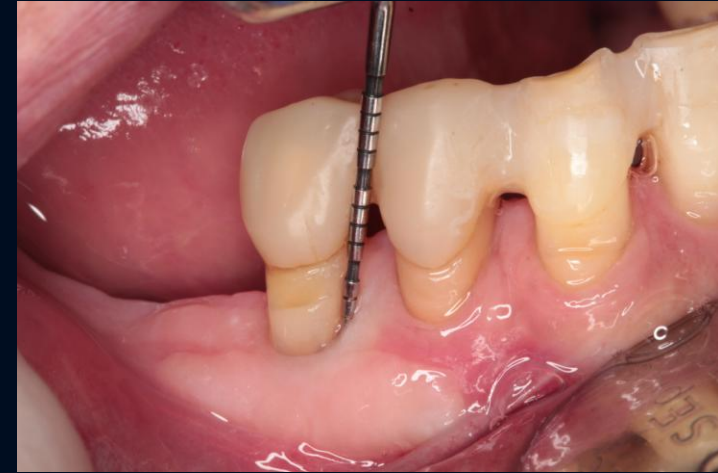

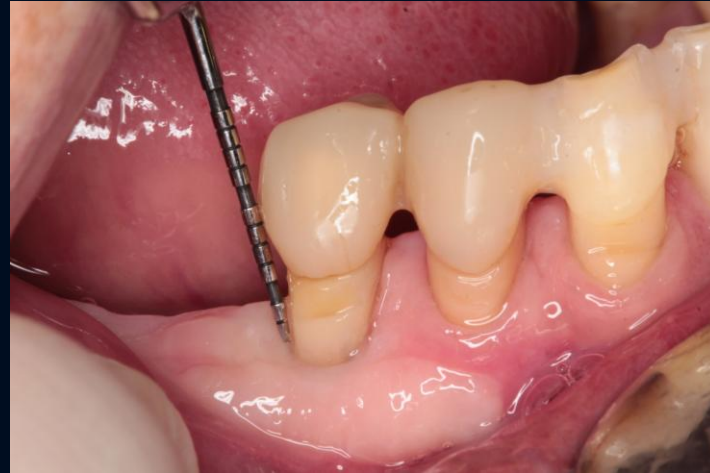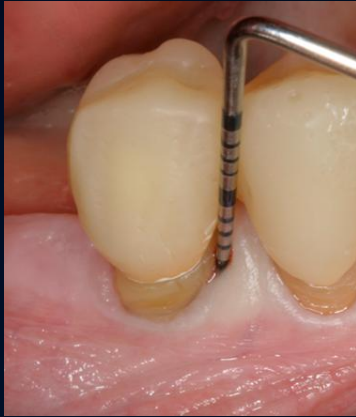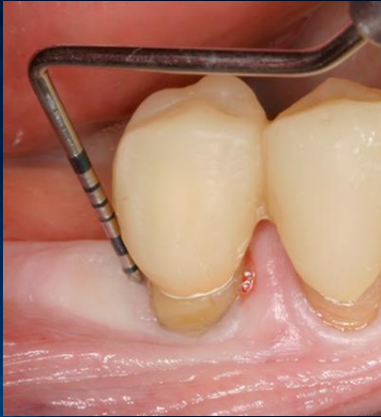Posztop. 3 hó





# EREDMÉNYEK

## Egy évvel a sebészi terápia után



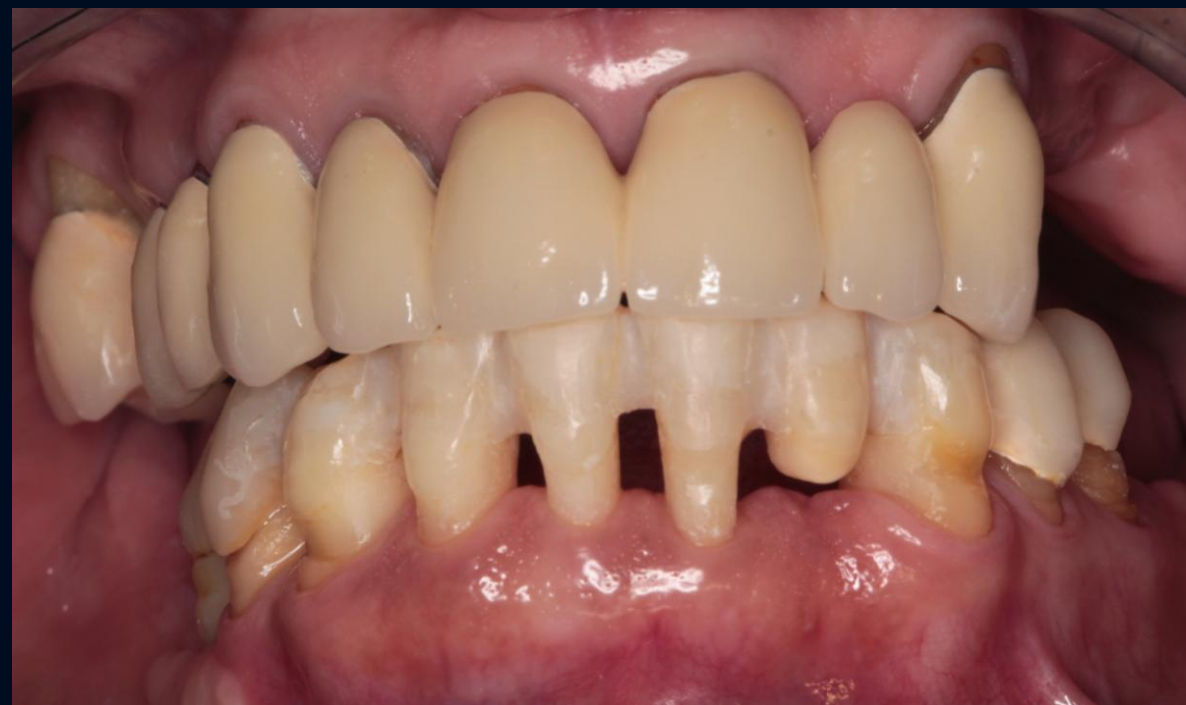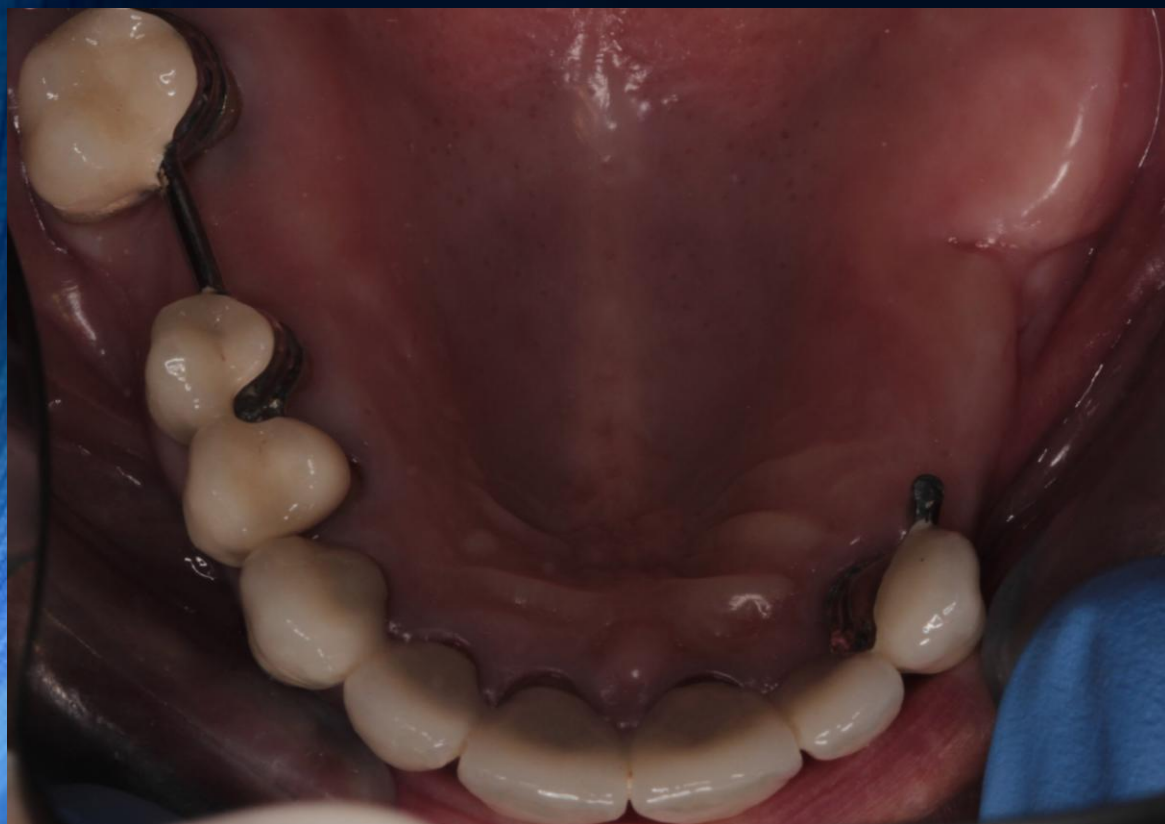L

B



# Protetikai helyreállító fázis

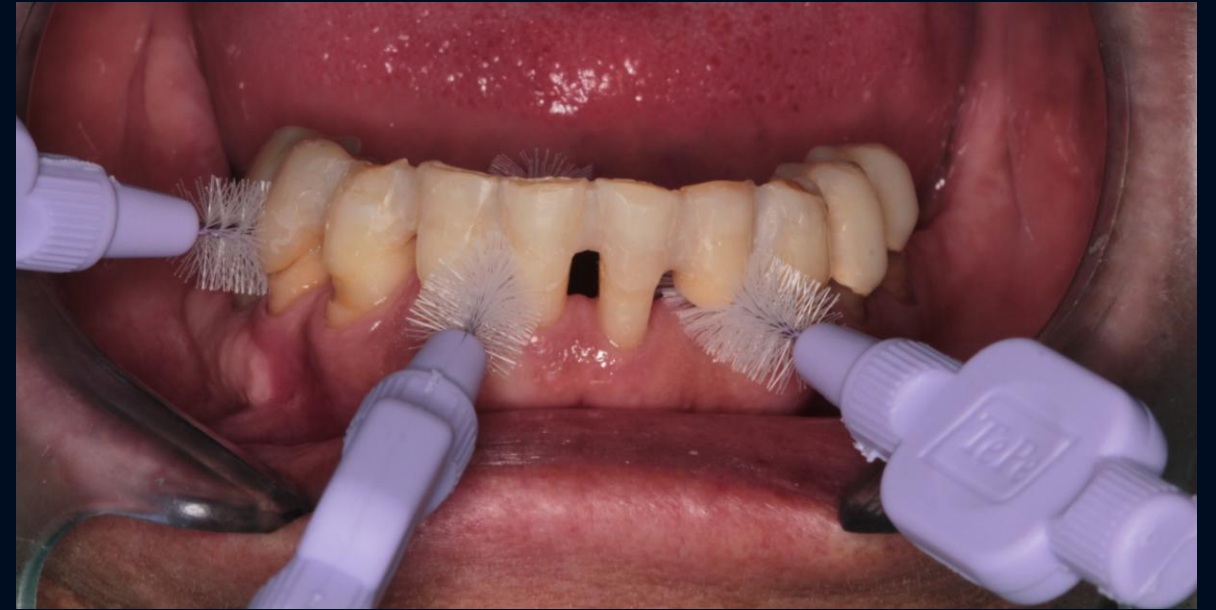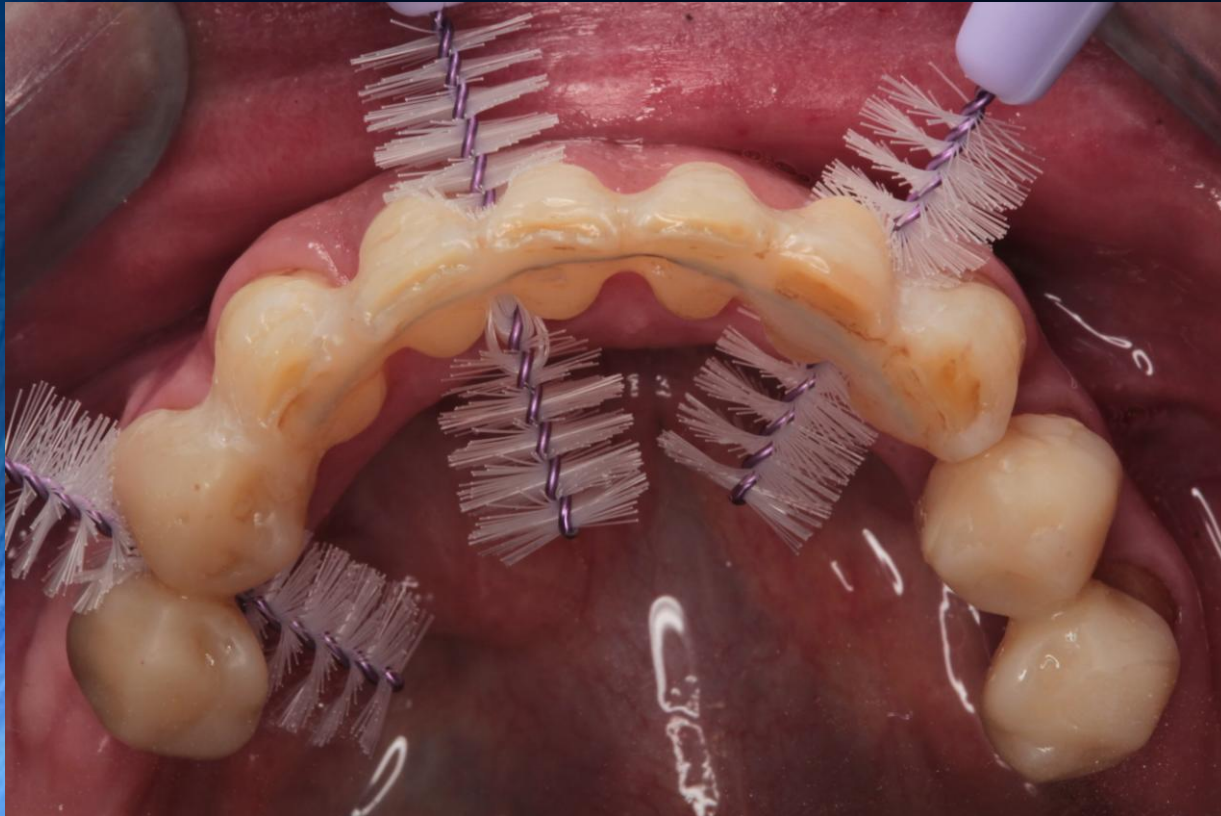
Anyagi okokból felülre kombinált  
munka készült



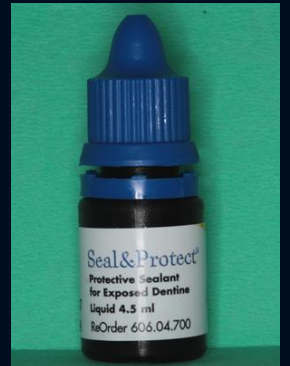Az alsó fogpótlás terve:  
36, 46 implantáció és korona  
(anyagi okokból egyenlőre várunk)

# Utógondozás

A műtétek után fél évig havonta majd három havonta visszarendelve!



- Ismételt instruálás, motiválás
- Professzionális szájhigiénés kezelés
- Fognyaki érzékenység kezelése ( Seal & Protect )



**Köszönöm a megtisztelő figyelmet!**