



Semmelweis Egyetem Fogorvostudományi Kar Fogászati és Szájsebészeti Oktató Intézet

igazgató: Dr. Kivovics Péter egyetemi docens

<http://semmelweis-egyetem.hu/fszoi/>

<https://www.facebook.com/fszoi>




Generalizált krónikus parodontitis komplex kezelése

5. eset

Szakorvos jelölt : dr Bányai Miklós

Tutor : dr Büchler János

Mentor : prof. dr Nagy Gábor



Általános anamnézis

- **53 éves nő beteg**
- **Dohányzik (6-8 szál naponta)**
- **Anamnézisében egyéb kezelést befolyásoló tényező nem szerepel**

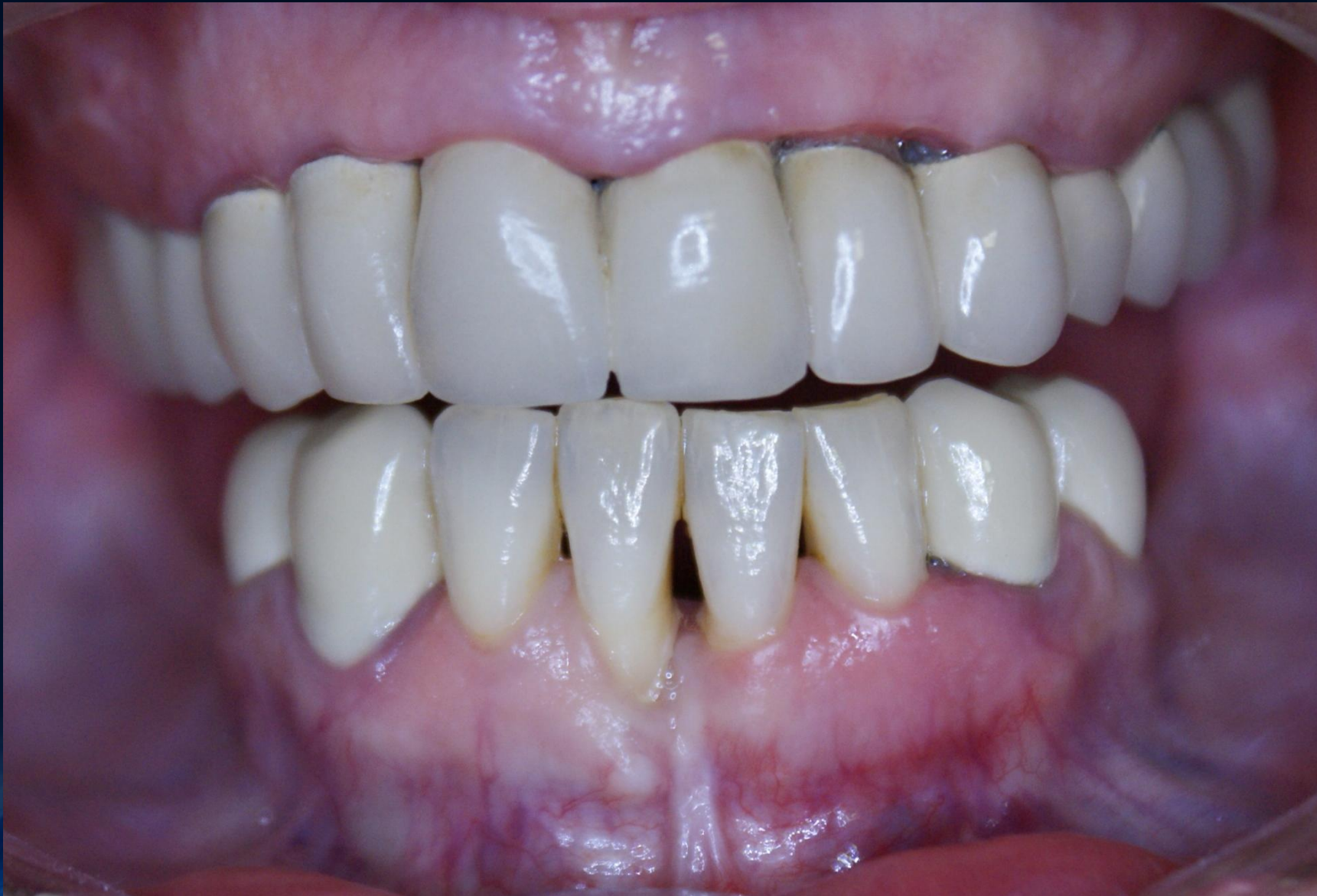Fogászati anamnézis

- **Jelen panasz: fogínyvérzés**
- **Naponta kétszer mos fogat**
- **Fogköztisztítást egyáltalán nem végez**

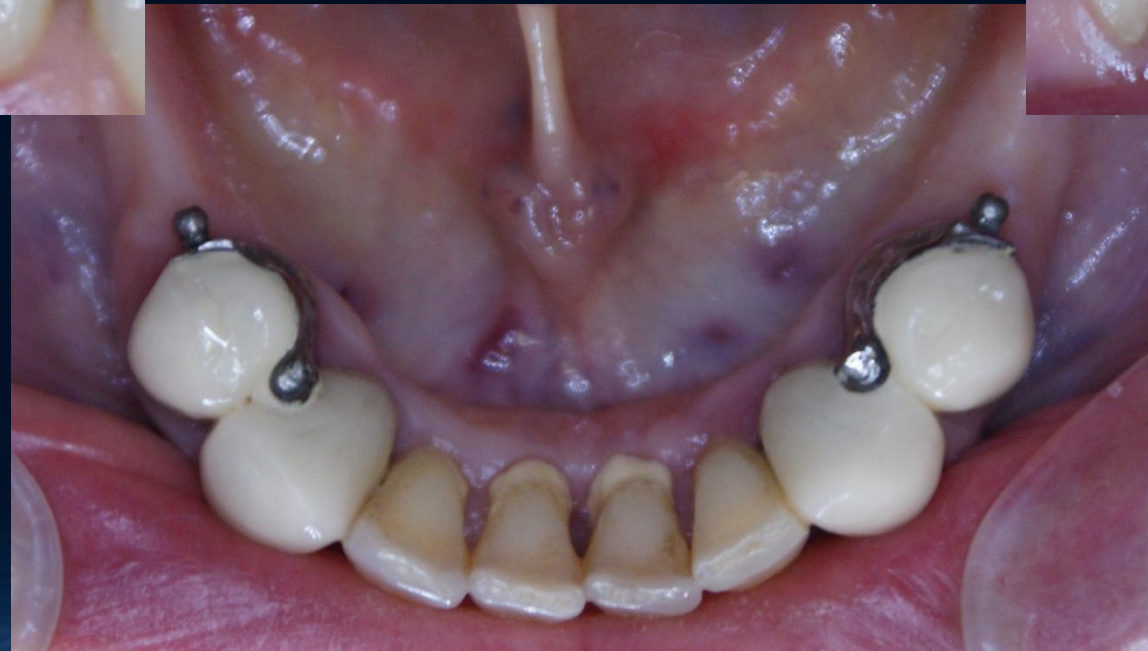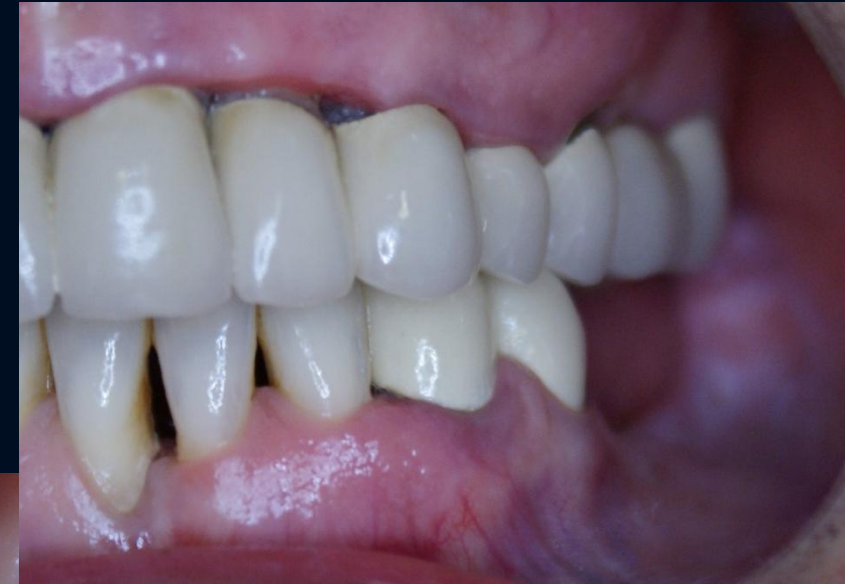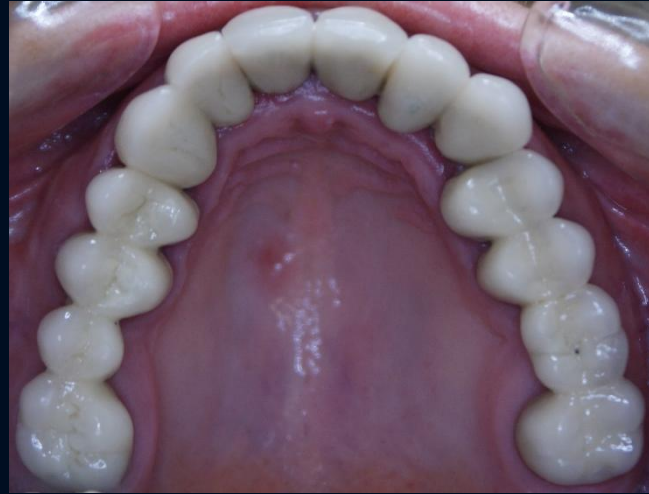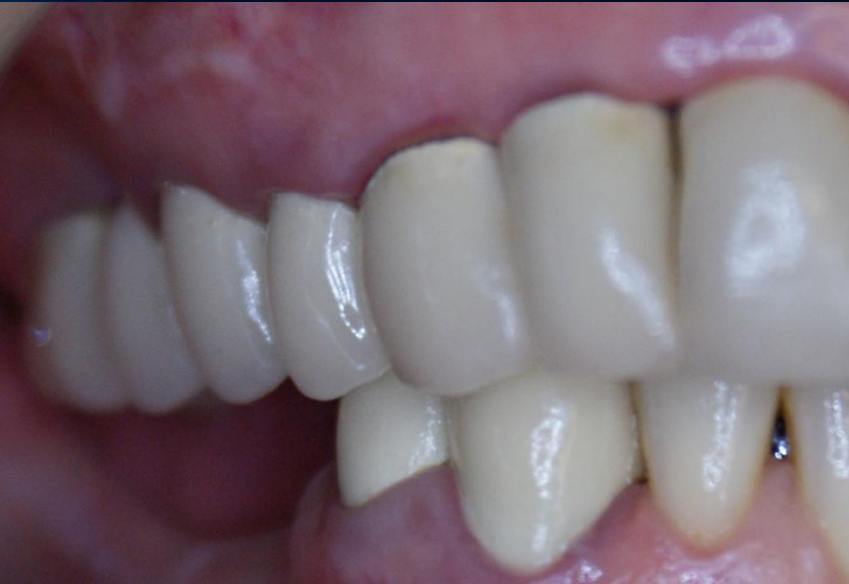Klinikai vizsgálat

- **17-27 elálló szélű (3 éves) fém-kerámia hídpótlás (a pótlás cseréjét ekkor még elutasította)**
- **33,34,43,44 fém-kerámia koronák finommechanikai horgonyokkal**
- **Magasan tapadó a 31 és 41 fogak közötti ínypapillába sugárzó frenulum labii inferioris**
- **A pillérek területén a marginális gingiva óvatos szondázásra is vérzik**
- **41 fog I. fokú mobilitás**

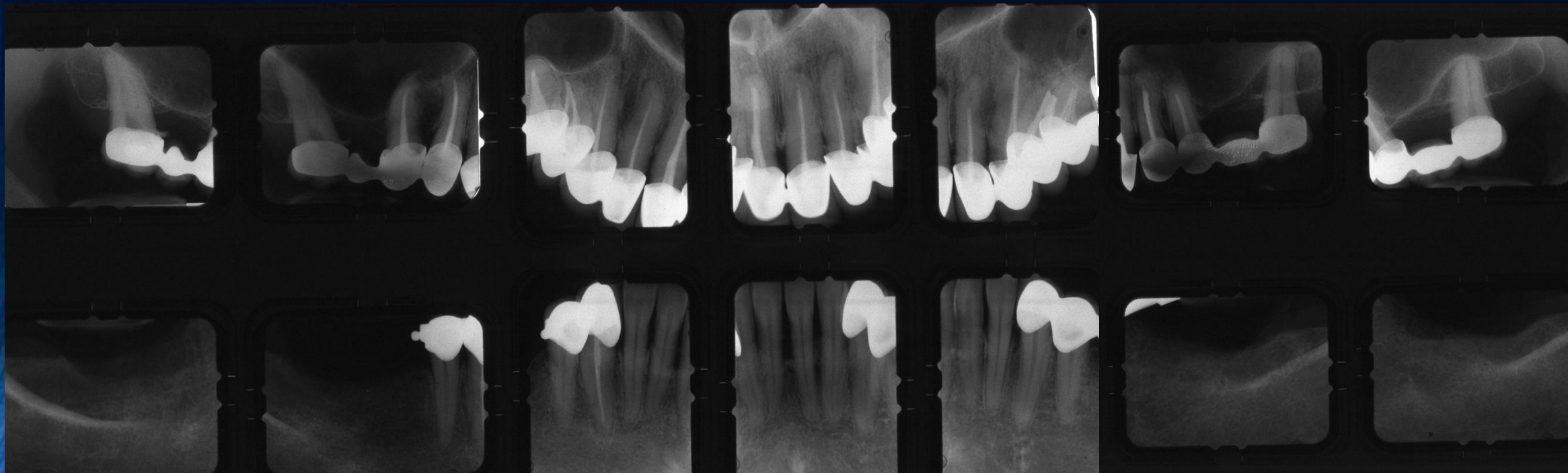Kiindulási klinikai kép



Kiindulási klinikai kép

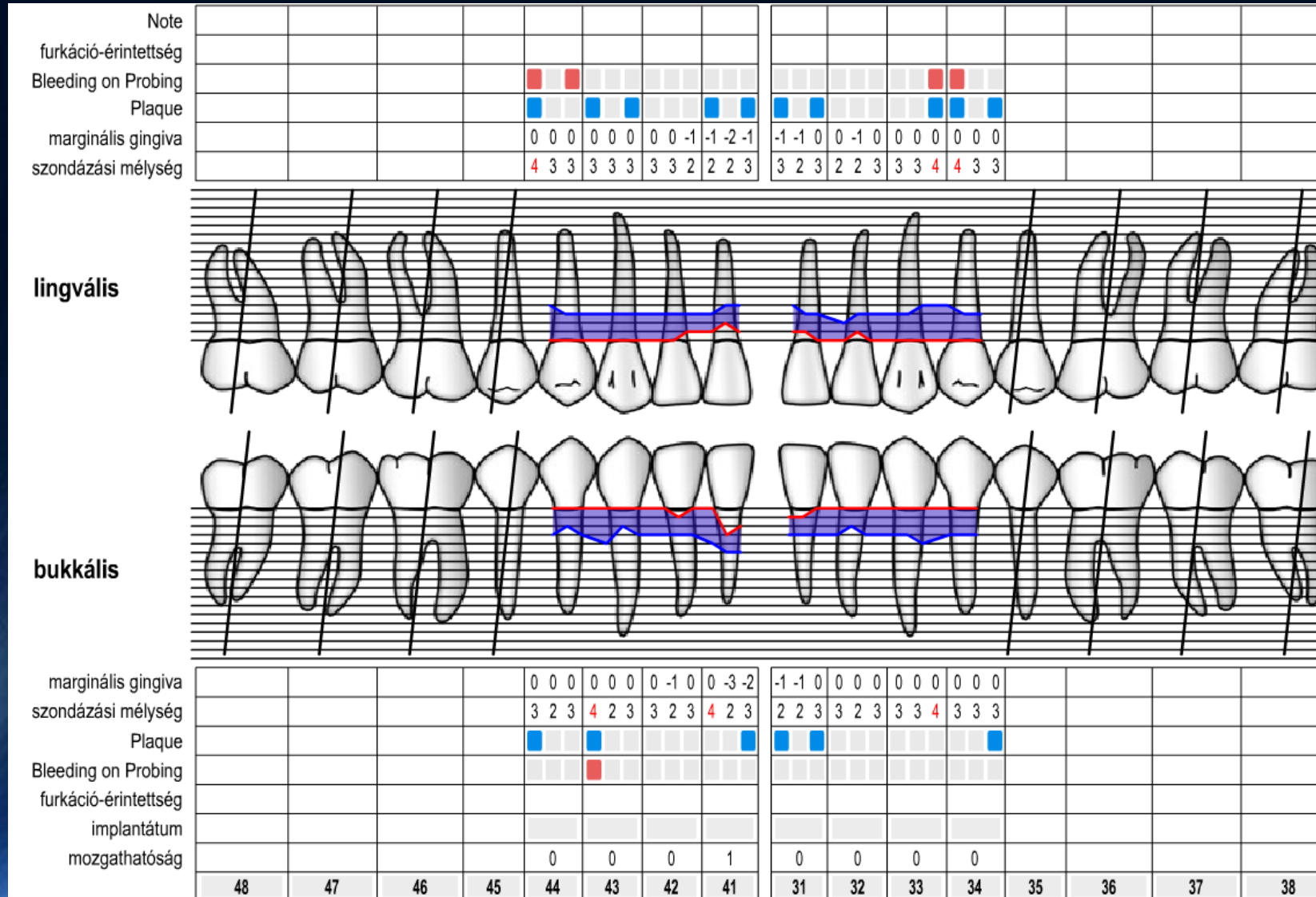


Kiindulási státusz röntgenfelvétel



Inkomplett gyökértömések: 15, 13, 12, 11, 21, 22, 23, 24, 25

Kiindulási parodontális státusz (alsó)



FMPS : 26%

FMBS : 13%

Fogak prognózisa

	18	17	16	15	14	13	12	11	21	22	23	24	25	26	27	28
Stabil	-	X	-	X	X	X	X	X	X	X	X	X	X	-	X	-
Kérdéses																
Reménytelen																
Reménytelen																
Kérdéses								X								
Stabil	-	-	-	-	X	X	X		X	X	X	X	-	-	-	-
	48	47	46	45	44	43	42	41	31	32	33	34	35	36	37	38
	48	47	46	45	44	43	42	41	31	32	33	34	35	36	37	38
	-	-	-	-	X	X	X		X	X	X	X	-	-	-	-

Diagnózis

Generalizált krónikus parodontitis

Diagnózison alapuló kezelési terv

I. Oki terápia

- Instruálás, motiválás
- Supra- és subgingivalis depurálás, gyökérsimítás
- Elálló koronaszélek becsiszolása
- 32-42 ideiglenes kompozitsín készítése

II. Sebészi kezelés

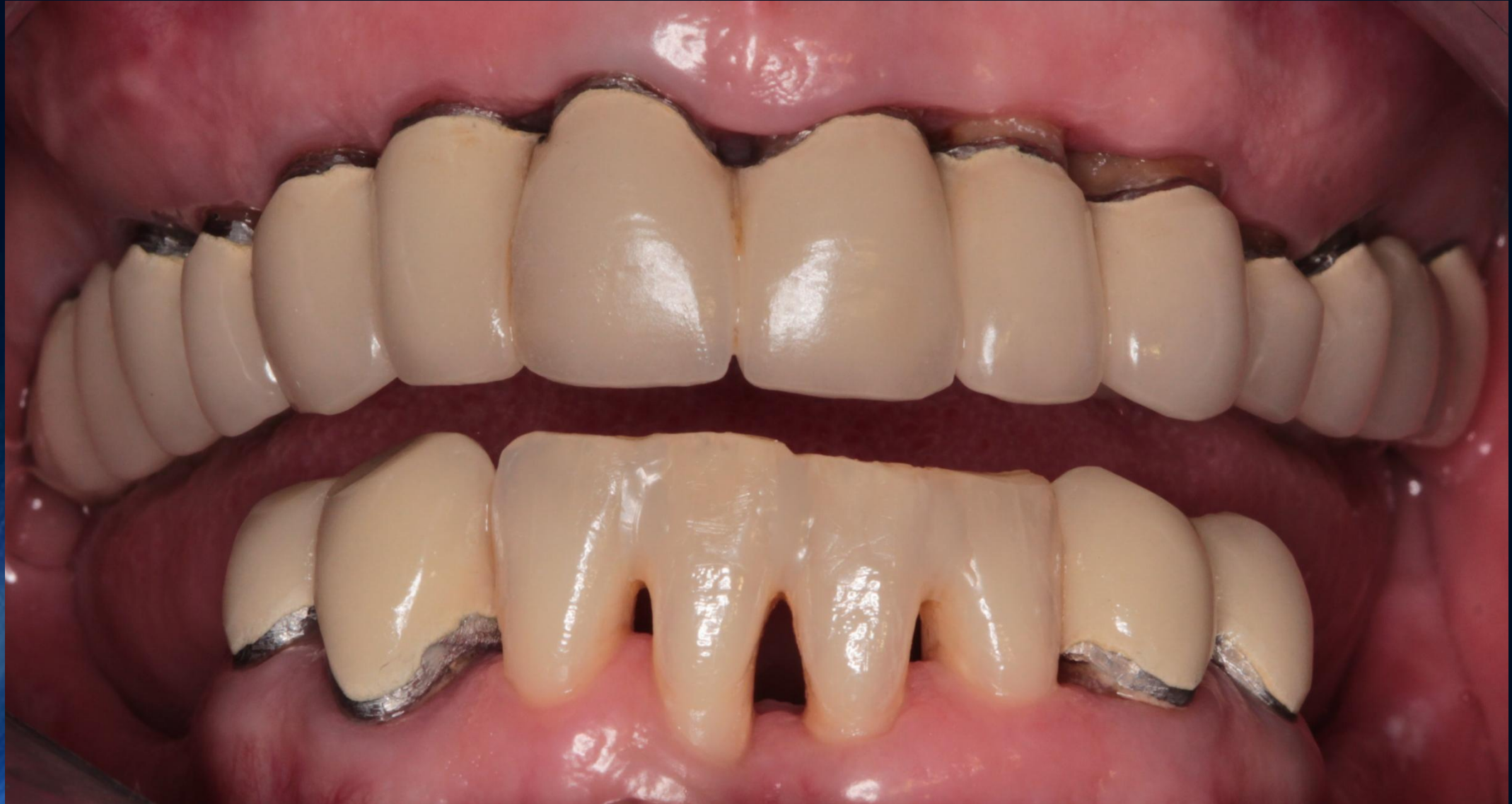- alsó frenulectomia

III. Protetikai rehabilitáció

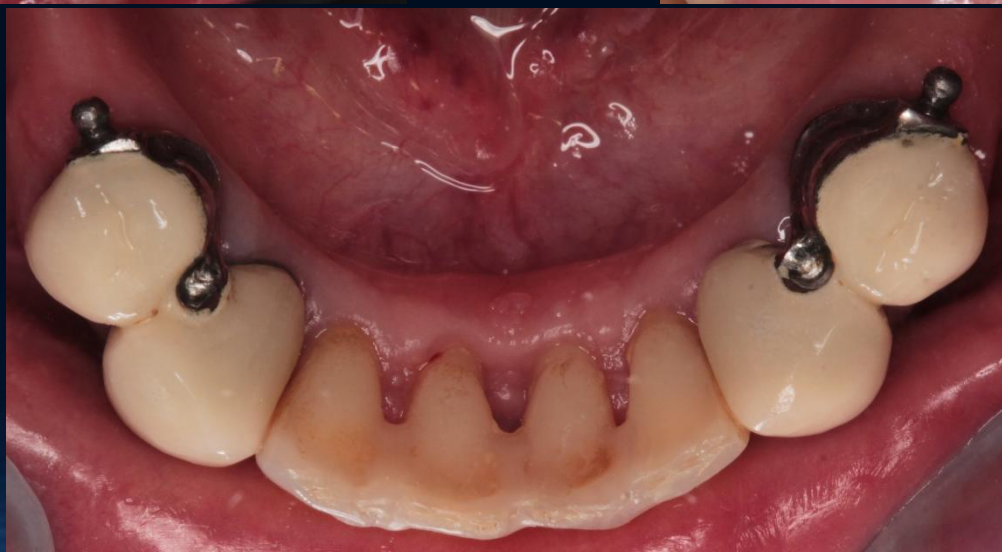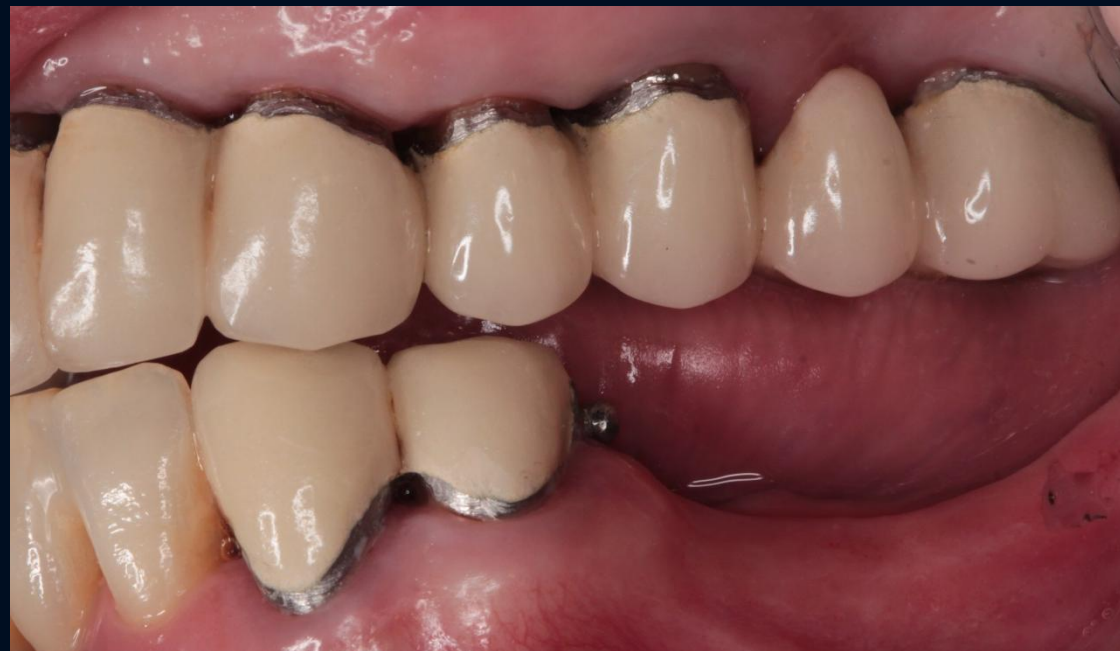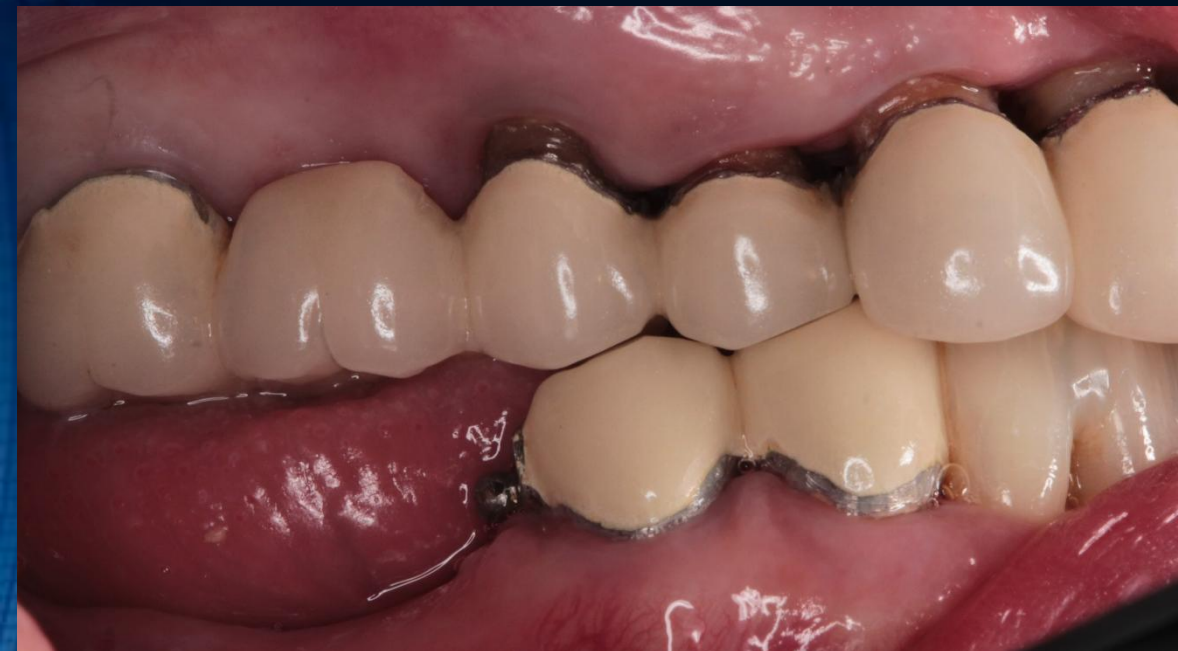- 17-27 fém-kerámia hídpótlás készítése
(közben az inkomplett gyökértömések cseréje)

IV. Utógondozás

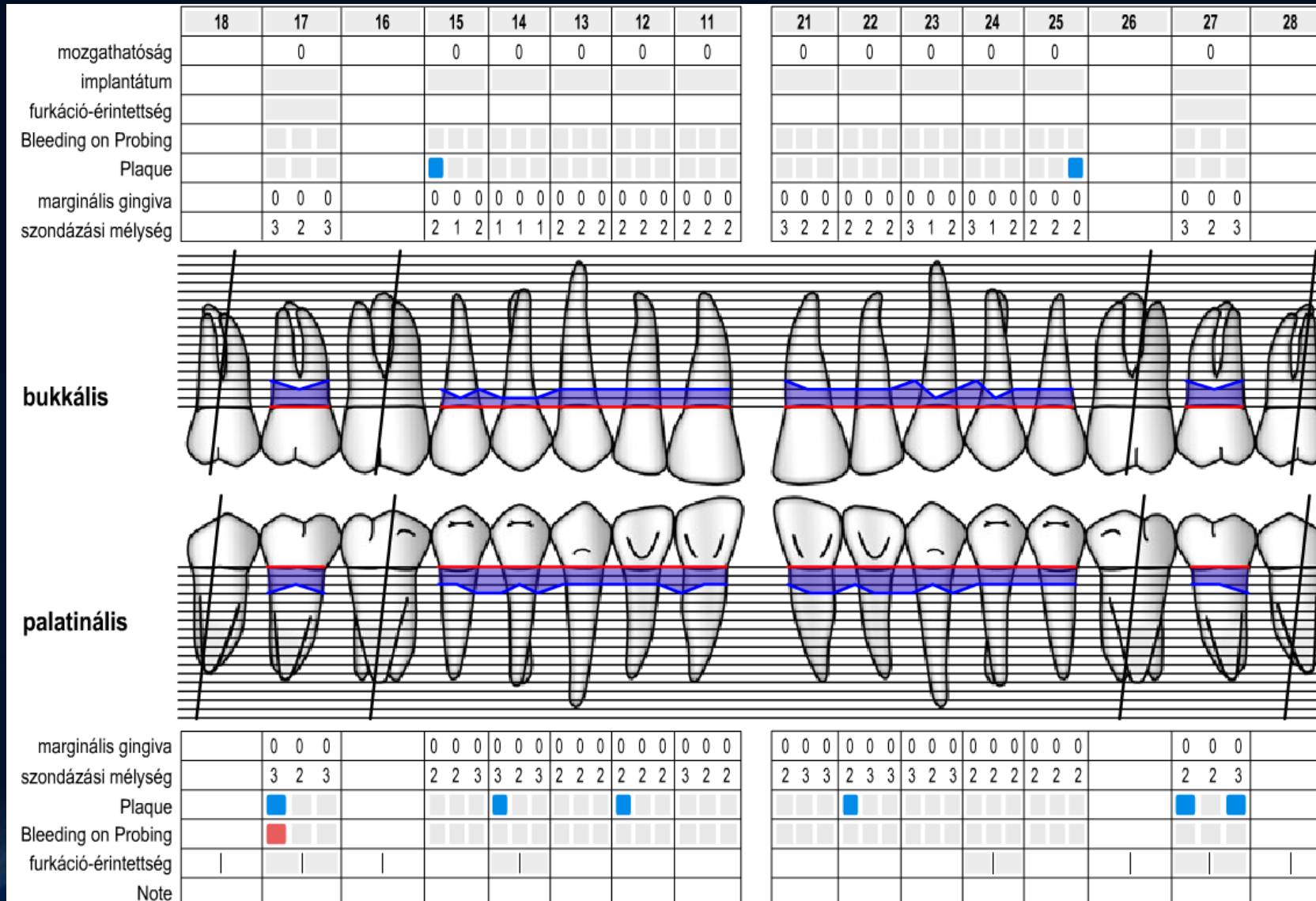
Oki terápia utáni klinikai kép



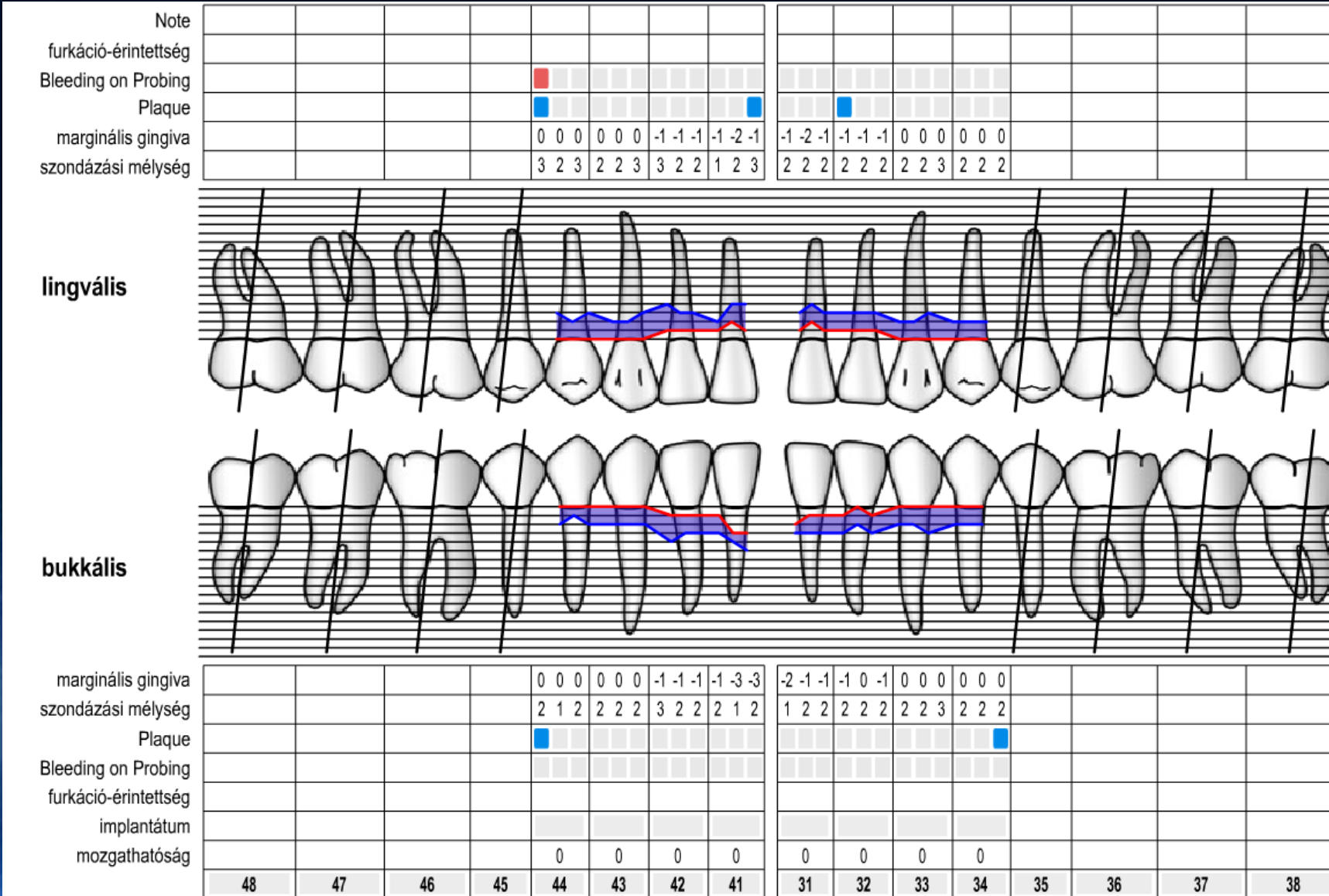
Oki terápia utáni klinikai kép



Oki terápia utáni parodontális státusz (felső)



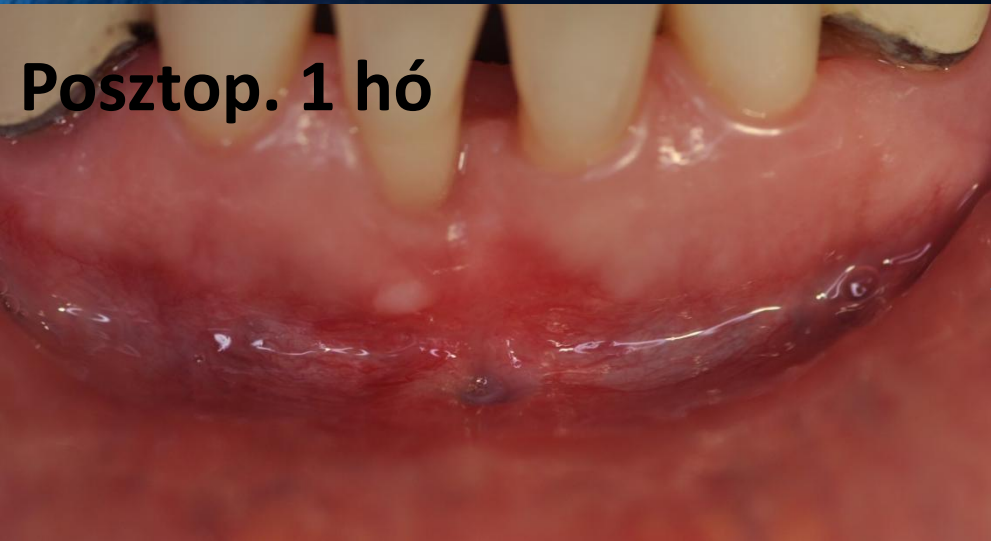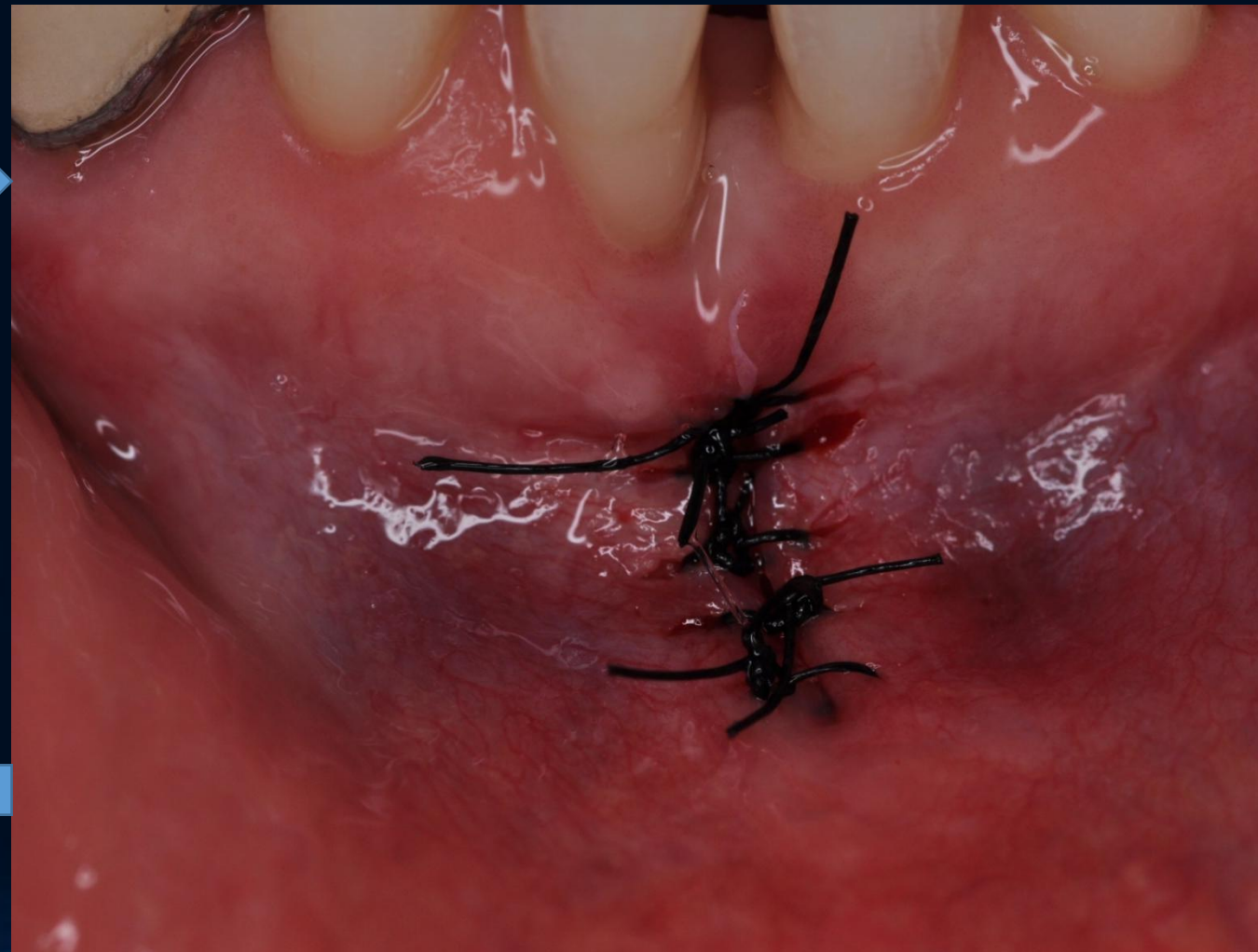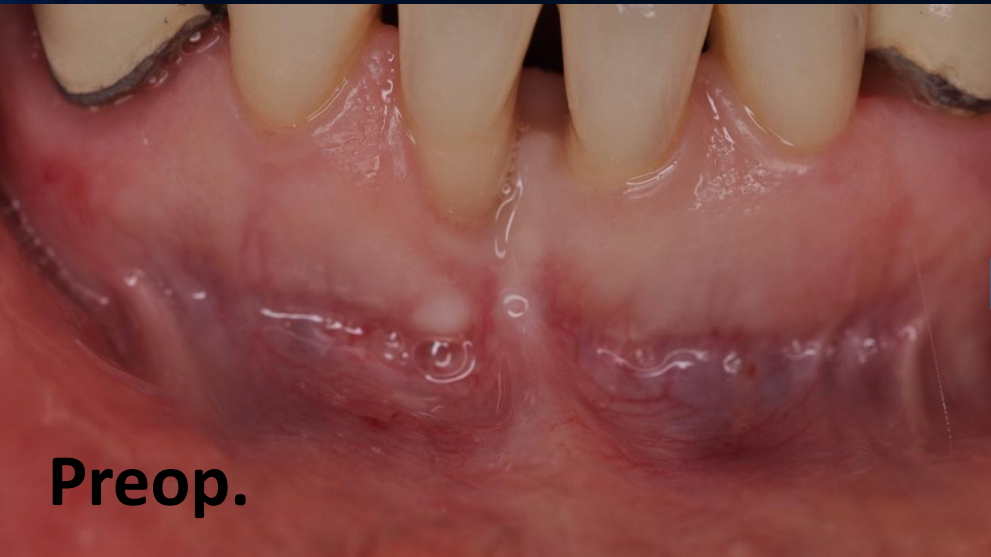Oki terápia utáni parodontális státusz (alsó)



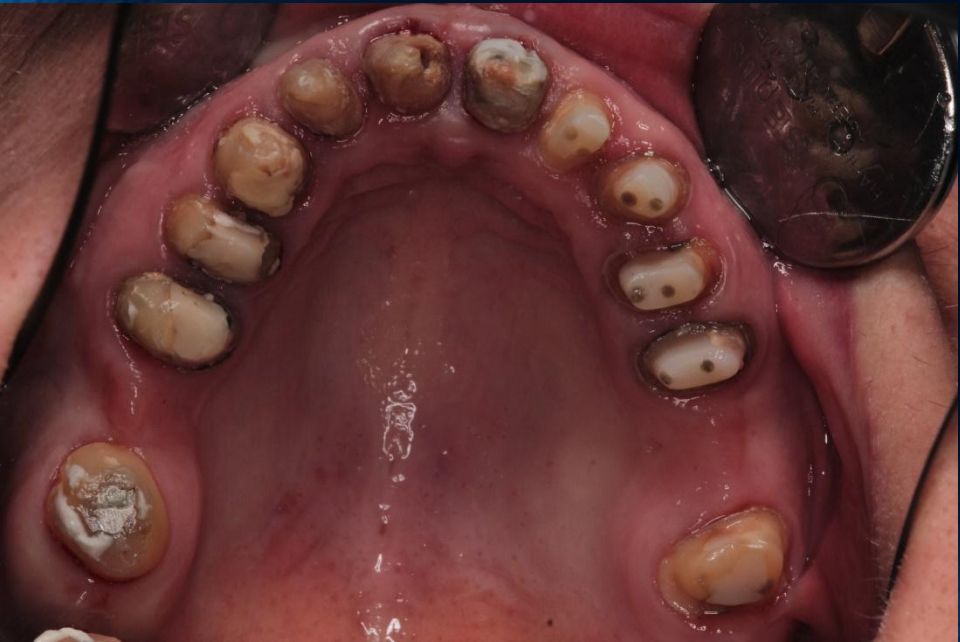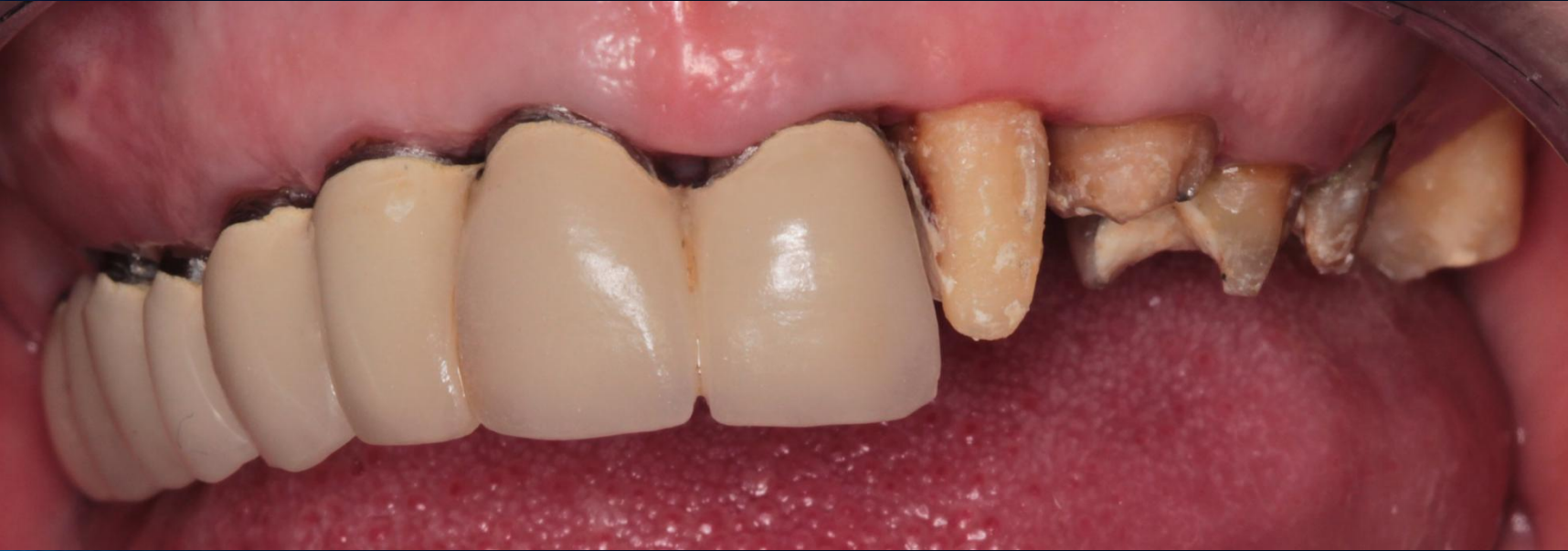FMPS : 11%

FMBS : 2%

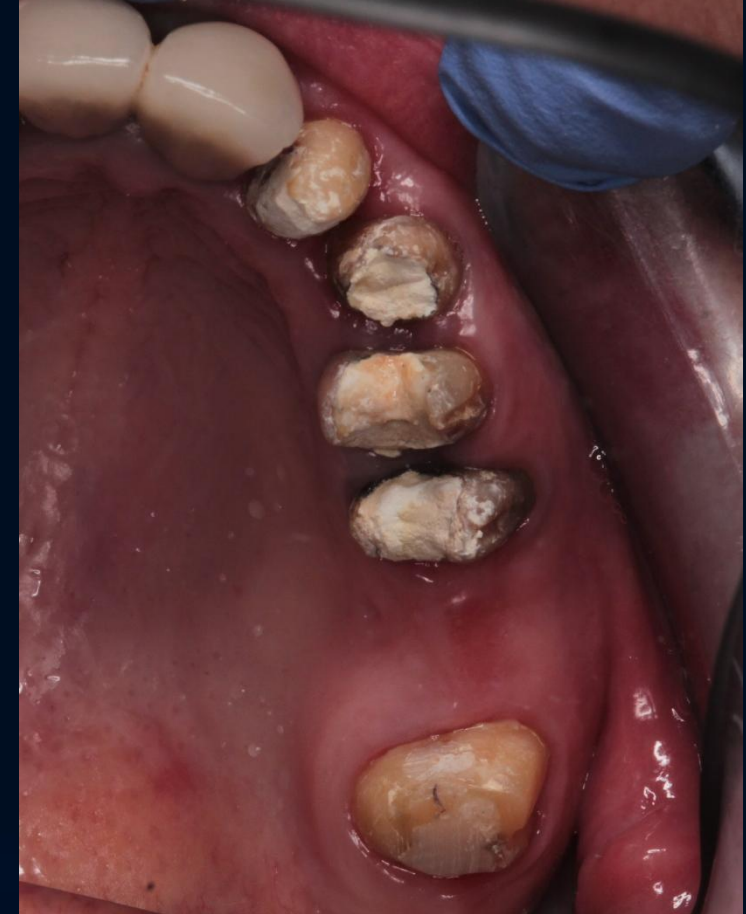Sebészi kezelés Alsó frenulectomia



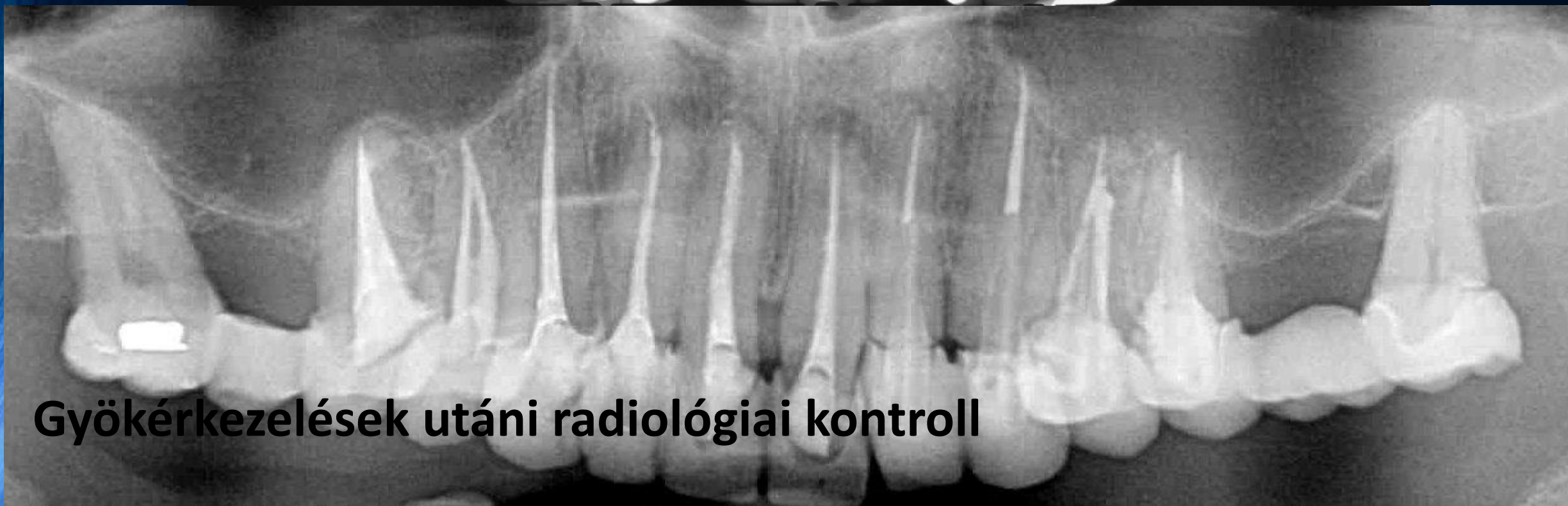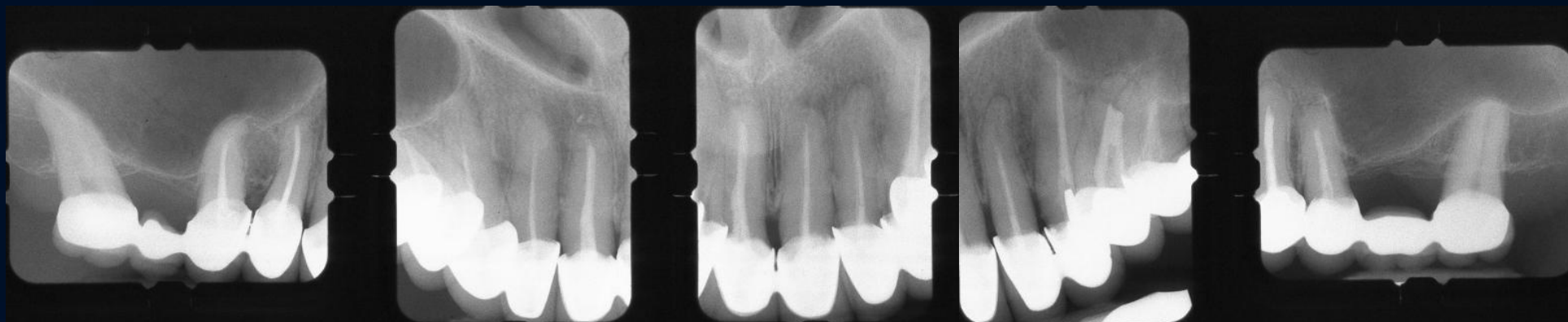Protetikai rehabilitáció



- Hídeltávolítás oldalanként
- Csonkok átcsiszolása ,scutan provizórium
- Közben az inkomplett gyökértömések cseréje
- Üvegszálas csapos csomkfelépítés és végleges csiszolás



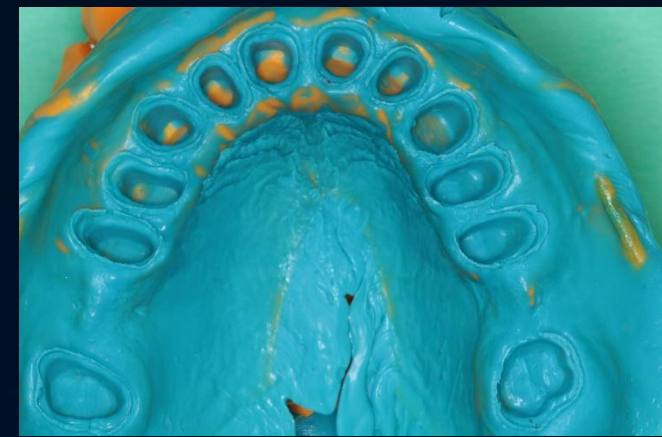
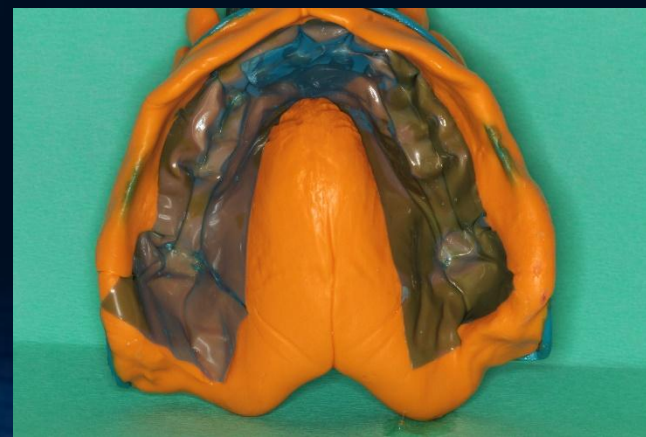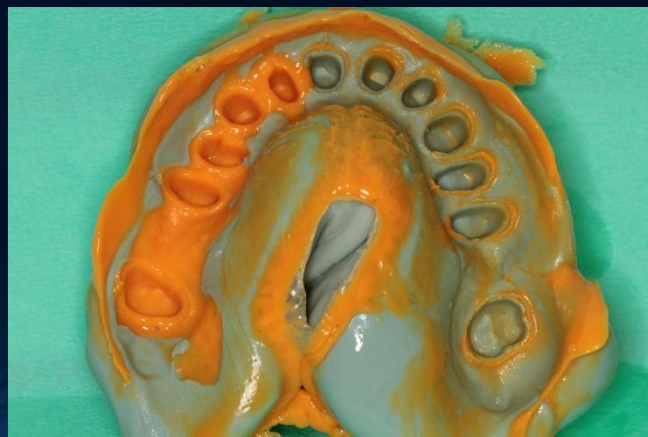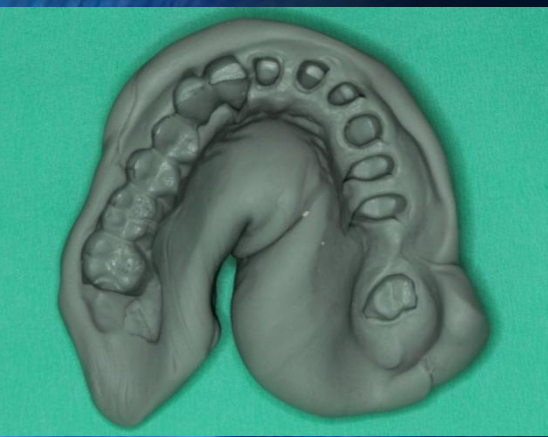
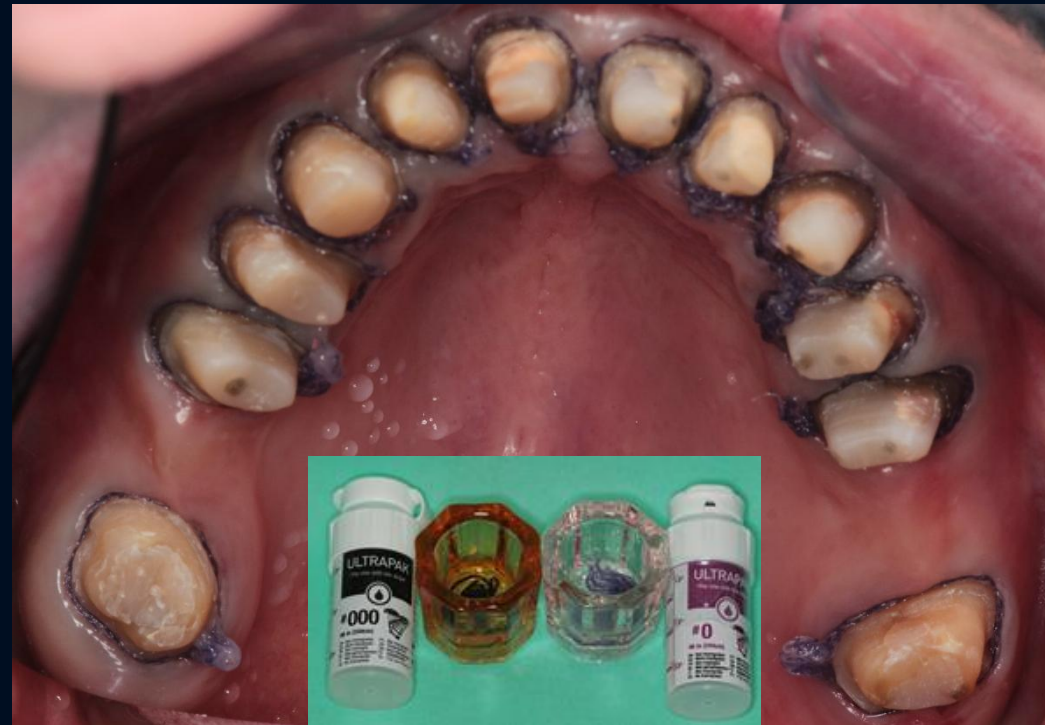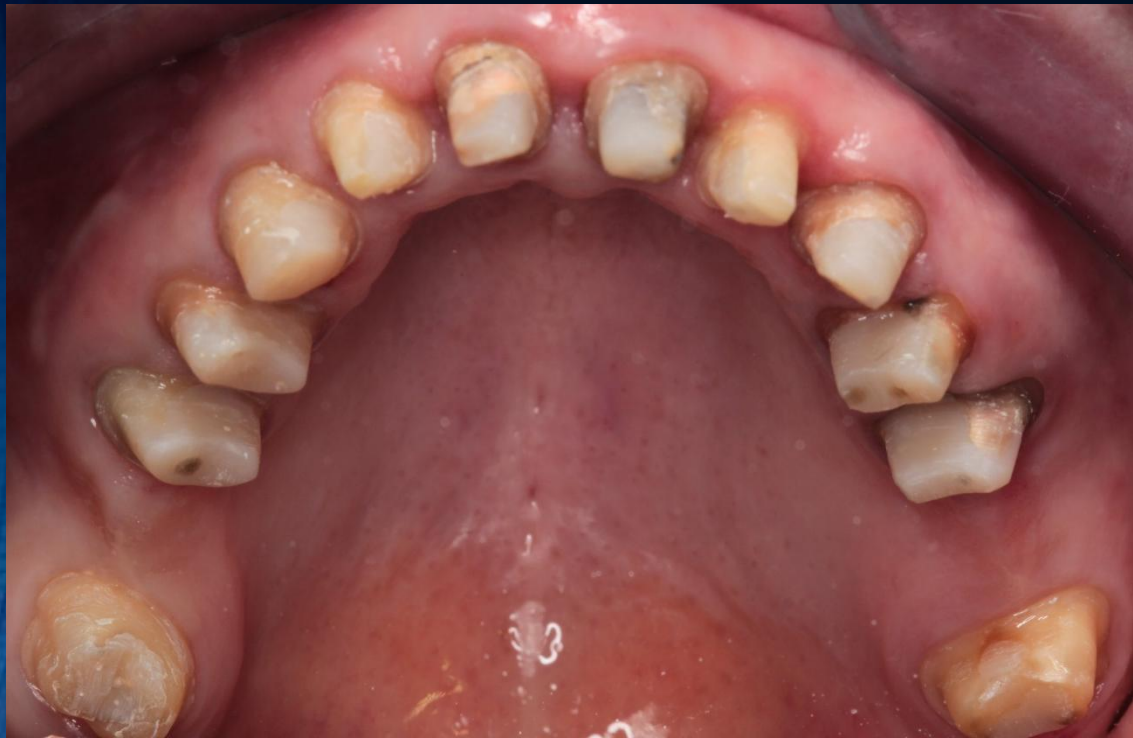Protetikai rehabilitáció



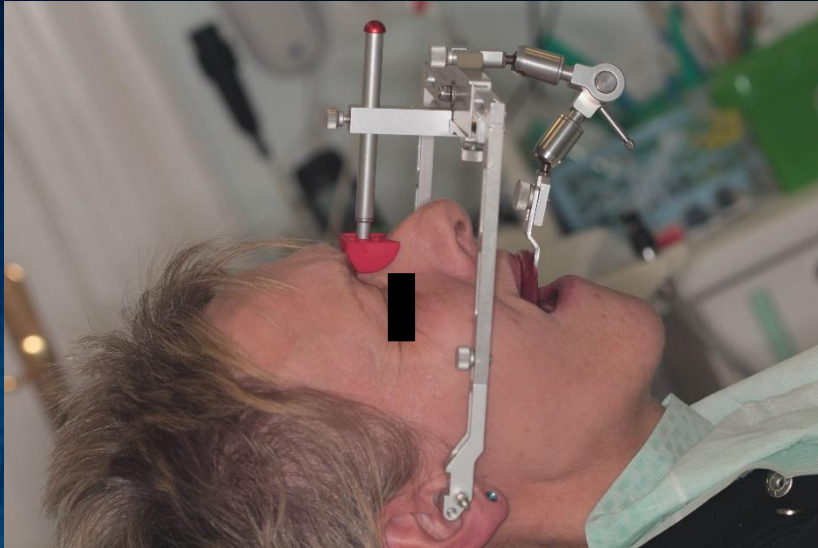
Gyökérkezelések utáni radiológiai kontroll

Protetikai rehabilitáció

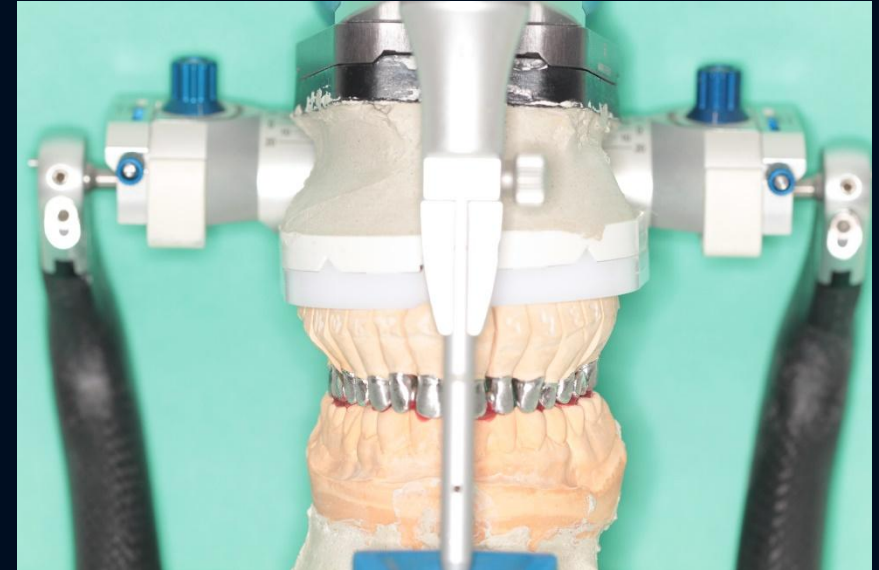
A lenyomatvéétel



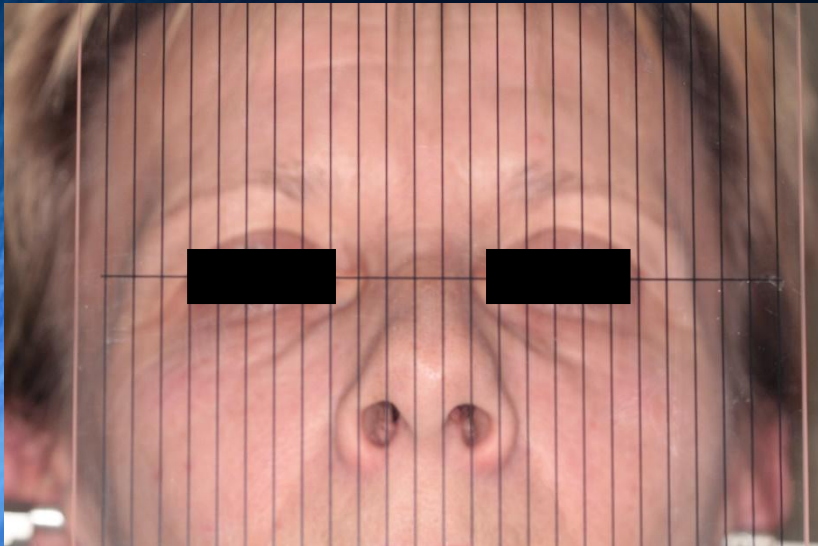Protetikai rehabilitáció



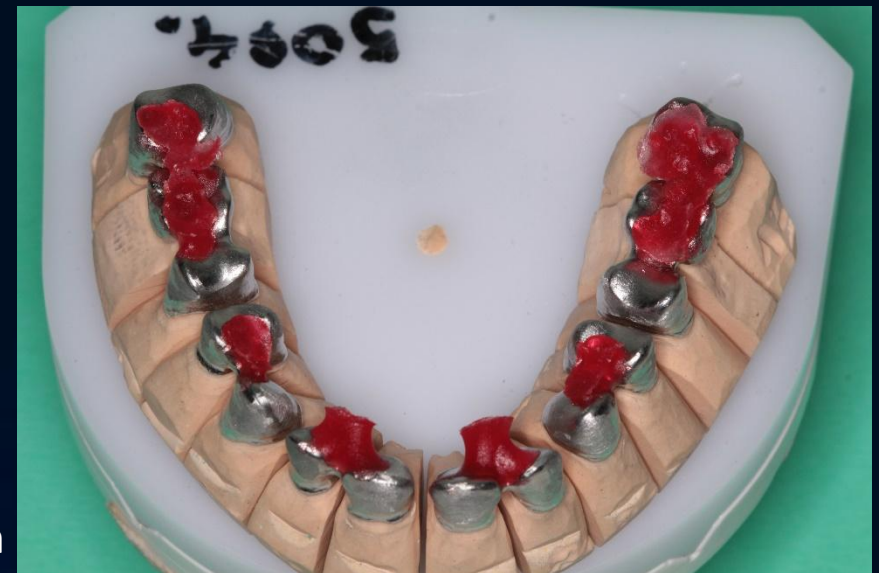A maxilla helyzetének regisztrálása arcívvel



Vázpróba az artikulátorban



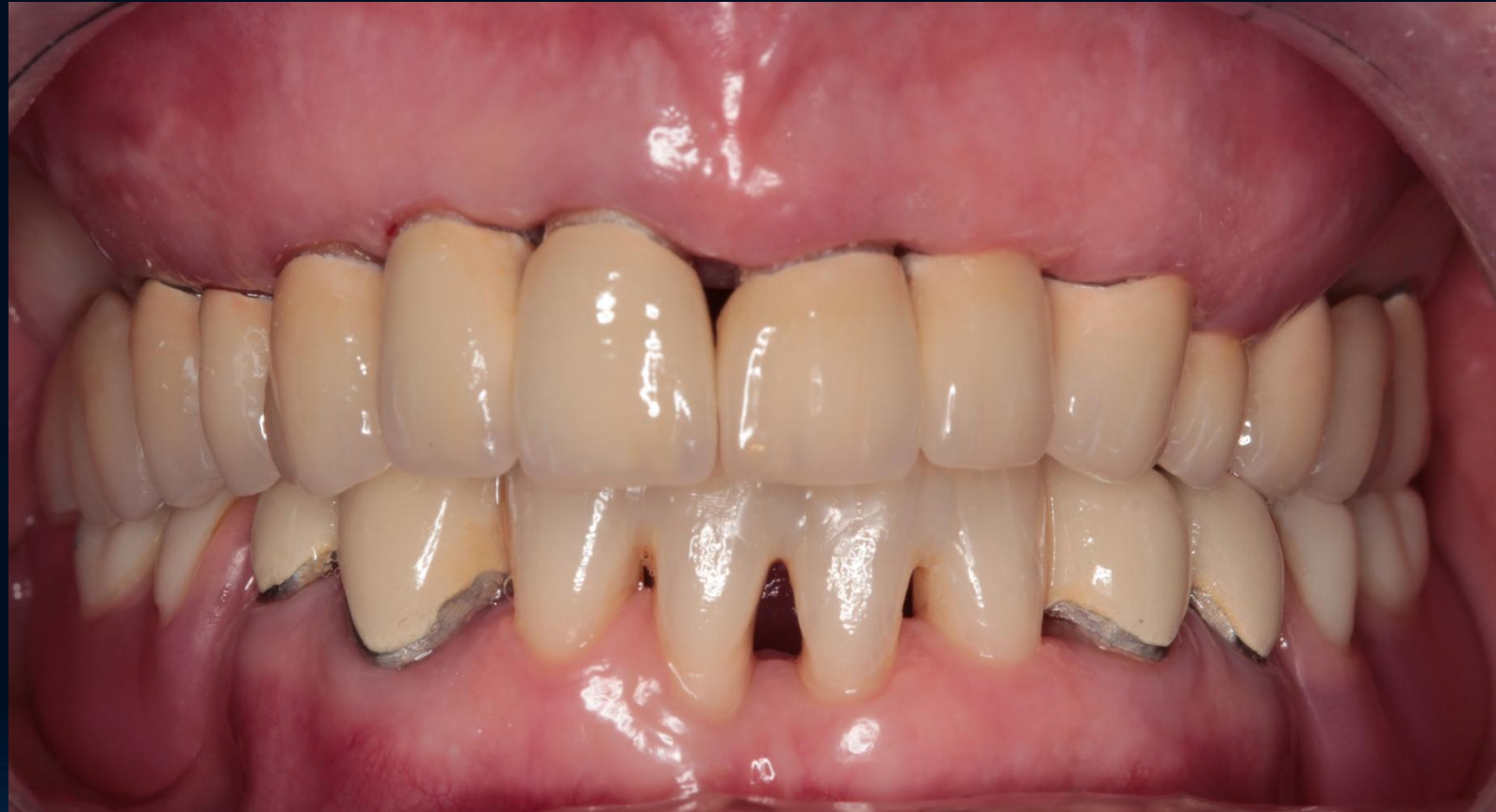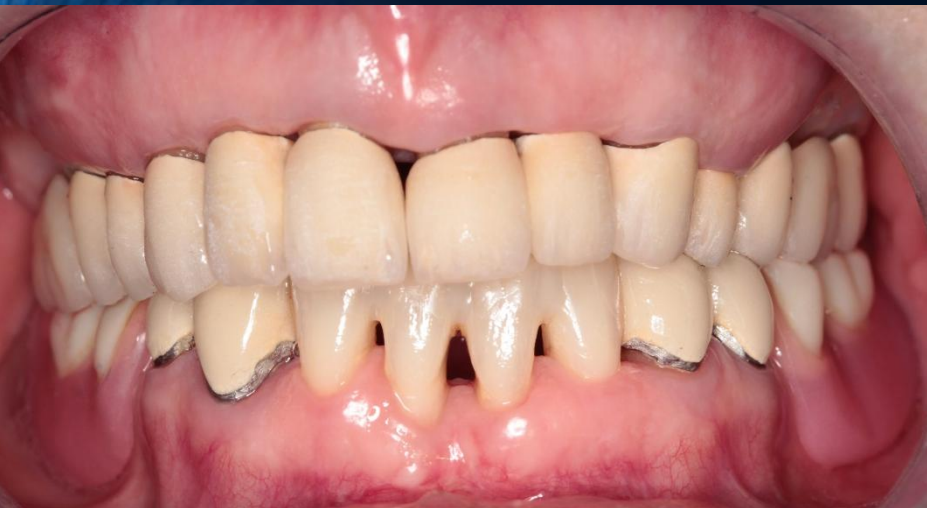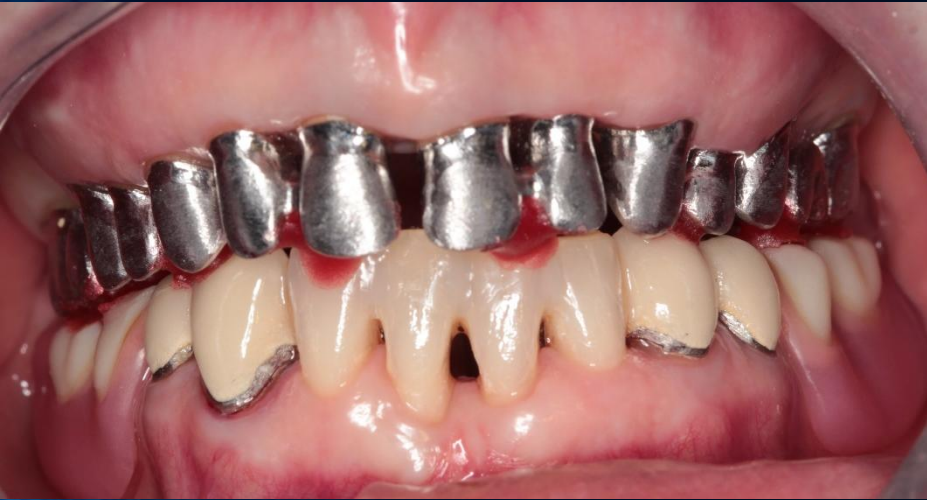A condylustengely és a bipupillaris vonal által bezárt szög meghatározása clinometer segítségével



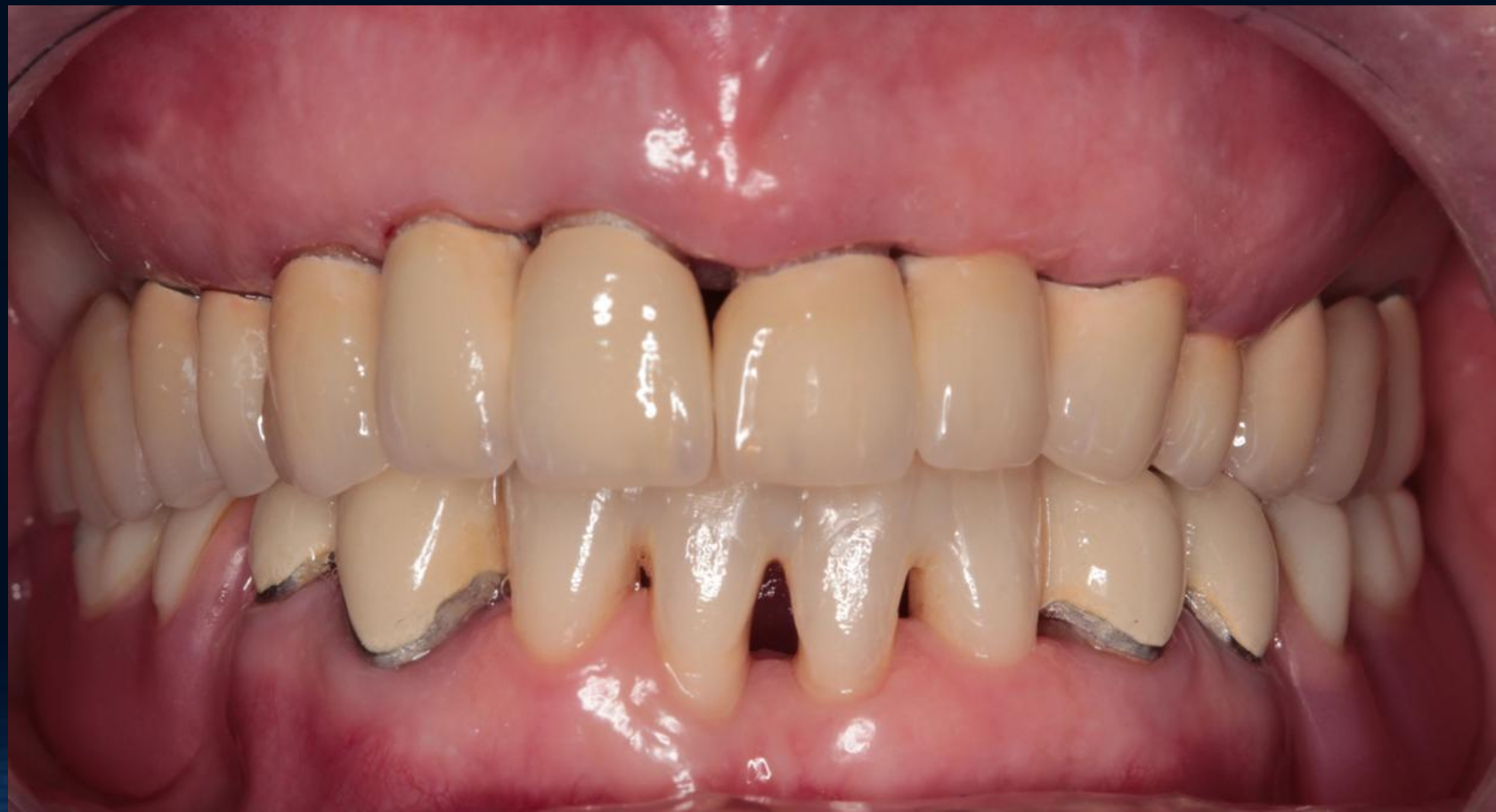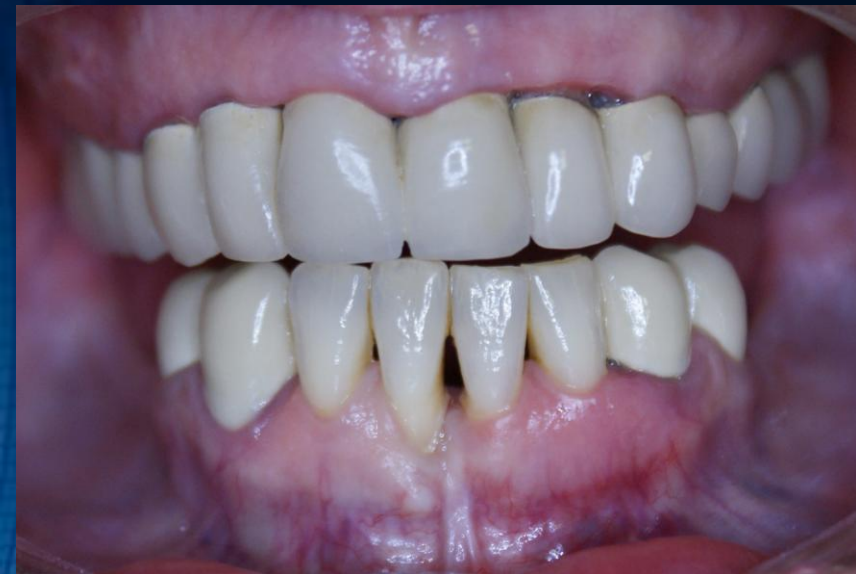Vázpróba a mintán

Protetikai rehabilitáció

Vázpróba, nyerspróba és a beragasztott híd szájban

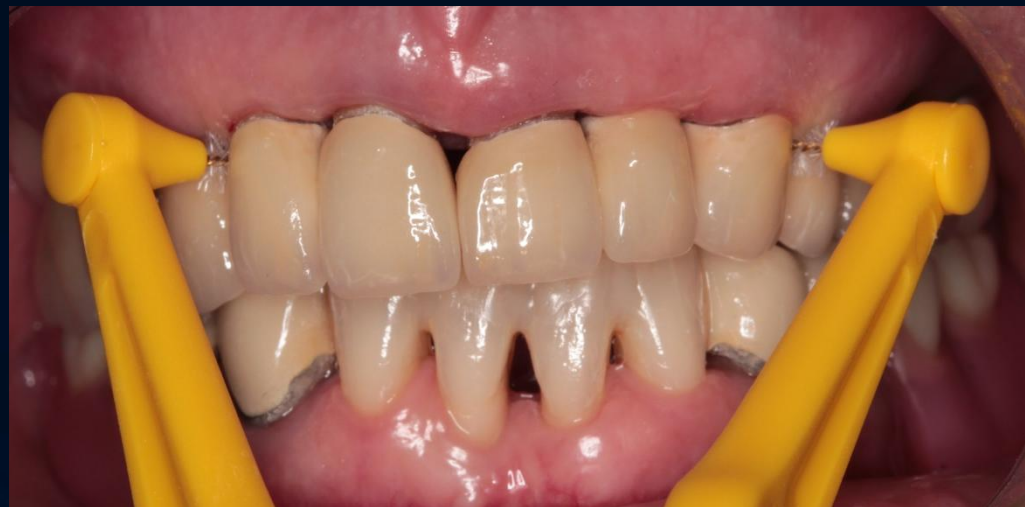
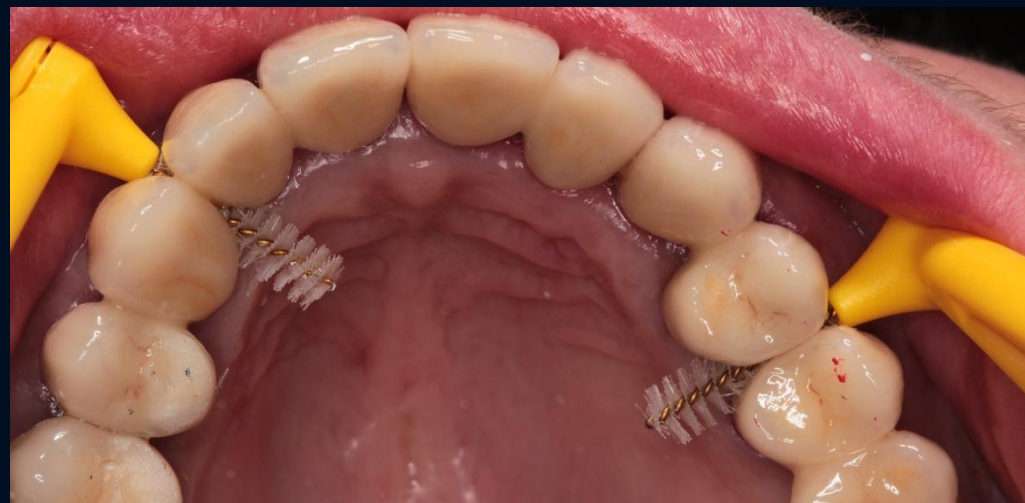
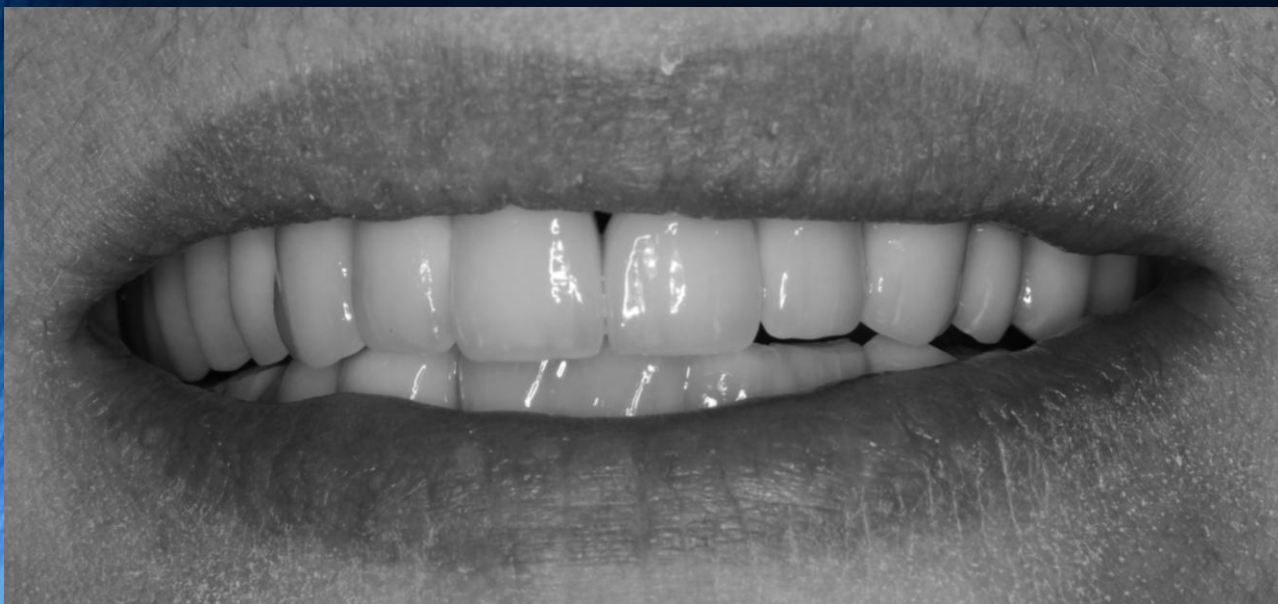Előtte-Utána



További tervezett kezelések

- **Alsó fogpótlás cseréje**
- **Utógondozás**



Köszönöm a megtisztelő figyelmet!