



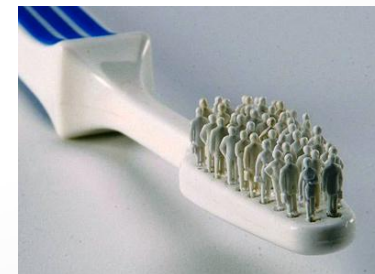Semmelweis Egyetem Fogorvostudományi Kar
Fogászati és Szájsebészeti Oktató Intézet
igazgató: Dr. Kivovics Péter egyetemi docens
<http://semmelweis-egyetem.hu/fszoi/>
<https://www.facebook.com/fszoi>



Felső teljes lemezes és alsó részleges lemezes fogpótlás



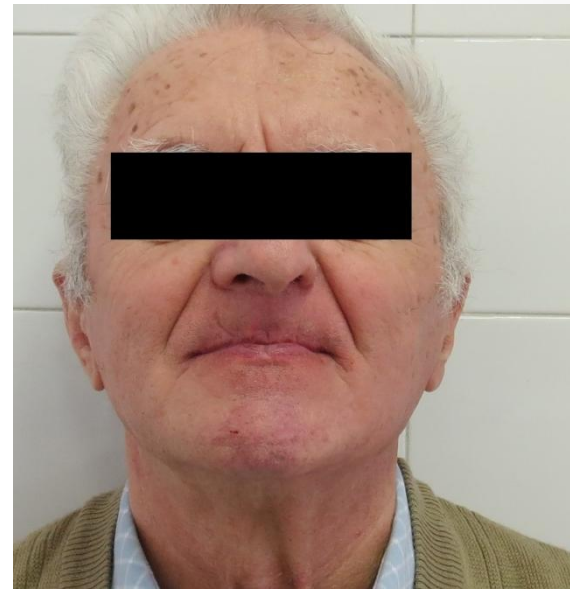
Dr. Orosházi Kata
konzerválófogászat-fogpótlástan
szakorvosjelölt



Dr. Kivovics Péter
egyetemi docens
mentor
Dr. Bíró Andrea^S
Intézeti szakorvos
• tutor

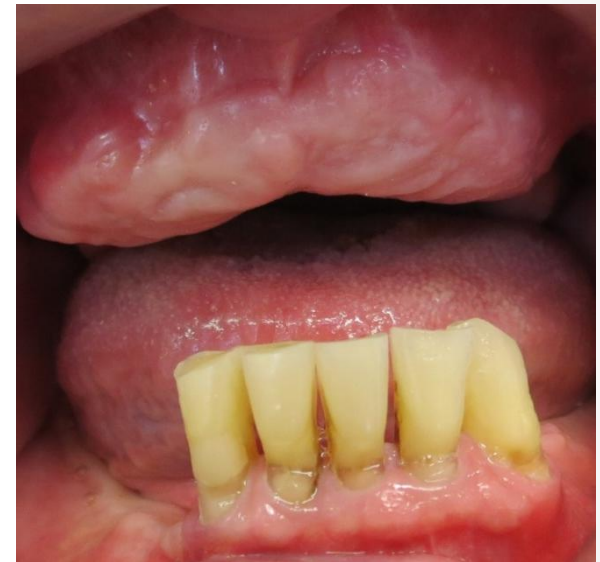Általános anamnézis

- 74 éves férfi páciens
- Nyugdíjas
- Kezelést befolyásoló betegsége nincs
- Aspirin protectet szed
- Panasza: fogpótlást szeretne készíttetni

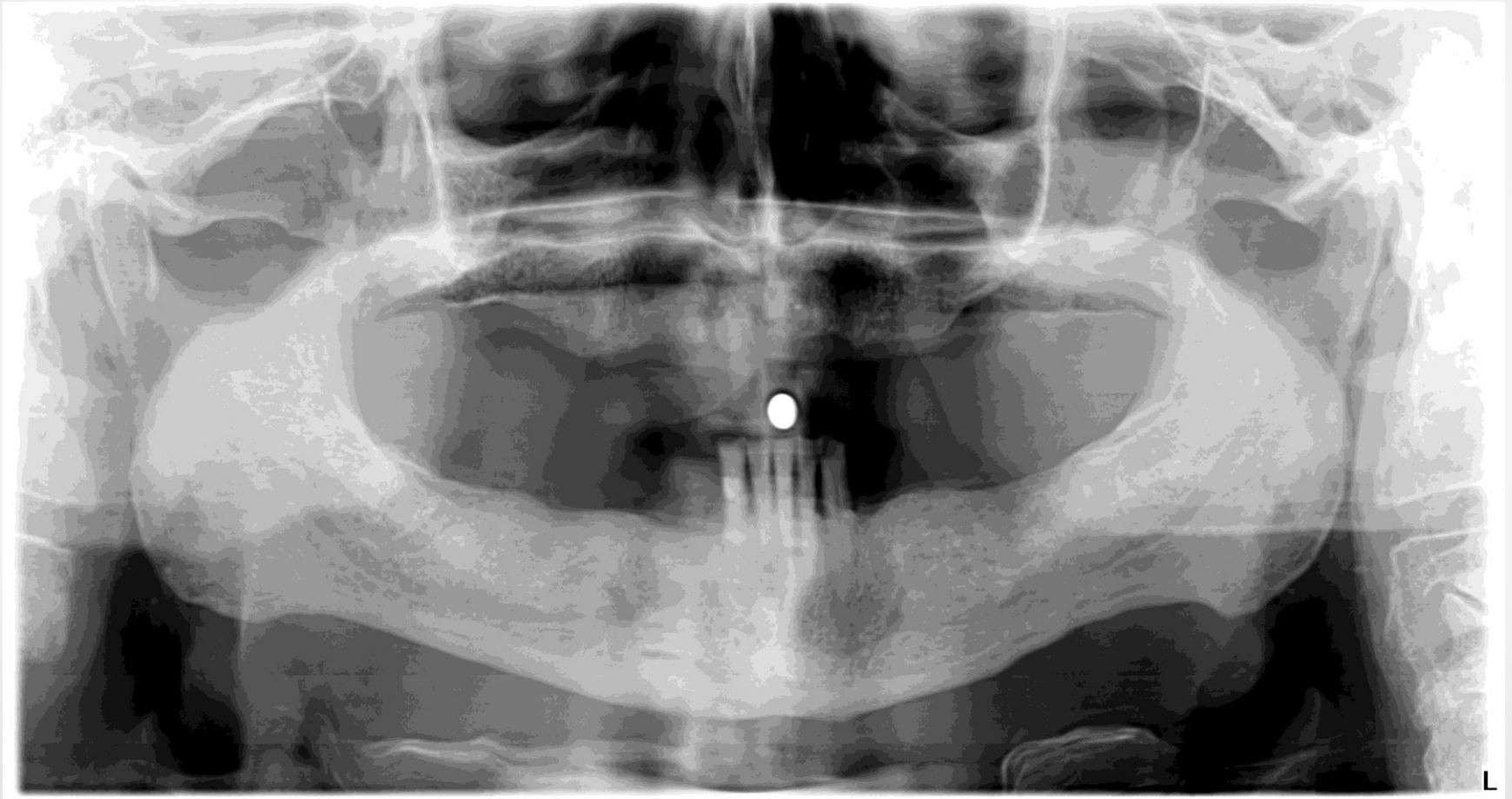


Fogászati anamnézis

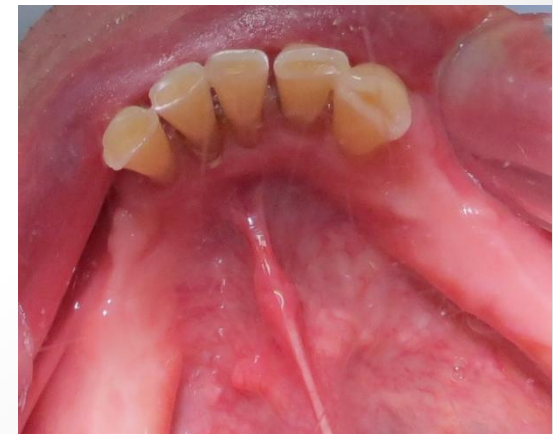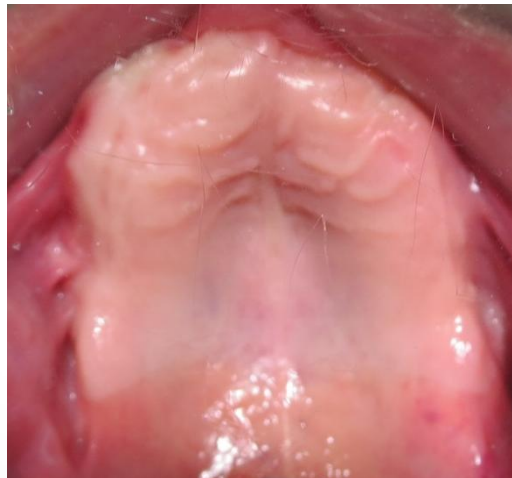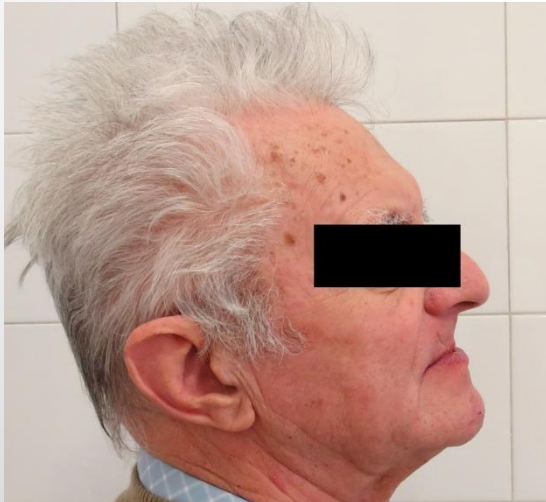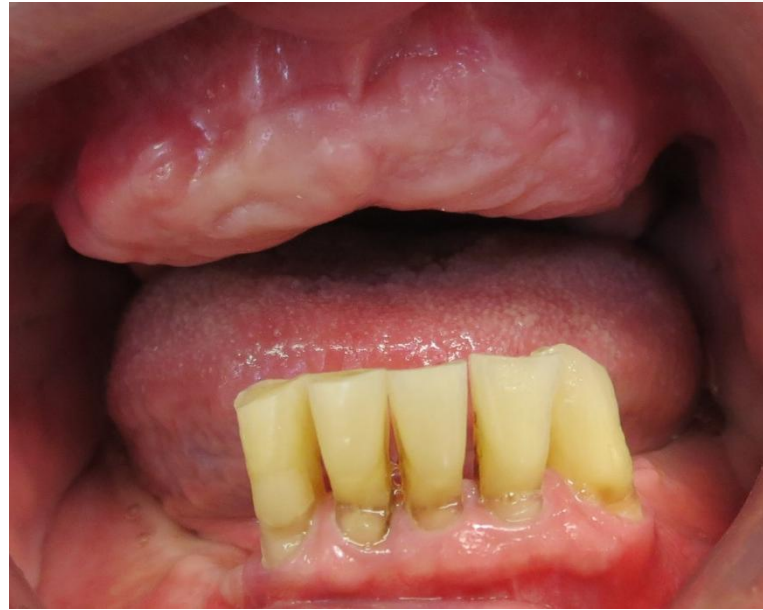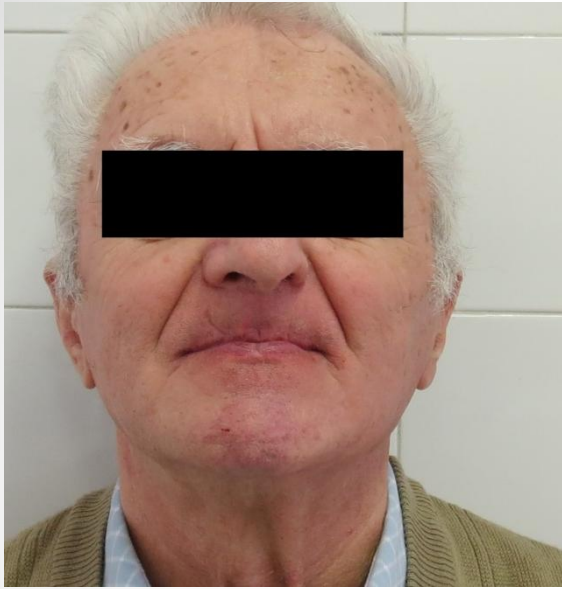- Stomatoonkológiai vizsgálat negatív
- Szájhygiéna nem kielégítő (alsó frontfogakon calculus, kis mértékű gingivitis)
- Alsó frontfogakon nyaki kopás
- Harapási forma: eugnath (olló)
- Temporomandibularis izületi vizsgálat eredménye negatív
- Fogak vitálisak



Kiindulási RTG Status

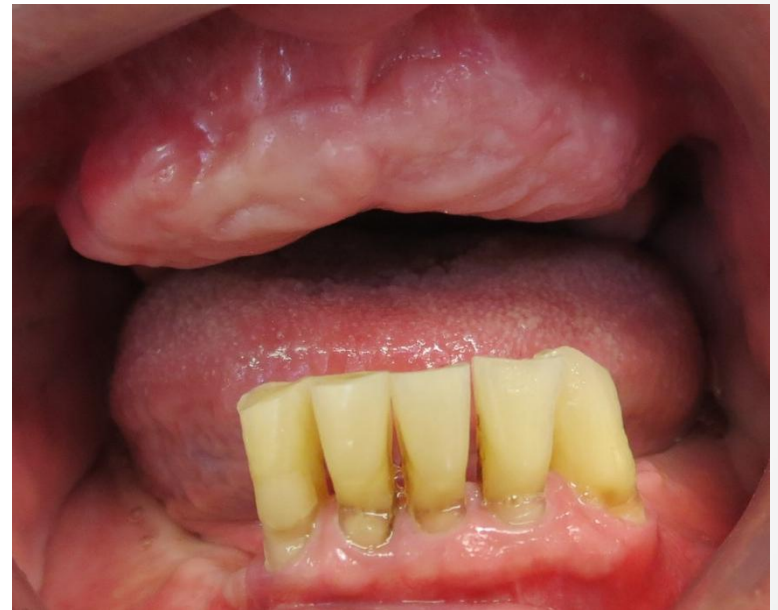

Kiindulási állapot képekben



Status

- Felső állcsont: T (teljes foghiány)
 - Alsó állcsont: Fábián-Fejérdy féle protetikai osztályozás szerint 2A osztály
- 31, 32, 33, 41, 42 fogakon nyaki kopás, vitálisak



Kezelési terv

Előkészítő műveletek:

Teljes alsó állcsont depurálás,
instruálás, motiválás

31,32,33,41,42 fogak nyaki
töméssel való ellátása

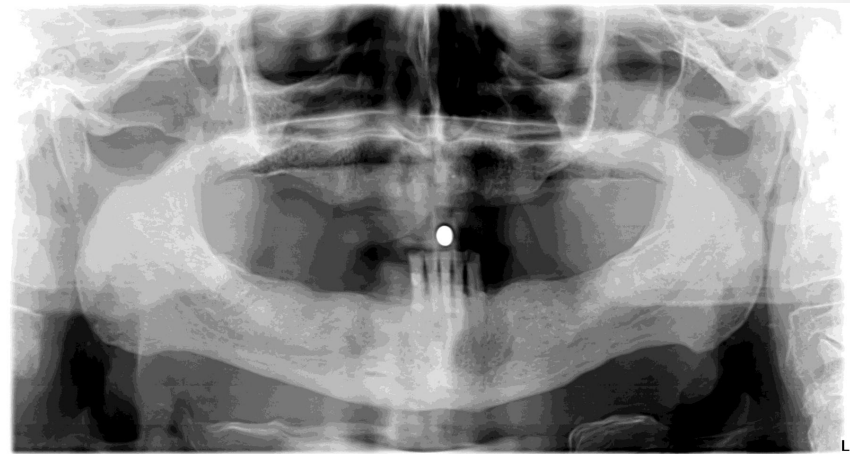
Felső állcsont:

Teljes lemezes fogpótlás

Alsó állcsont:

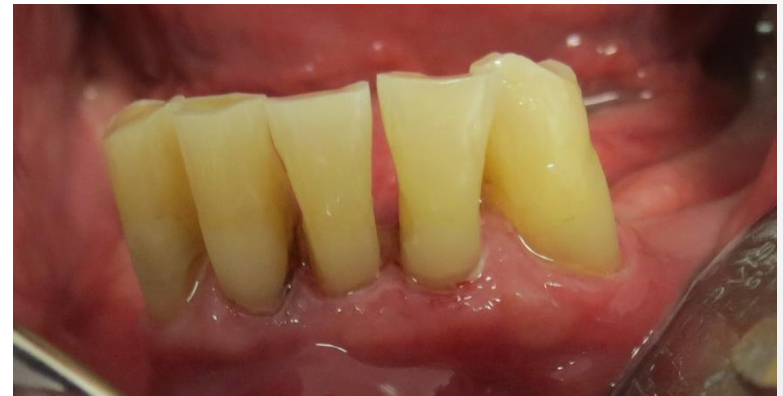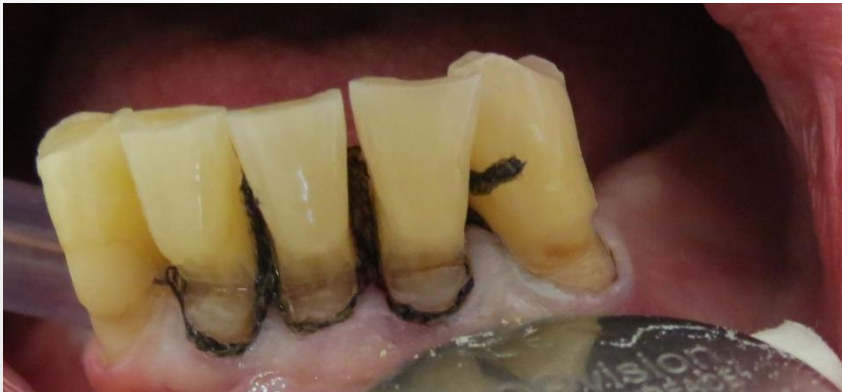Kilenc fogas, dentomucosalis
megtámasztású, merev
elhorgonyzású, részleges
fémlemez.

Konnektor: lingual ív



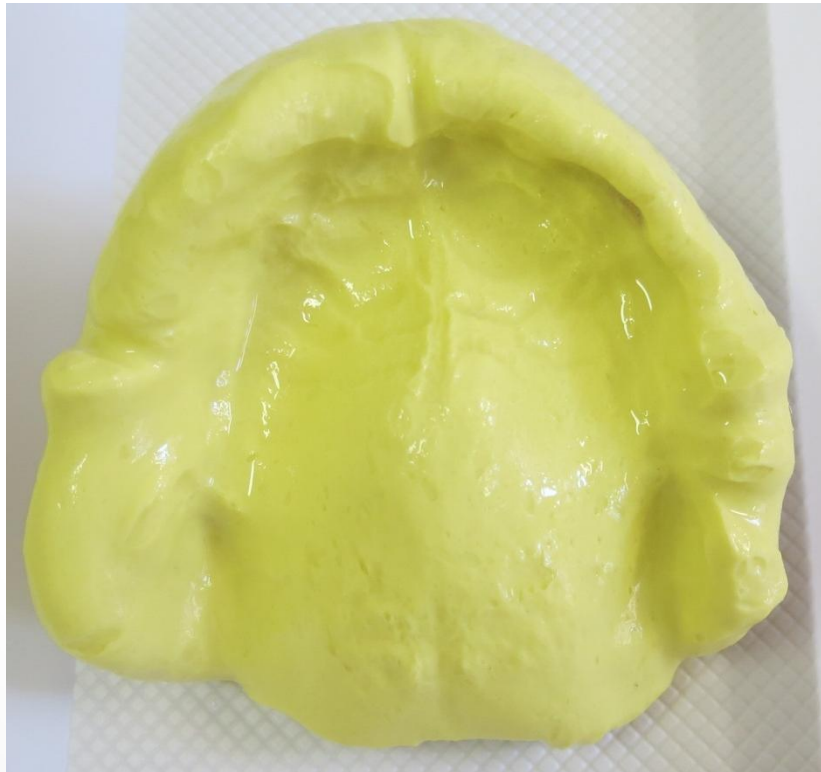A munka menete

- Alsó frontfogak nyaki tömése
- Fogszín: A 3,5



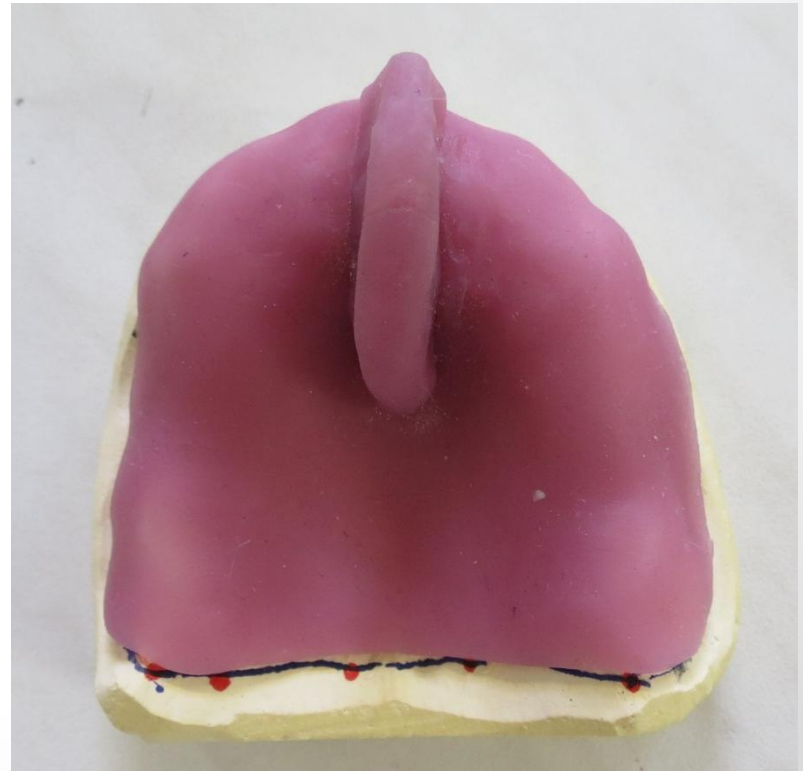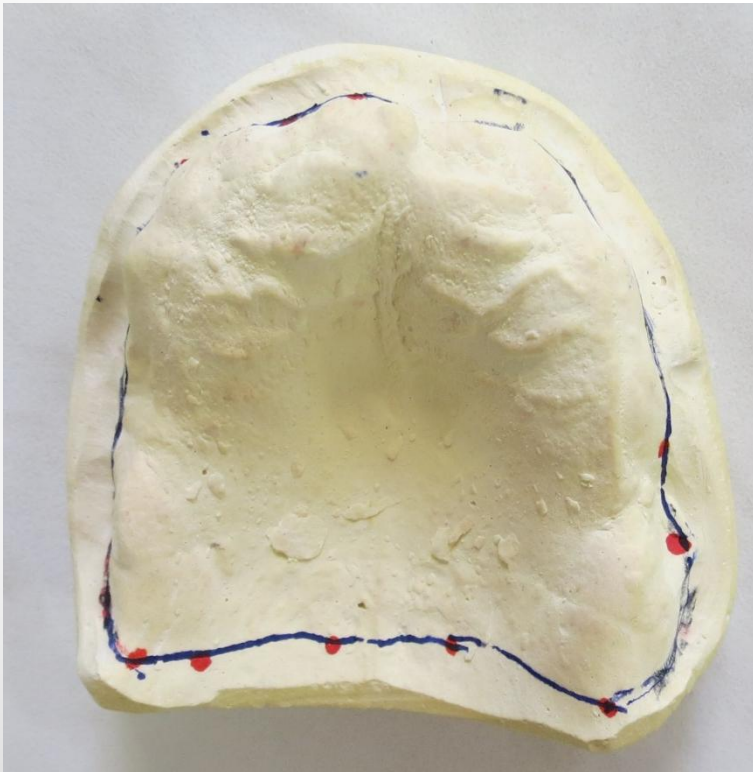
A munka menete

- Felső anatómiai lenyomat alginát típusú lenyomatanyaggal



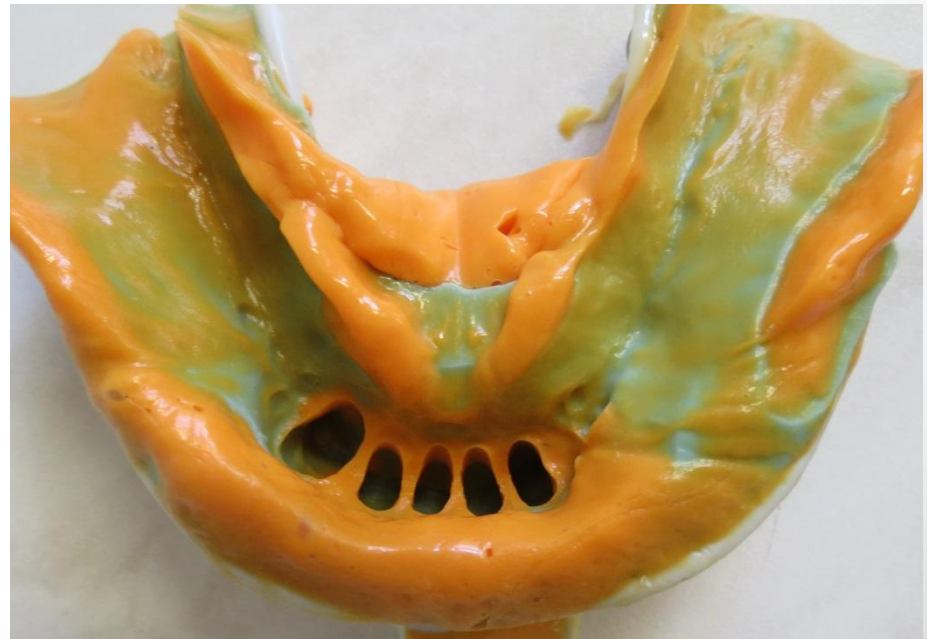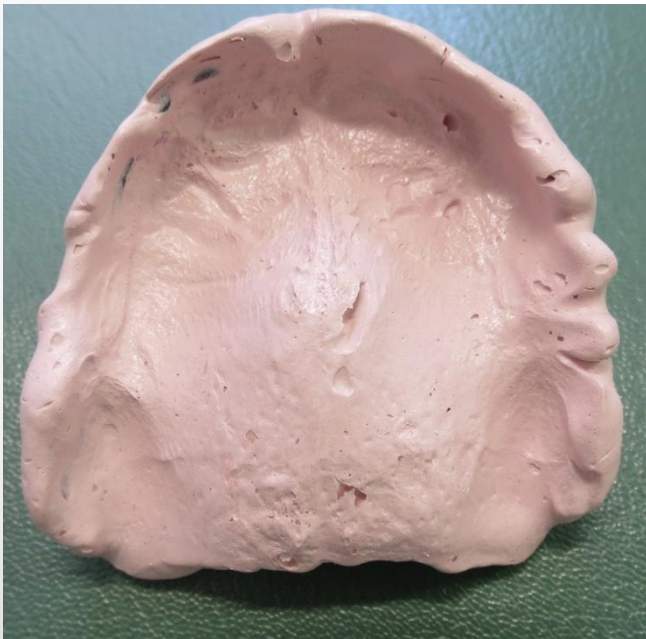A munka menete

- Felső anatómiai minta és az egyéni kanál határainak berajzolása
- Egyéni kanál



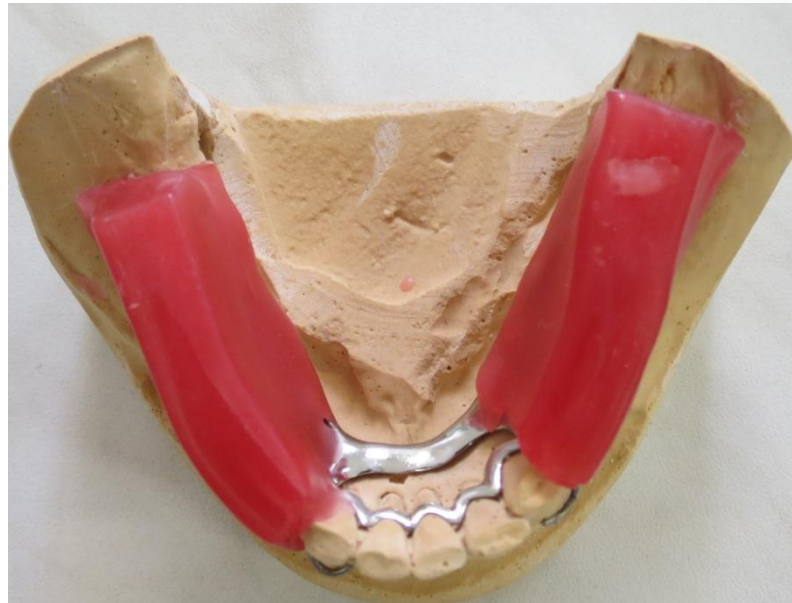
A munka menete

- Felső egyéni kanál befunkcionálása, funkciós lenyomat Cinkoxid- Eugenol típusú lenyomatanyaggal (SS White)
- Alsó két fázisú két idejű preciziós szituációs lenyomat kondenzációs típusú szilikon lenyomatanyaggal



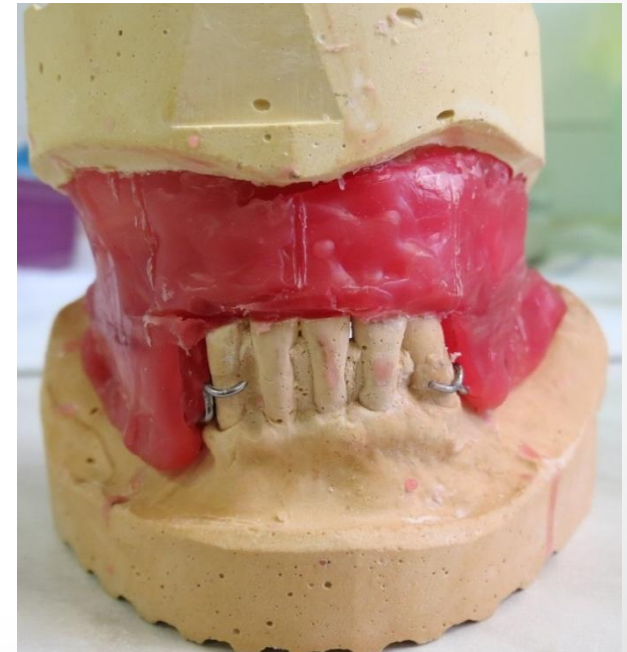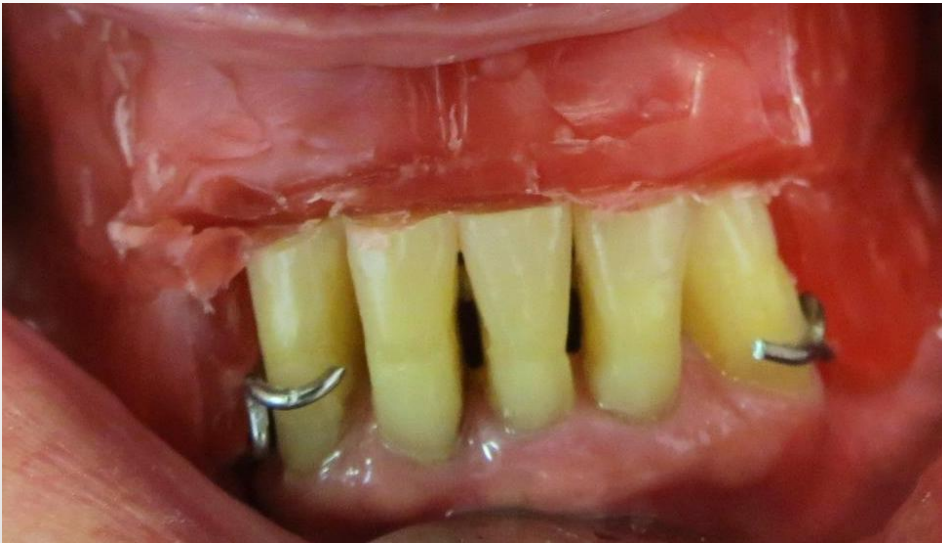A munka menete

- Funkciós mintára készített felső harapási sablon
- Alsó fémváz harapással a mintán



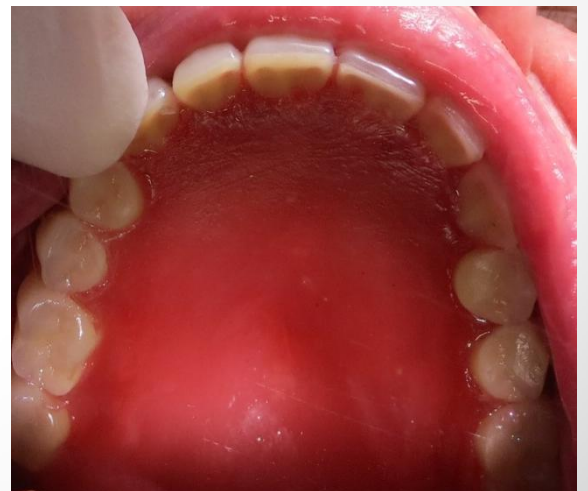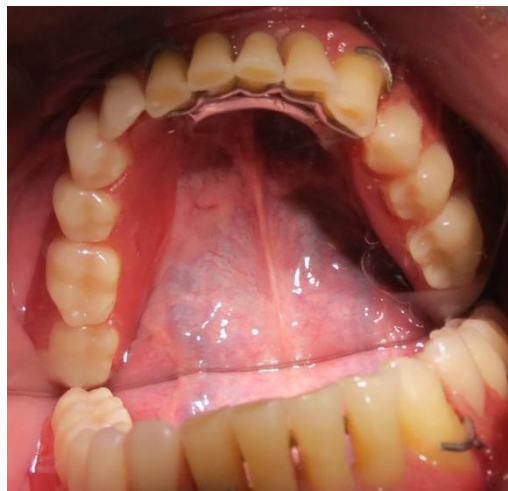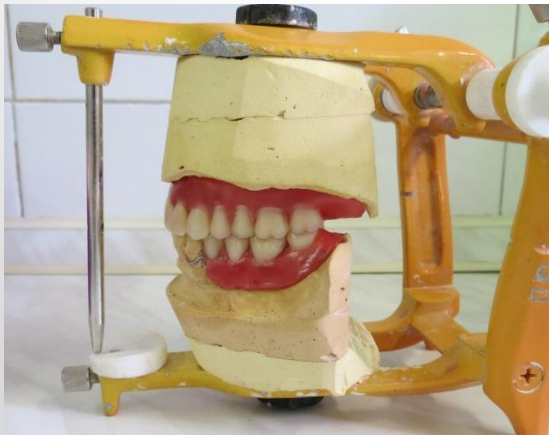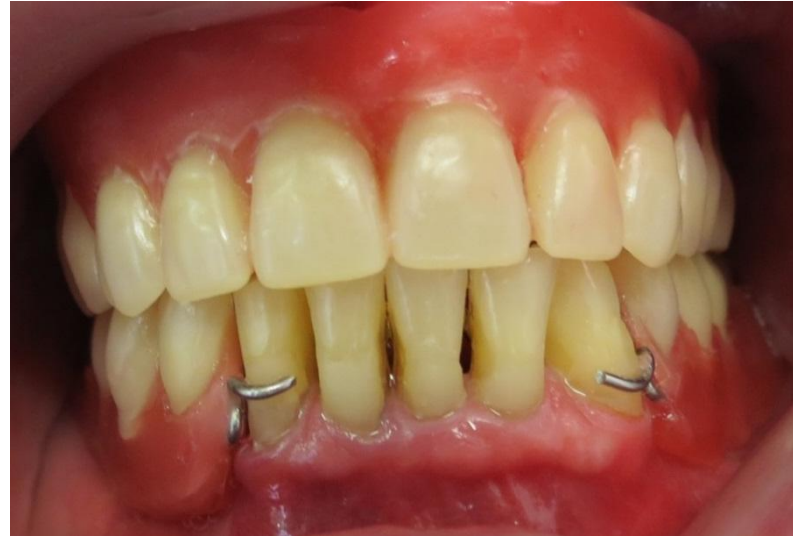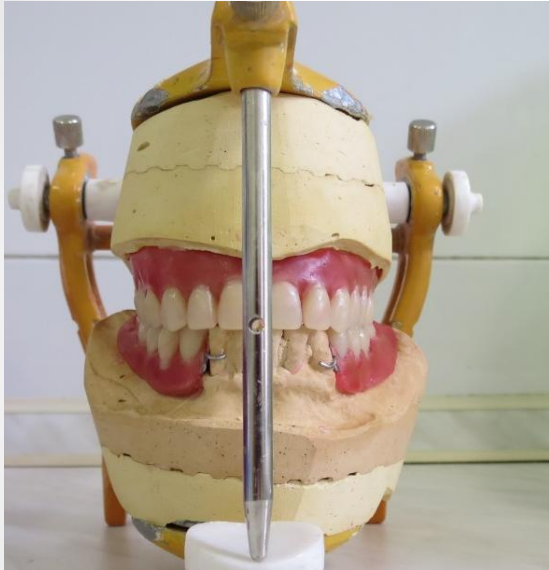A munka menete

- Centrális occlusio meghatározása a szájbán és a mintán
- Fogszín: A 3,5



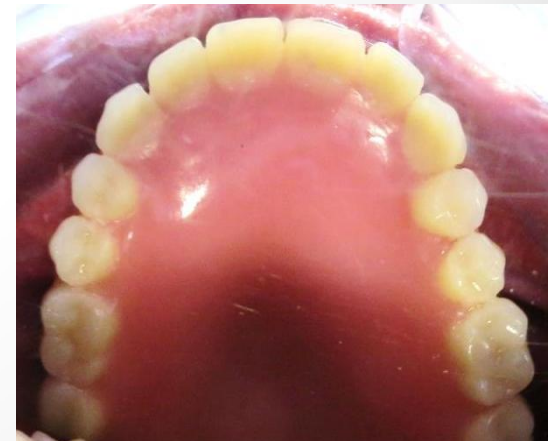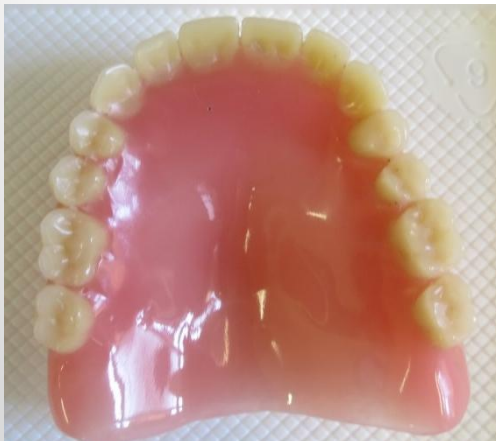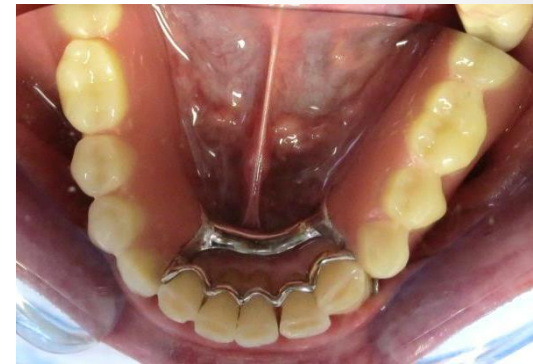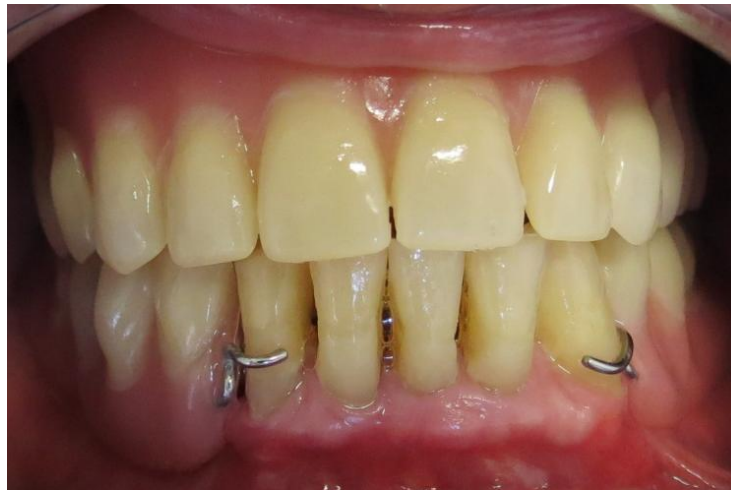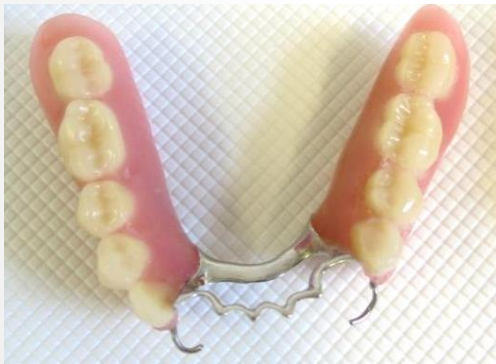A munka menete

- Fogpróba



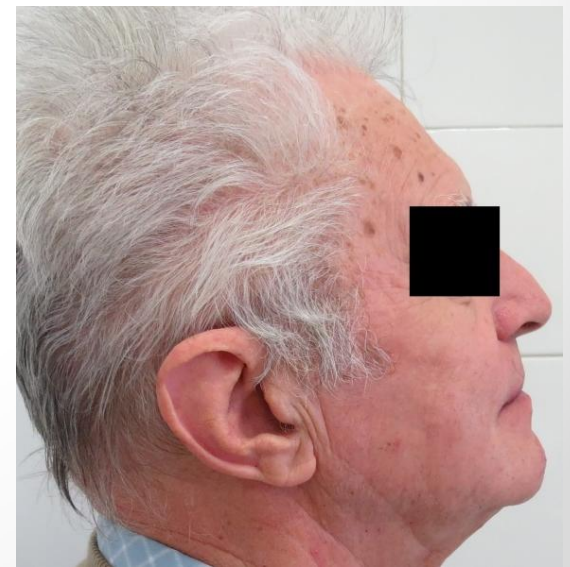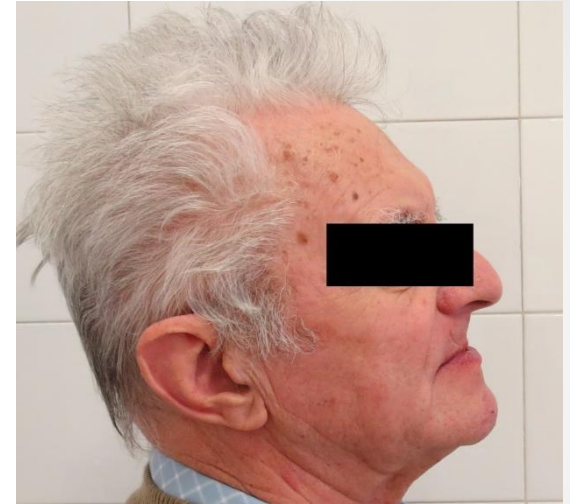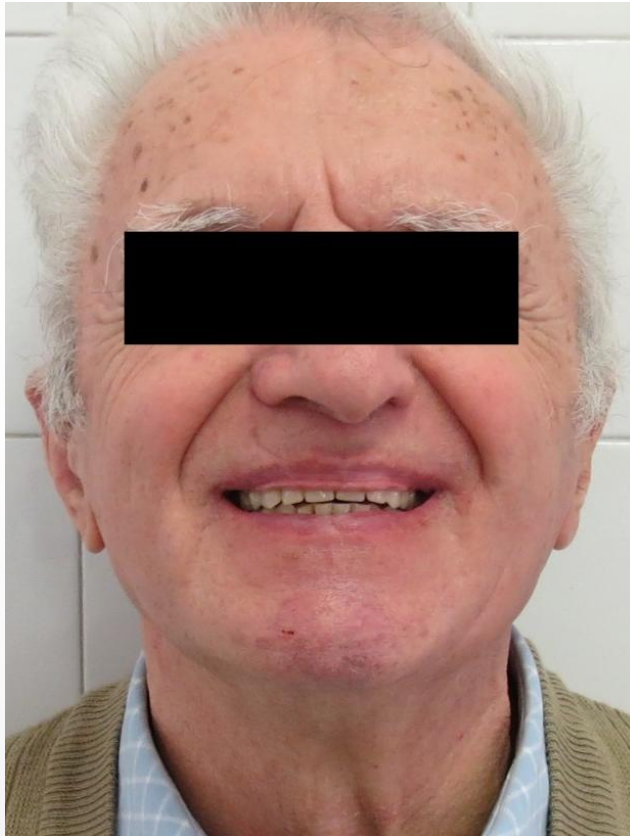A munka menete

- A kész fogpótlás átadása



Végeredmény

A fogpótlás elkészítése előtt és után



Köszönöm a megtisztelő
figyelmüket