

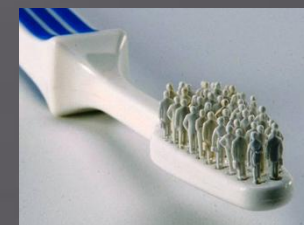


Semmelweis Egyetem, Fogorvostudományi Kar  
Fogászati- és Szájsebészeti Oktató Intézet  
Igazgató: Dr. Kivovics Péter egyetemi docens

<http://semmelweis-egyetem.hu/fszoi/>  
<https://www.facebook.com/fszoi>



## Felső teljes lemezes fogpótlás készítése



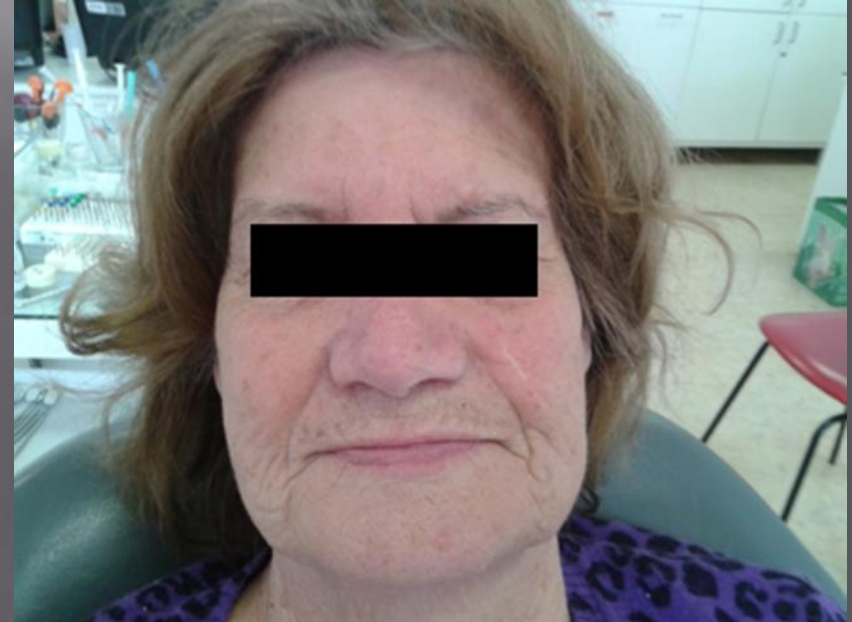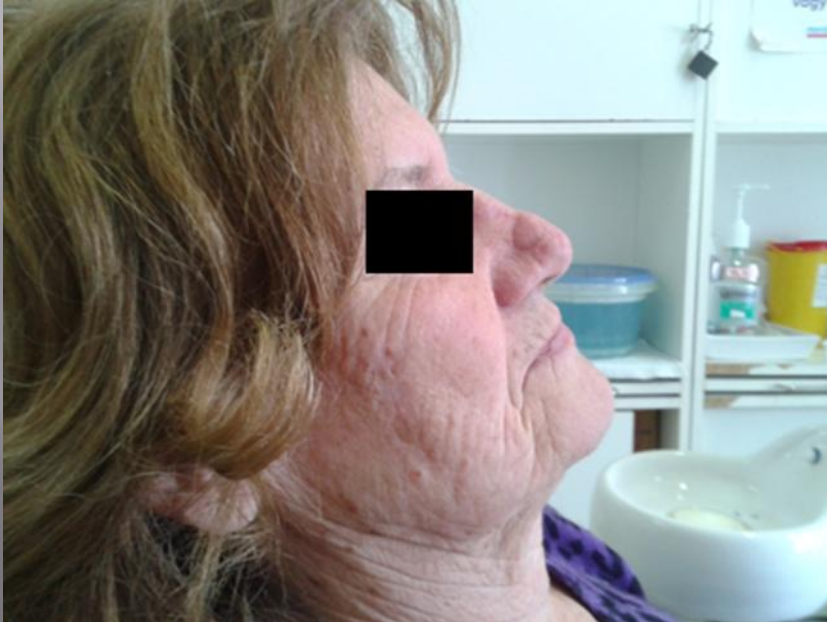Készítette:  
Dr. Birtalan Zsófia

Tutor: Dr. Katona István  
főorvos

Mentor: Dr. Kivovics  
Péter  
egyetemi docens

# Általános Anamnézis

- ▣ Dr. A.J. 74 éves hölgy páciens
- ▣ Foglalkozása: nyugdíjas
- ▣ A páciens gyógyszert nem szed rendszeresen, nem allergiás, az általános anamnézisben fogászati ellátást befolyásoló tényező nem merült fel



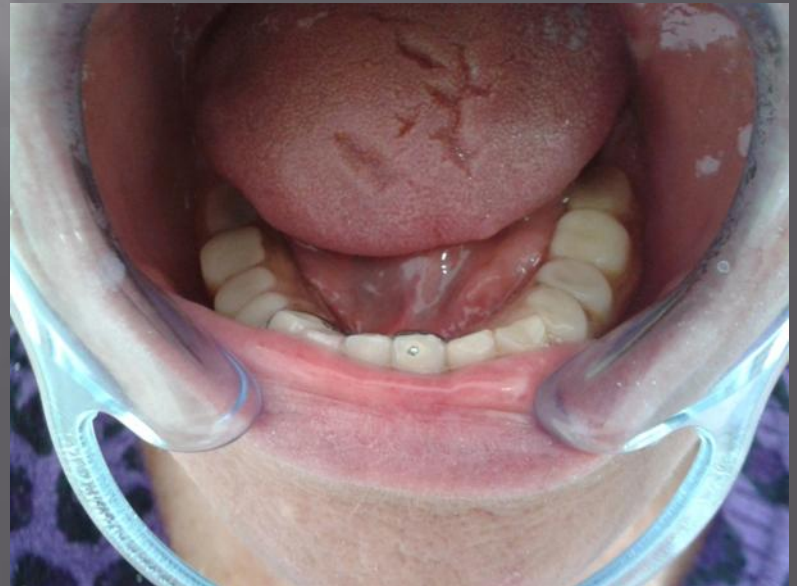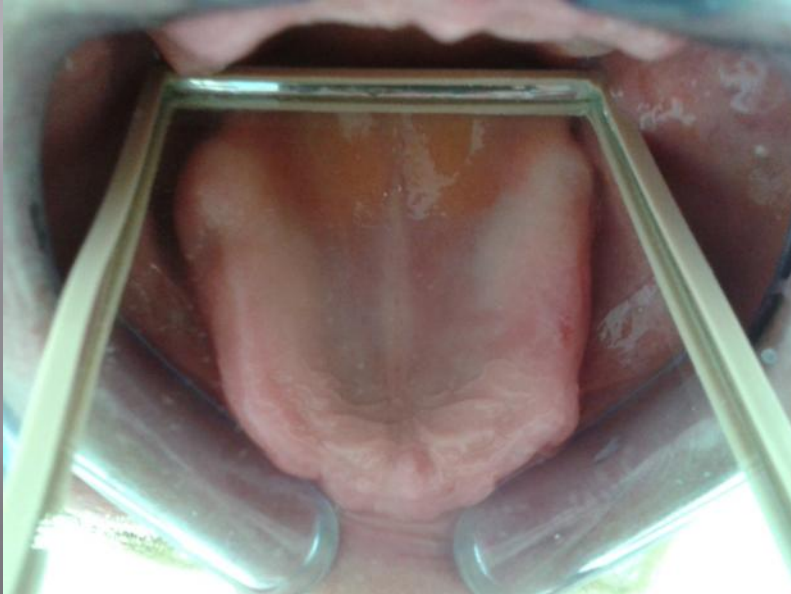
# Fogászati anamnézis

- ▣ Felső állcsonton: 3 hónapja nincs pótlása
- ▣ Alsó állcsonton: 43,42,41,31 fogakon egybeöntött technológiával készült fémkerámiai sín, ehhez kapcsolatokkal rögzülő kivehető részleges lemezes fogpótlás rögzül

# Fogászati vizsgálat

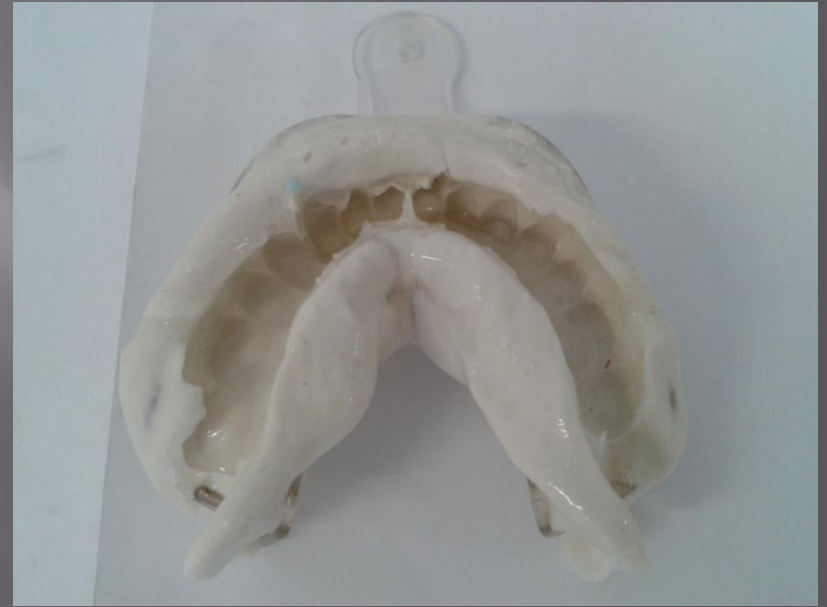

## Kezelési terv

- ❑ Extraoralis vizsgálat: normális arcszimmetria
- ❑ Stomato-onkológiai szűrés: eredménye negatív
- ❑ TMI vizsgálata: eltérést nem tapasztaltam
- ❑ Felső állcsontra 14 fogas teljes lemezes fogpótlás készítése



# Anatómiai lenyomat - alginát

## Antagonista lenyomat - alginát



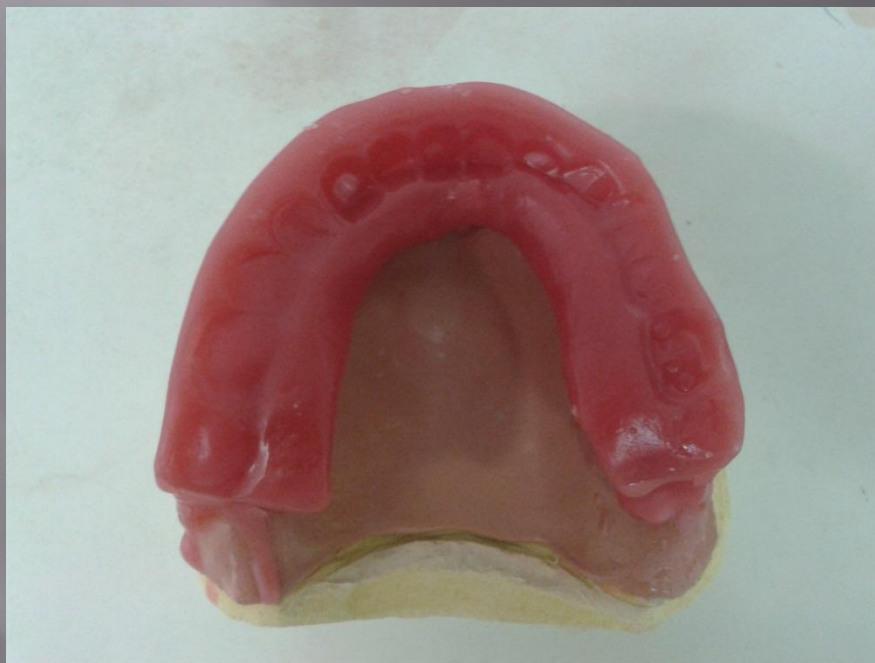# Egyéni lenyomatkanál határainak valamint a fóliázandó területek berajzolása a mintán



# Funkciós lenyomat – Cink oxid eugenol (repin)

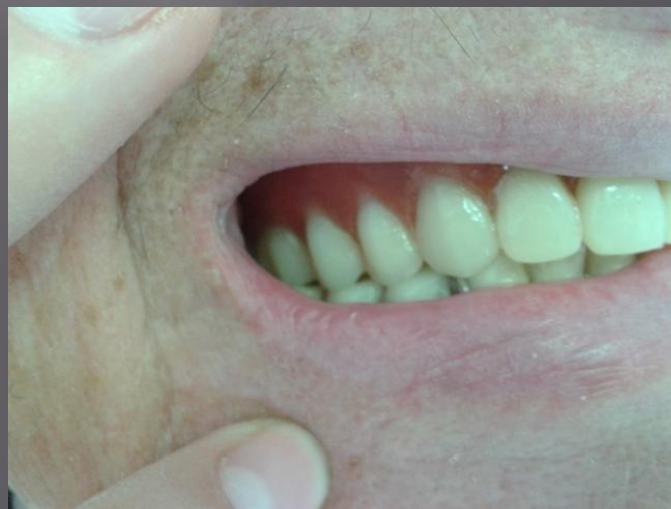
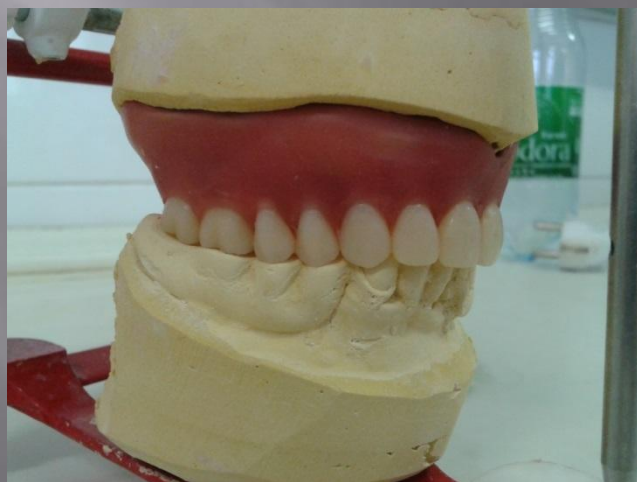
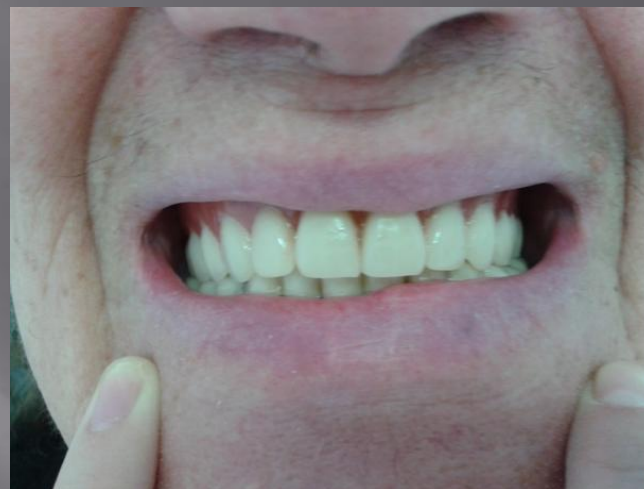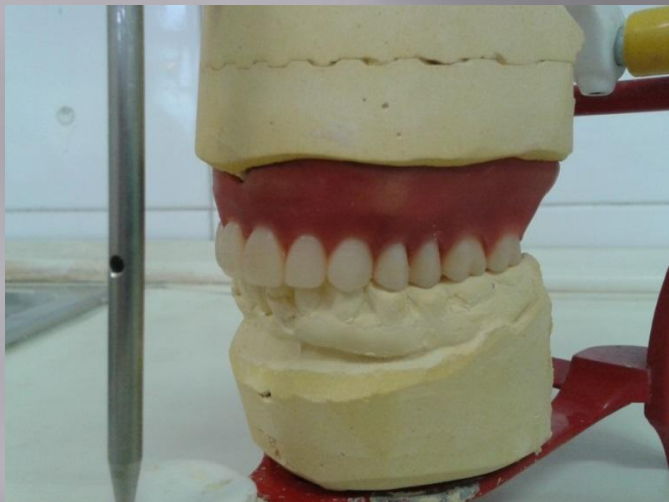# Centrális occlusio meghatározása harapási sablon segítségével





# Próba fogisor ellenőrzése a mintán és szájban



# Teljes lemezes fogpótlás átadása

