

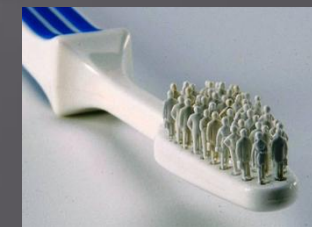

SEMMELWEIS EGYETEM, FOGORVOSTUDOMÁNYI KAR
FOGÁSZATI- ÉS SZÁJSEBÉSZETI OKTATÓ INTÉZET
IGAZGATÓ: DR. KIVOVICS PÉTER EGYETEMI DOCENS

[HTTP://SEMMELWEIS-EGYETEM.HU/FSZOI/](http://semmelweis-egyetem.hu/fszoi/)
[HTTPS://WWW.FACEBOOK.COM/FSZOI](https://www.facebook.com/fszoi)



EGY FOG HIÁNYÁNAK PÓTLÁSA SZÓLÓ IMPLANTÁTUMMAL



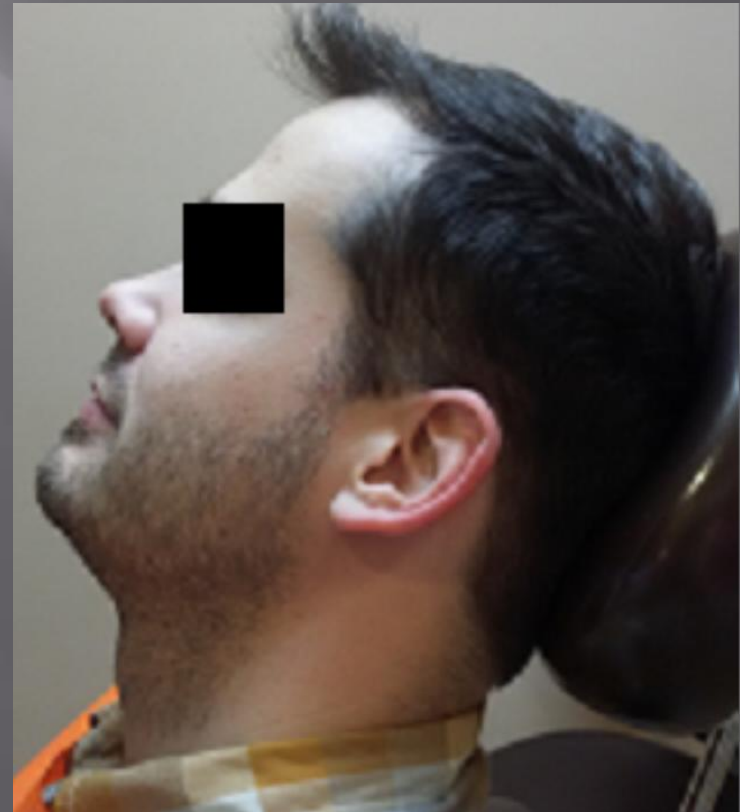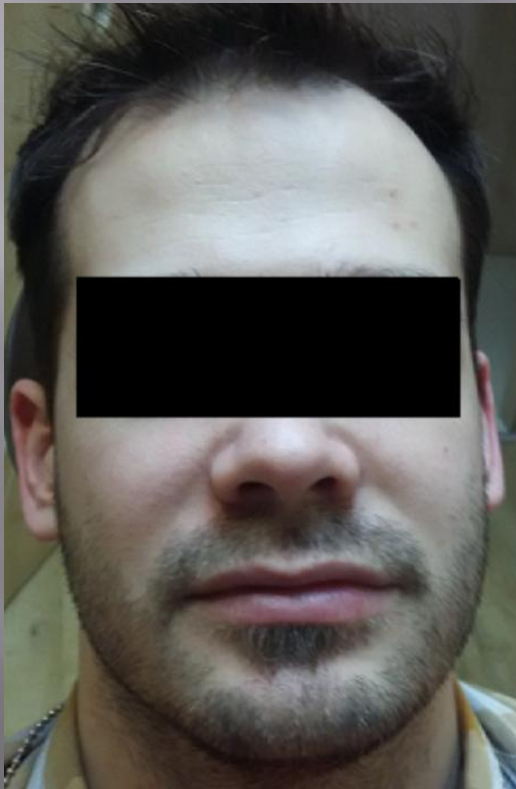Készítette:
Dr. Birtalan Zsófia

Tutor: Dr. Katona István
főorvos

Mentor: Dr. Kivovics
Péter
egyetemi docens

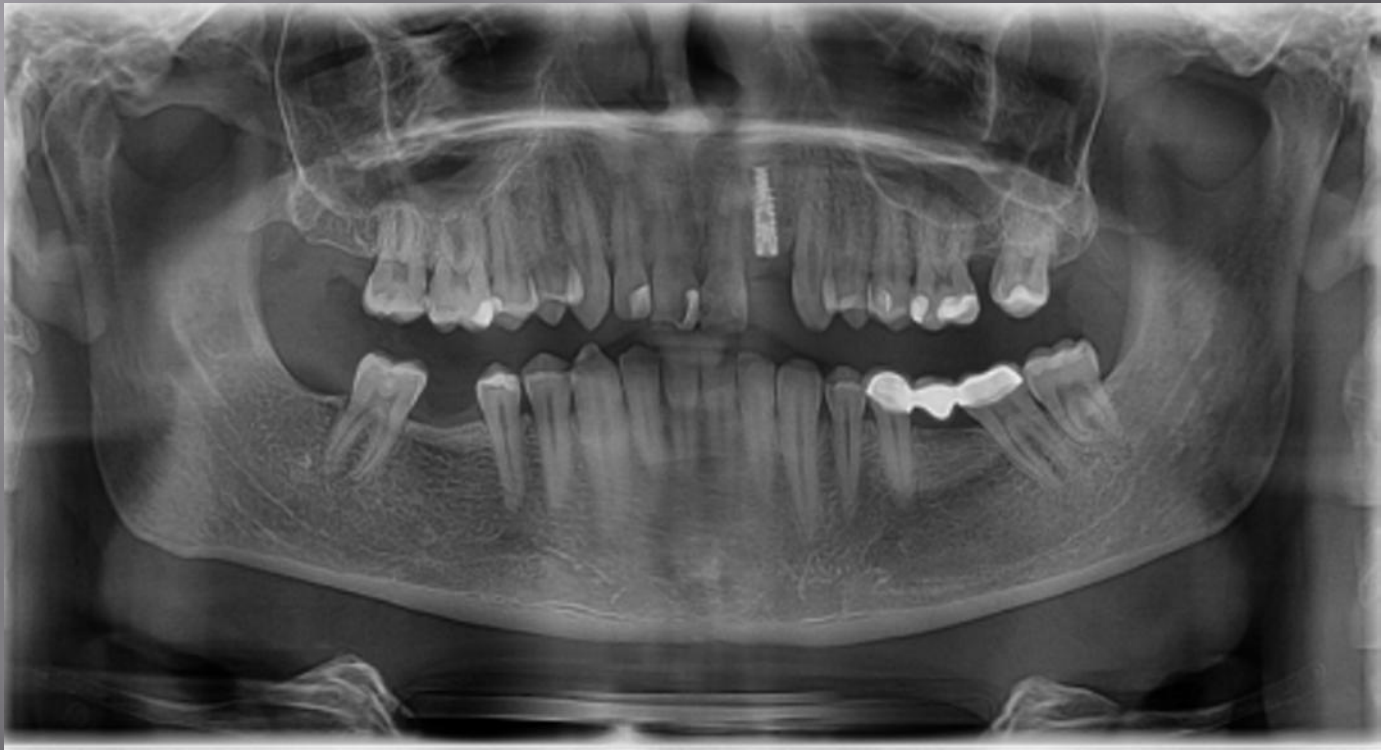Általános anamnézis

- B. T. 30 éves férfi páciens
- A páciens gyógyszert nem szed rendszeresen, nem allergiás, az általános anamnézisben fogászati ellátást befolyásoló tényező nem merült fel



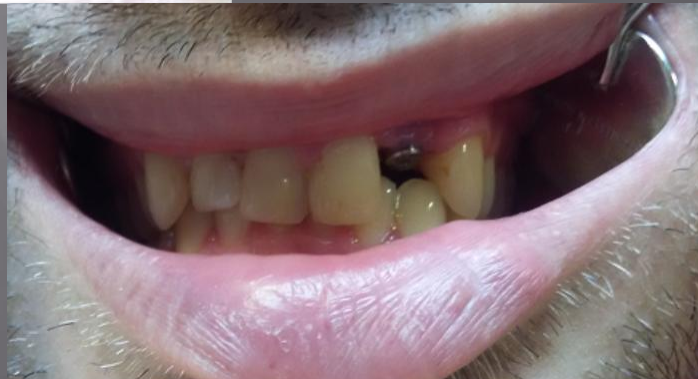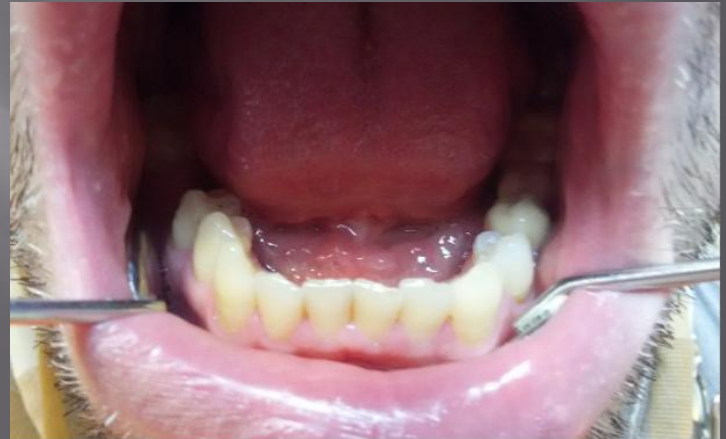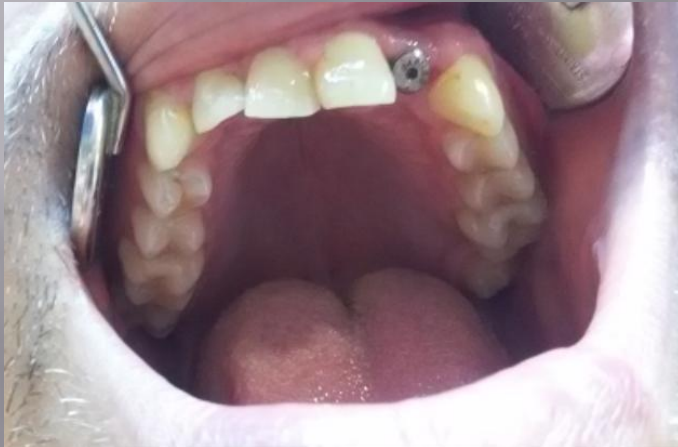Fogászati anamnézis

- Felső állcsonton: 22,27 fogak hiányoznak (Fábián-és Fejérdy- féle protetikai osztályozás szerint 1A)
- Alsó állcsonton:46, 36 fogak hiányoznak, 35,37 fogak hídpillérek hézagfog:36 (Fábián-és Fejérdy- féle protetikai osztályozás szerint 1A)



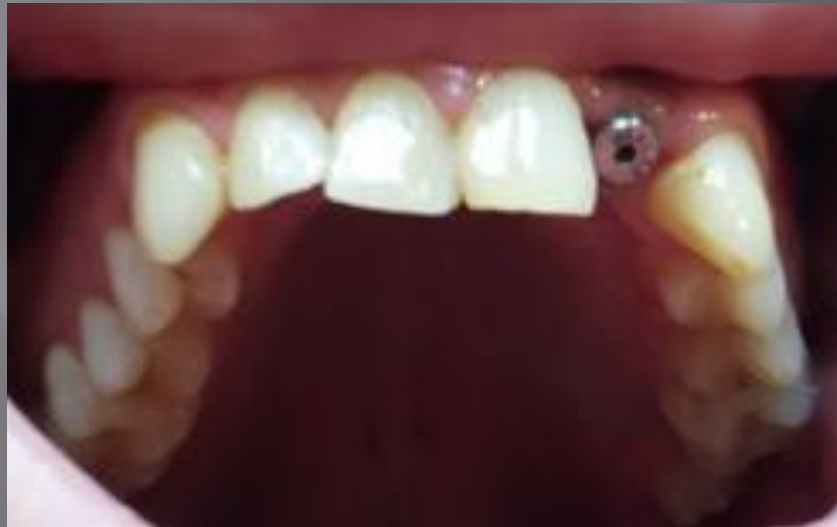Fogászati vizsgálat

- ❑ Extraoralis vizsgálat: normális arcszimmetria
- ❑ Stomato- onkológiai szűrés: eredménye negatív
- ❑ TMI- vizsgálata: eltérést nem tapasztaltam

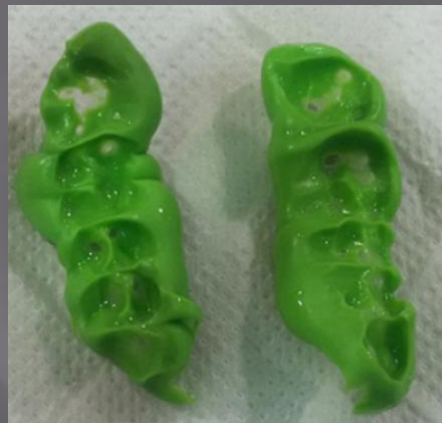
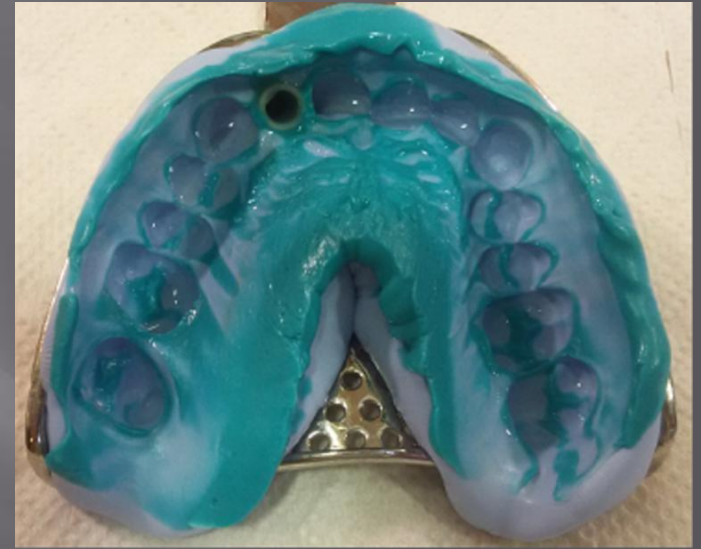
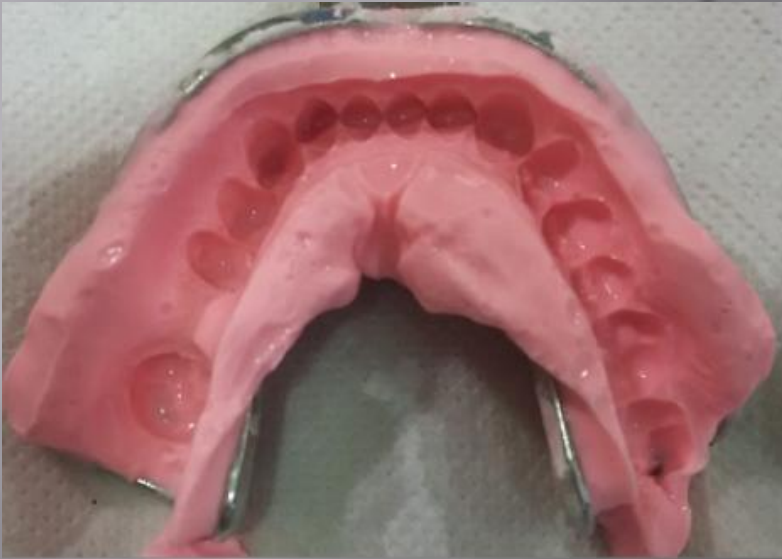Kezelési terv

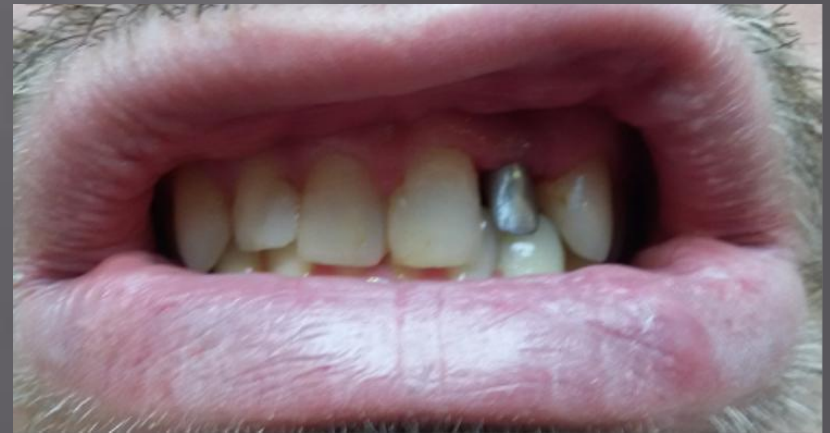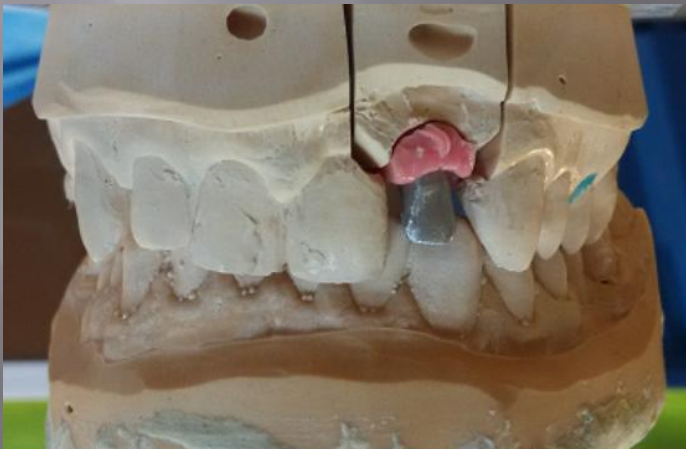
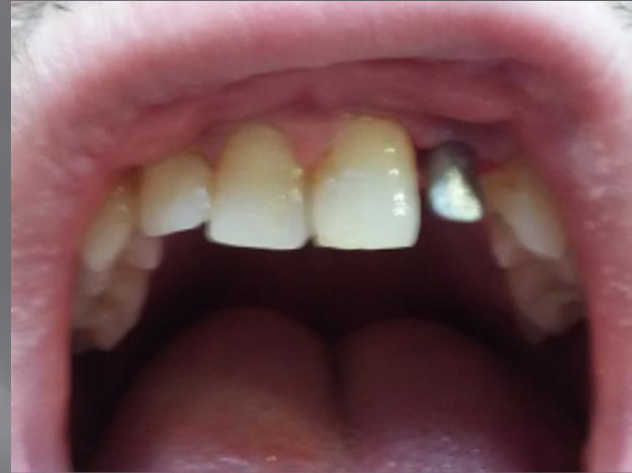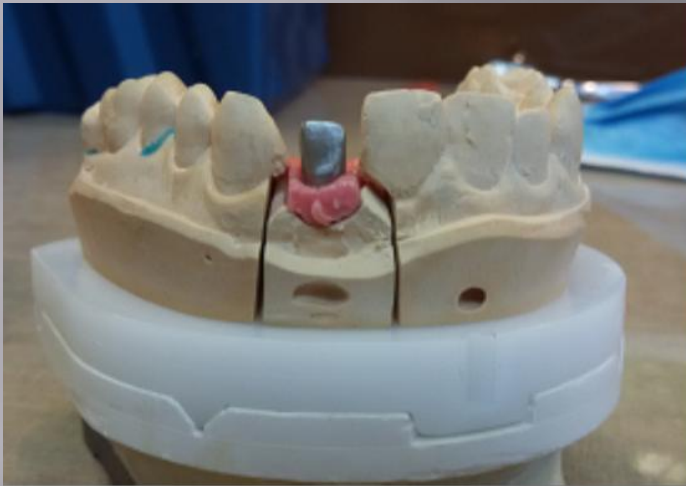
- Supra- és subgingivális depurálás
- Felső állcsontra: 22 fog helyére szóló fémkerámia korona (implantációs fogpótlás) készítése („Alpha Bio”)



Antagonista lenyomat- alginát
Precíziós szituációs lenyomat-Aqasil (Zárt
kanalas technika, 2 fázisú egy idejű)
Kulcslenyomat-A szilikon

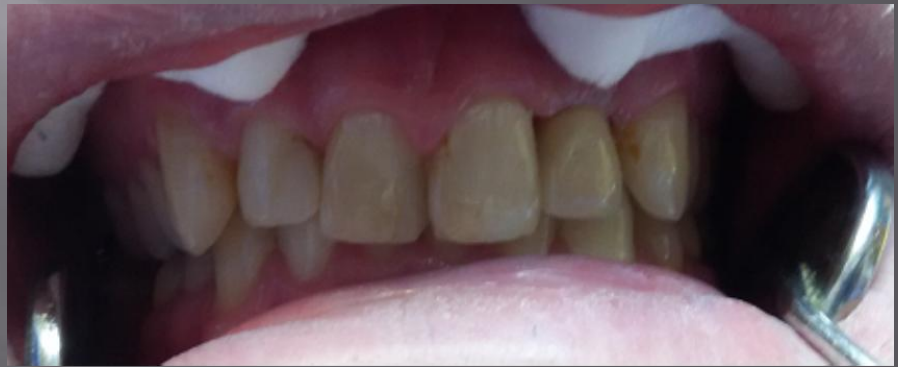
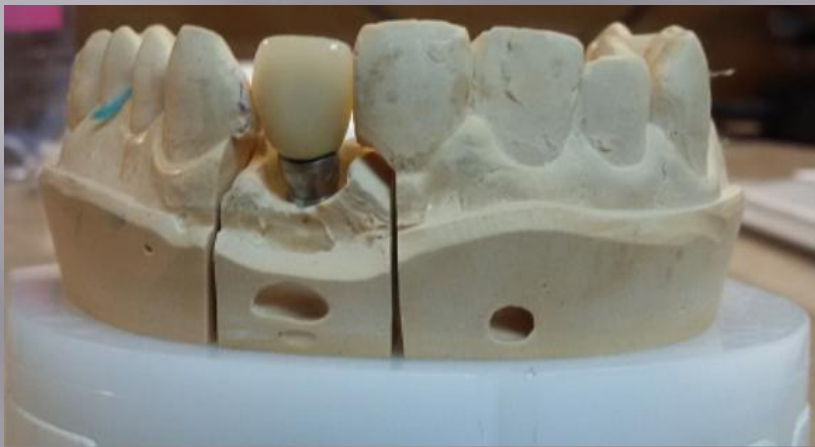
Vázpróba a mintán (inymaszkkal) és a szájban



Elkészült korona a mintán(inymaszk nélkül) és a szájban

- ❑ A felépítmény becsavarozása 30 Nm-el történt
- ❑ A szülő korona végleges rögzítése üvegeionomer cementtel



Kontroll vizsgálat (2 hét múlva)

