



# Semmelweis Egyetem Fogorvostudományi Kar Fogászati és Szájsebészeti Oktató Intézet

igazgató: Dr. Kivovics Péter egyetemi docens

<http://semmelweis-egyetem.hu/fszoi/>

<https://www.facebook.com/fszoi>



## Alsó Fábián és Fejérdy féle 1A típusú foghiány ellátása



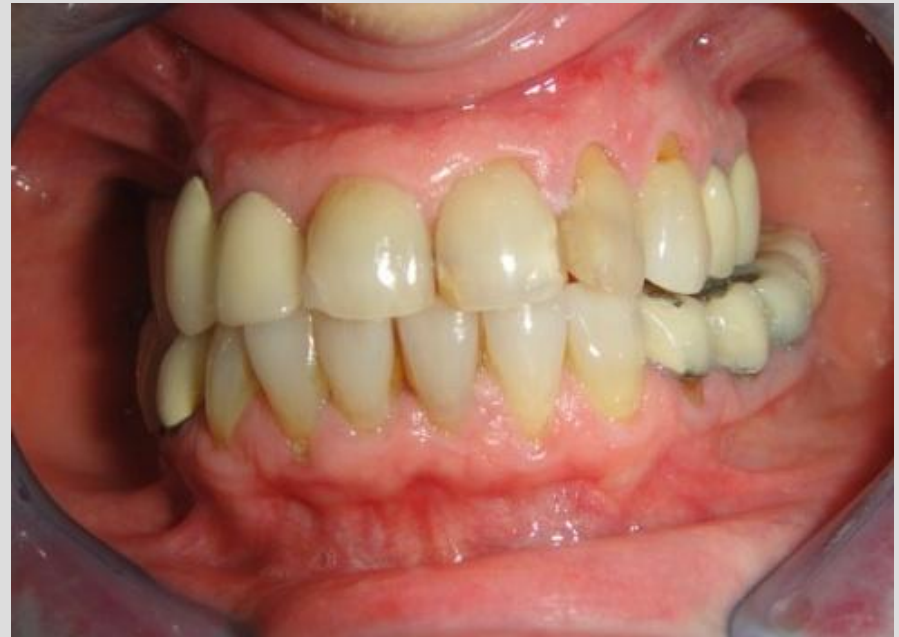**Dr Balla Kristóf**  
**konzerválófogászat- fogpótlástan**  
**szakorvosjelölt**

**Dr. Lohinai Zsolt**  
Egyetemi docens  
Mentor

**Dr. Kivovics Péter**  
Egyetemi docens  
Tutor

## Általános anamnézis

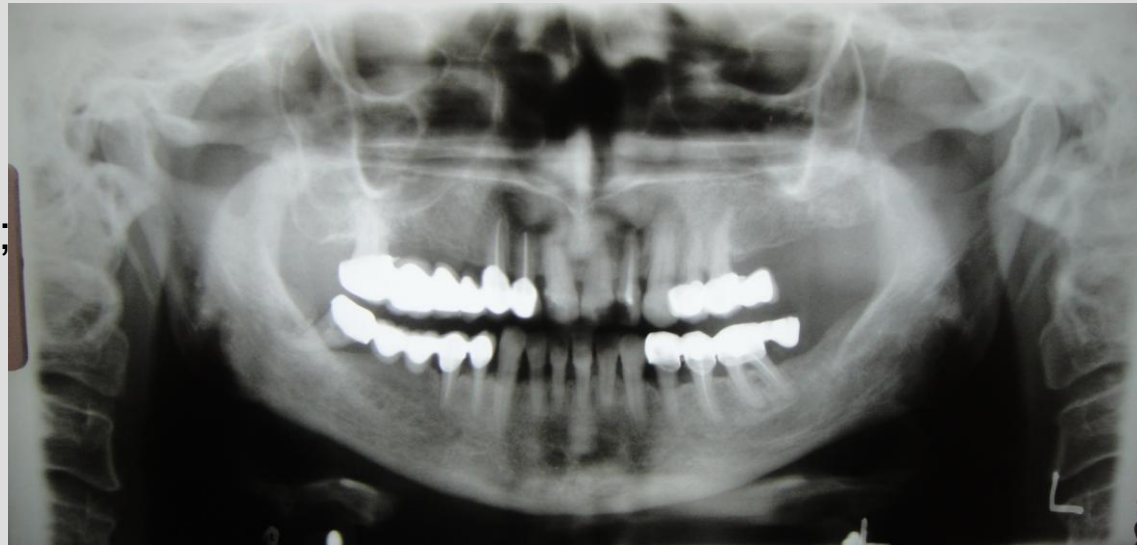- Nő
- 67 éves
- A fogászati kezelést befolyásoló megbetegedés nem volt
- **Fogászati anamnézis:**  
Stomatoonkológiai, extra- és intraorális vizsgálat negatív



# Kiindulási állapot

- **Felső állcsont:**

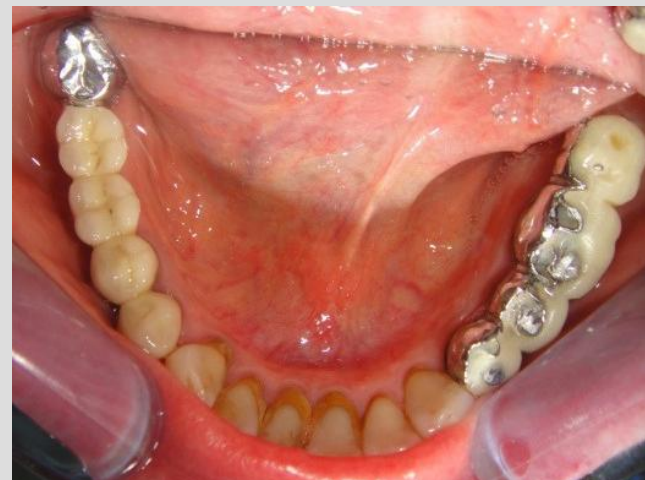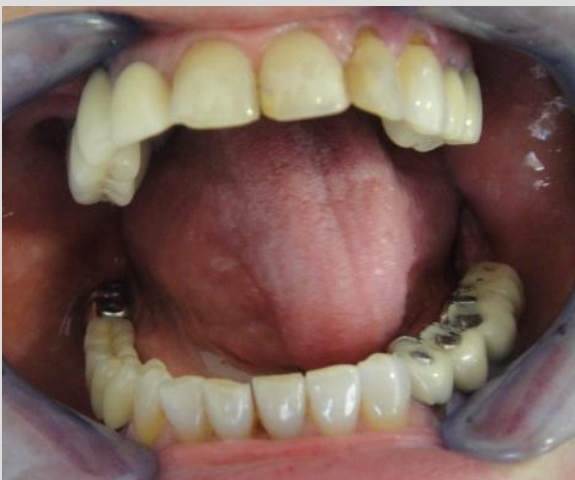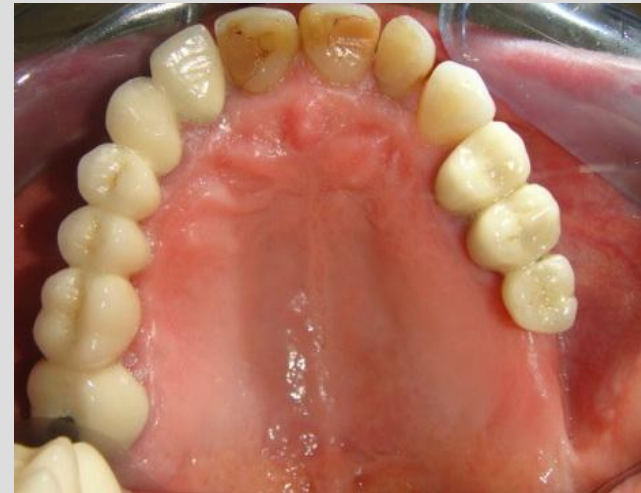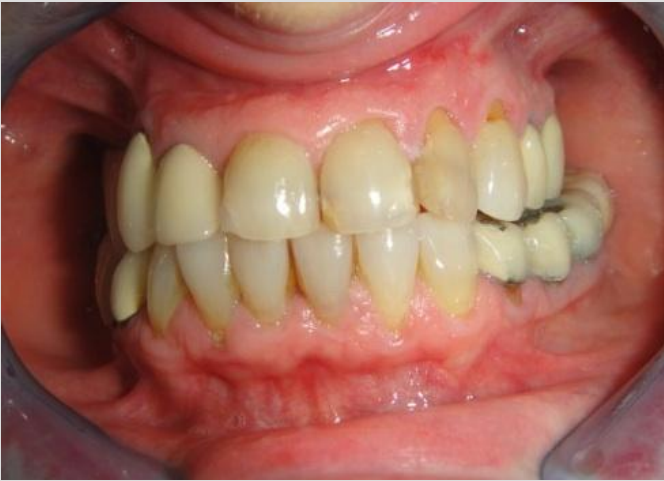- Jobboldalt: 6 tagú, egybeöntött technológiával készült fémkerámia hídpótlás
  - Horgonykoronák: 12; 13; 17;
  - Hézagfogak: 14; 15; 16;
- Baloldalt: 3 tagú egybeöntött technológiával készült fémkerámia hídpótlás
  - Horgonykoronák: 24; 25;
  - Hézagfogak: 26;



- **Alsó állcsont:**

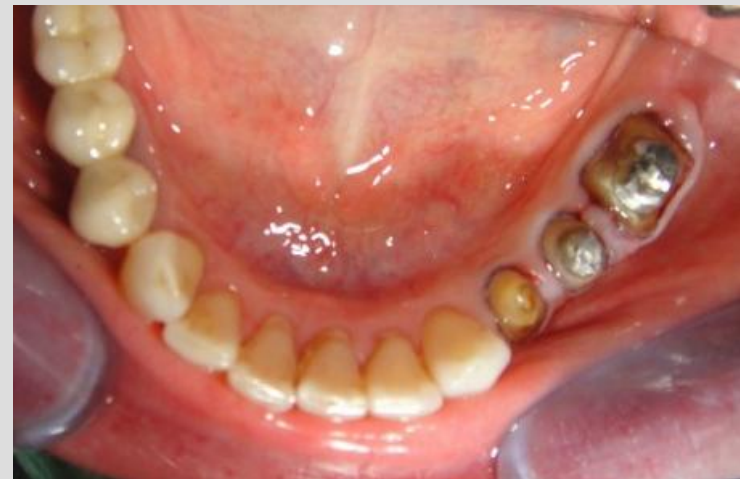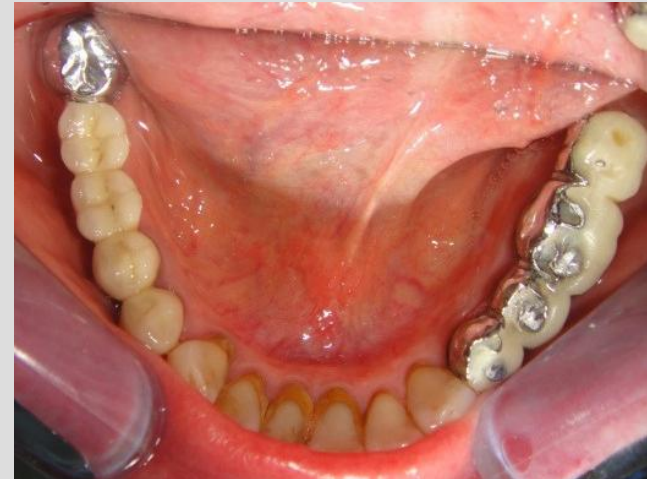- Jobboldalt: 5 tagú egybeöntött technológiával készült fémkerámia hídpótlás
    - Horgonykoronák: 44; 45; 48;
    - Hézagfogak: 46; 47;
  - Baloldalt: 4 tagú egybeöntött technológiával készült fémkerámia hídpótlás
    - Horgonykoronák: 34; 35; 36;
    - Hézagfogak: 37;
- (A pótlás 15 éves)

# Fogászati státusz



## Előkészítő műveletek

- Bal alsó fémkerámia híd eltávolítása
- Alsó és felső állcsont supragingivalis depurálása

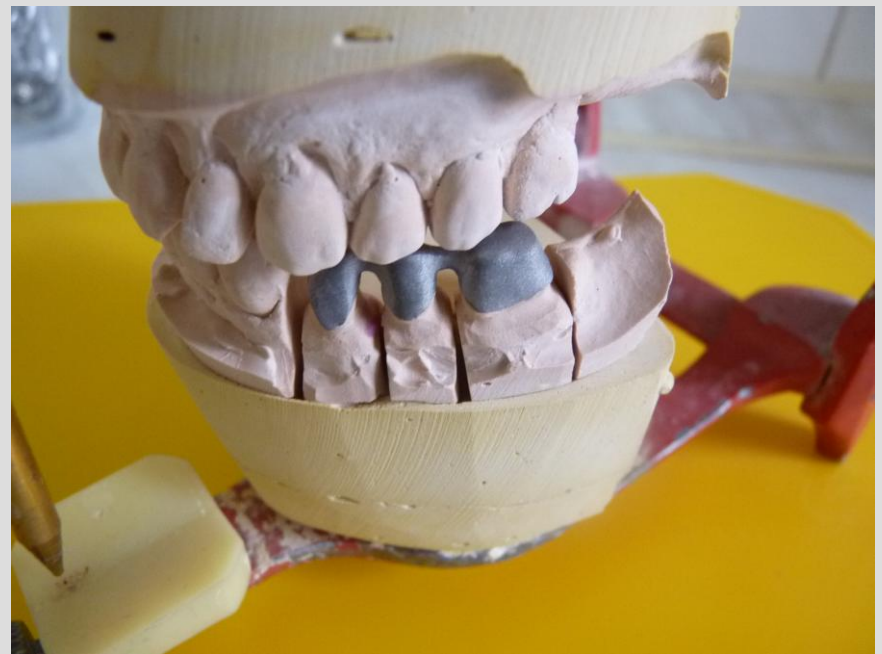
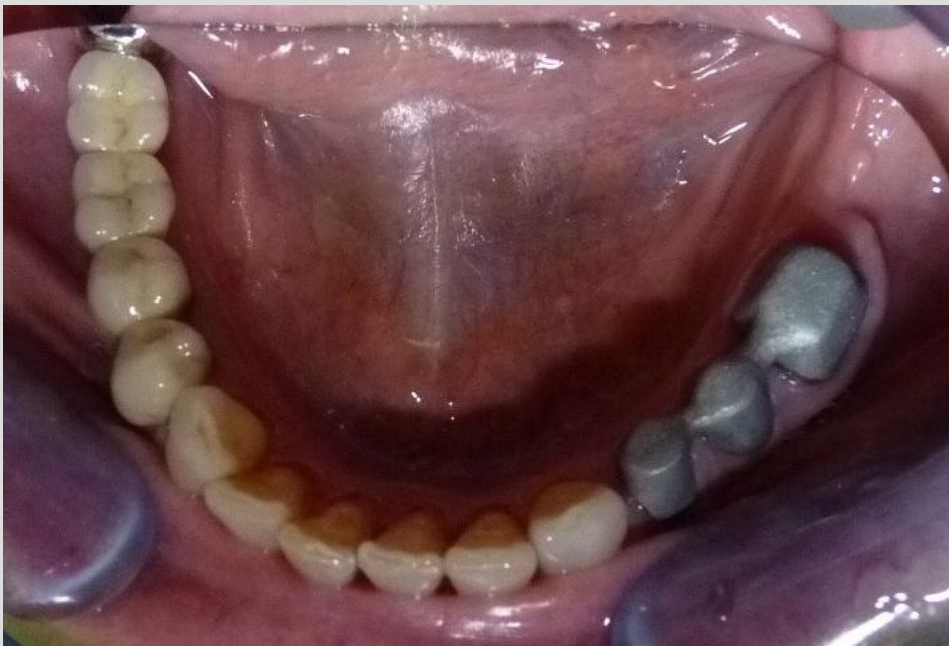
## Kezelési terv: Alsó állcsont

- A foghiány a Fábián-Fejérdy-féle protetikai osztályozás 1A osztályába tartozik
- 3 tagú, egybeöntött technológiával készült fémkerámia sín
  - Horgonykoronák: 34; 35; 36;

# Vázpróba

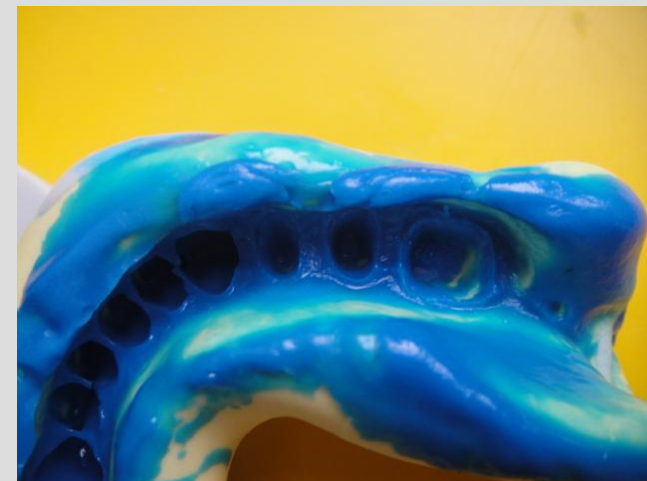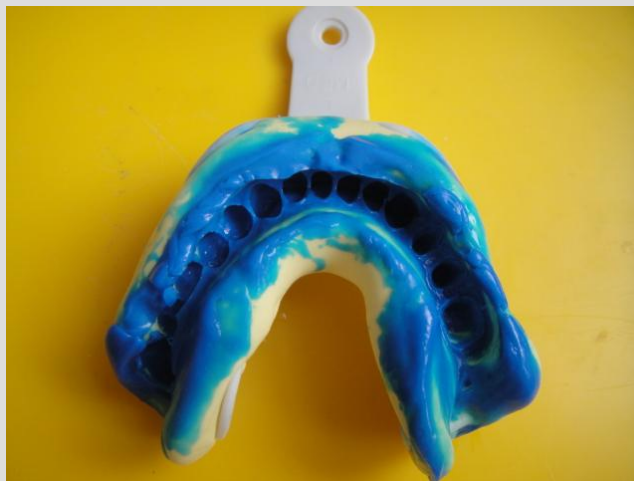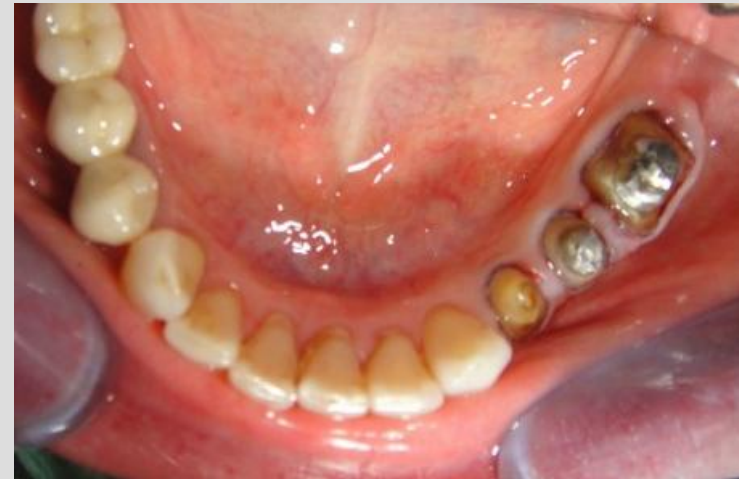- Mintán



- Szájban

# Precíziós-szituációs lenyomatvételel és antagonista lenyomatvételel, viaszharapás

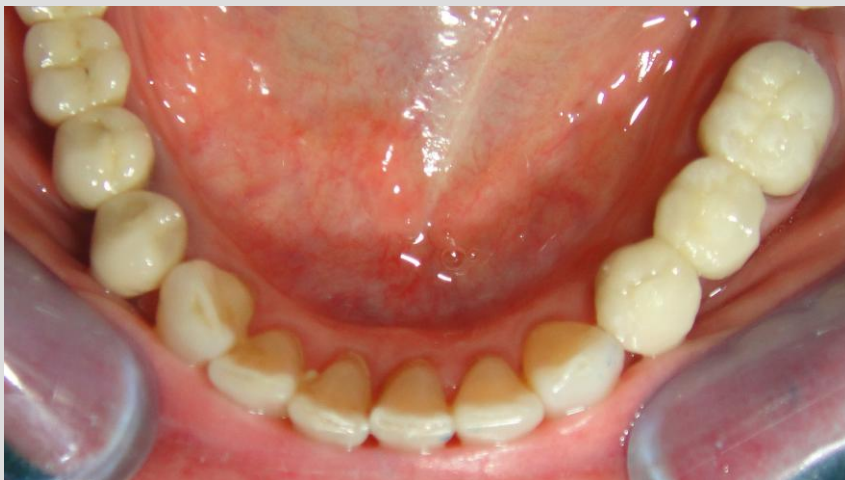
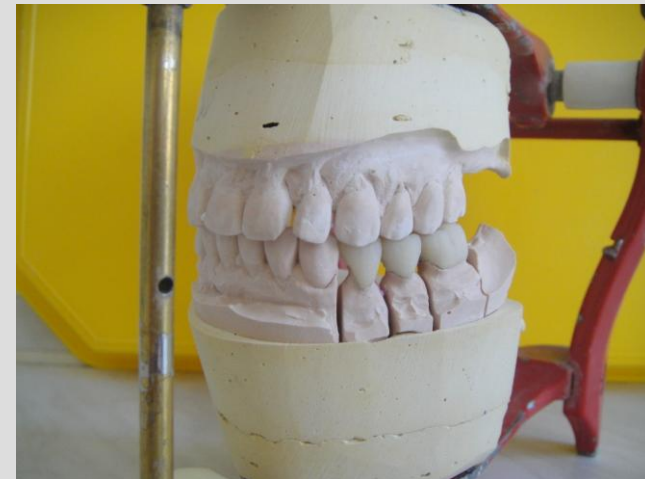- Subgingivalis ferde vállas átpreparálás
- Kétfázisú különidejű lenyomatvételi eljárás kondenzációs típusú szilikon lenyomatanyaggal sulcustágítást követően





# Mattpróba

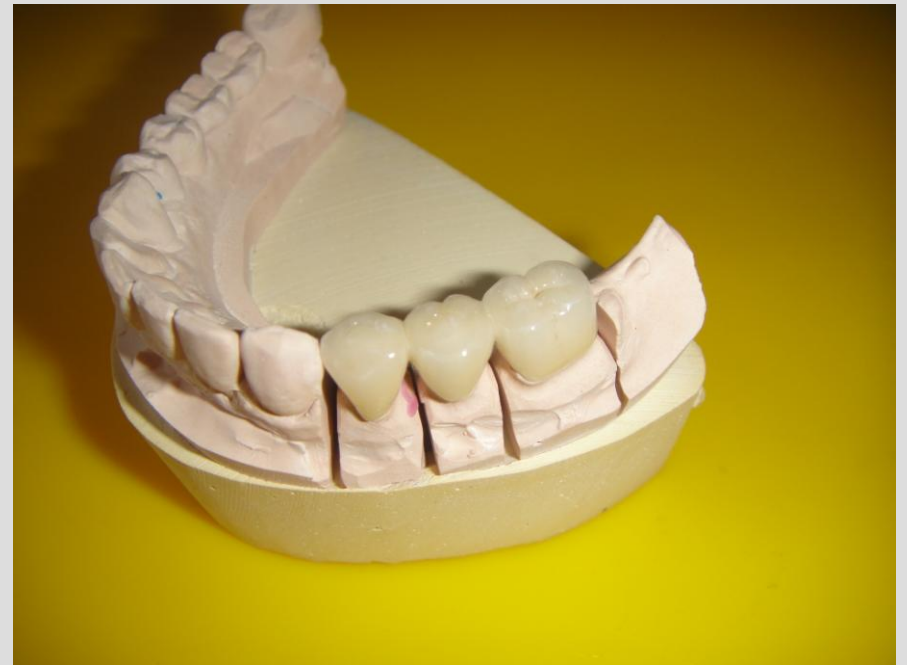- Mintán



- Szájban

## Kész pótlás mintán

- A pótlás színe: A3



## A kész pótlás szájban

