



Semmelweis Egyetem Fogorvostudományi Kar Fogászati és Szájsebészeti Oktató Intézet


igazgató: Dr. Kivovics Péter egyetemi docens

<http://semmelweis-egyetem.hu/fszoi/>

<https://www.facebook.com/fszoi>



Teljes lemezes fogpótlás készítése

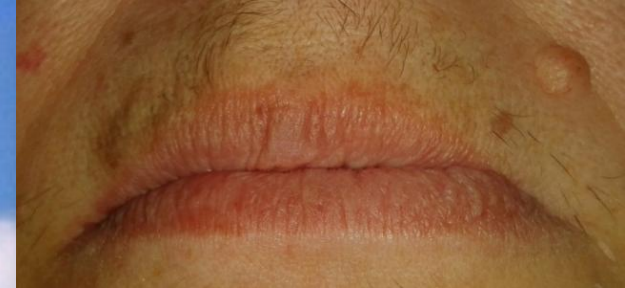

Szerző : dr. Strasser-Solti Fanny


Tutor: dr. Katona István, FSZOI Konzerváló fogászat és Fogpótlástan Osztály –
Osztályvezető Főorvos

Mentor: dr. Vág János SE-FOK Konzerváló Fogászati Klinika – Egyetemi Adjunktus

Anamnézis



- 57 éves nő
- Foglalkozása: Pénztáros
- Általános betegsége:
 - DM II,
 - Magas vérnyomás
- „10 éve nem volt fogorvosnál”
- Panaszai:
 - „Érzékenyek a fogai
 - Családjában panaszok jelentkeztek megjelenésére, szájszagára évek óta
 - Fia esküvőjére szeretne szép lenni”



Simmelweis Egyetem
Fogászati és Szájsebészeti Oktató Intézet

Kérdőív az általános egészségi állapot felmérésére

A biztonságos és eredményes kezeléshez fontos, hogy egészségi állapotáról és kórelőzményeiről pontos képet kapjunk. Kérjük, figyelmesen olvassa el a feltett kérdéseket és mindegyikre válaszoljon. Adatait személyiségi jogainak tiszteletben tartásával és az orvosi titoktartás rendje szerint kezeljük.

Páciens neve: HORVÁTH ANTALNÉ

Születési helye és ideje: PATAK 1954. 10. 22.

Milyen gyógyszereket szed?	Igen	Nem
antibiotikum		X
vényomáscsökkentő	X	
gyógyszer szívbetegségre	X	
véralvadásgátló/ vérhígító		X
gyógyszer cukorbetegségre	X	
nyugtató/ alátató		X
szteroid (pl. prednisonon)		X
gyógyszer epilepsiára		X
Szedi-e/szedte-e az alábbi készítmények valamelyikét?		
Alendronat, Calcisedron-D, Sedron		X

Szenved-e valamilyen betegségben?	Igen	Nem
szív-érrendszeri betegség	X	
volt-e infarktus 6 hónapon belül?		X
cukorbetegség	X	
immunhiánnyal járó betegség		X
pajzsmirigyet érintő betegség		X
tüdőbetegség (pl. asthma, TBC stb.)		X
reumás vagy egyéb ízületi betegség	X	
emésztőrendszeri betegség (pl. reflux)		X
vesebettség		X
idegrendszeri betegség (pl. epilepszia)		X
szenvedett-e stroke-/ agyvérzést?		X
fertőző betegség (HIV, hepatitis, TBC)		X
volt/van-e pszichológiai betegsége		X
állt/ áll-e pszichológiai kezelés alatt		X
magas vérnyomás	X	
anémia		X
kontriktálás		X
gyéb betegség: <u>HIV-1</u>		

	Igen	Nem
Hajlamos ájulásra?		X
Visel szívritmus szabályzót?		X
Allergiás-e valamilyen?		
Ha igen, mire? <u>Paracetamol szerekre</u>	X	
Van-e veleszületett fejlődési rendellenessége?		X
Volt/van-e májpanasza, sárgasága?		X
Kapott-e vértömlesztést?		X
Dohányzik?		X
Fogyaszt rendszeresen alkoholt?		X
Fogyaszt drogokat?		X
Volt/van-e a családban daganatos beteg?		X
Volt/van-e daganatos betegsége?		X
Kapott-e sugárkezelést?		X
Terhes-e jelenleg?		X
Korábbi műtétek: <u>épe orvosi, katonai</u>		X
Kapott-e valamilyen protézist?		X

Egészséget érintő egyéb fontos adat:

Glimepirid 2Mg-os
Metoprolol 100Mg
Co-Sartan 100Mg
Vidonon 6Mg
Doxarozin 6Mg
Bibodolok 5Mg
Amlopidin - kénitva 5Mg
Midazolam 100Mg
Doxium 100Mg

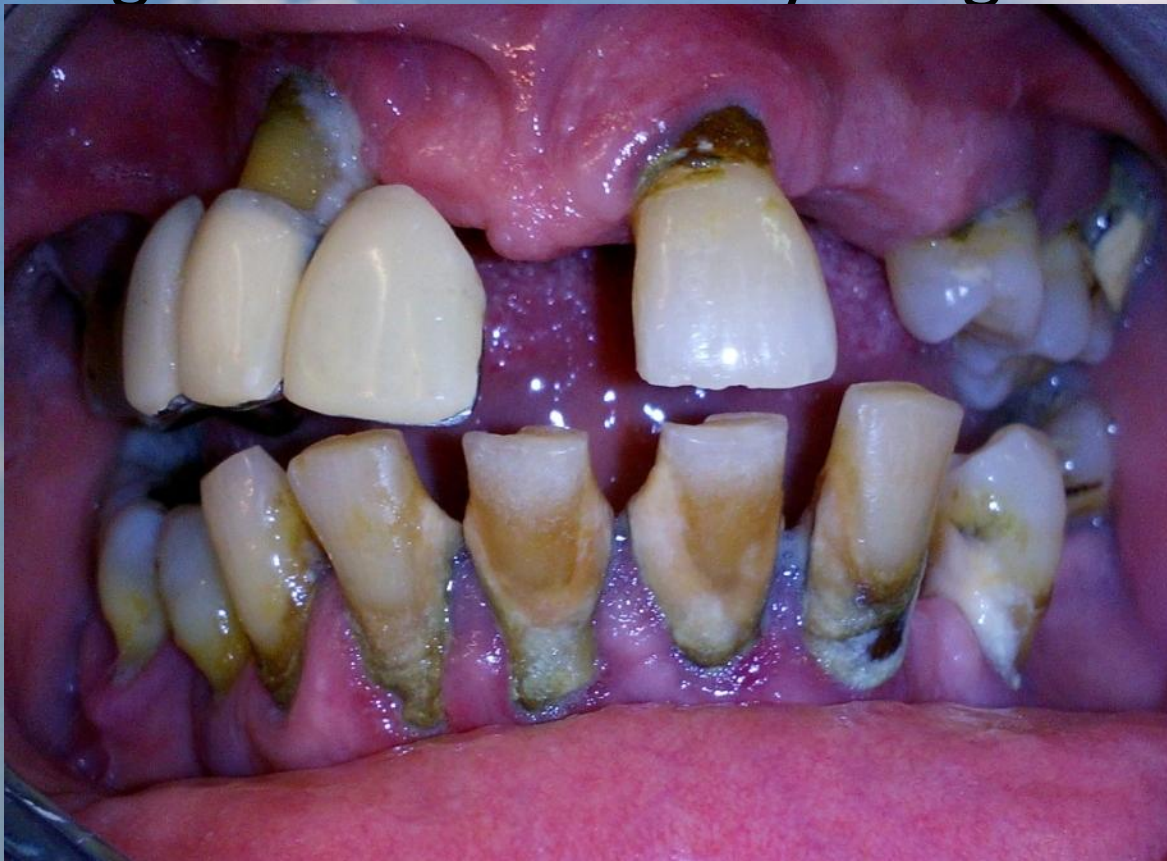Budapest, 201. 01. hó. 09. nap

Horváth Antalné
beteg aláírása

76 2026
DOKTORI STAMP
kezelőorvos aláírása

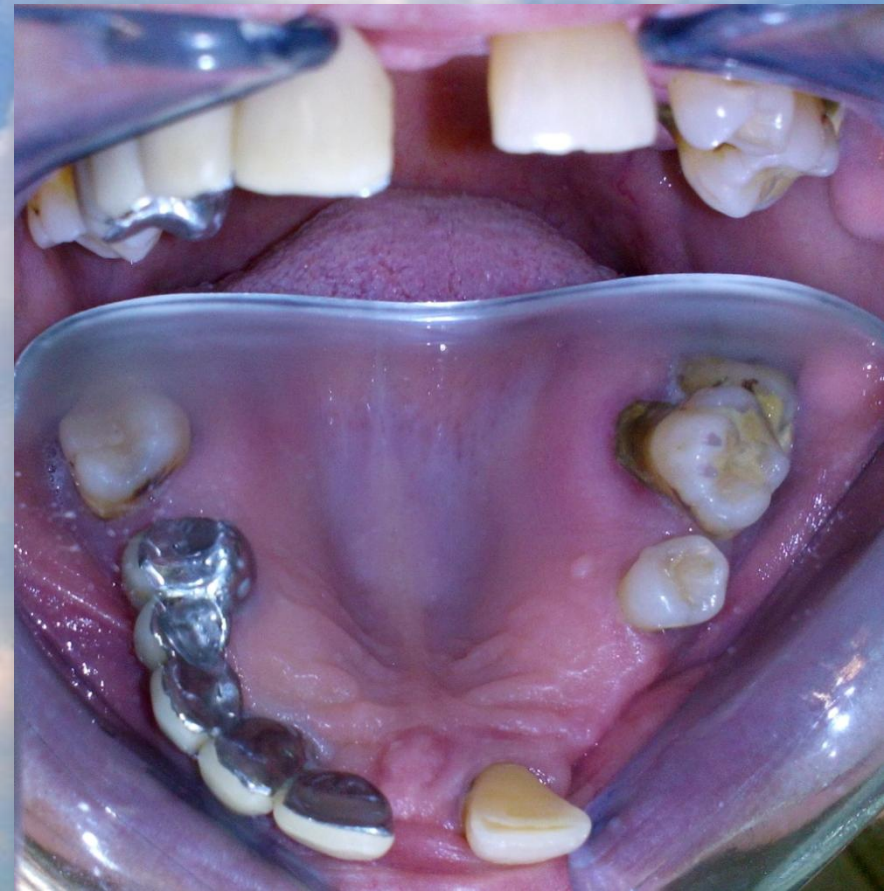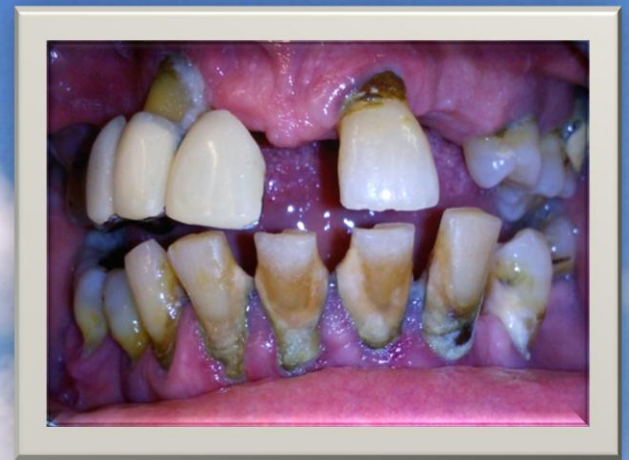Szájvizsgálat

- Sztomato-onkológiai vizsgálat negatív
- Szájhygiénia nem megfelelő
- TMI vizsgálatának eredménye negatív



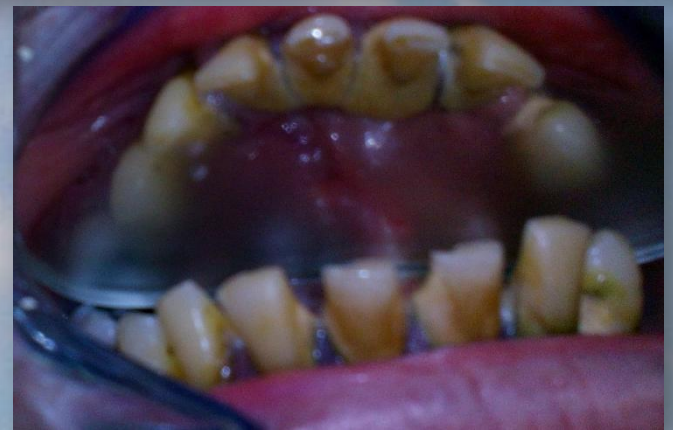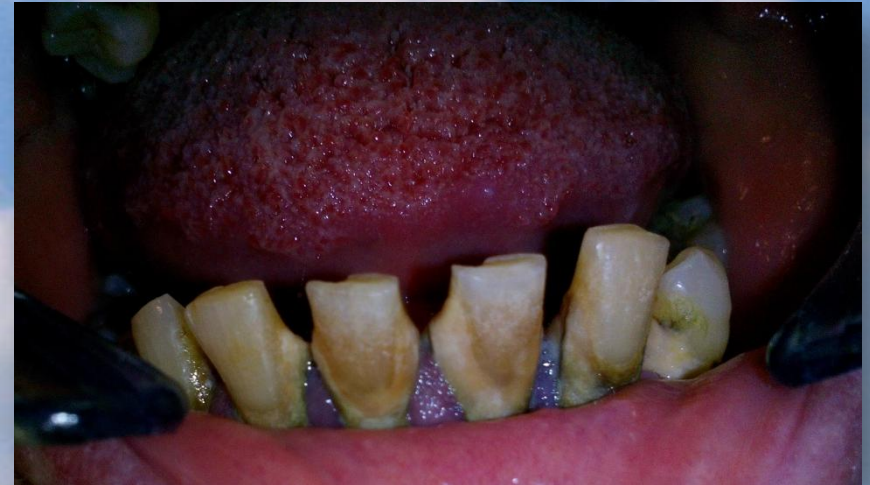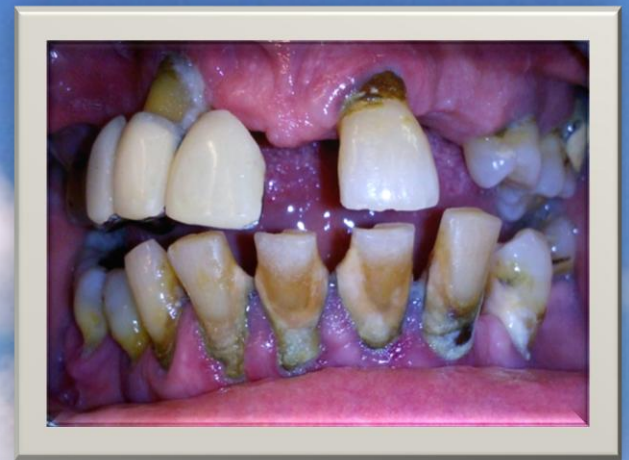Státusz

- Felső állcsont
 - Gen. Chr. Parodontitis
 - (II és III. fokú mobilitás, plakk és fogkő)
 - Minden fog kariológiailag érintett
 - Jelenlegi fogpótlása:
Jobb felső öt fogas műanyag leplezésű meziálisan szabadvégű fémhíd
 - Horgonykoronák: 12,15
 - Hézagfogak: 11,13,14

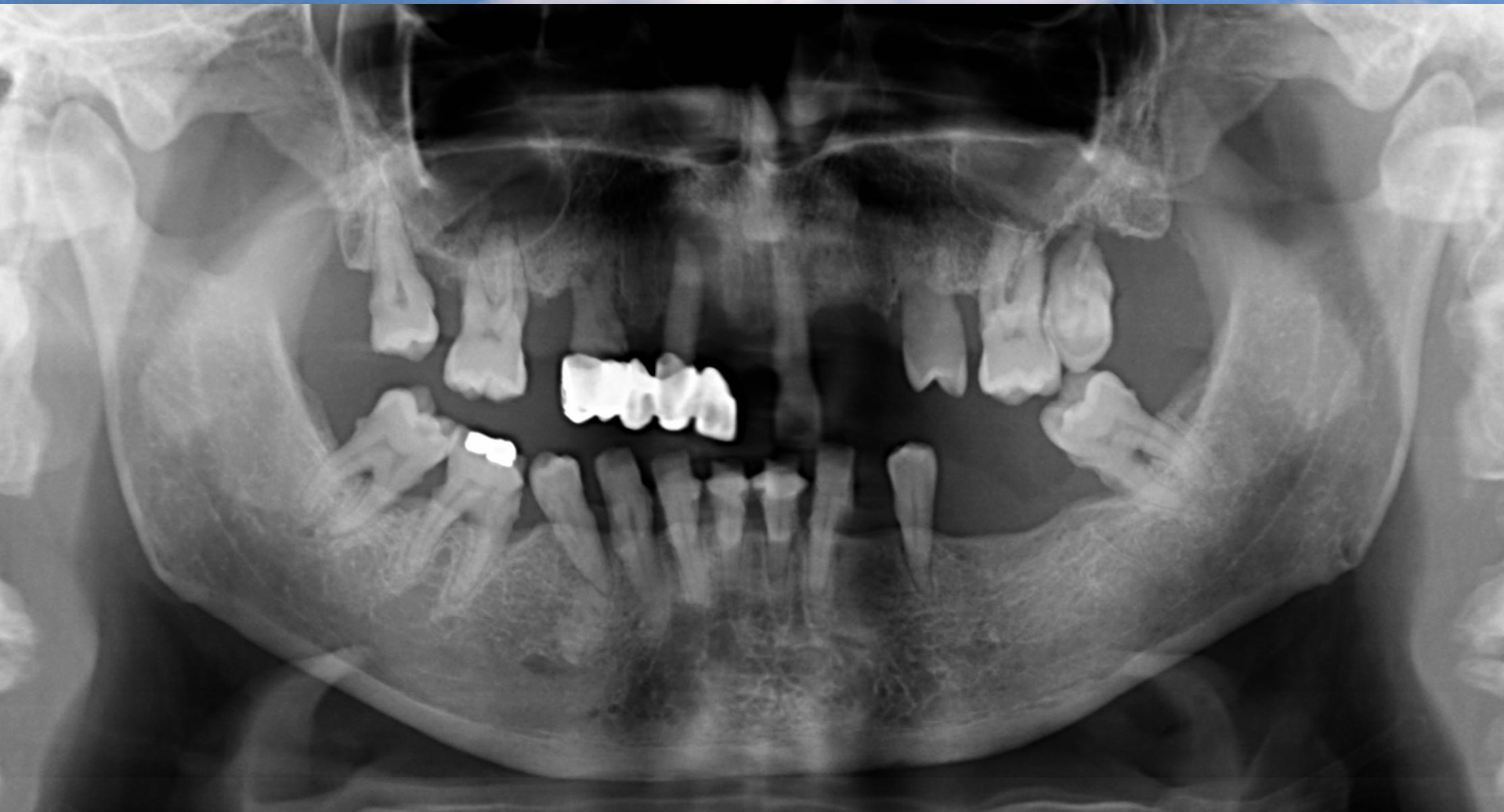

Státusz

- Alsó állcsont
 - Minden fog kariológiailag érintett
 - Gen. Chr. Parodontitis
 - (II és III. fokú mobilitás, molárisok furkáció érintettek, plakk és fogkő)
 - Alsó fogpótlást jelenleg nem visel

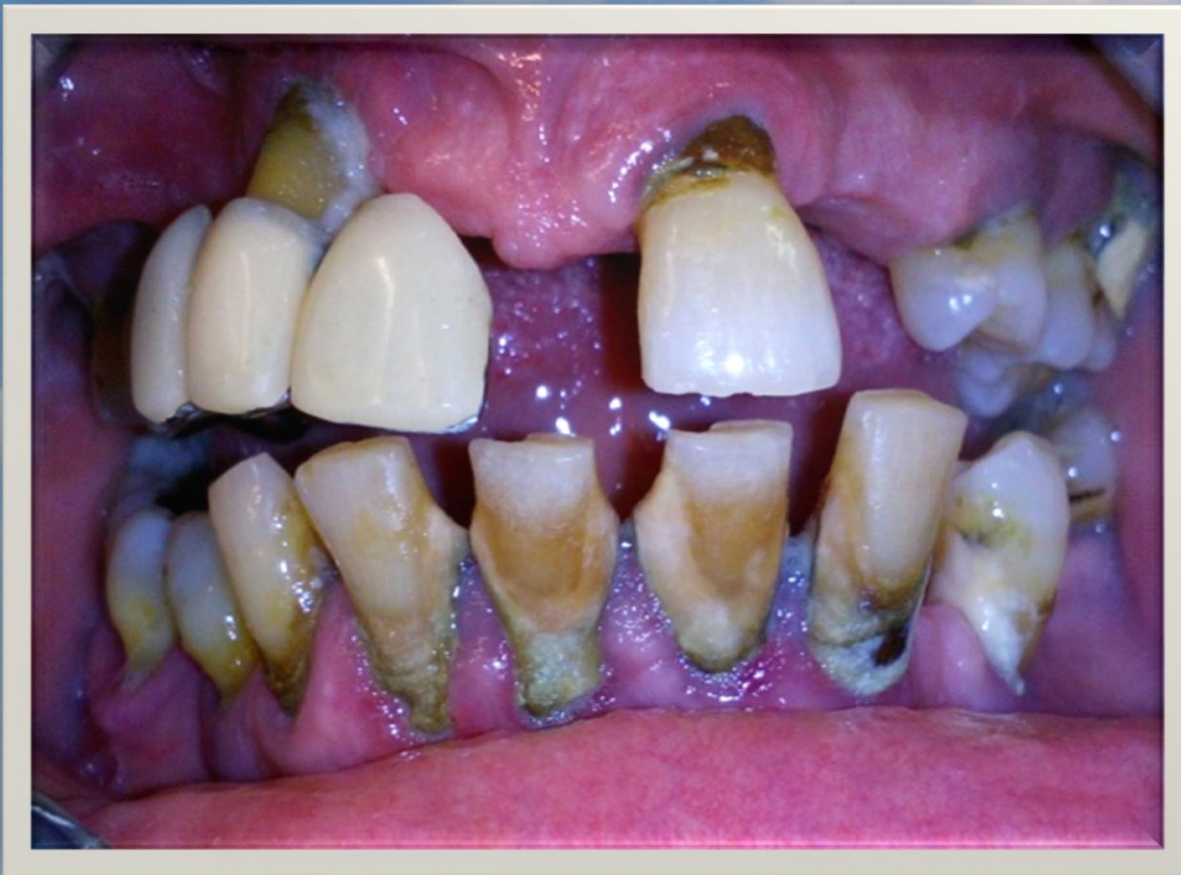

Röntgen státusz



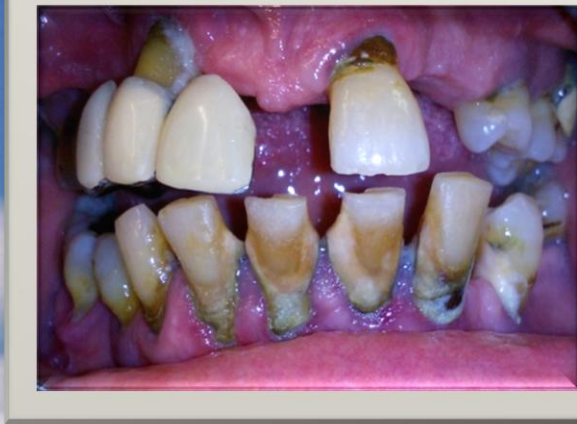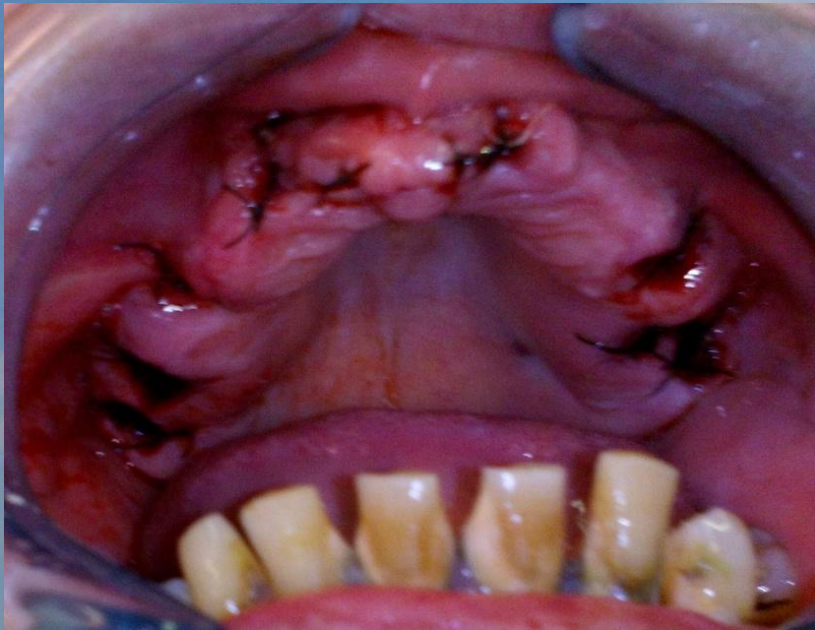Kezelési terv

- Fogak sebészi eltávolítása
- Felső és alsó teljes lemezes fogpótlás készítése

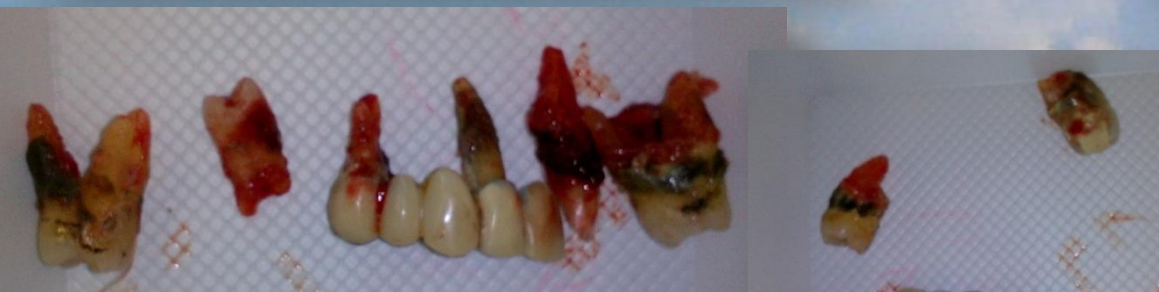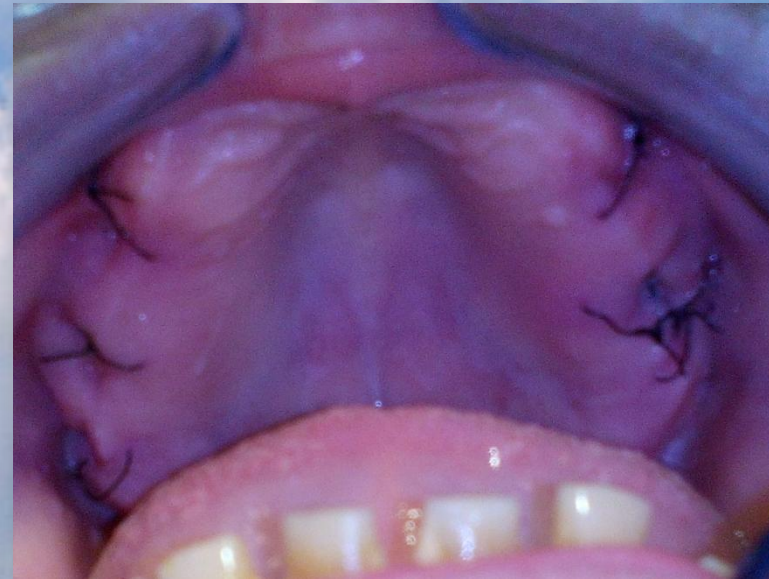


Előkészítő műveletek I.

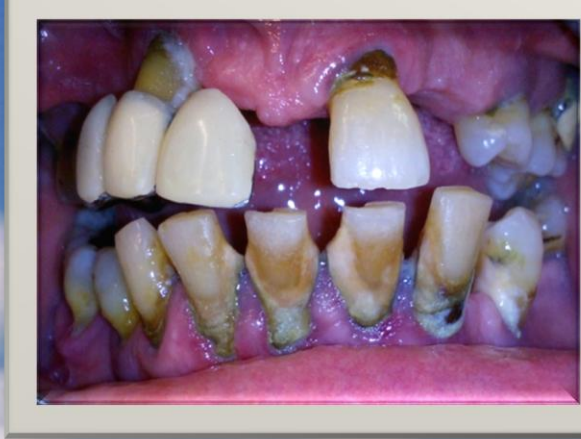Felső fogak eltávolítás



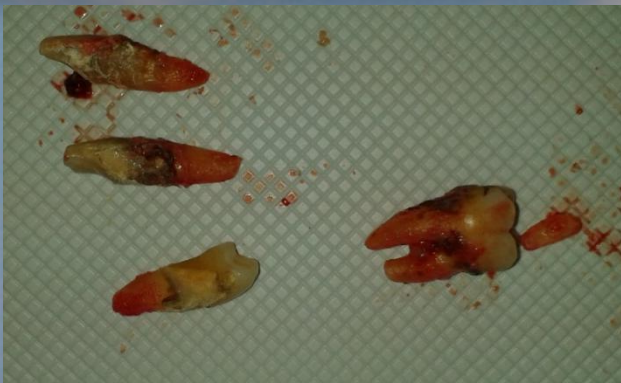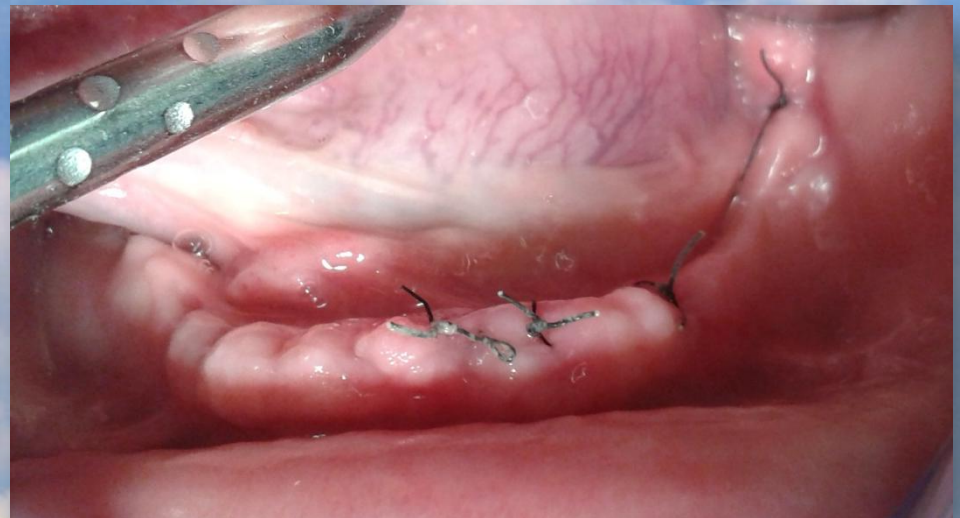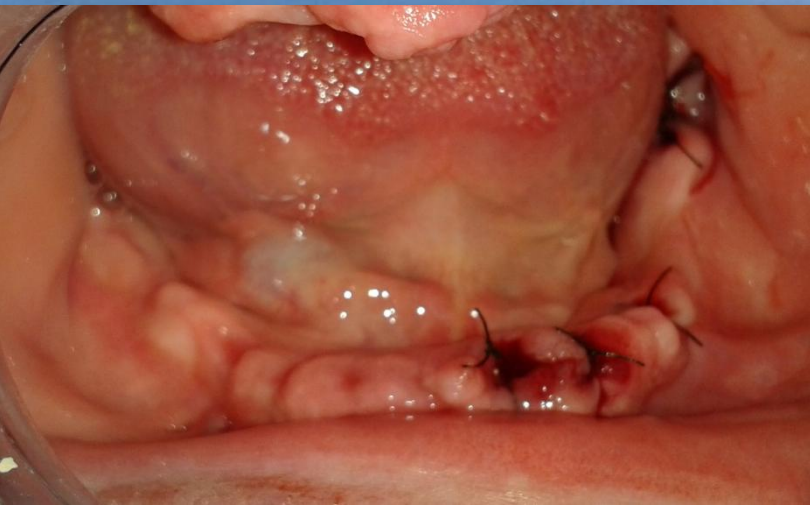Varratszedés 1 hét múlva



Előkészítő műveletek II.

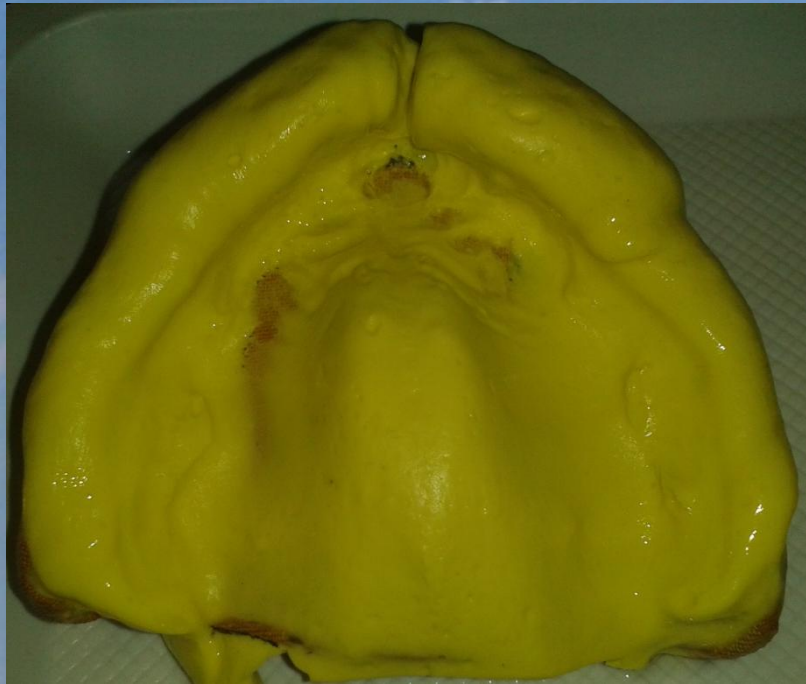
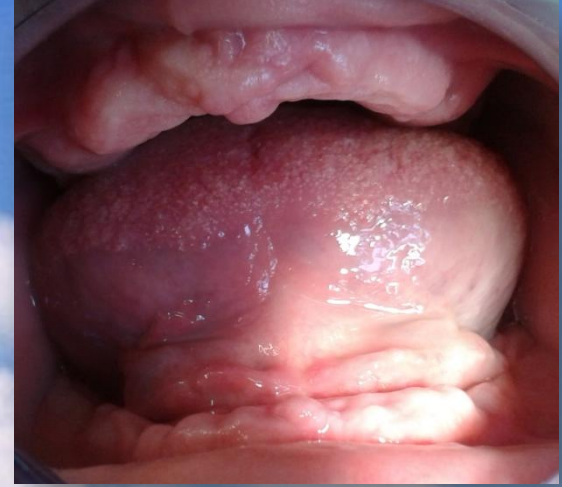

- Alsó fogak eltávolítás
- Varratszedés: 1 hét múlva

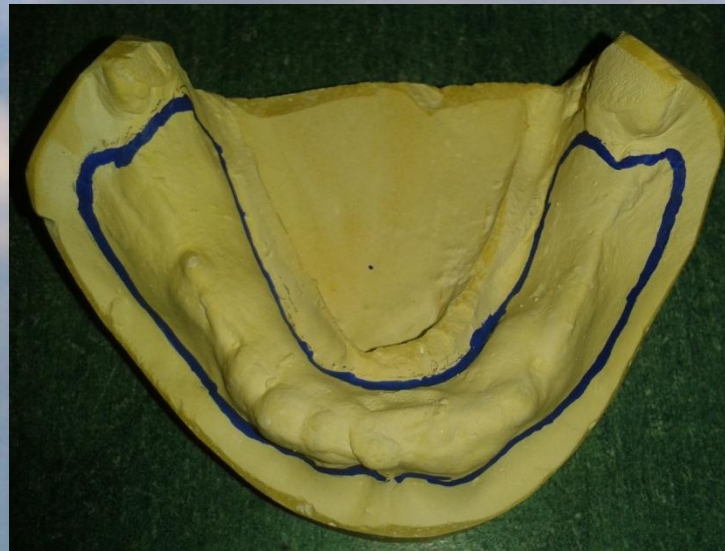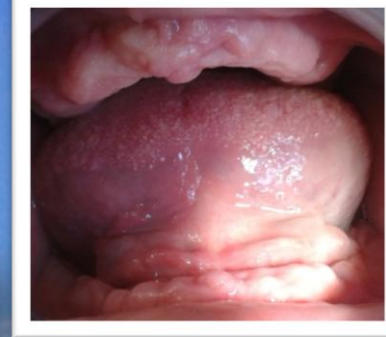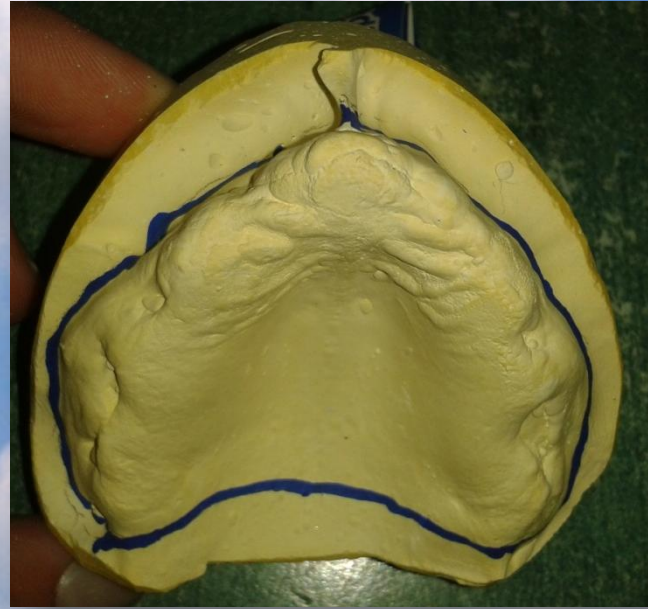


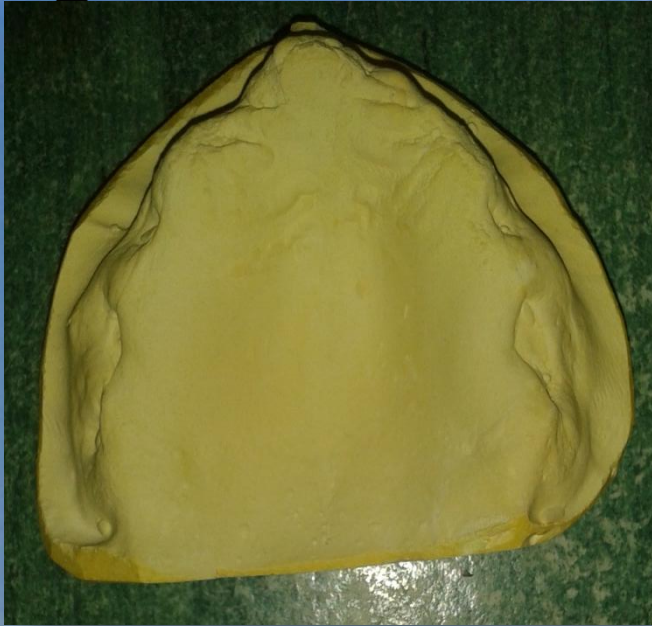Teljes Lemezes műfogsor munkafázisai

- Anatómiai lenyomat (alginát)

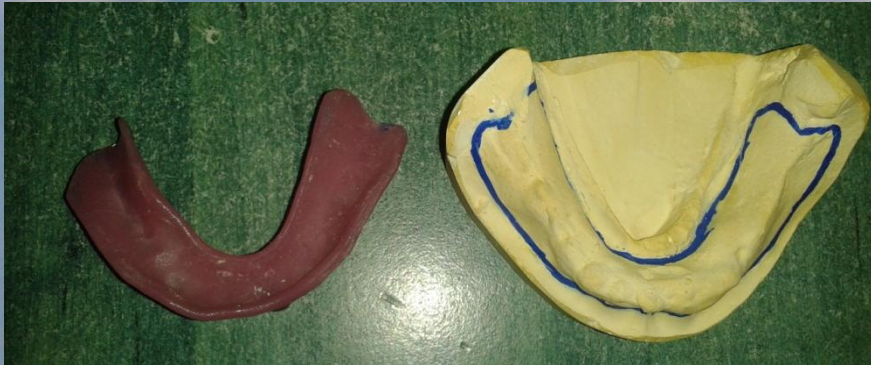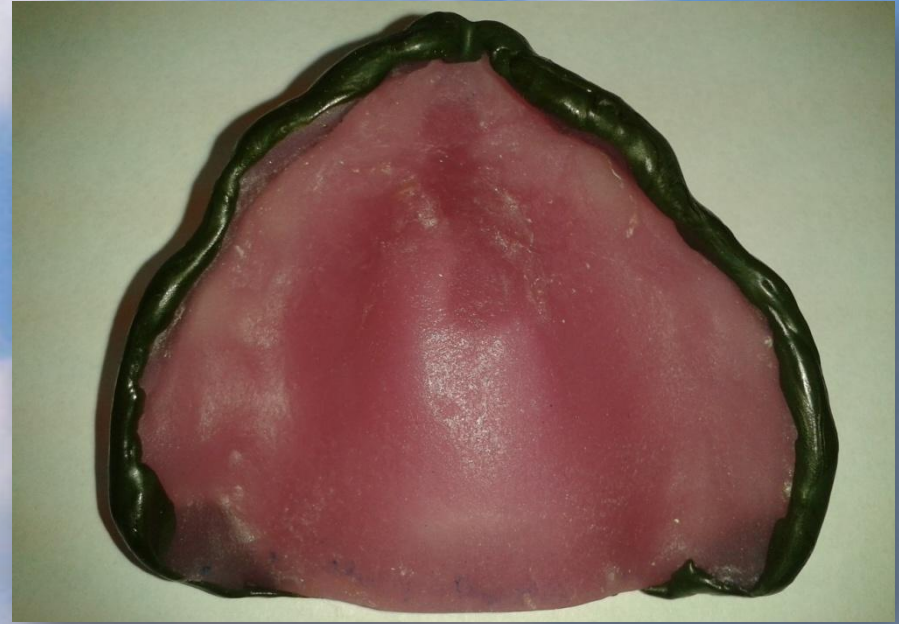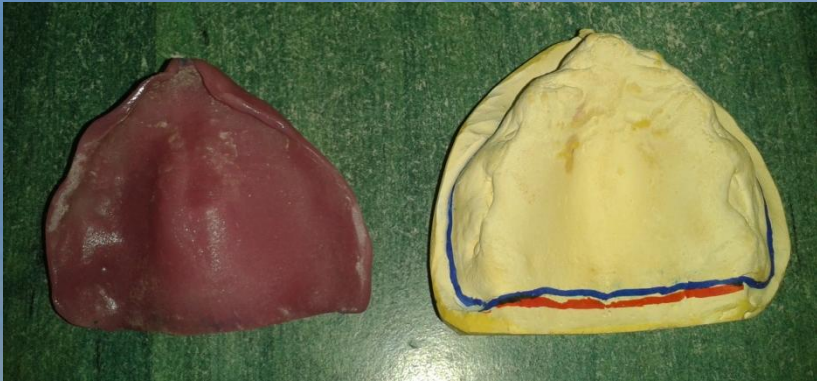


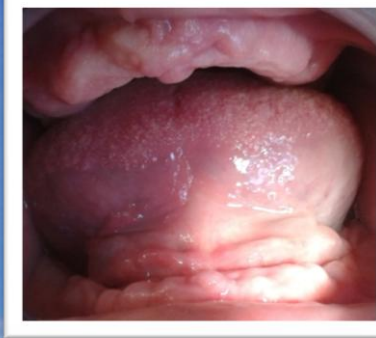Egyéni kanál határainak meghatározása

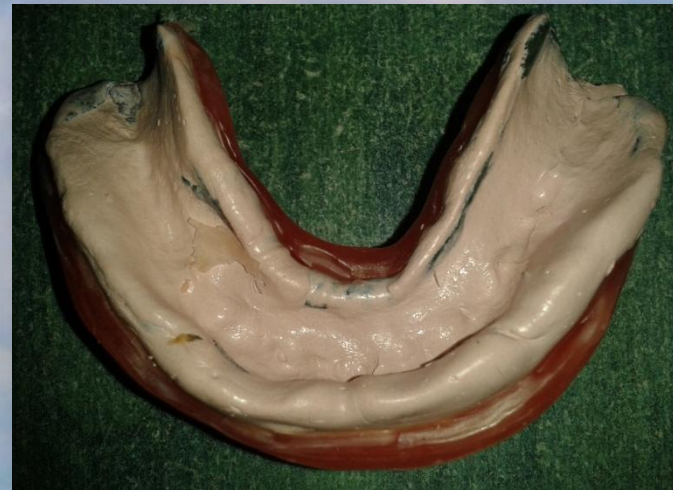
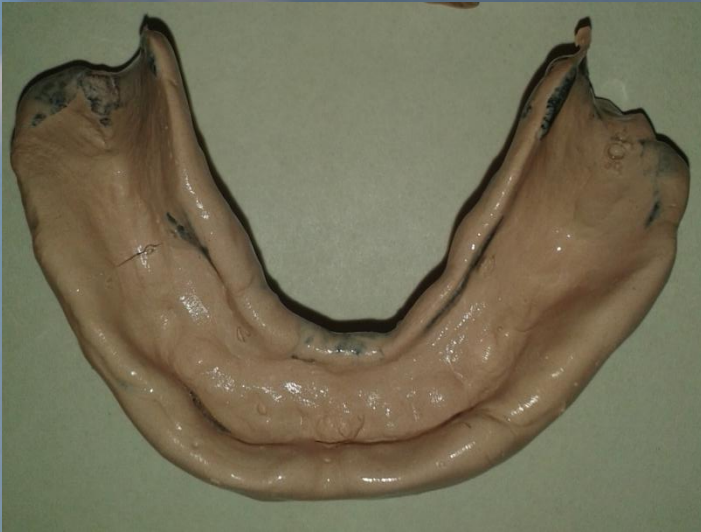
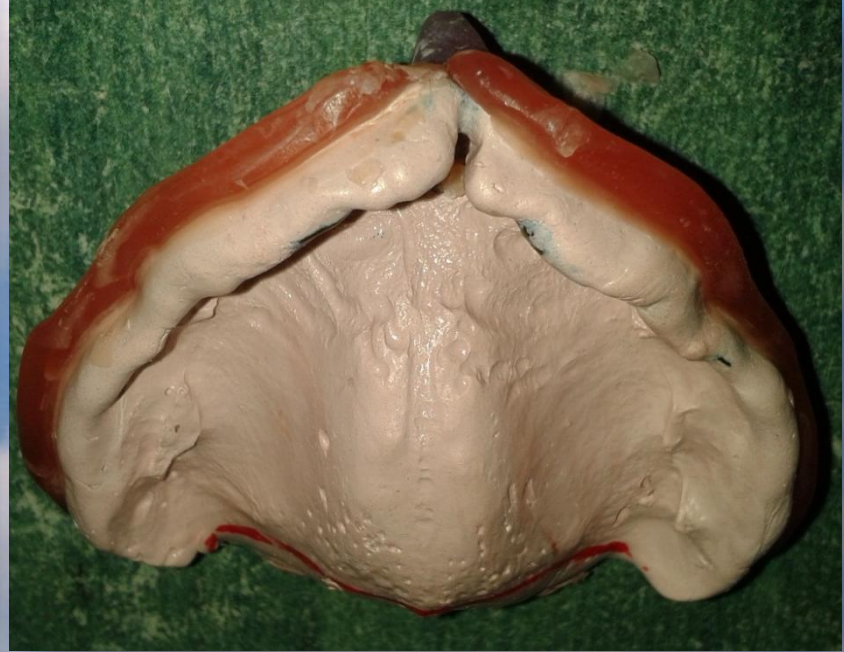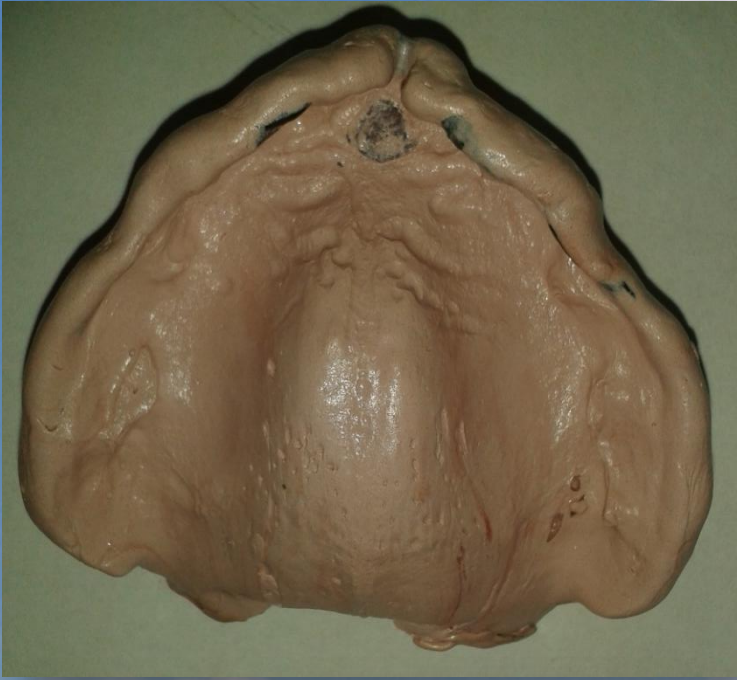Egyéni kanál adaptálása

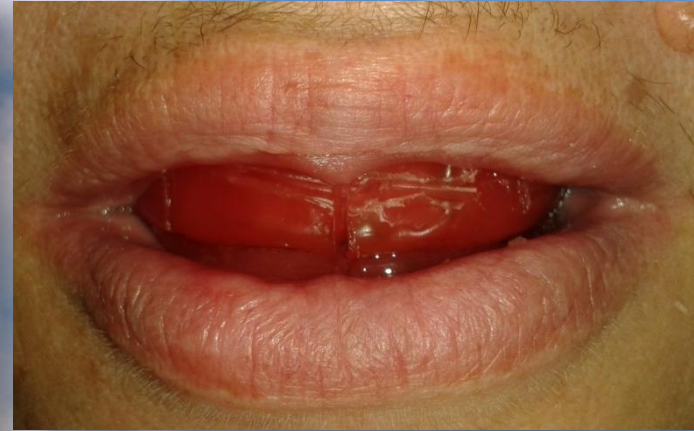
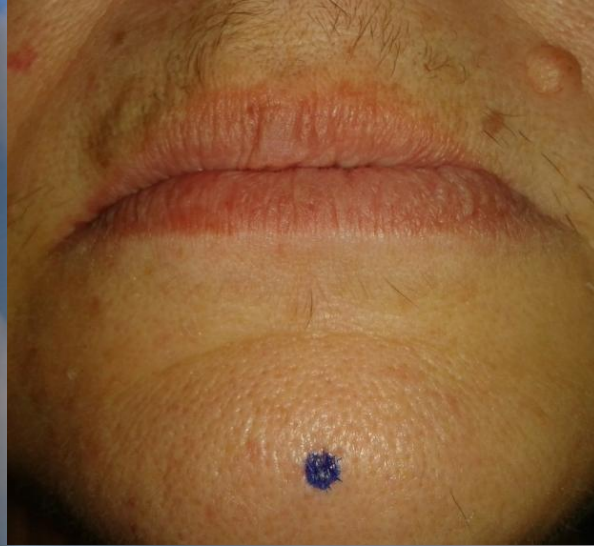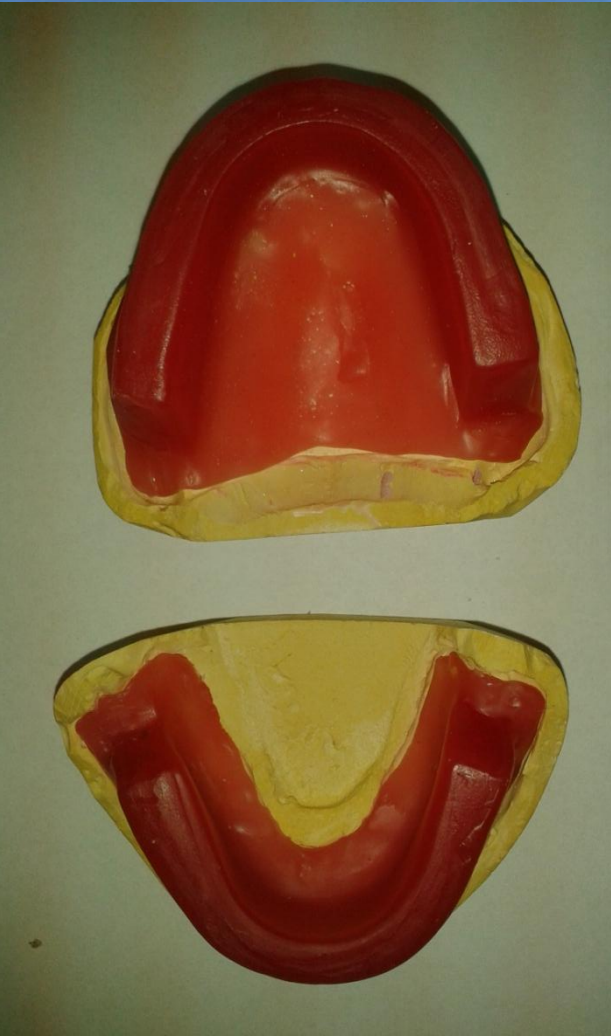- Impression Compound
 - Kerr lenyomat rúd



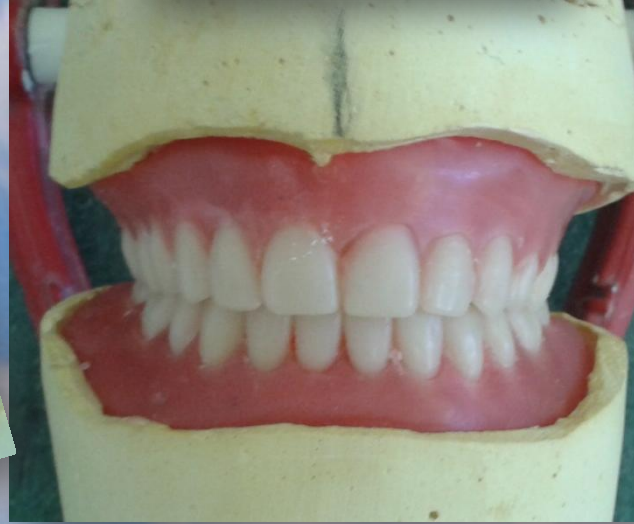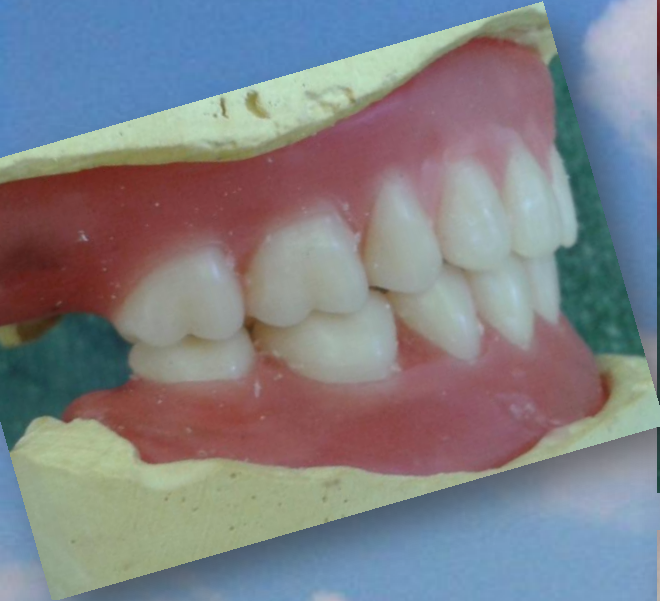Funkciós lenyomat vétel és mandzsettázás • SS White (Cinkoxid-eugenol)



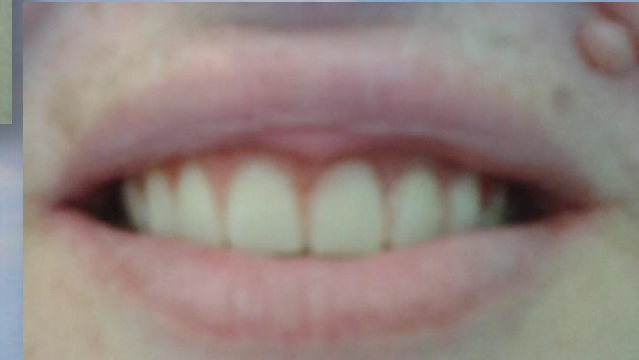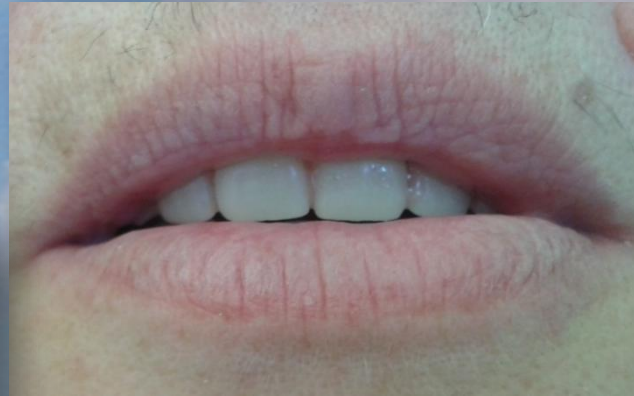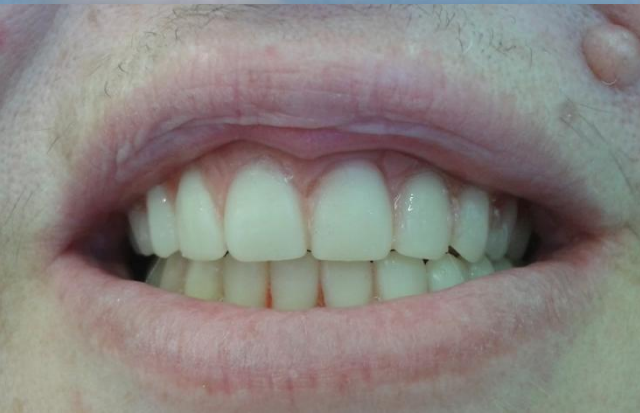Harapási sablon – Centrális Okklúzió meghatározása



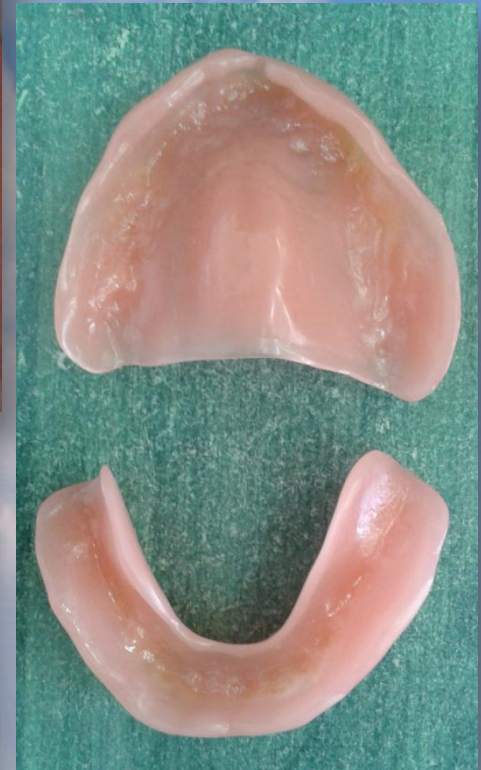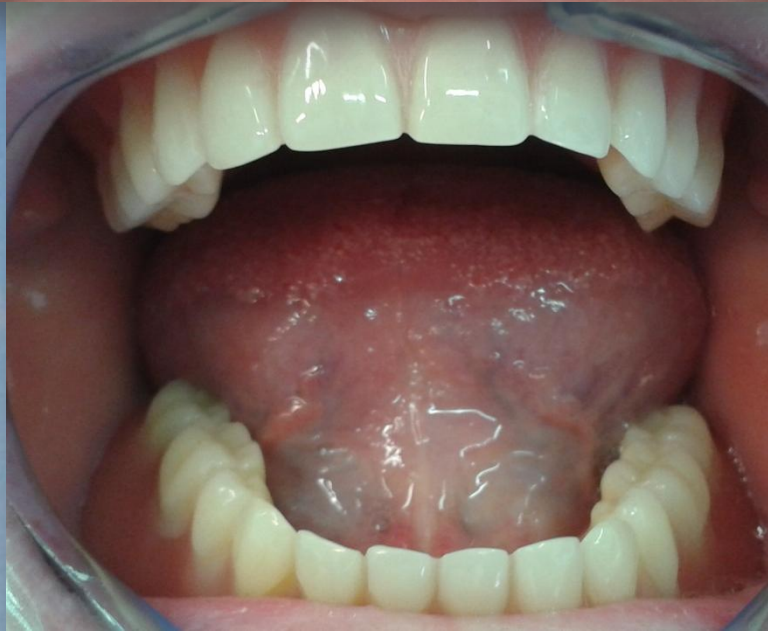
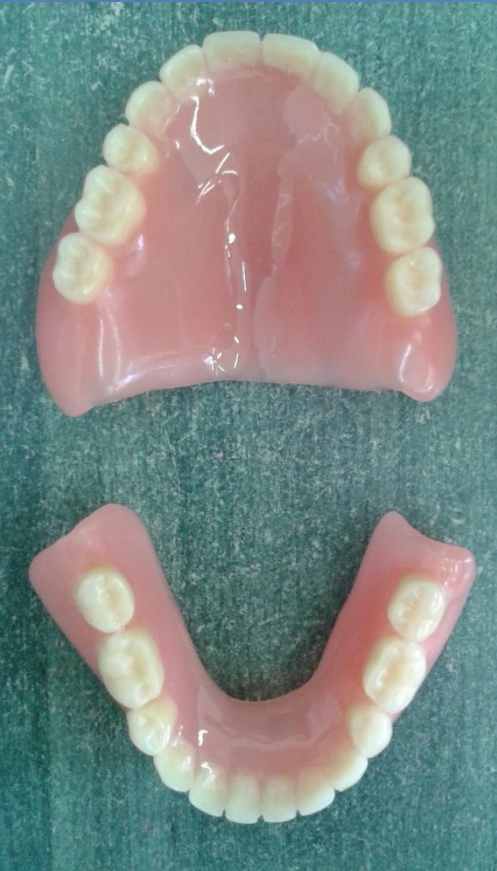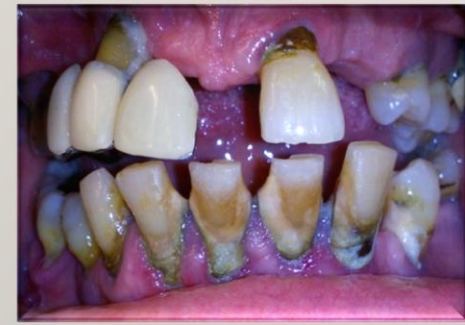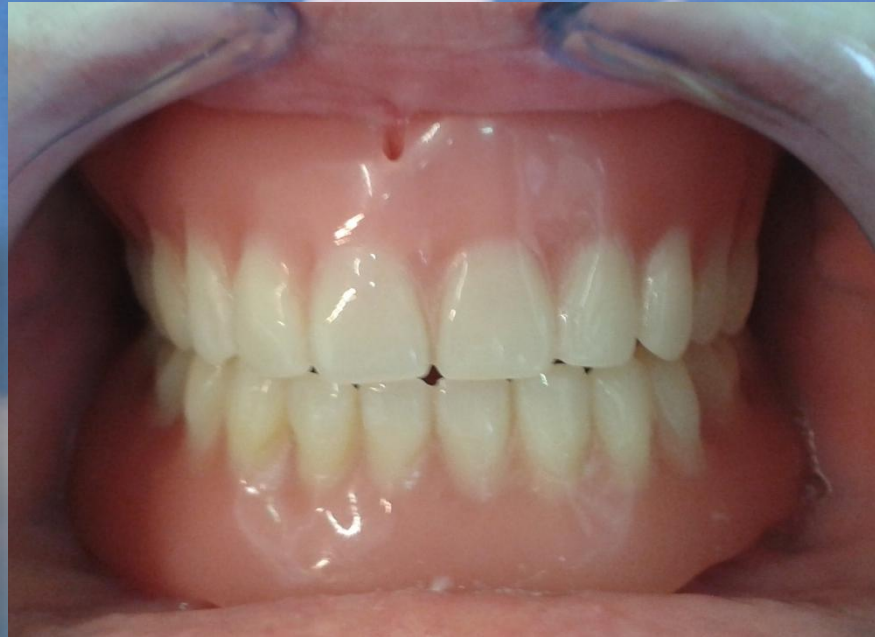Próba fogszor



Fogpróba

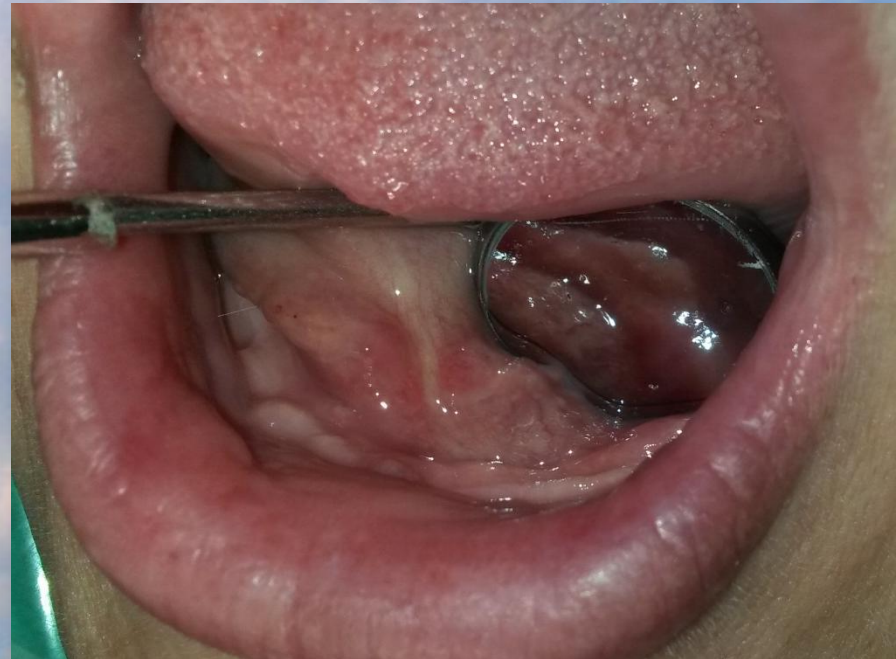
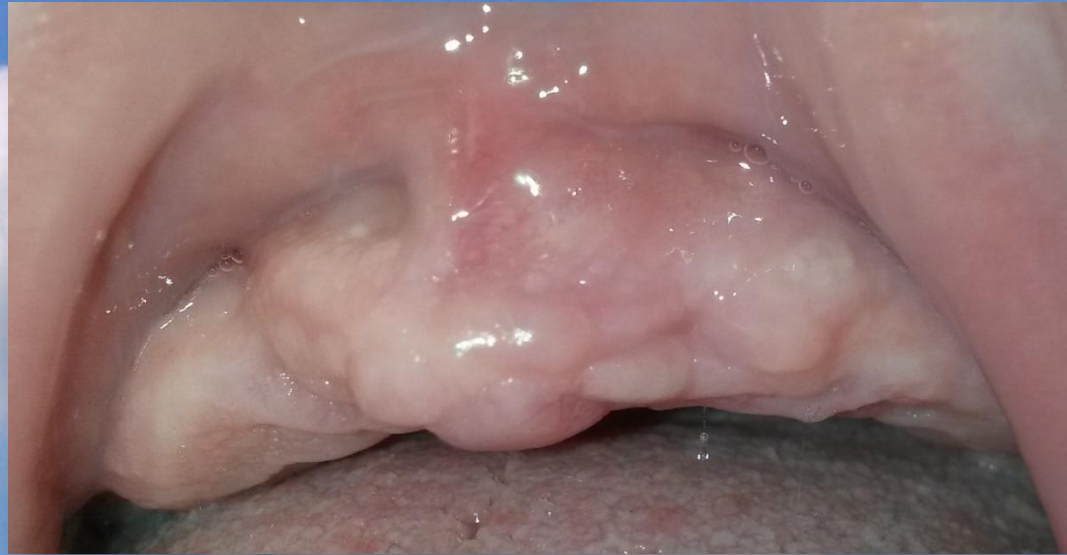
Pótlás átadása



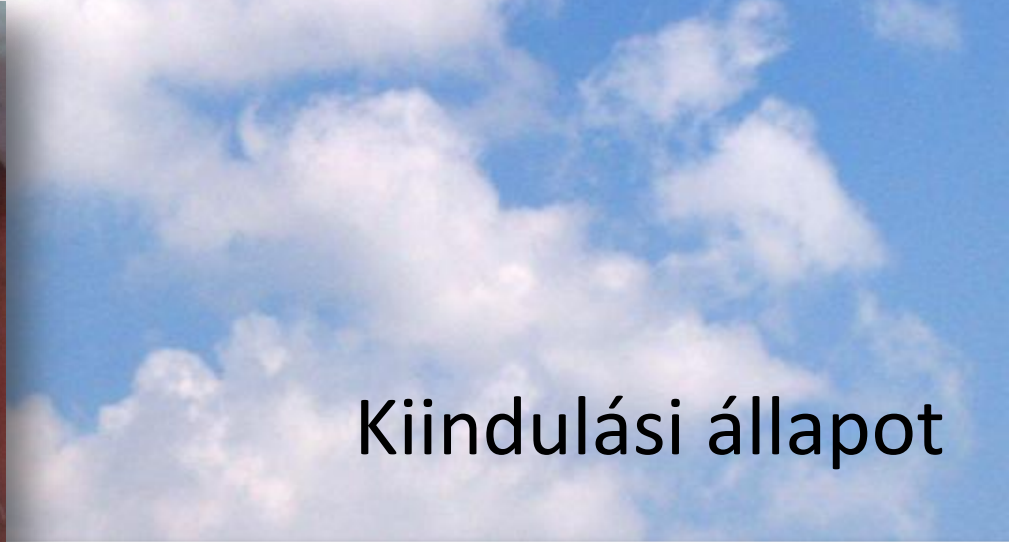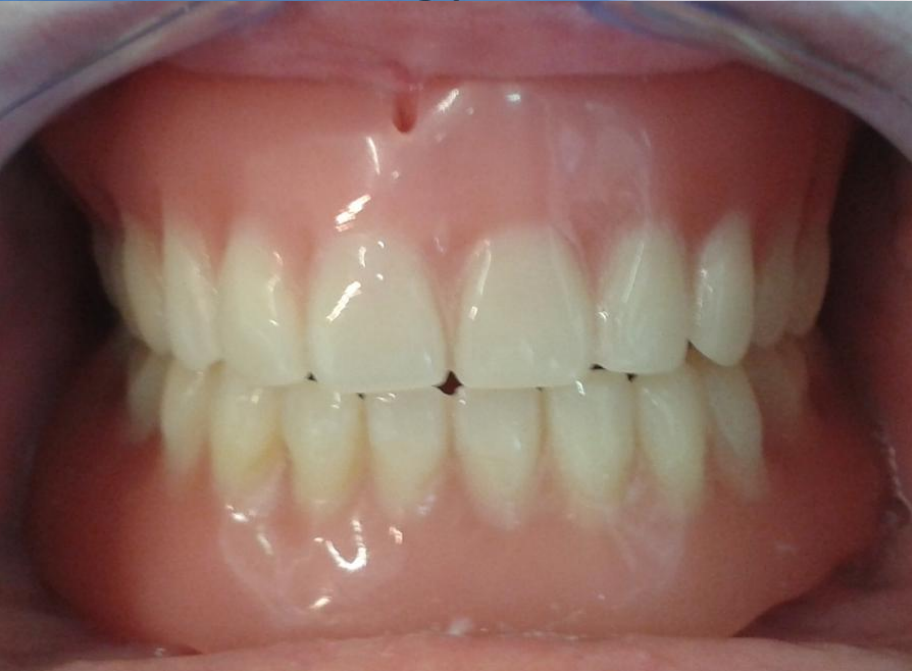Visszarendeelés

- Decubitus:
 - Frenulum labii Sup.
 - Sublingualis területen



Köszönöm a megtisztelő figyelmet!

Elkészült fogpótlás



Kiindulási állapot

