



Semmelweis Egyetem Fogorvostudományi Kar Fogászati és Szájsebészeti Oktató Intézet


igazgató: Dr. Kivovics Péter egyetemi docens

<http://semmelweis-egyetem.hu/fszoi/>

<https://www.facebook.com/fszoi/>



Esetbemutató (Jobb felső metsző revíziója, kismetsző és szemfog gyökértömése illetve gyökércsúcs rezekciója)



Szerző : dr. Strasser-Solti Fanny

Tutor: dr. Katona István, SE FSZOI Konzerváló fogászat és Fogpótlástani Osztály – Osztályvezető Főorvos

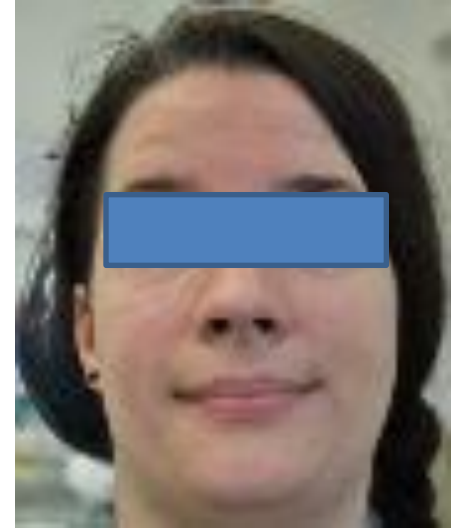Mentor: dr. Vág János SE-FOK Konzerváló Fogászati Klinika – Egyetemi adjunktus

Panasz

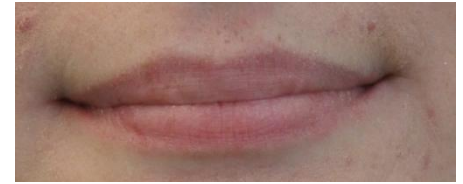„Szájpadláson lévő lyukon rosszízű váladék folyik amely másfél éve nem múlik semmilyen kezelésre”

Anamnézis

- 22 éves, nő
- Foglalkozása: Ötvös
- Gyógyszert nem szed rendszeresen
- Betegség: Leiden-mutáció

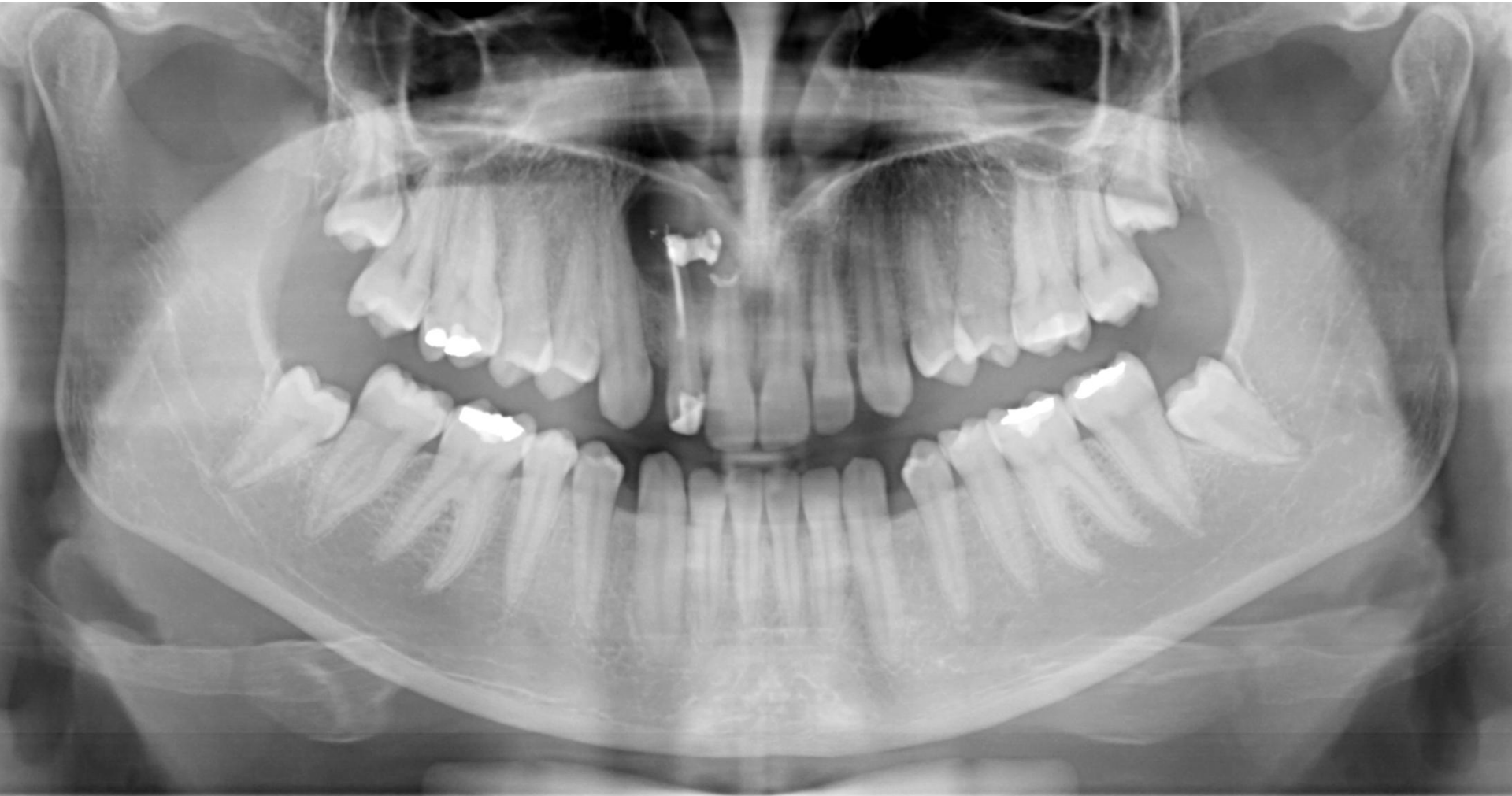

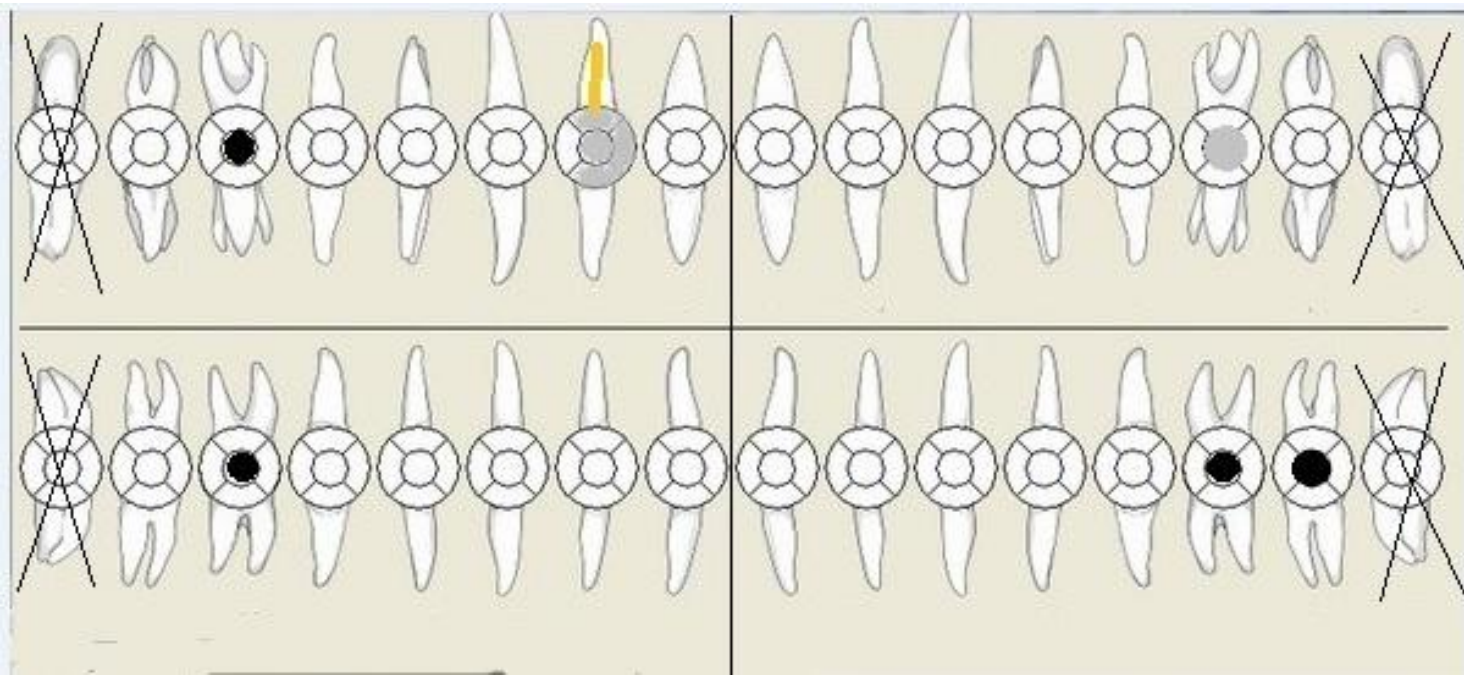
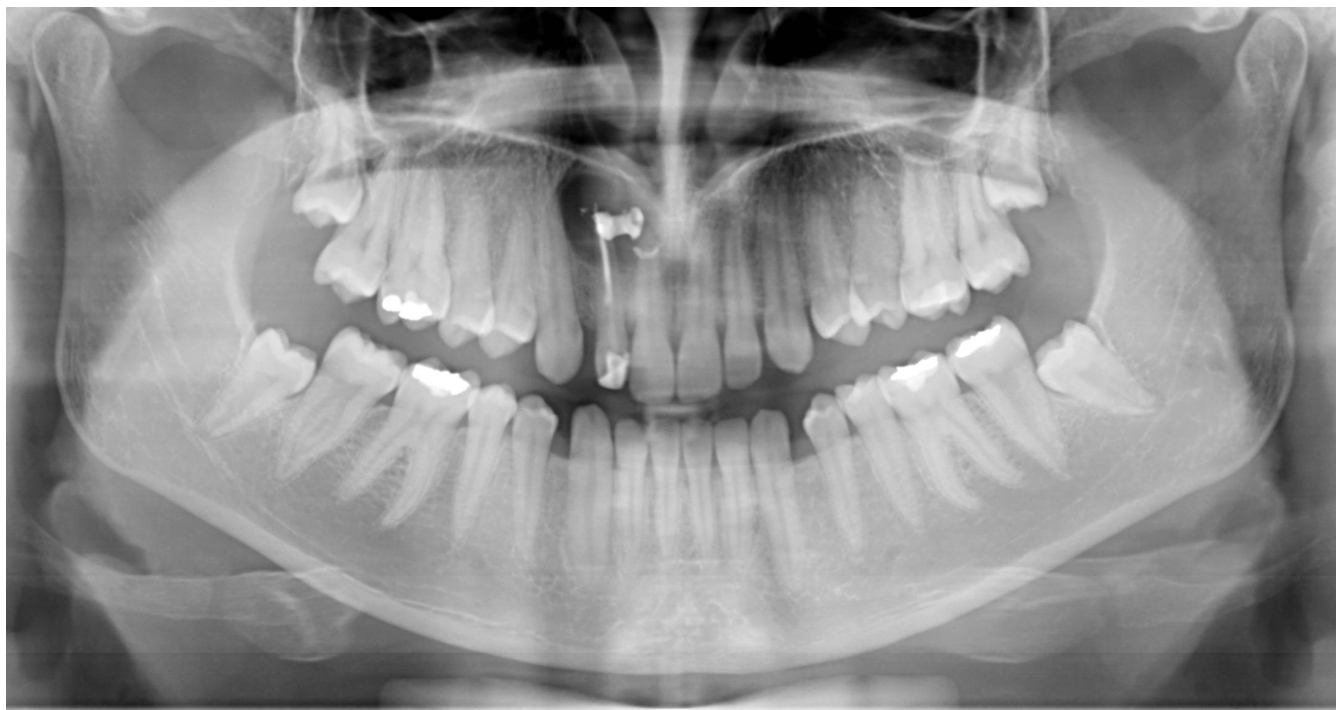
Szájvizsgálat



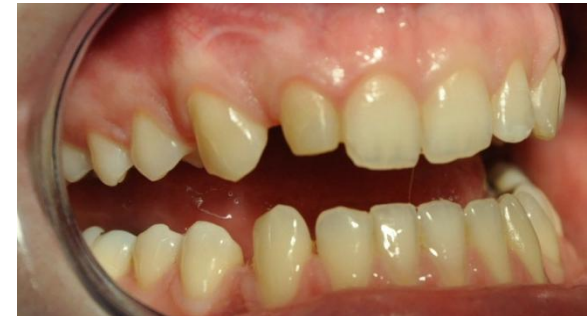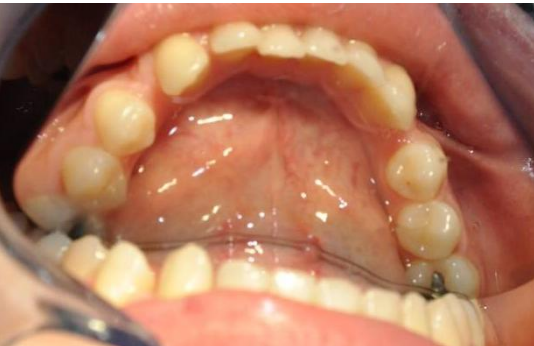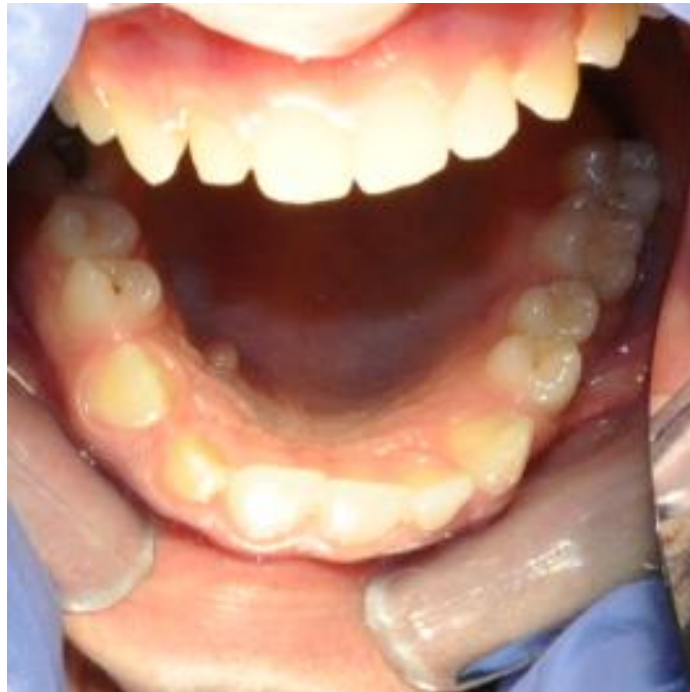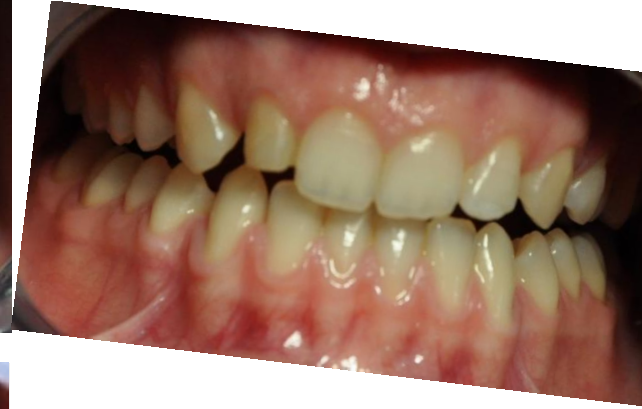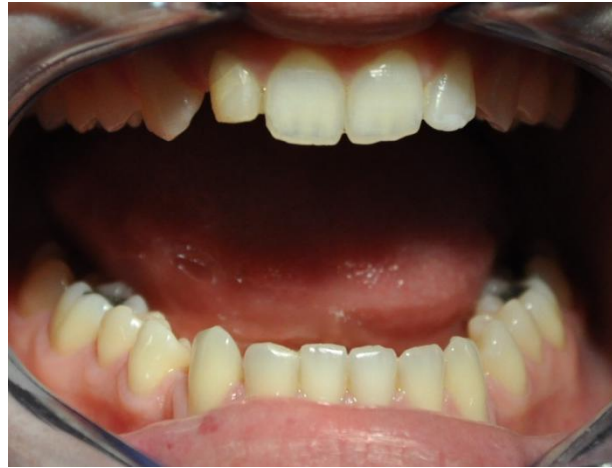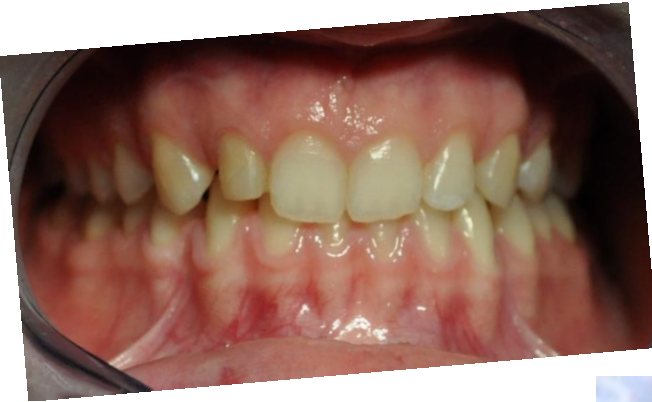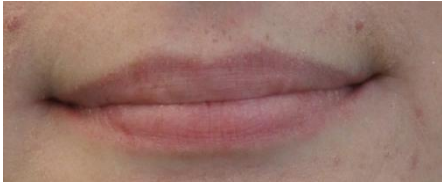- Stomato-onkológiai vizsgálat negatív
- Izületvizsgálat negatív
- Szájhigiénia jó (PI:20%, BOP:26%)
- Sensibilitás vizsgálat: 11, 12 –
- Palatinalisan fistula nyilas
- **Fábián- és Fejérdy-féle osztályozás: 0.**
- Angle: I
- DMF-szám: $7 / 28 = 0,25$

Röntgen státusz



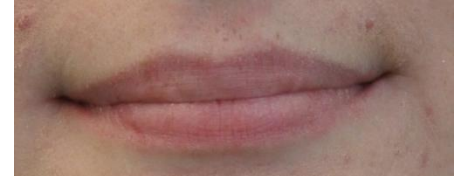

Fénykép státusz



Parodontális státuszlap

dátum 2014.10.08



páciens vezetékneve Egri

keresztneve Judit

születési ideje 1992.01.10

első vizsgálat


újraértékelés

kezelőorvos dr. Strasser-Solti Fanny

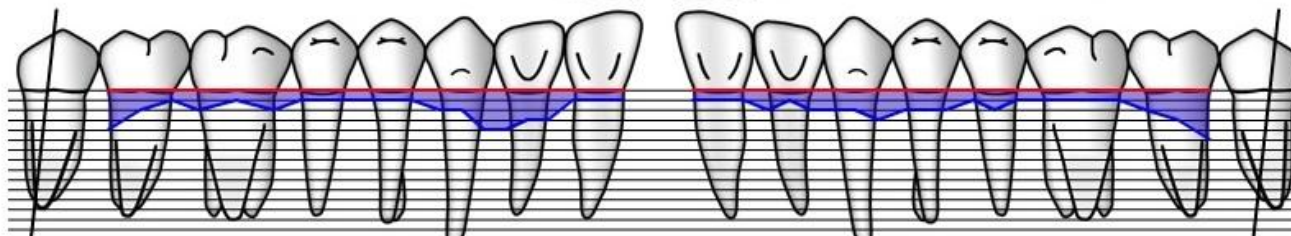
	18	17	16	15	14	13	12	11
mozgathatóság		0	0	0	0	0	0	0
implantátum								
furkáció-érintettség								
Bleeding on Probing		■	■			■	■	■
Plaque		■	■					
marginális gingiva szondázási mélység	0 0 0	0 0 0	0 0 0	0 0 0	0 0 0	0 0 0	0 0 0	0 0 0
	4	3	2	2	2	1	1	1

	21	22	23	24	25	26	27	28
mozgathatóság		0	0	0	0	0	0	
implantátum								
furkáció-érintettség								
Bleeding on Probing						■	■	■
Plaque							■	■
marginális gingiva szondázási mélység	0 0 0	0 0 0	0 0 0	0 0 0	0 0 0	0 0 0	0 0 0	0 0 0
	2	1	2	2	2	1	1	4

bukkális



palatinális



marginális gingiva szondázási mélység		0	0	0	0	0	0	0	0	0	0	0	0	0	0	0	0	0
Plaque		■																■
Bleeding on Probing		■	■					■	■	■	■	■	■	■	■	■	■	■
furkáció-érintettség																		
Note																		

marginális gingiva szondázási mélység		0	0	0	0	0	0	0	0	0	0	0	0	0	0	0	0	0
Plaque		■	■														■	■
Bleeding on Probing							■	■									■	■
furkáció-érintettség																		
Note																		

Mean Probing Depth = 1.4 mm

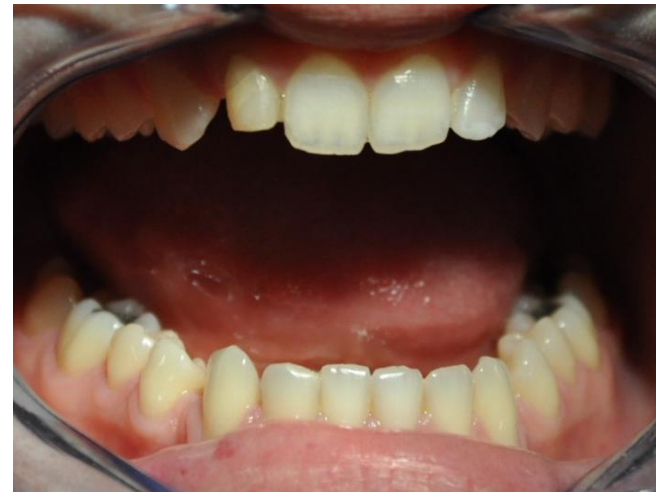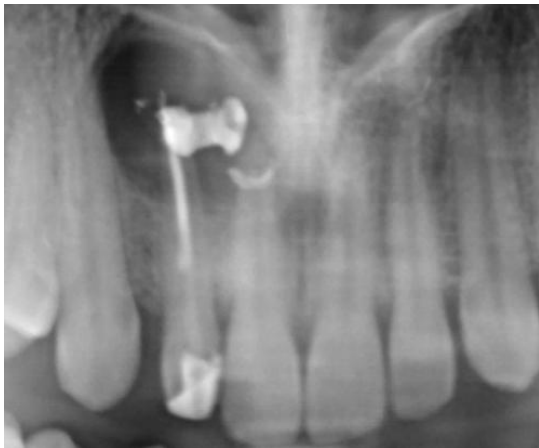Mean Attachment Level = -1 mm

20% Plaque

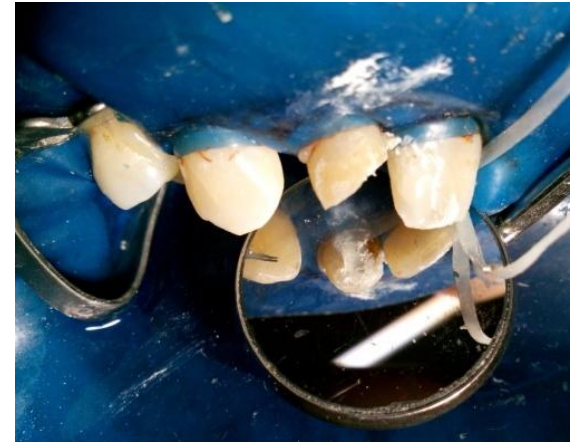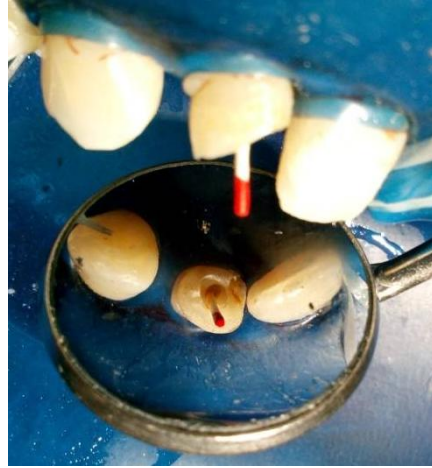
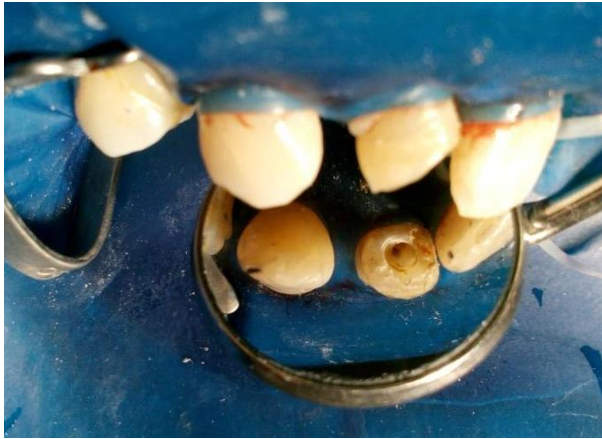26% Bleeding on Probing

Kezelési terv

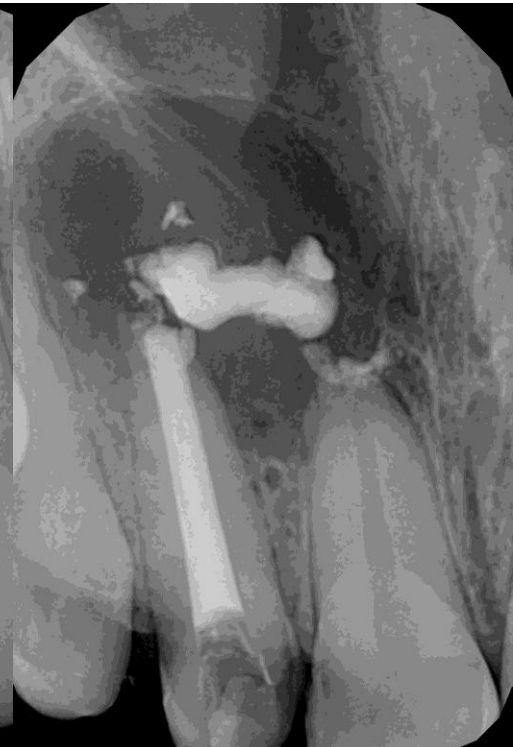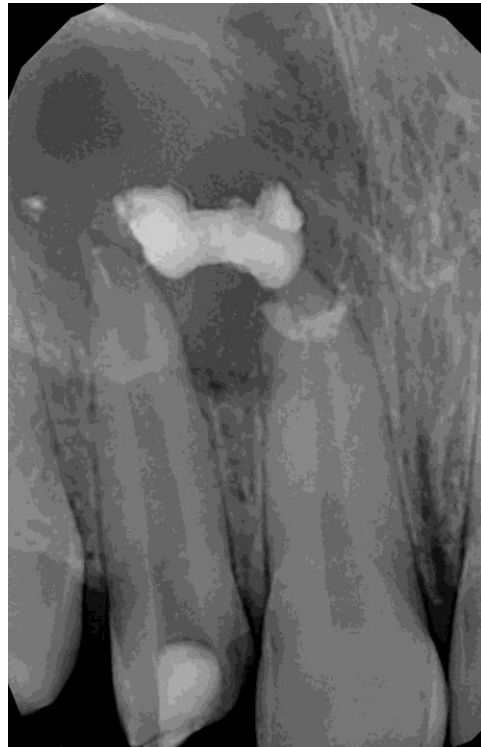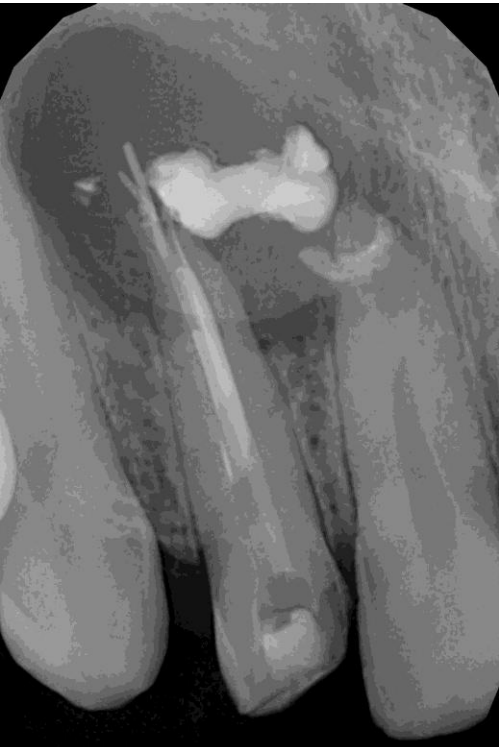- 12 inkomplett gyökértömés revíziója
- 11,13 fogak gyökérkezelése,gyökértömése
- 11,12,13 fogak gyökércsúcs rezekciója
- 11, 12,13 esztétikus tömés



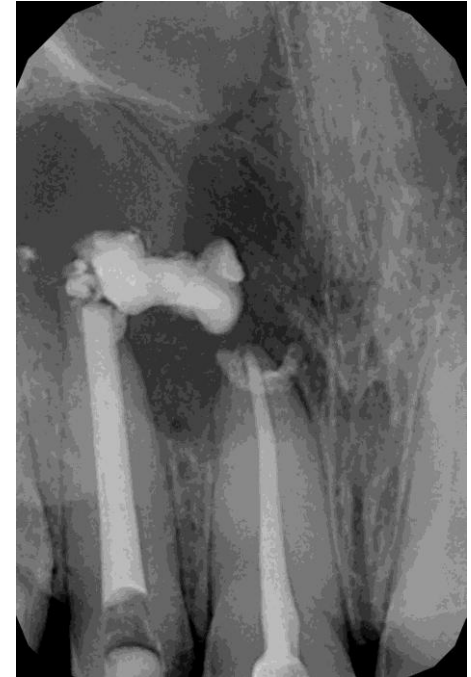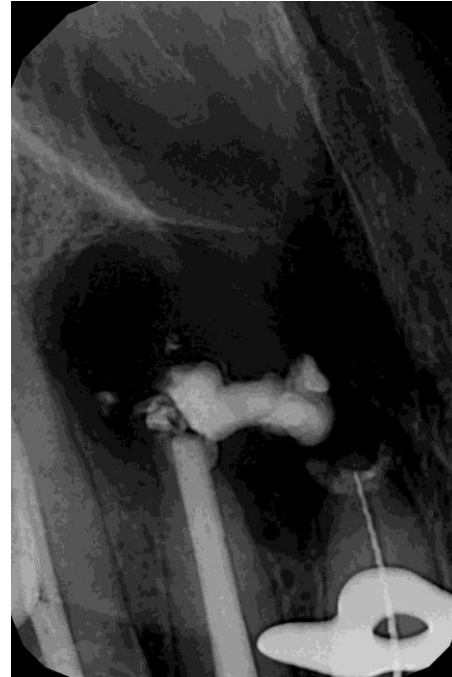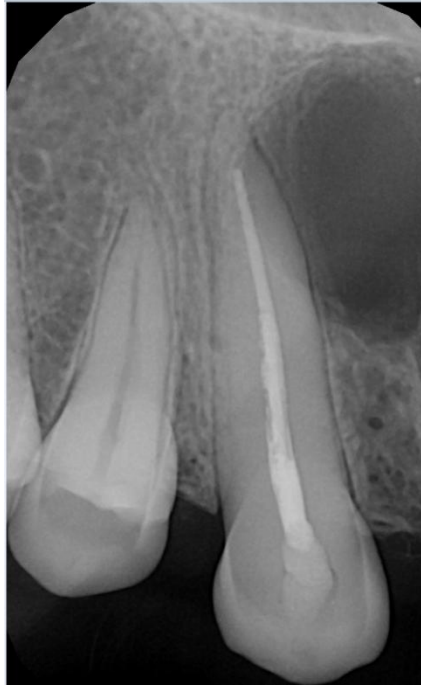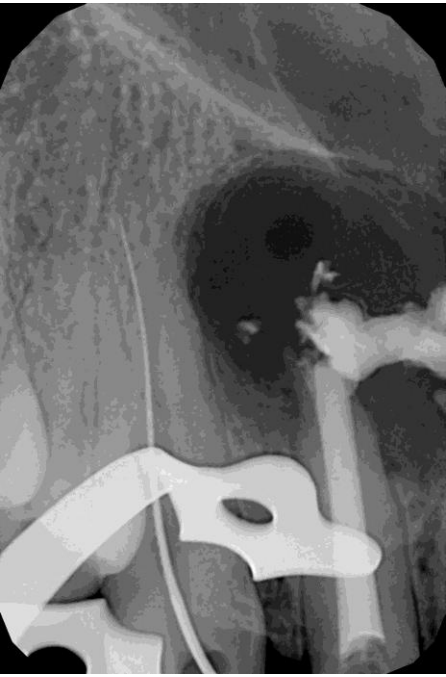12 fog revízió



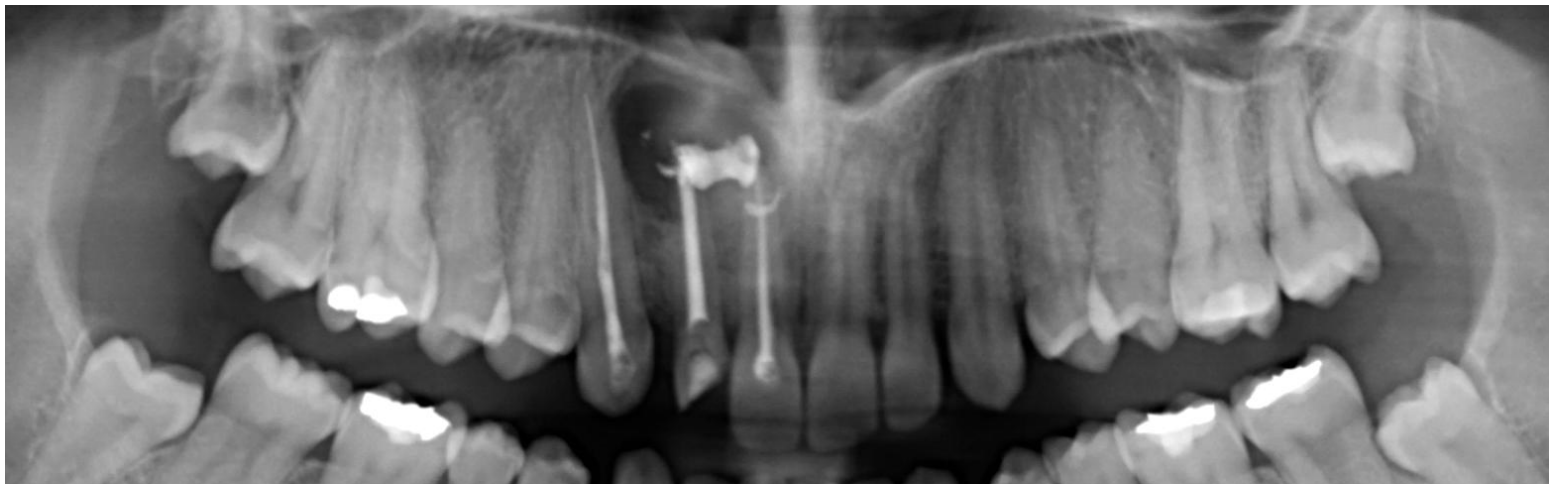MH:19mm, MAF:120#, (Step Back) 1.ülés: Ca(OH)₂, 2. ülés: gyökértömés



13,11 fog gyökérkezelés,gyökértömés



• 13: MH:27mm MAF:40# 11: MH: 23mm MAF: 45#

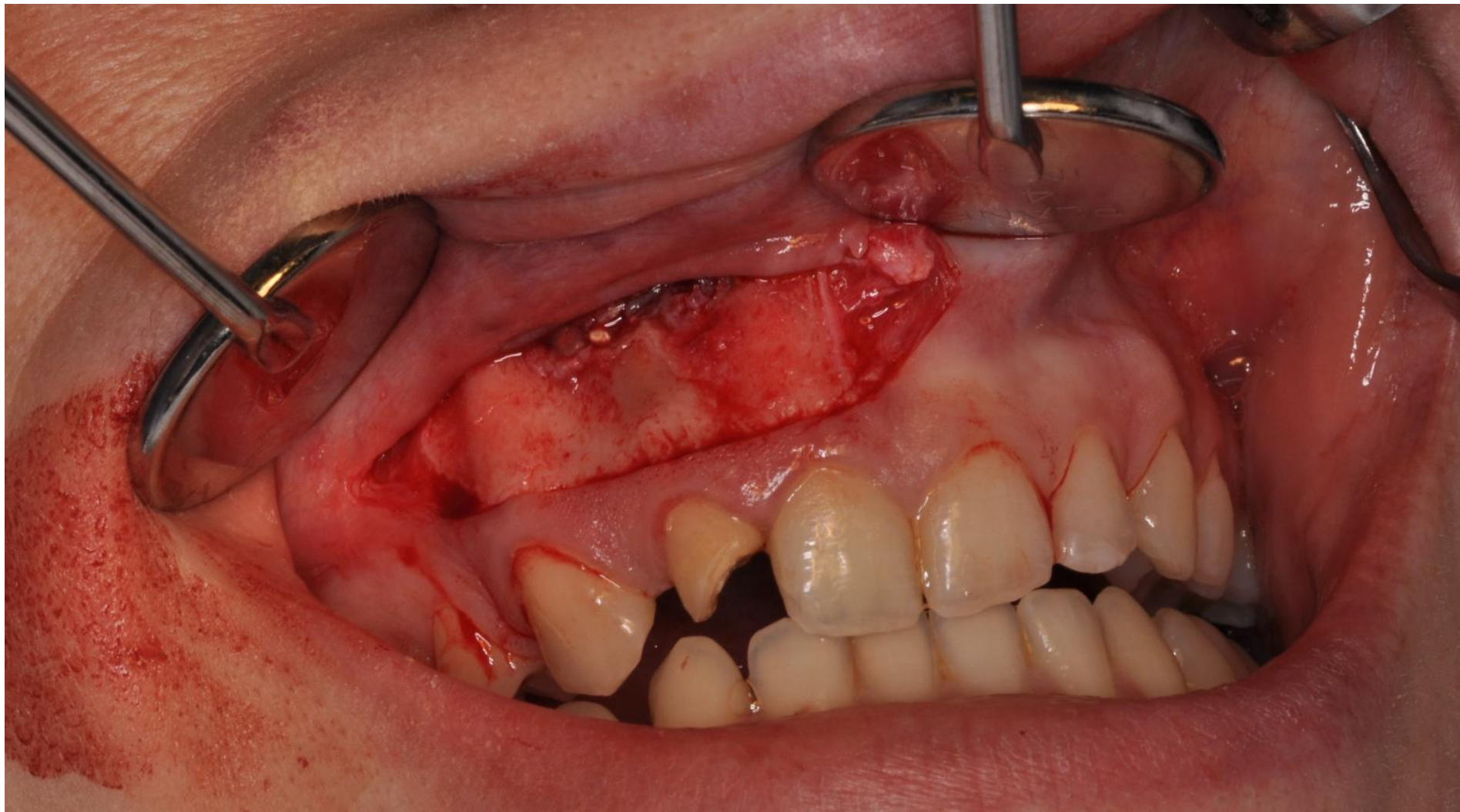

Gyökércsúcs rezekció

(dr. Czinkóczy Béla szájsebész szakorvos)

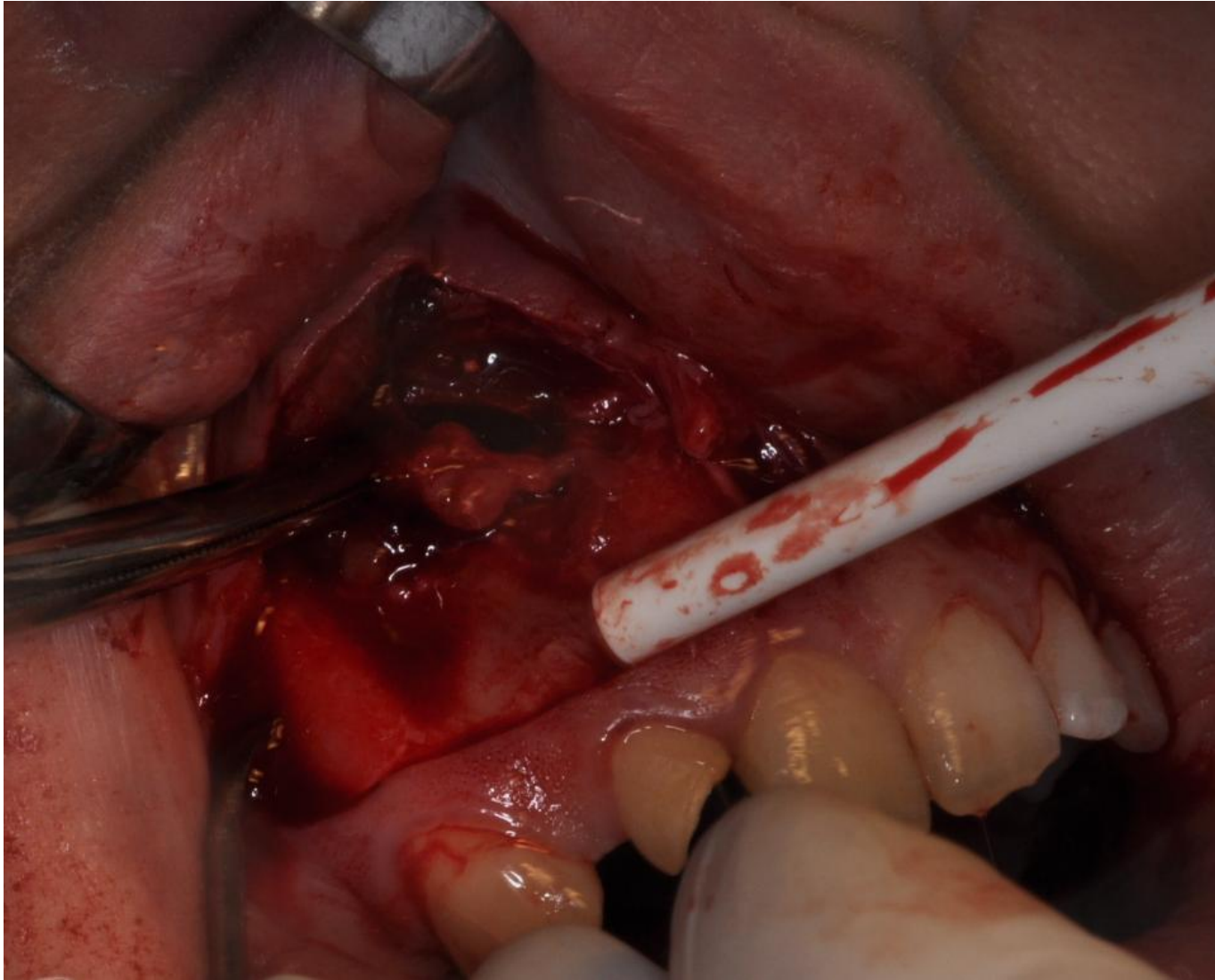Leiden-mutáció miatt LMWH
terápia, a beavatkozás előtti 2.
naptól elkezdve, konzultáció
orvosával

(dr. Lente Péter)



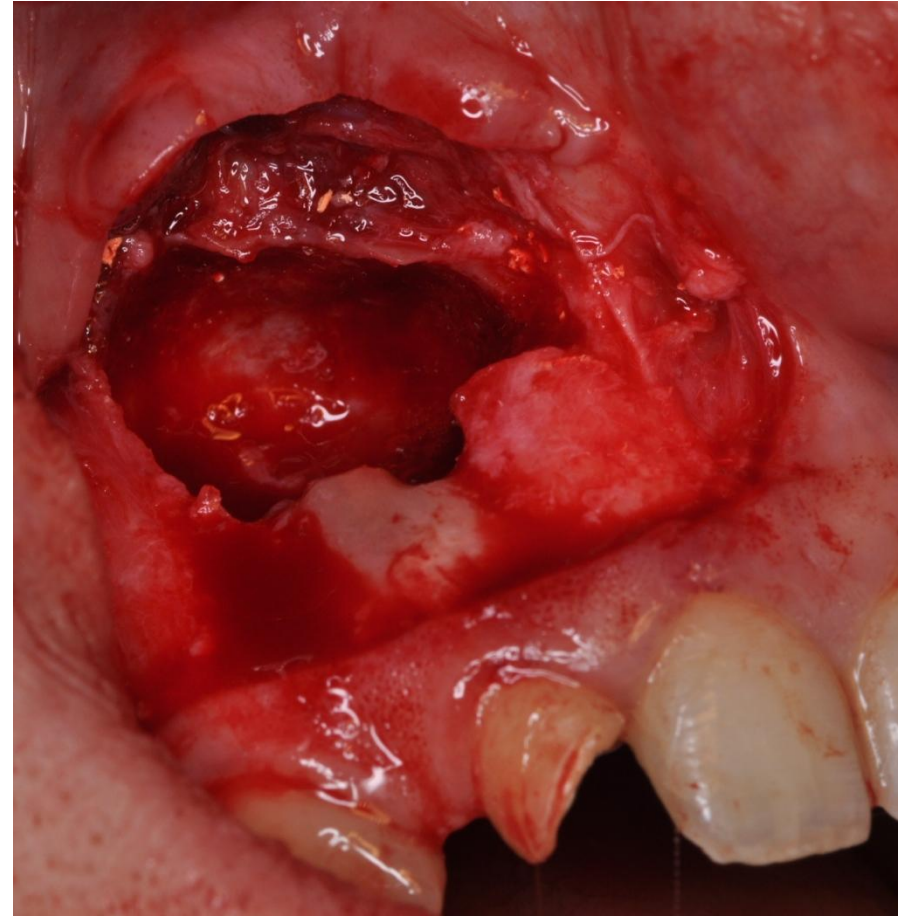
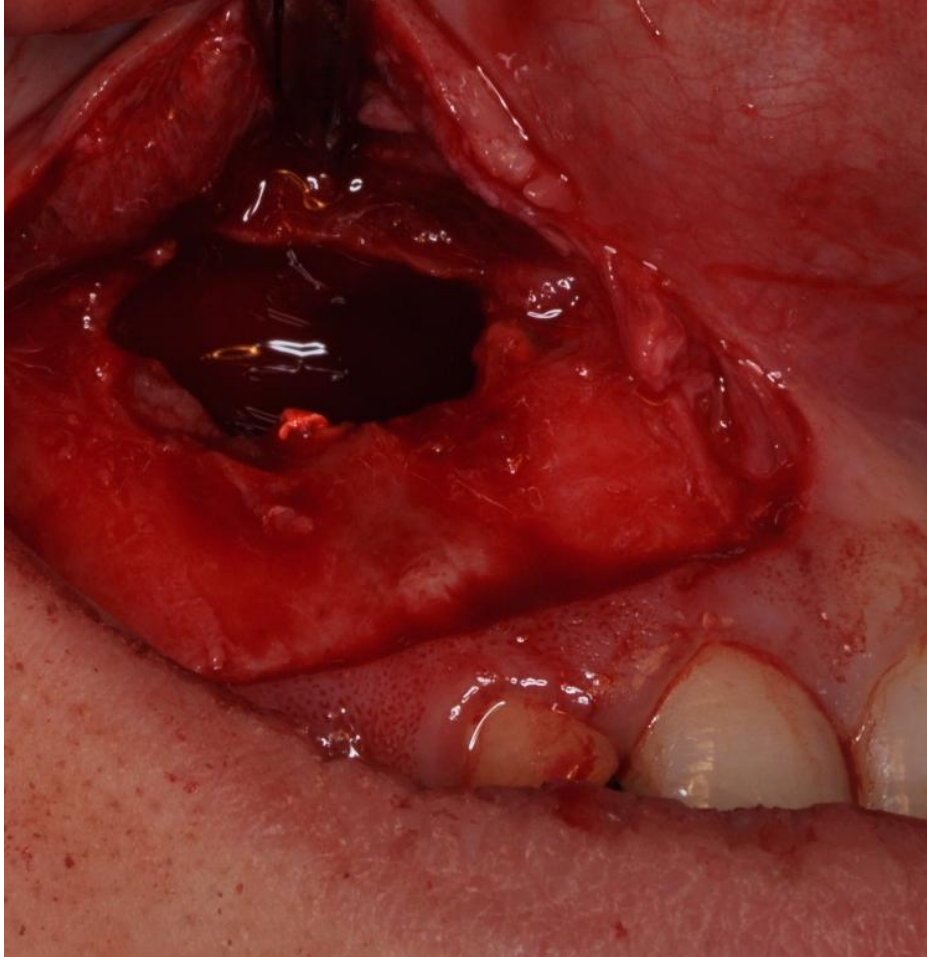
Gyökércsúcs rezekció

(dr. Czinkóczy Béla szájsebész szakorvos)



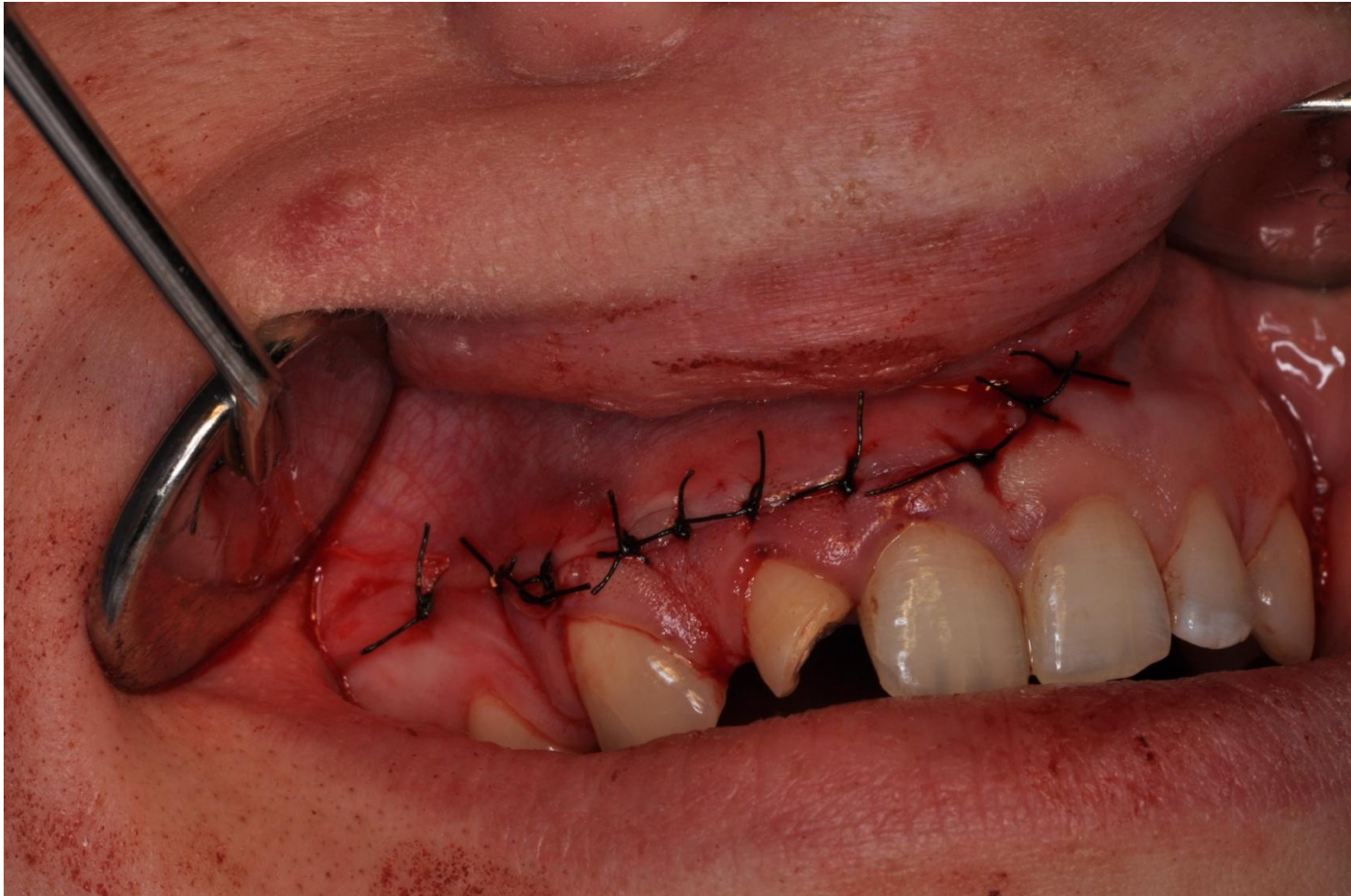Gyökércsúcs rezekció

(dr. Czinkóczy Béla szájsebész szakorvos)

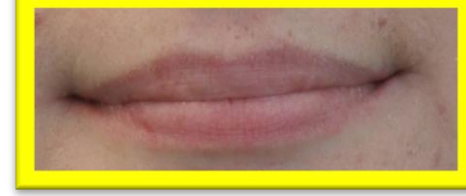

Gyökércsúcs rezekció

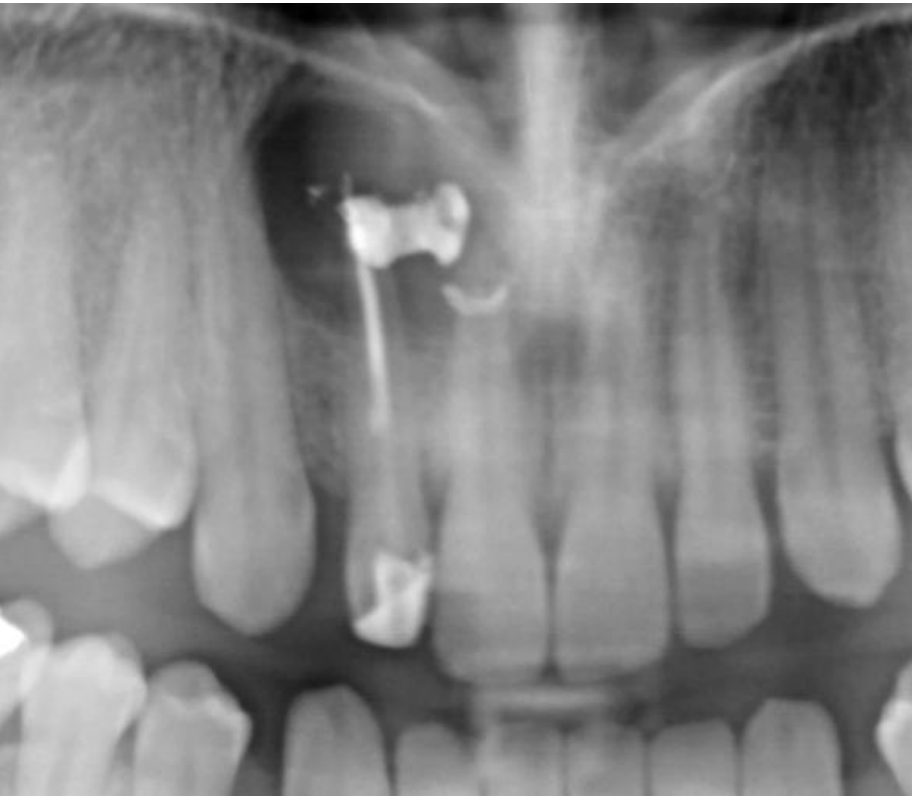
(dr. Czinkóczy Béla szájsebész szakorvos)



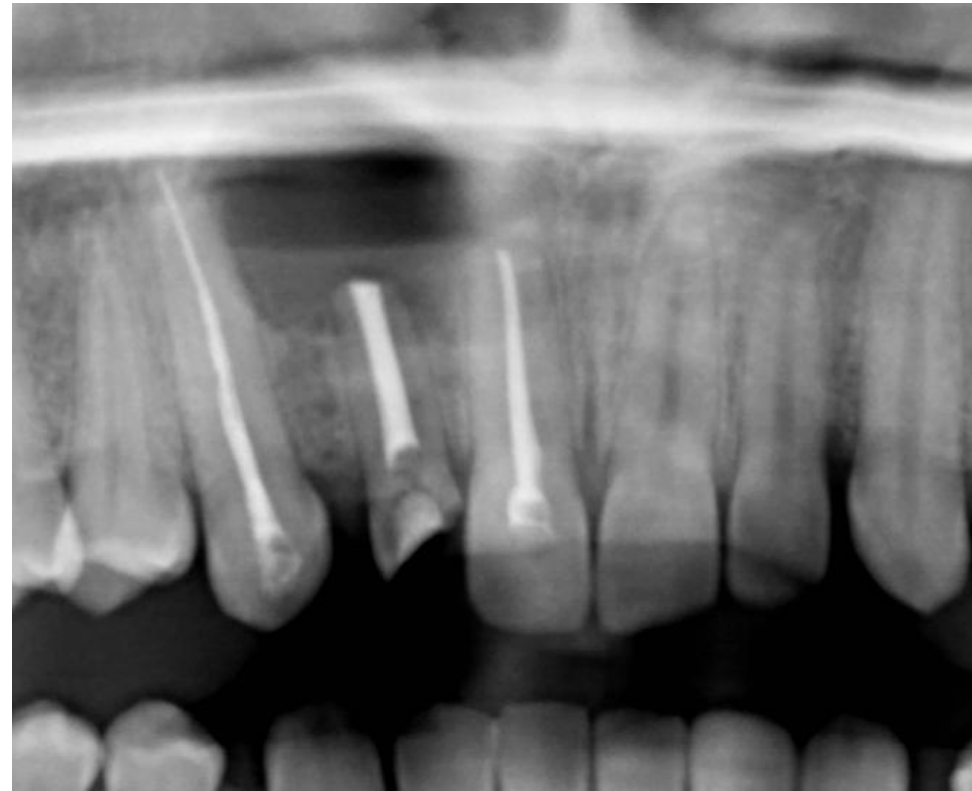
Kontroll röntgen



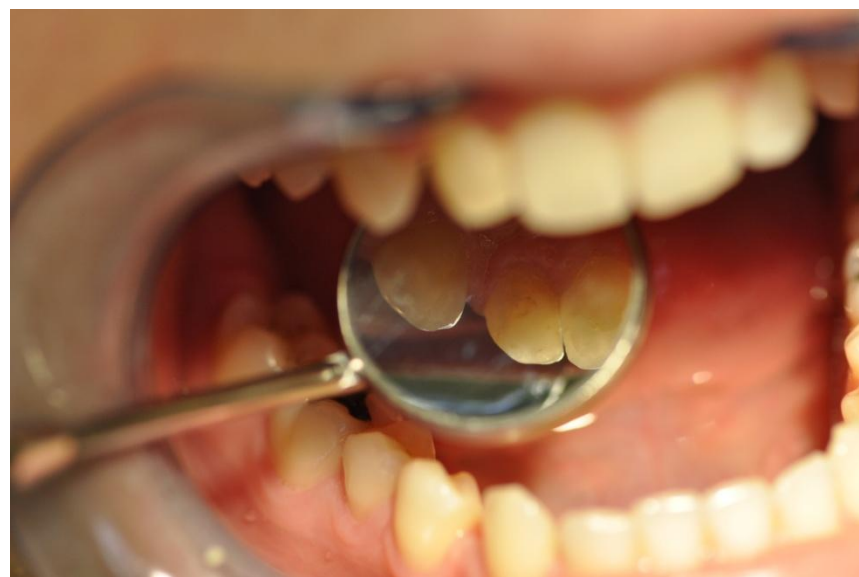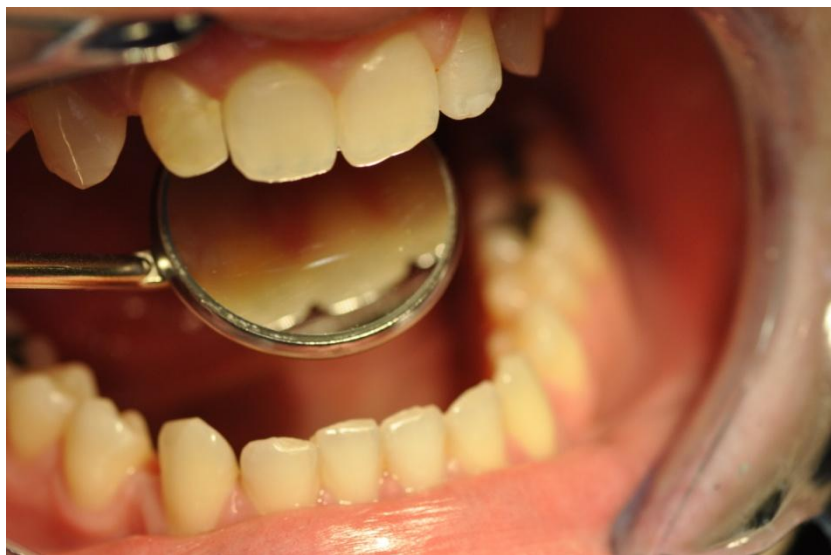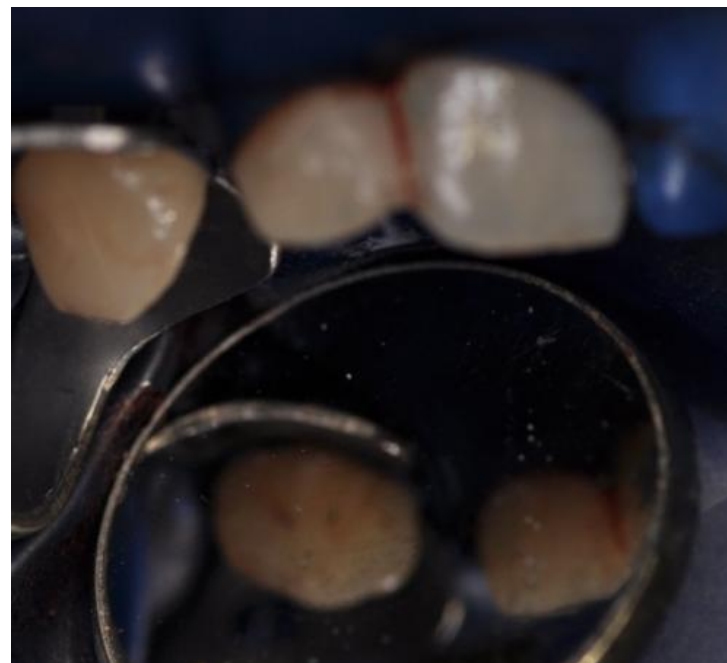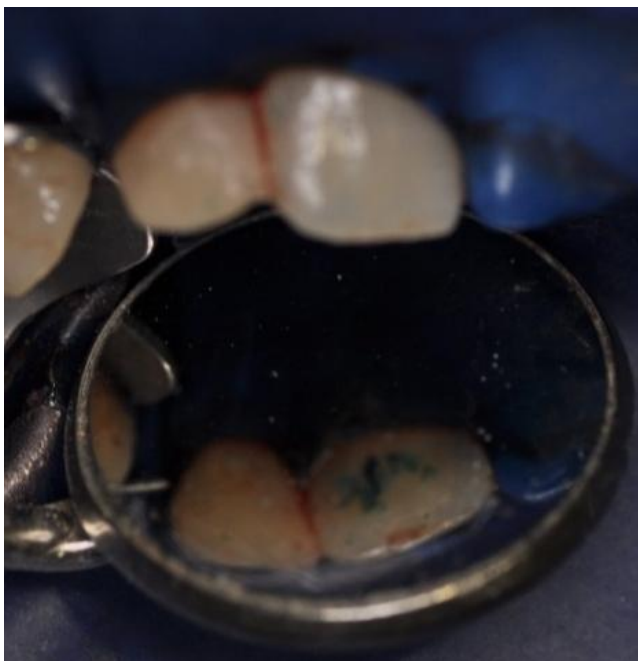Kiindulás OP részlet



Post-op. OP részlet

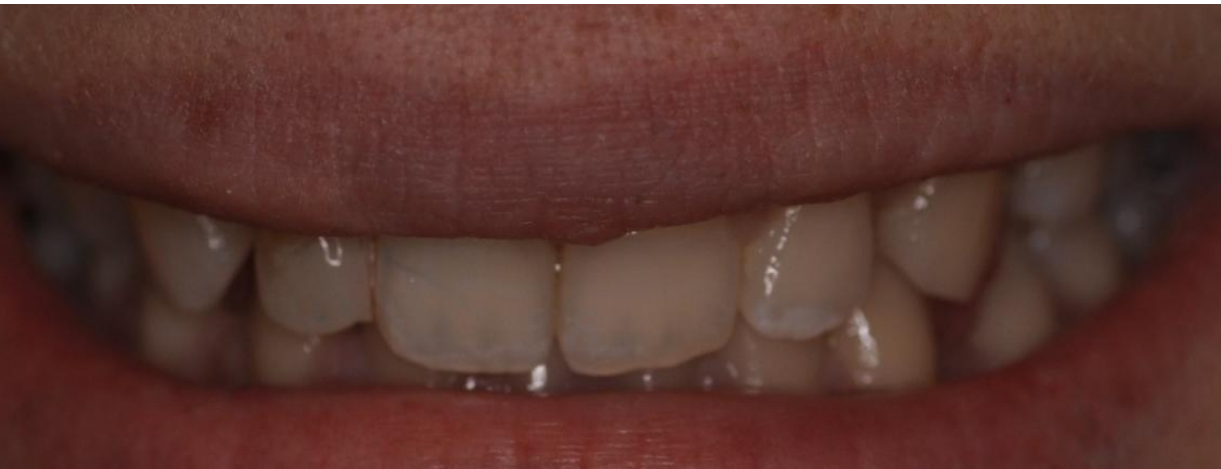
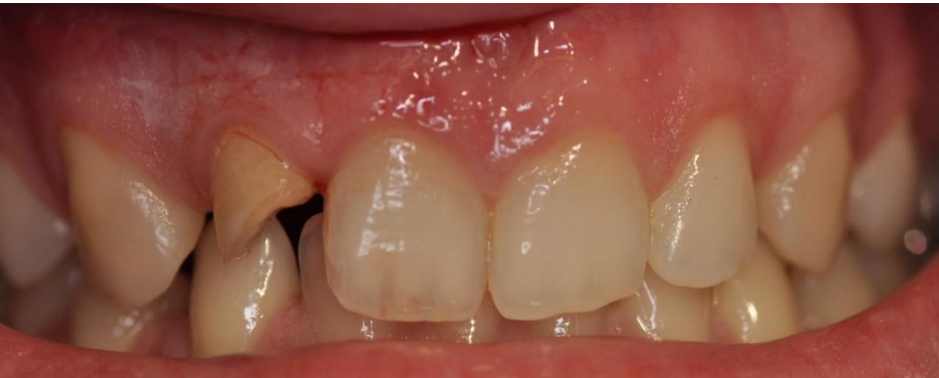
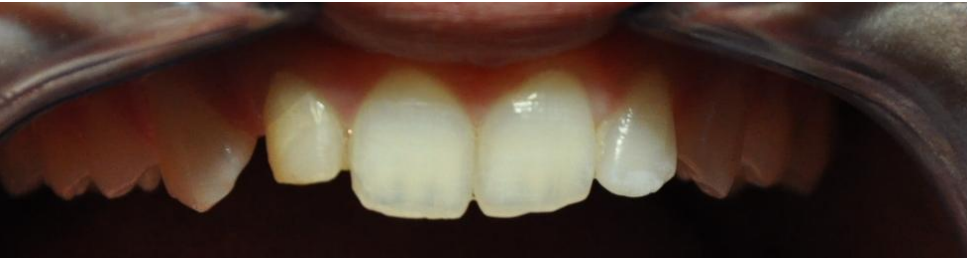Fedőtömés

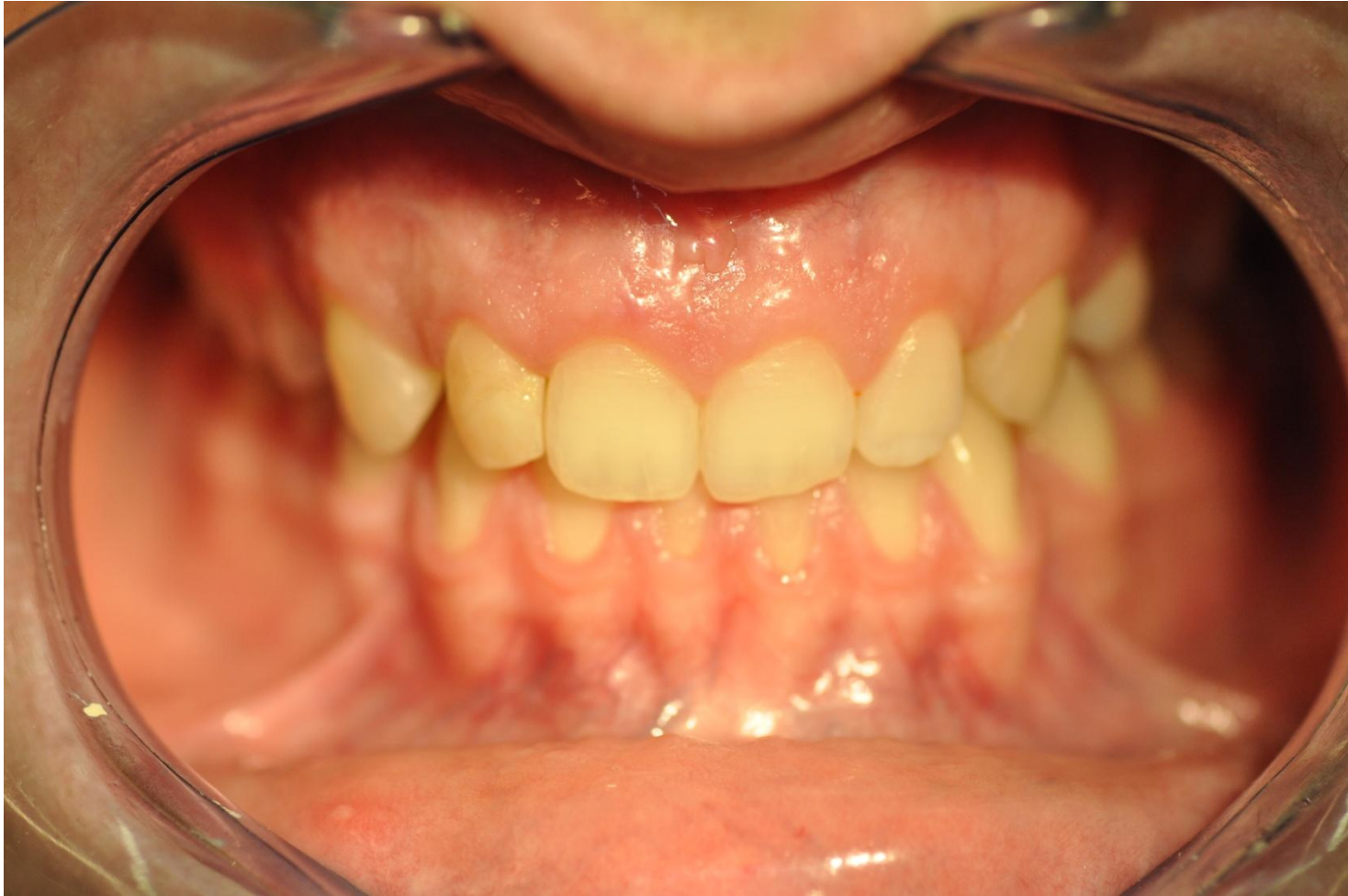
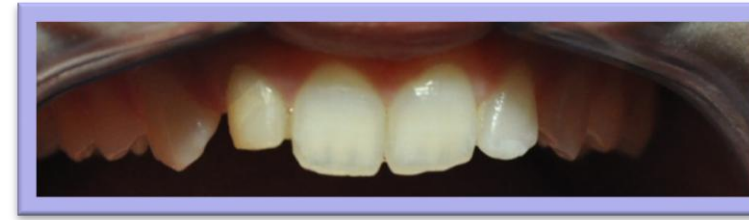
Fedőtömés

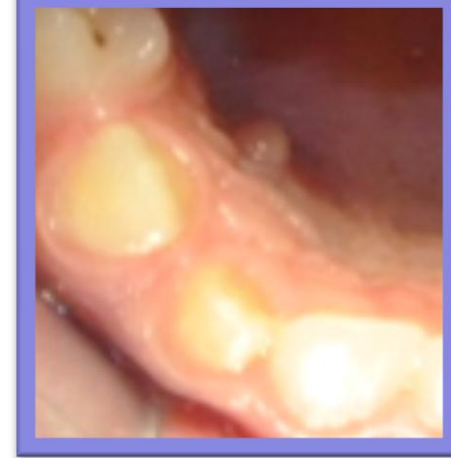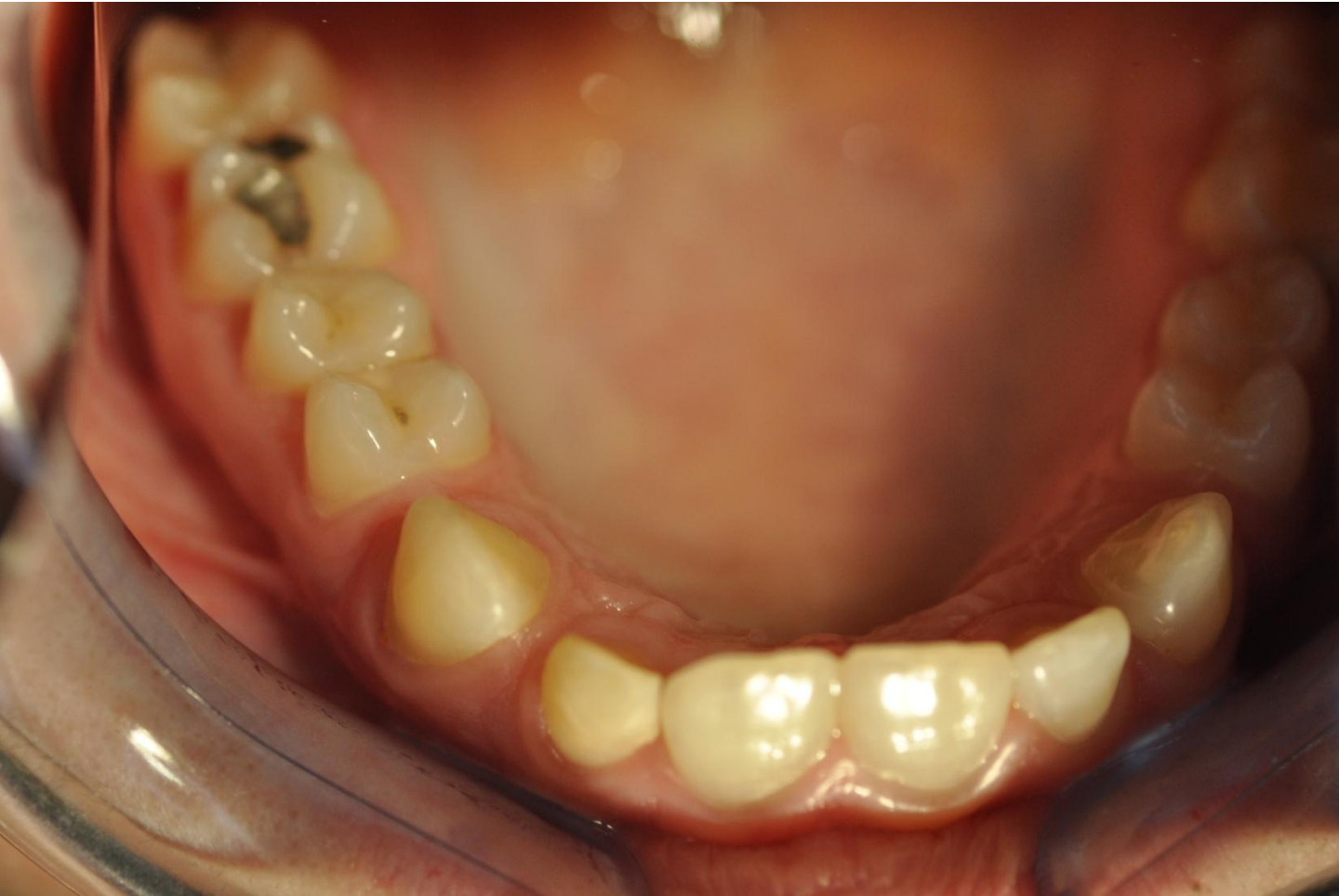kiindulás



Fedőtömés

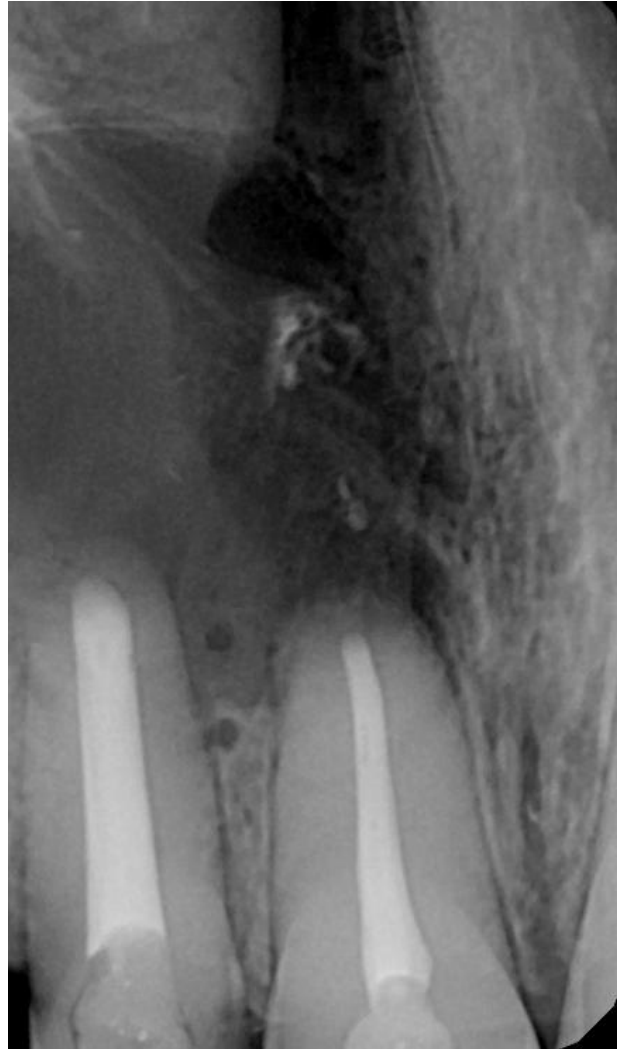
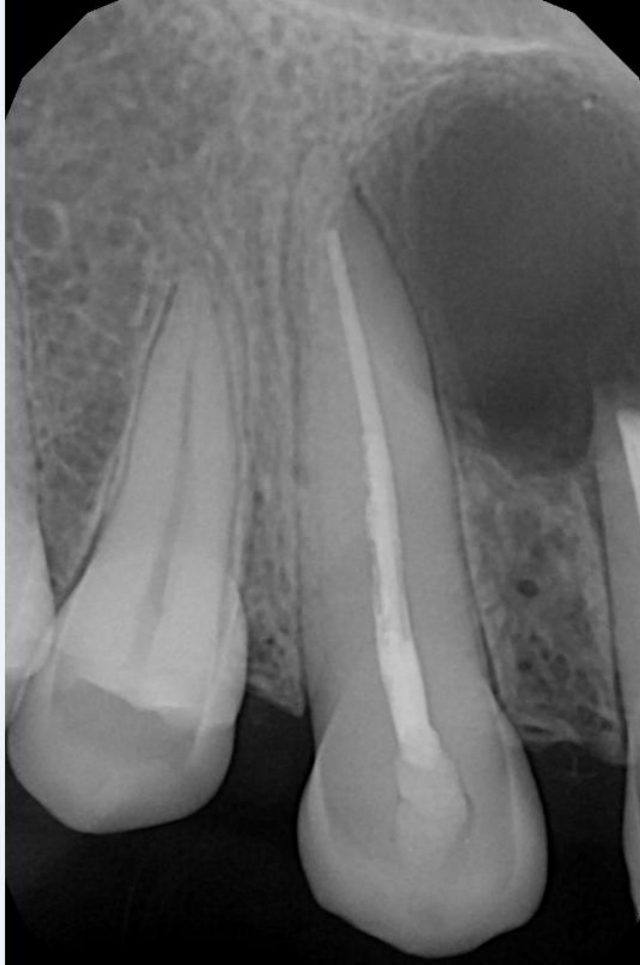

1 hónapos kontroll

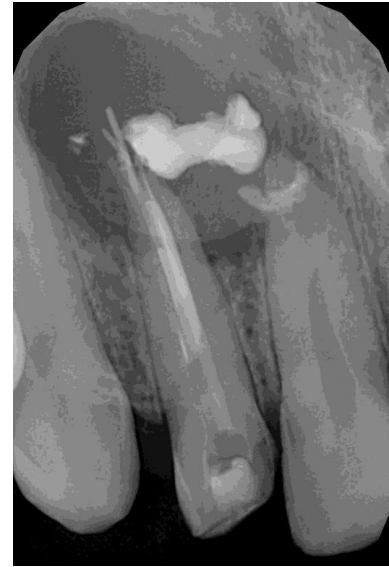

Palatinalis fistula nem látható
Hisztológia eredmény: Cysta Radicularis

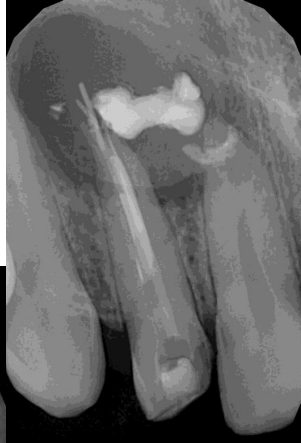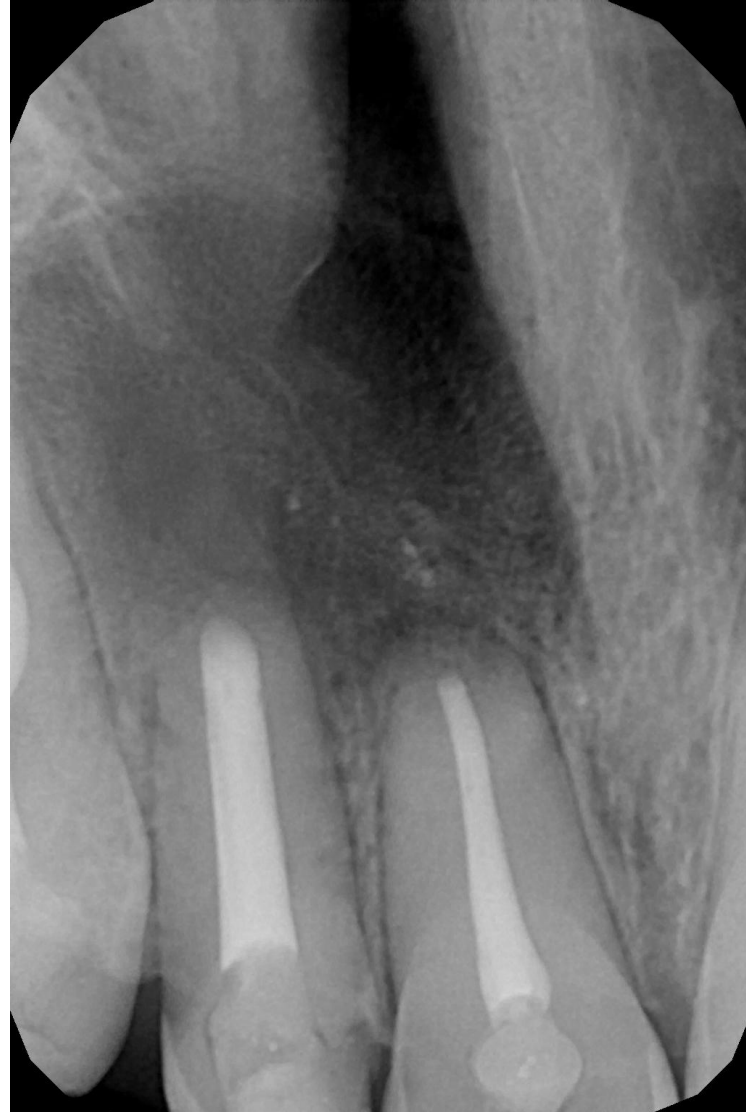
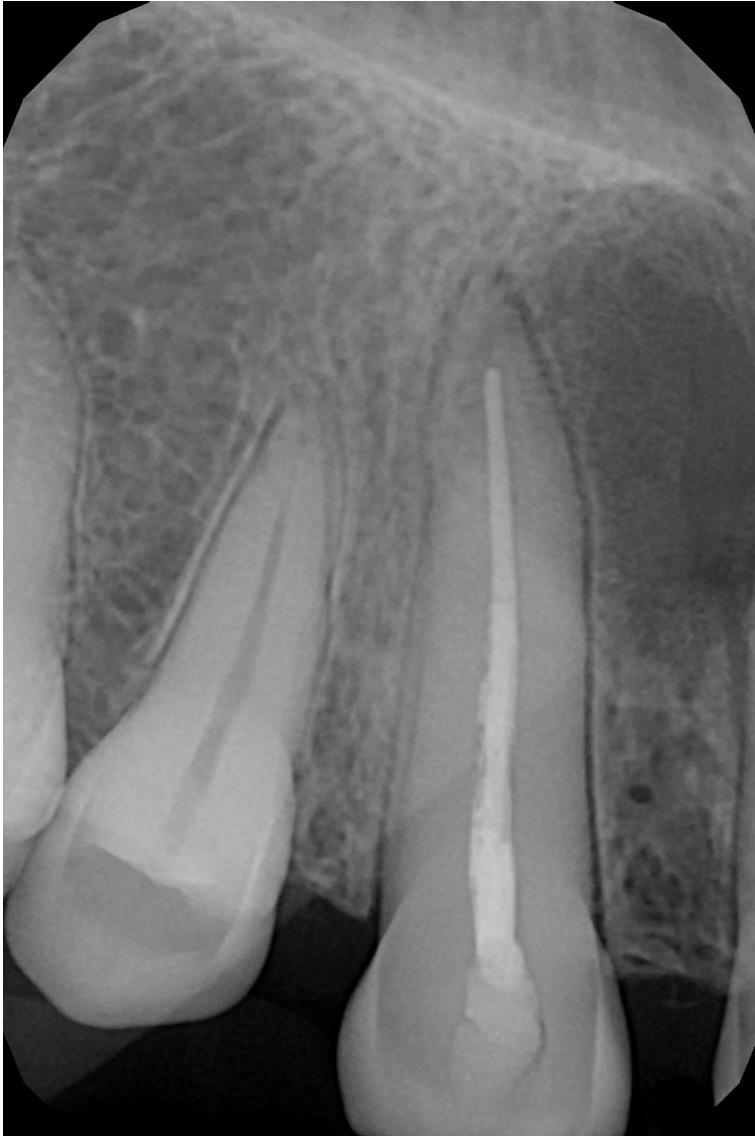
1 hónapos kontroll - röntgen



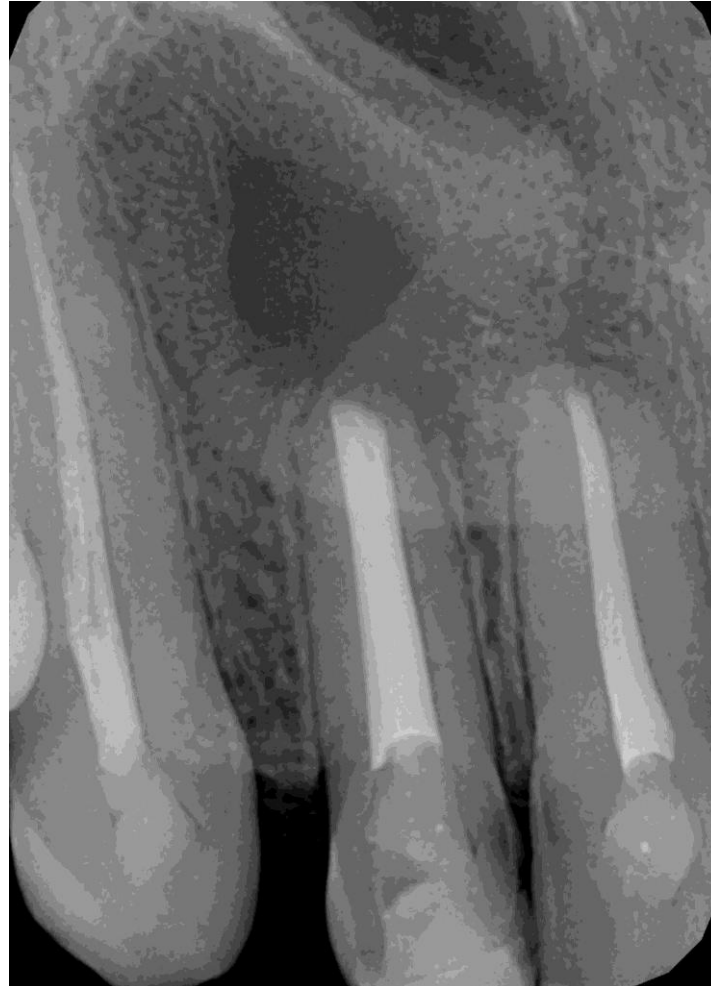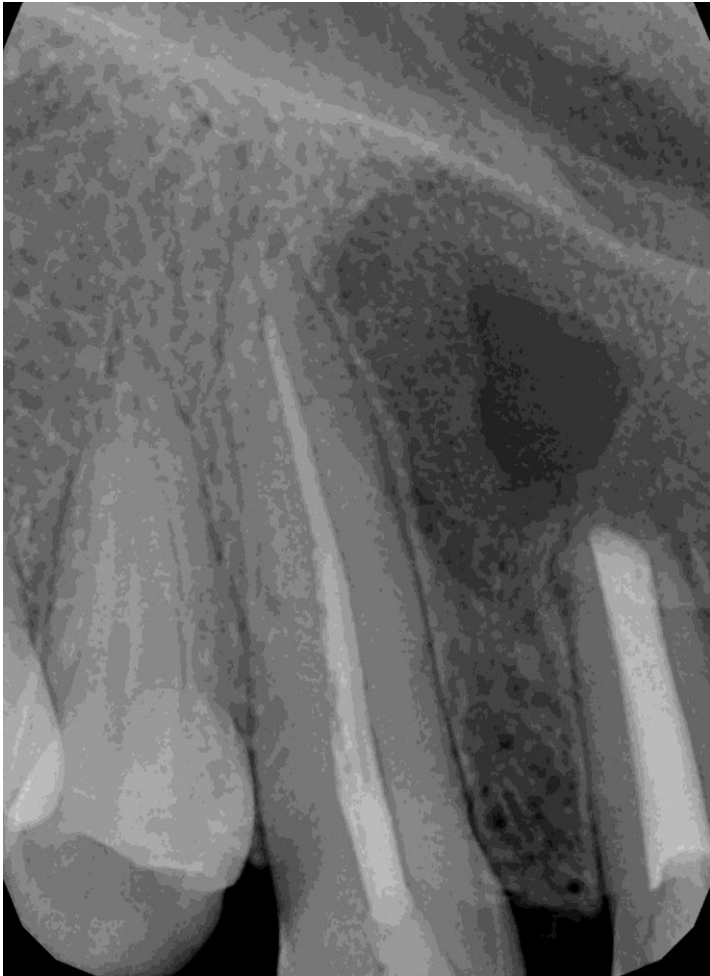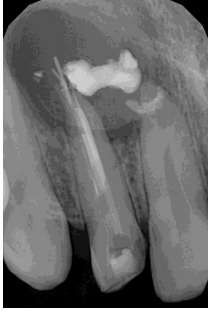Kiindulási:



3 hónapos kontroll - röntgen

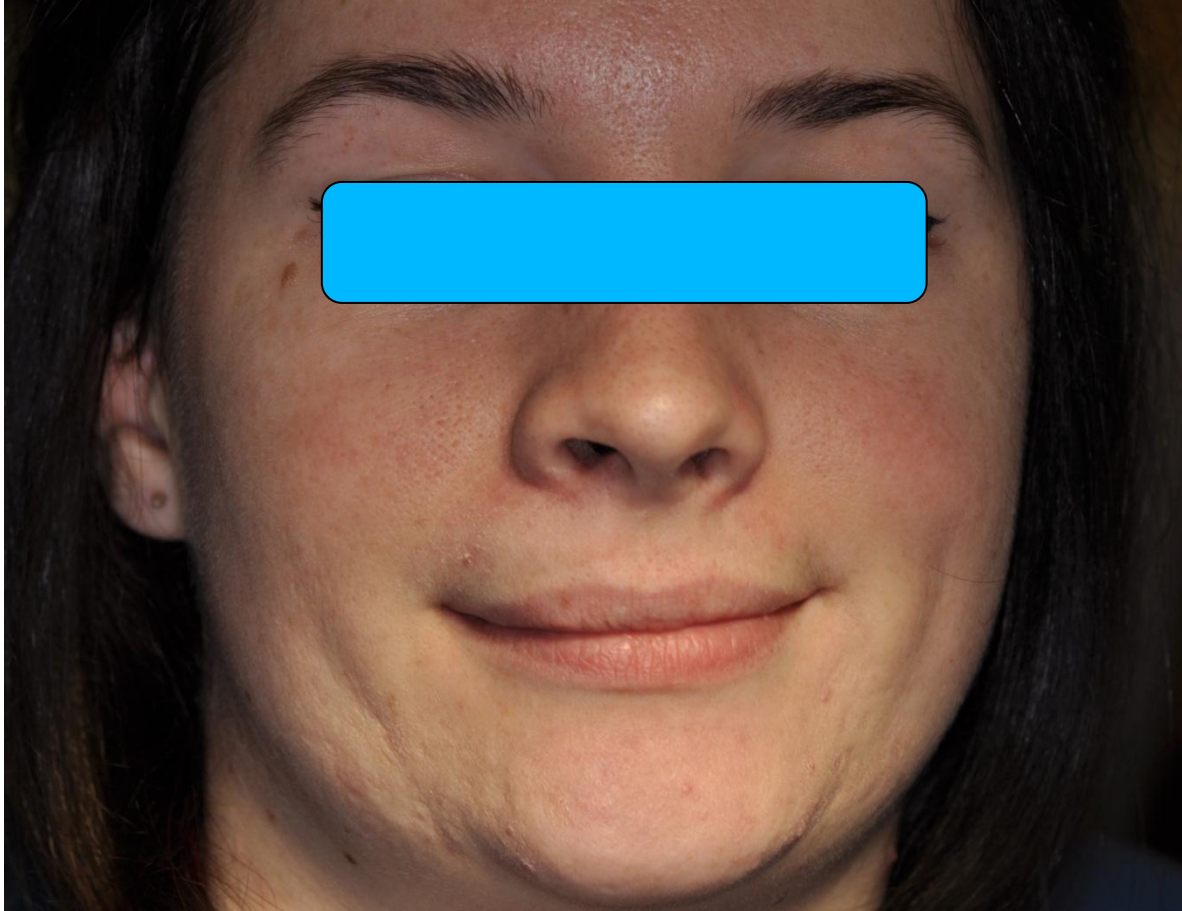

6 hónapos kontroll - röntgen



2015. 1. 19.

Köszönöm a megtisztelő figyelmet!



2015. 1. 19.