



Semmelweis Egyetem Fogorvostudományi Kar
Fogászati és Szájsebészeti Oktató Intézet

igazgató: Dr. Kivovics Péter egyetemi docens



FOGPÓTLÁSTAN RÉSZVIZSGA ESETBEMUTATÁS



KÉSZÍTETTE: DR. KOVÁCS LILLA

MENTOR: DR. DŐRI FERENC

TUTOR: PROF. DR. NAGY GÁBOR

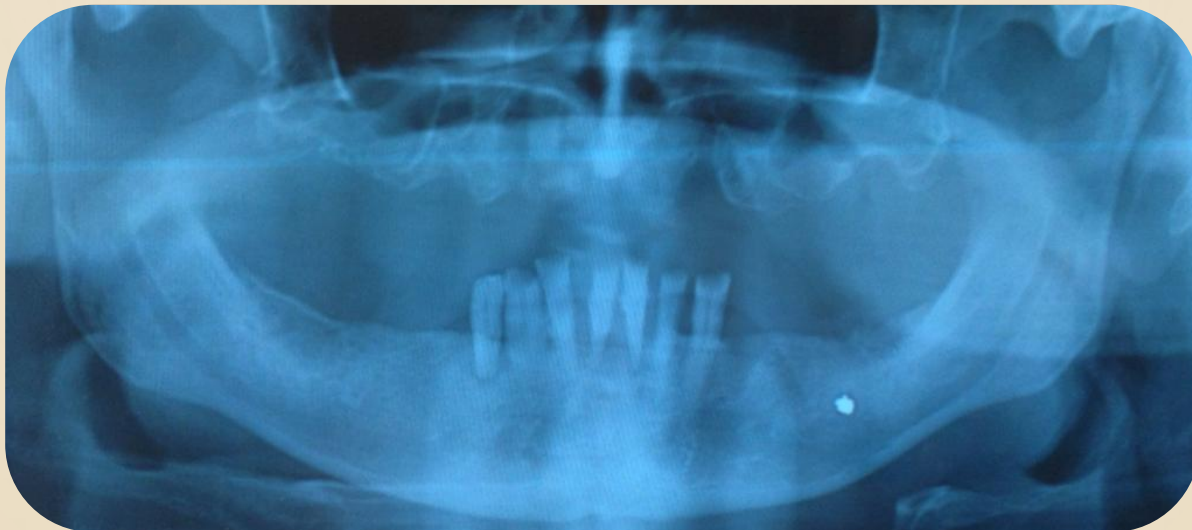

ESET

TELJES SZÁJ PROTETIKAI REHABILITÁCIÓJA

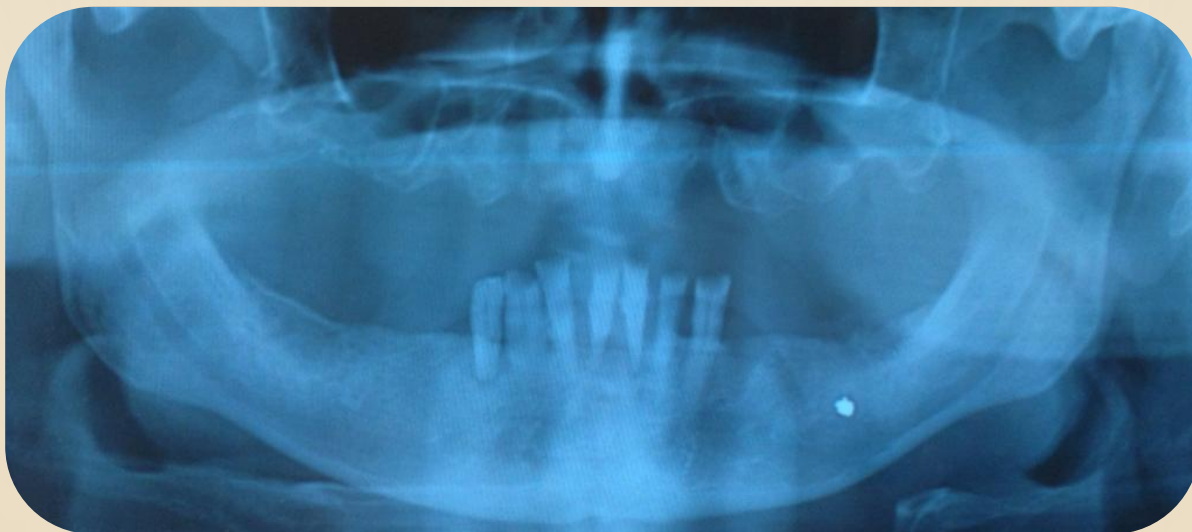ANAMNÉZIS

- 63 éves férfi páciens
- Általános anamnézisében a kezelést befolyásoló tényezőt nem találtam
- Panasza: „rendbe szeretné hozatni a fogait”



SZÁJVIZSGÁLAT

- Stomato-onkológiai vizsgálat negatív
- Szájhygiéna elhanyagolt (chr. fogágybetegség)
- Temporomandibuláris ízület vizsgálata negatív



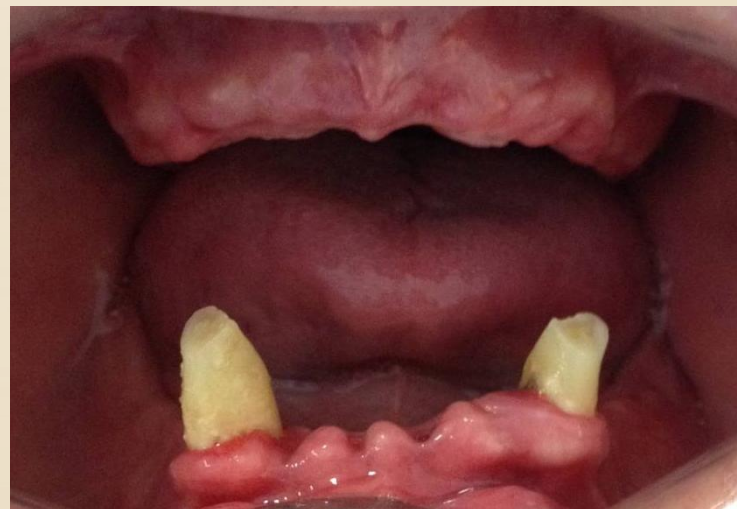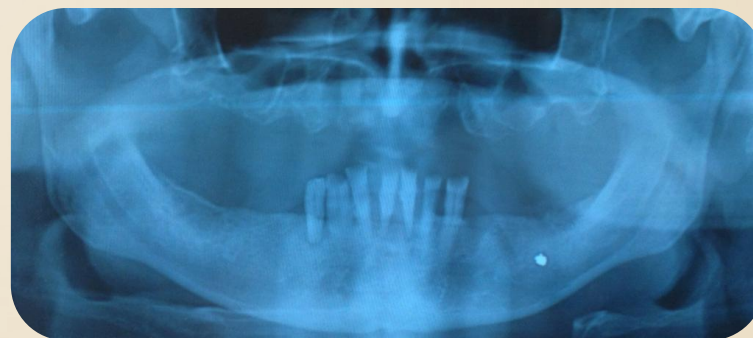STÁTUSZ

Felső állcsont:

- Teljes foghiány
- Fogpótlást nem visel

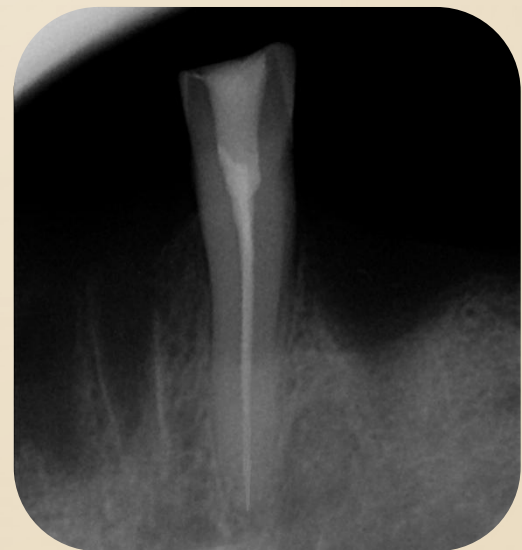
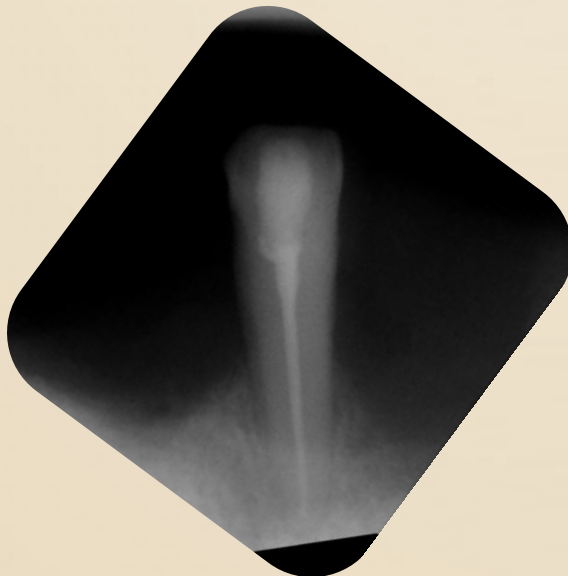
Alsó állcsont: (2A osztály)

- 44, 43, 42, 41, 31, 32, 33
- Chr. parodontitis



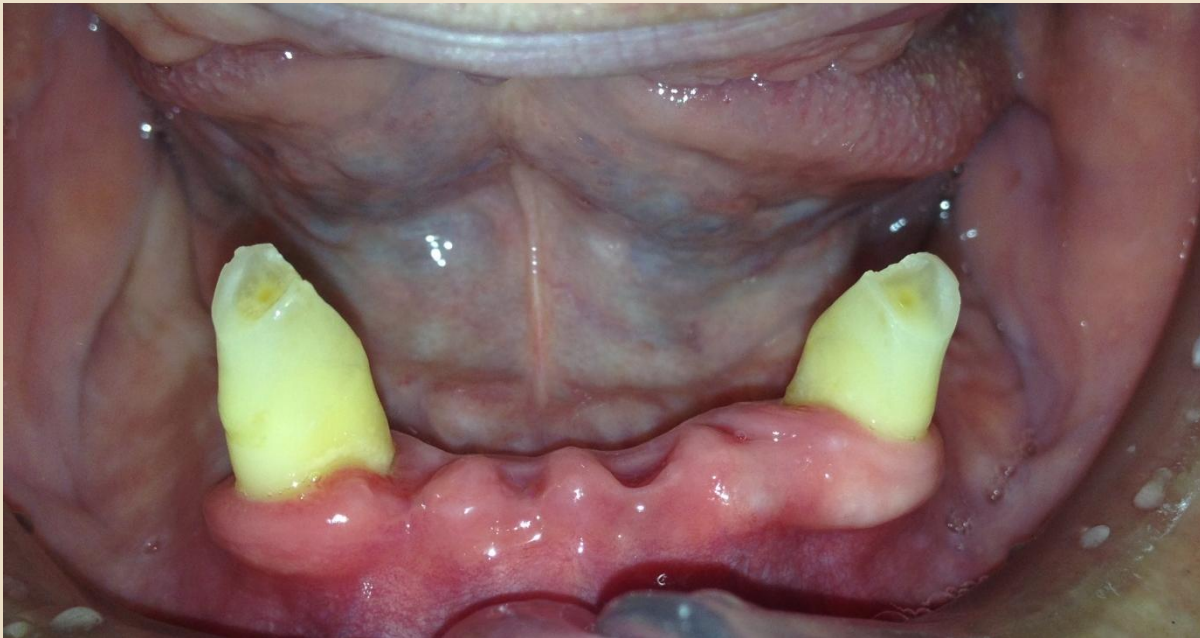
ELŐKÉSZÍTŐ MŰVELETEK

- Szájsebészeti:
 - 44, 42, 41, 31, 32 fogak eltávolítása
- Parodontális:
 - 43, 33 fogak supra-, és subgingivális depurálása és kürettálása
- Konzerváló fogászati, endodonciai
 - 43, 33 fogak gyökértömése



ELŐKÉSZÍTŐ MŰVELETEK

- Depurálás és zárt kürett elvégzése után



KEZELÉSI TERV

Felső állcsont:

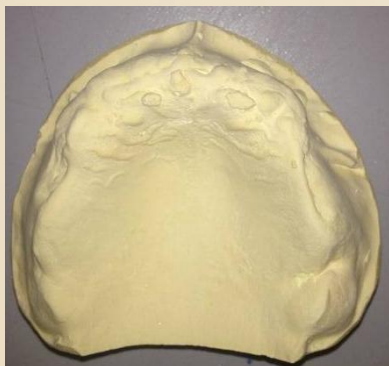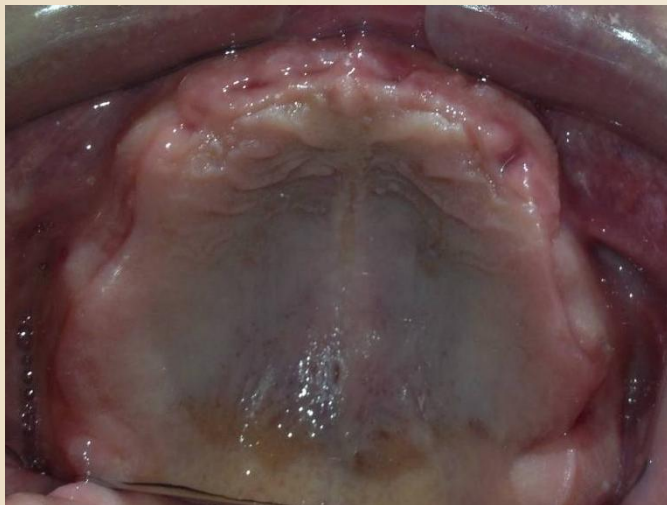
- Teljes lemezes fogpótlás

Alsó állcsont:

- 2 A/1 osztály
- 43, 33; öntött cilindrokónuszos primer teleszkóp + öntött szekunder teleszkóp
- 14 fogas mucodentális megtámasztású merev elhorgonyzású overdenture típusú fogpótlás

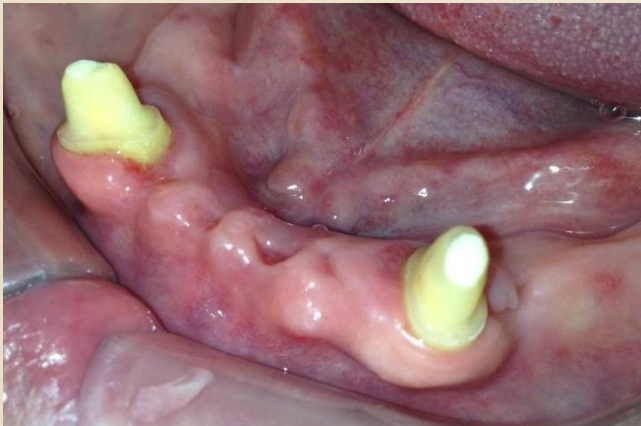KEZELÉS MENETE

A kiindulási állapot és az anatómiai minta a felső állcsontról



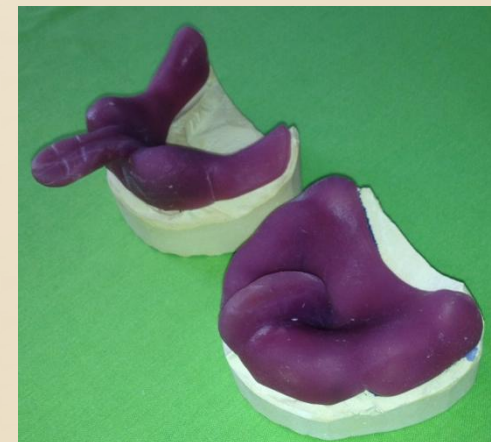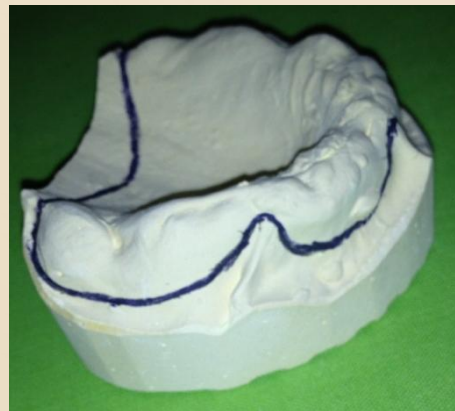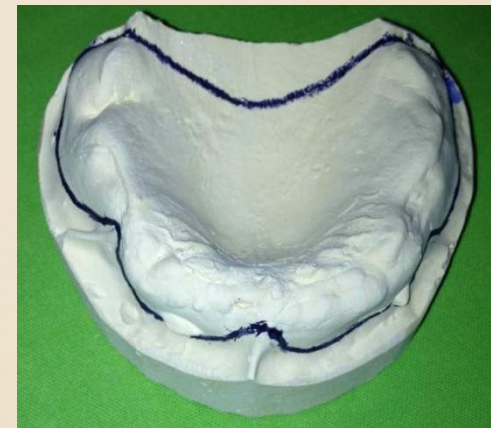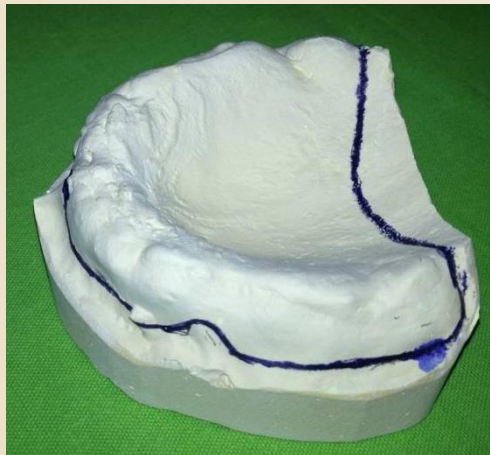KEZELÉS MENETE

Az előkészített csontok és a precíziós szituációs lenyomat



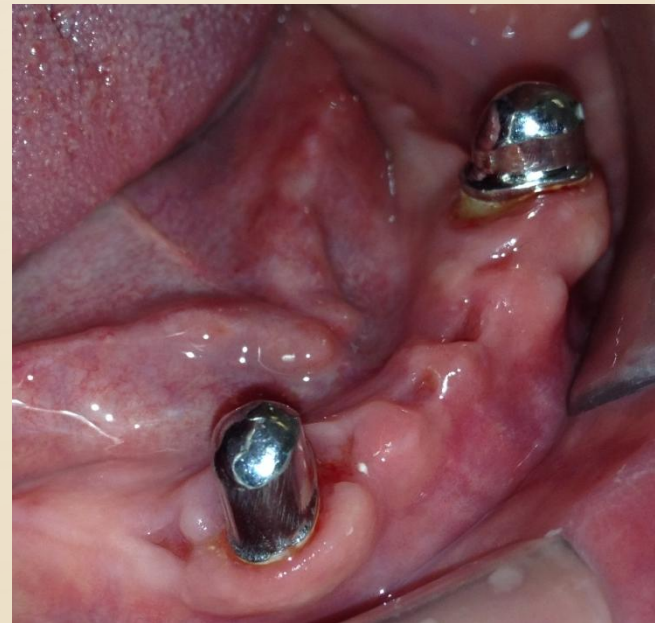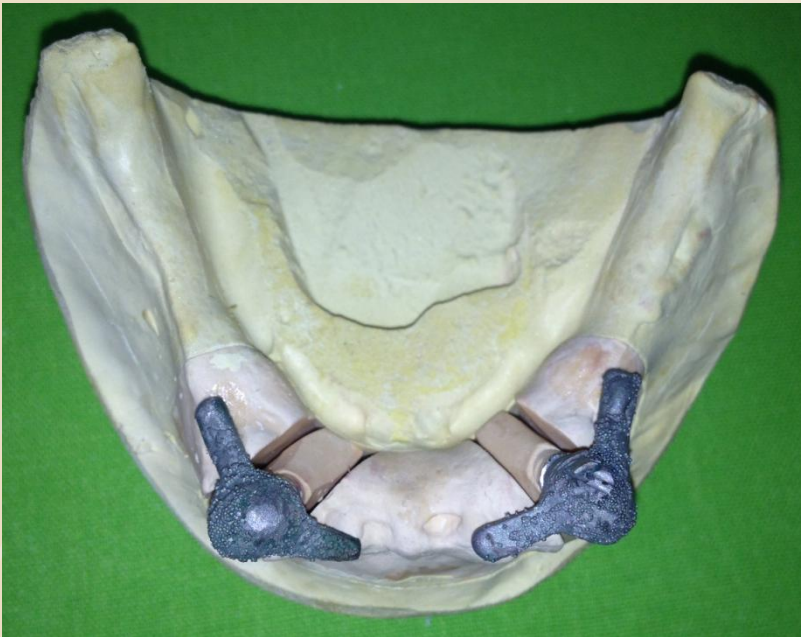
KEZELÉS MENETE

Az egyéni kanál határainak berajzolása és az egyéni kanalak



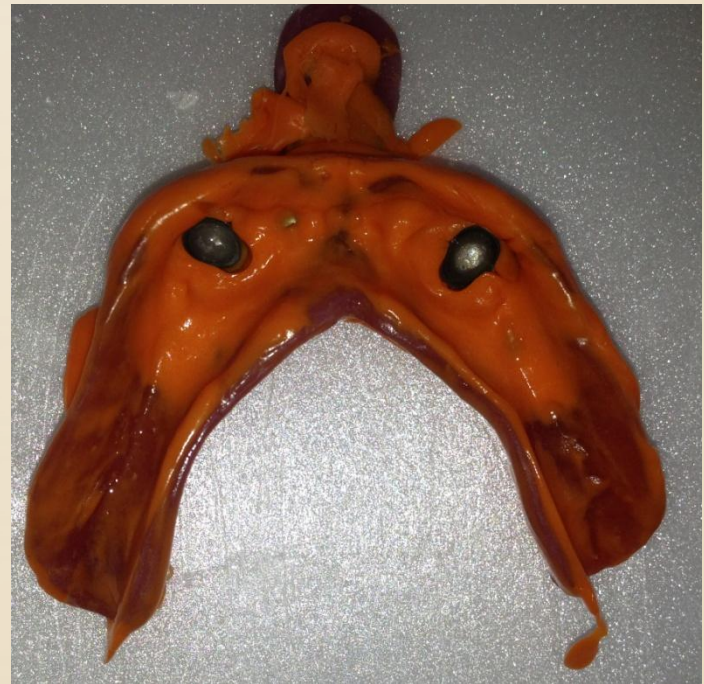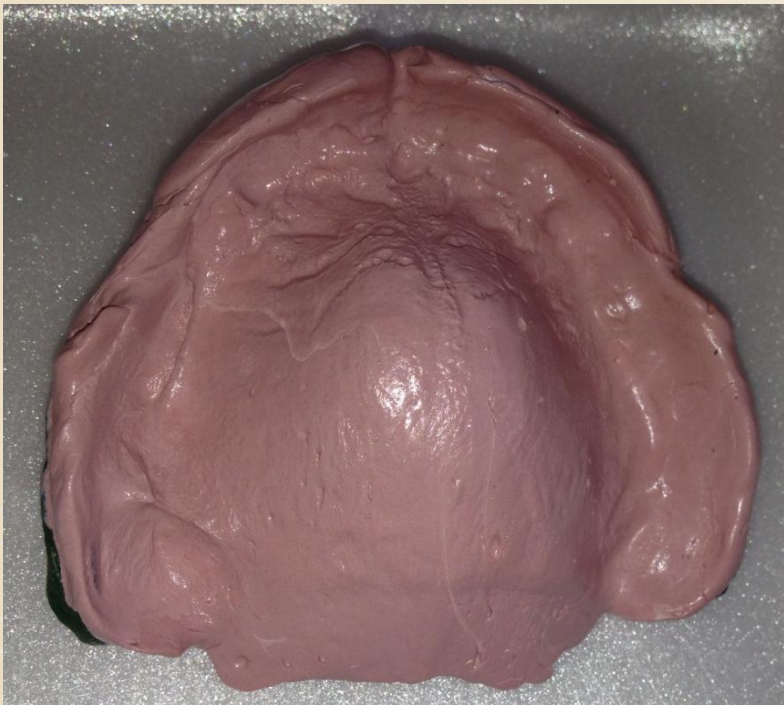KEZELÉS MENETE

Az elkészült primer és secunder teleszkópok, a primer teleszkópok beragasztás után



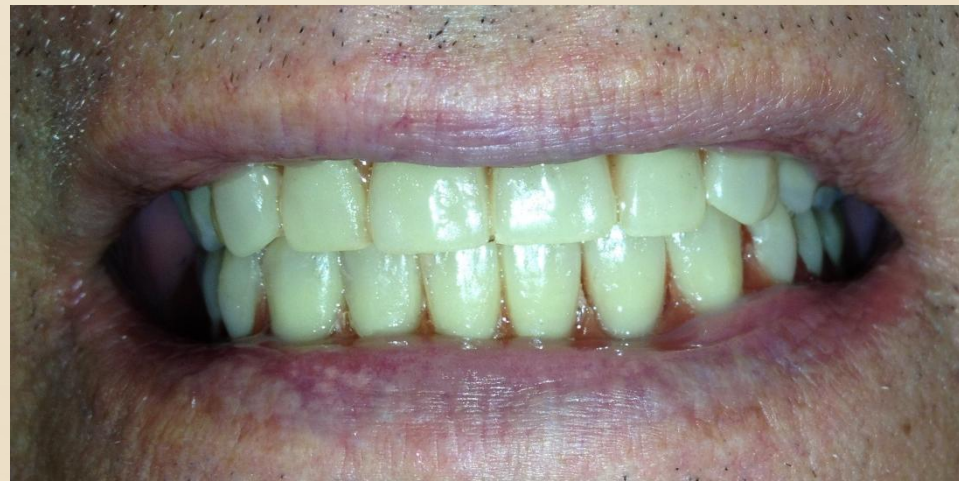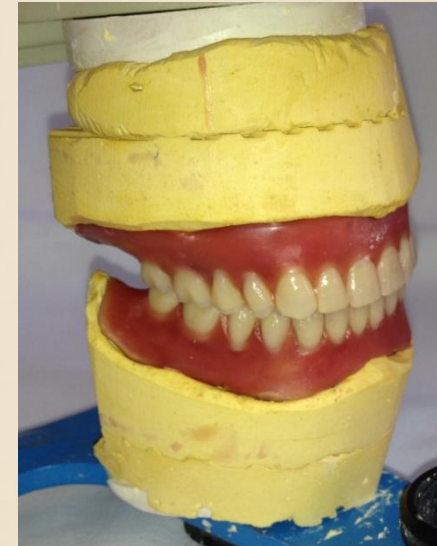
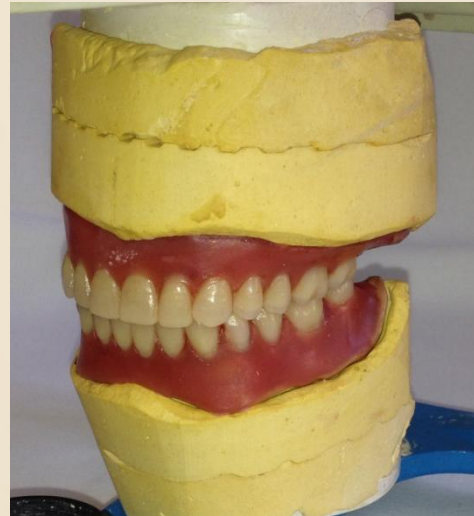KEZELÉS MENETE

Az egyéni kanalak befunkcionálása és funkciós lenyomat vétele



KEZELÉS MENETE

Fogpróba



KEZELÉS MENETE

Az elkészült fogpótlások





**KÖSZÖNÖM A MEGTISZTELŐ
FIGYELMET!**