

Parodontológia *esetismertetés*



Az esetet bemutatja: dr. Tokai Éva

Központi Stomatológiai Intézet
Fogszabályozás osztály

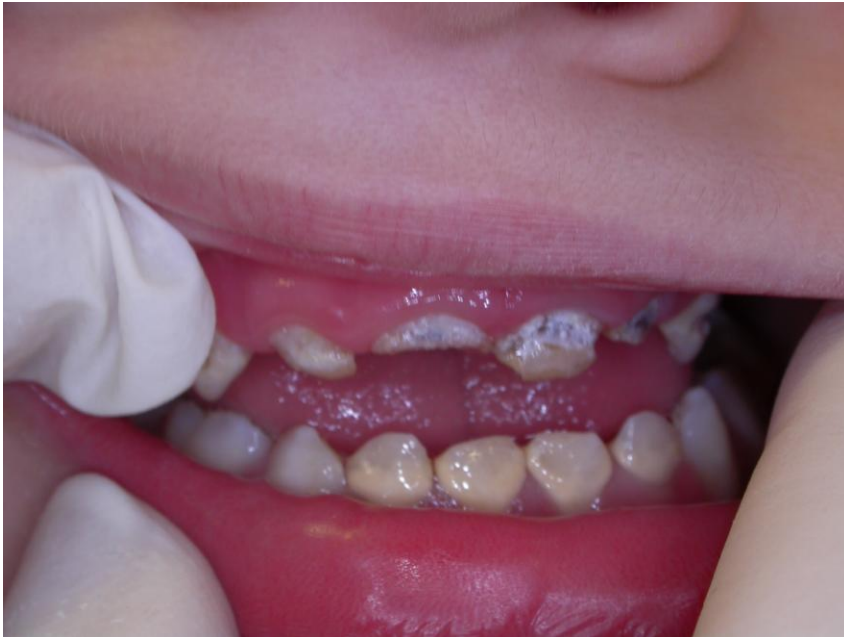tutor: dr. Czukor Zsolt
mentor: dr. Gábris Katalin

Anamnézis



- 5 éves fiú gyermek
- Panasz: a szülők a gyermek romló tejfogai miatt keresték föl a fogorvost
- Általános anamnézisben a kezelést befolyásoló tényező nem szerepelt
- Stomato-onkológiai szűrővizsgálat negatív
- Családi anamnézis: az édesapa gyors fogkőképződésre hajlamos


Szájvizsgálat



- Fogstatus: tejfogazat
- Felső front fogak circularis caries
- Alsó front fogak lingualis és buccalis felszínén fogkőképződés

Diagnózis

- Gingivitis



Kezelési terv



- Supraringivalis depurálás
- Szájhyi  n  s tan  csad  s, instru  l  s, motiv  l  s

Kezelés után

