

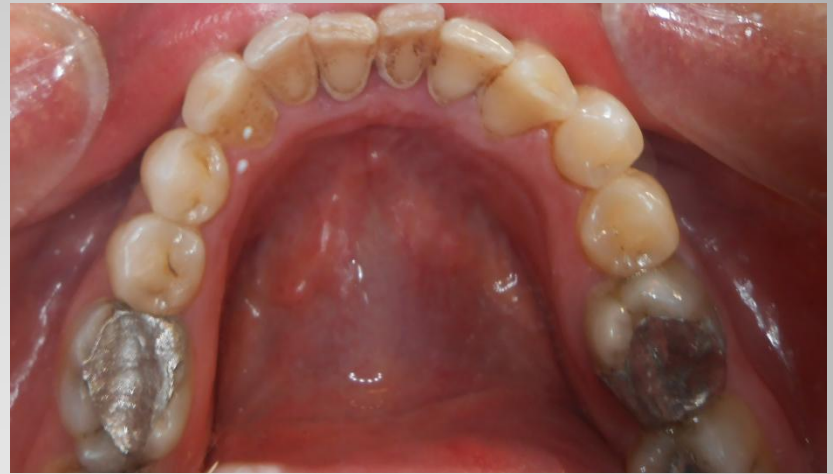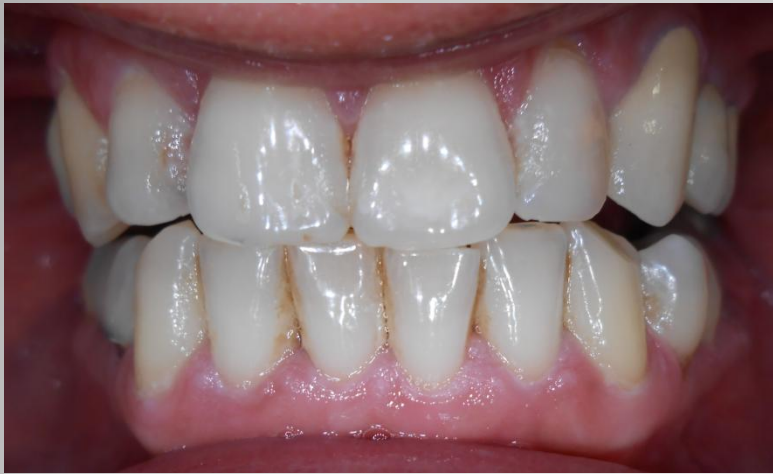Supra- és subgingivális depurálás az alsó és felső állcsonton

SE FOK, Fogászati és Szájsebészeti Oktató Intézet
Igazgató: Dr. Kivovics Péter egyetemi docens
Tutor: Dr. Varga Lóránt főorvos
Rezidens: Dr. Jenei Dávid



- 43 éves férfi páciens
- Általános anamnézisében fogászati kezelést kontraindikáló tényező nem szerepel
- Stomato-onkológiai szűrés eredménye negatív
- Allergia nincs

Anamnézis

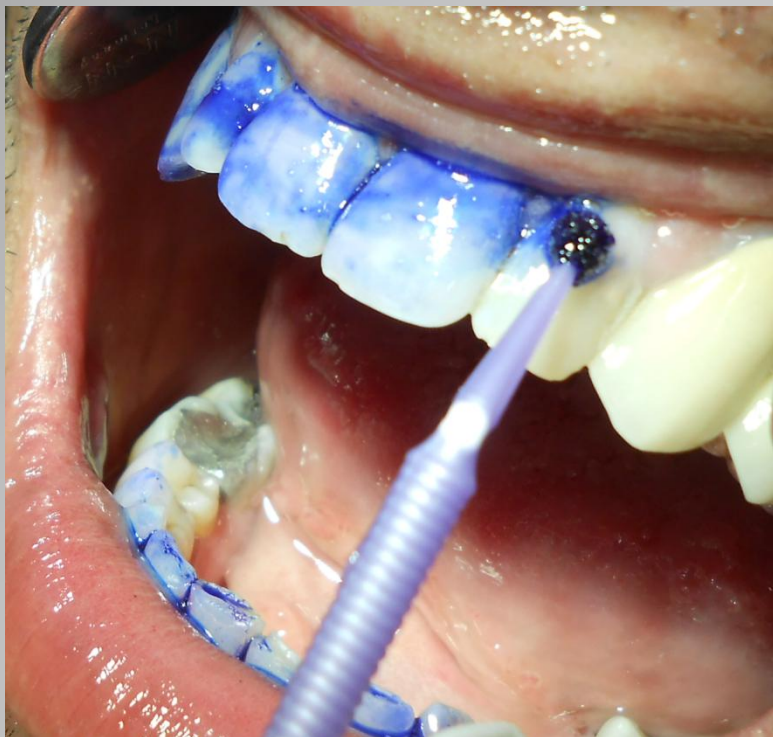


Kindulási állapot
Dg.: Gingivitis chronica

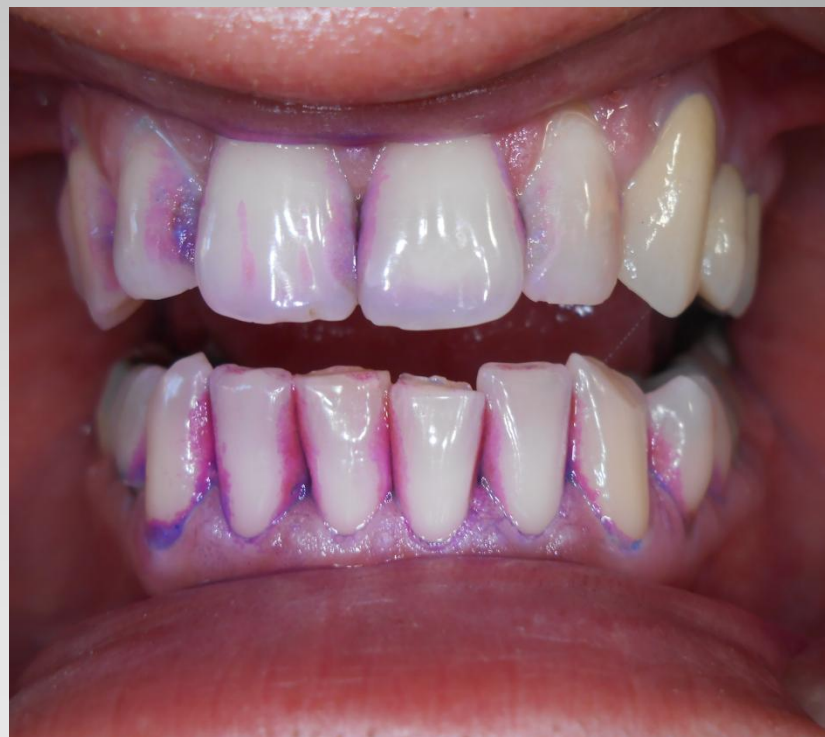- Instruálás, motiválás
- Professzionális szájhigiénés kezelés (supra- és subgingivális depurálás, plakkretentív tényezők eltávolítása, polírozás)
- Szájhigiénés instrukció
- Kontroll

Terápia

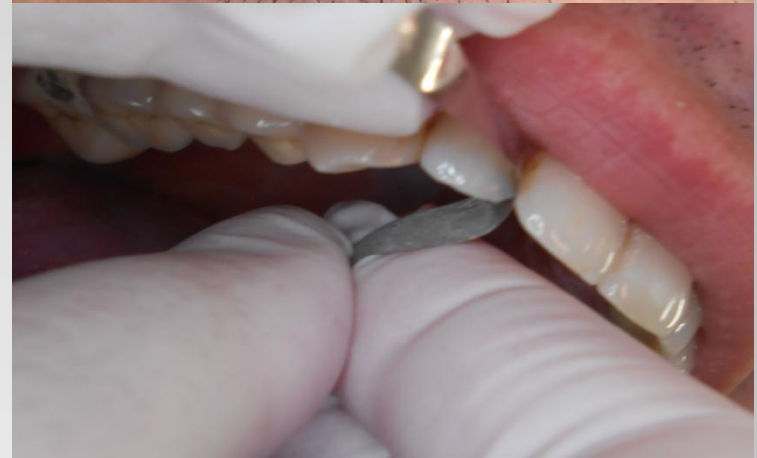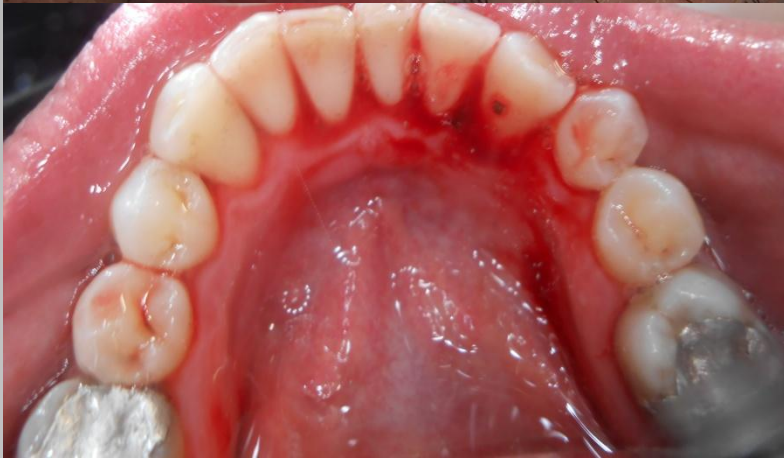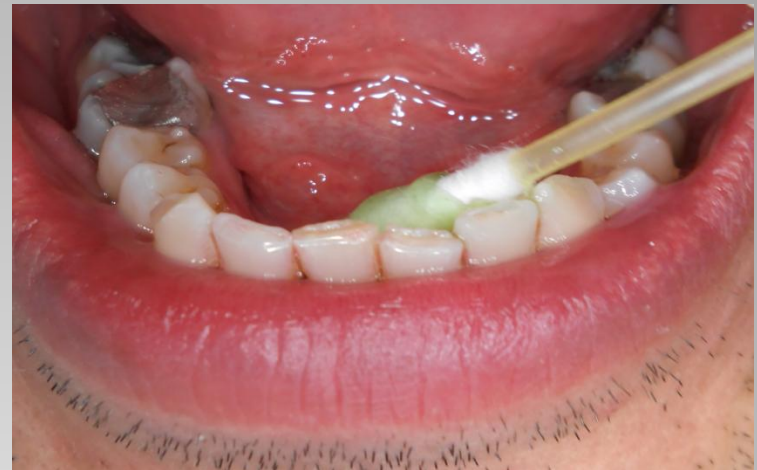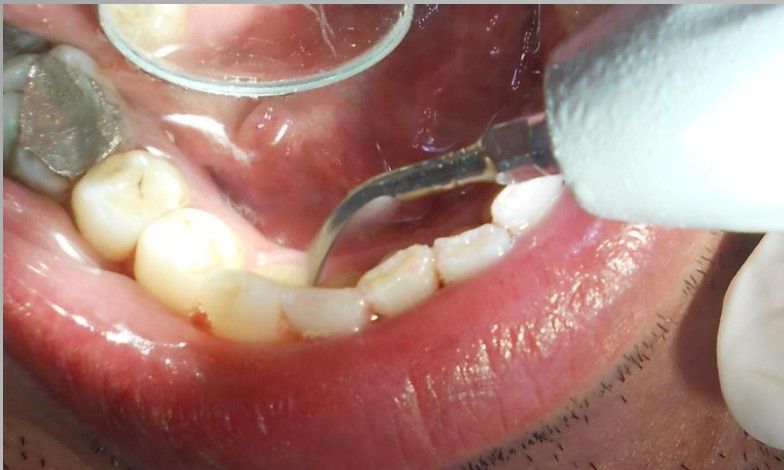A kezelés előtt a páciens fogat mosott, majd plakkfestés következett



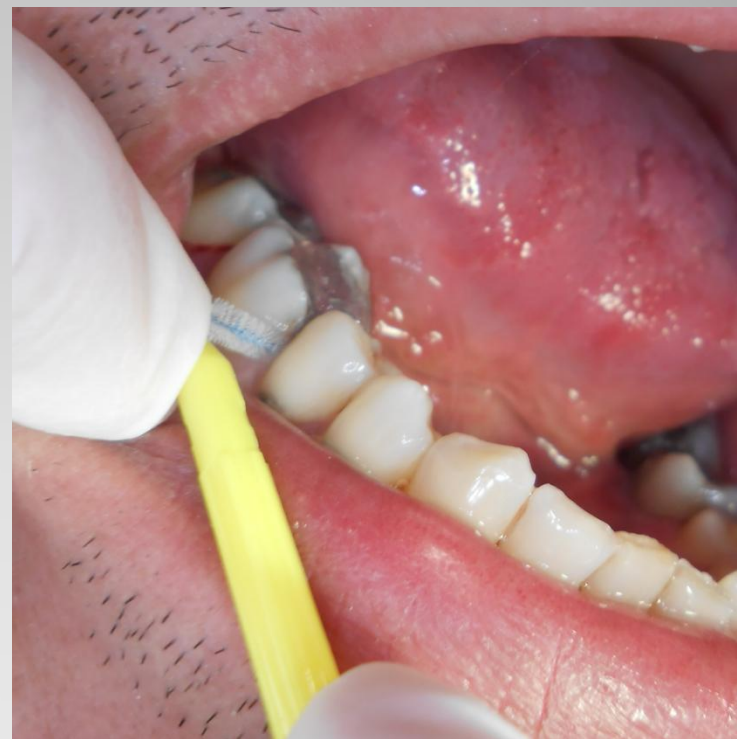A rózsaszín illetve lila szín a plakk korára utal



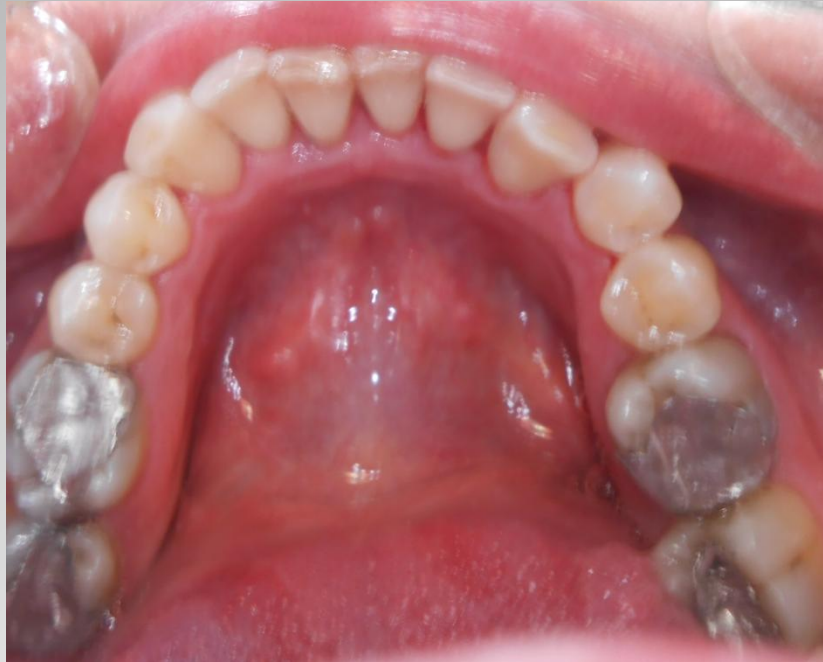Motiválás



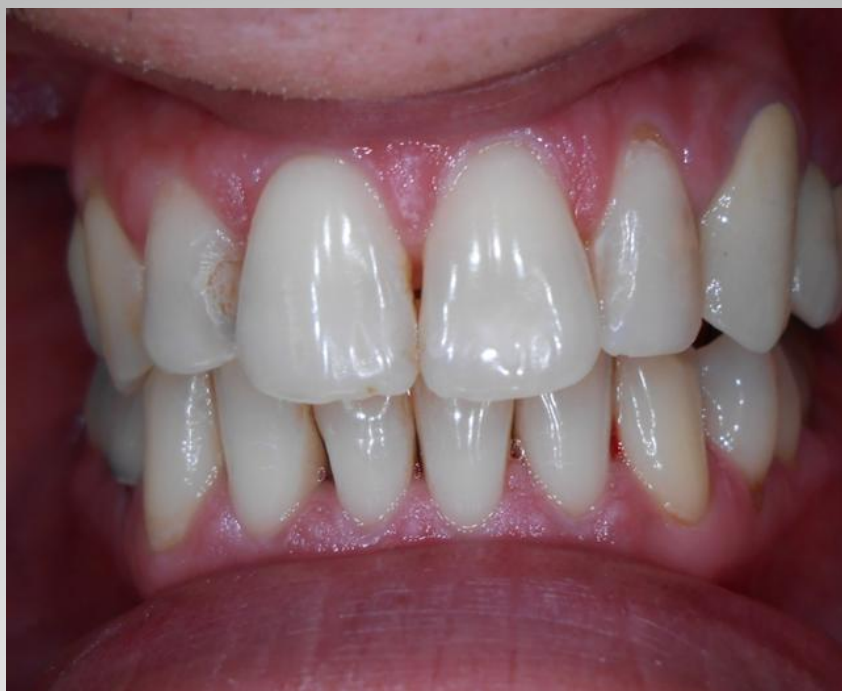**Supra-és subgingivális
depurálás, polírozás**



Szájhigiénés instruálás



Kezelés utáni állapot



Kontroll egy héttel a kezelés után