

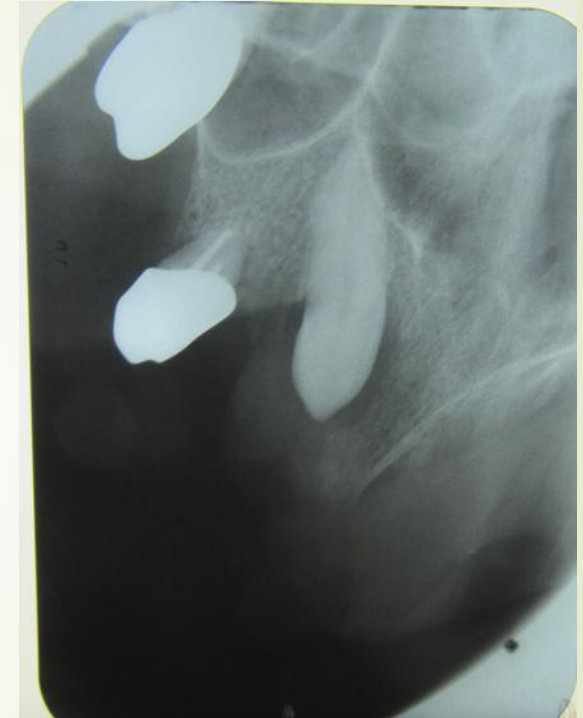# Retineált 13 fog sebészi eltávolítása

SE FOK, Fogászati és Szájsebészeti Oktató Intézet  
Igazgató: Dr. Kivovics Péter egyetemi docens  
Tutor: Dr. Varga Lóránt főorvos  
Rezidens: Dr. Jenei Dávid

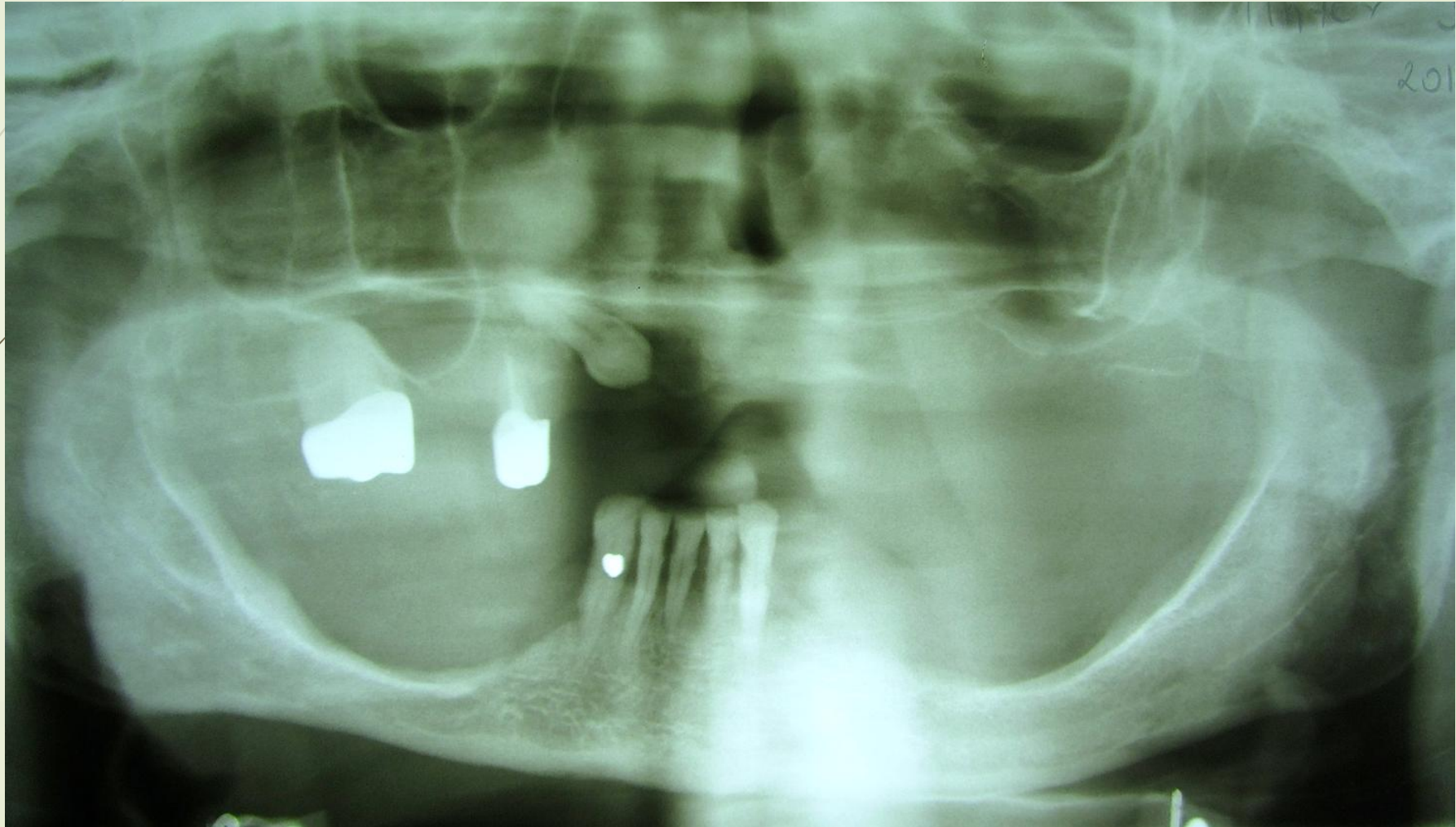


# Anamnézis

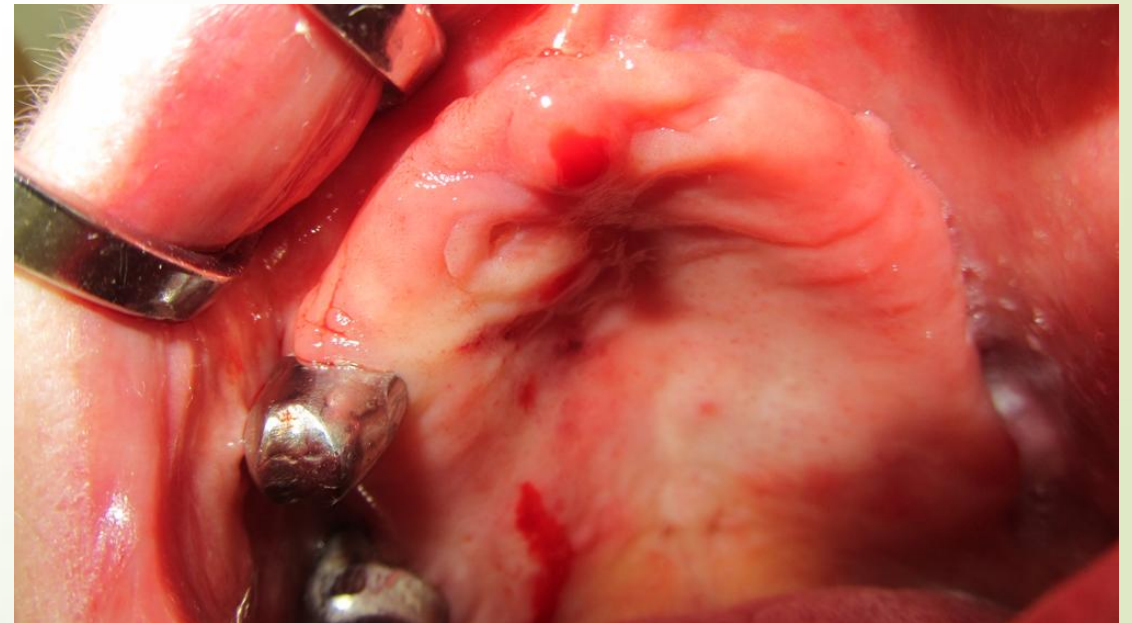
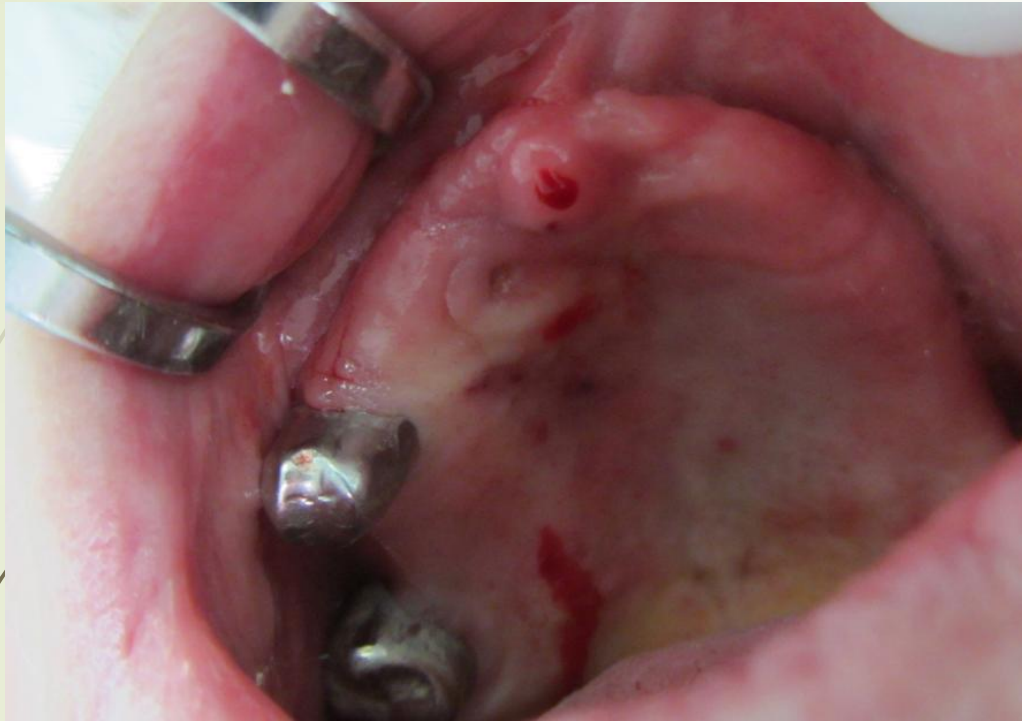
- ▶ 67 éves nőbeteg erős feszítő szájpád fájdalommal érkezett, mely elsősorban részleges lemezes fogpótlás viselésekor jelentkezett.
- ▶ Dg.: 13 retentio
- ▶ Sebészi fogeltávolítást befolyásoló tényező nem szerepel az anamnézisben
- ▶ Allergia: nincs
- ▶ Stomato-onkológiai szűrés eredménye negatív



# OP felvétel

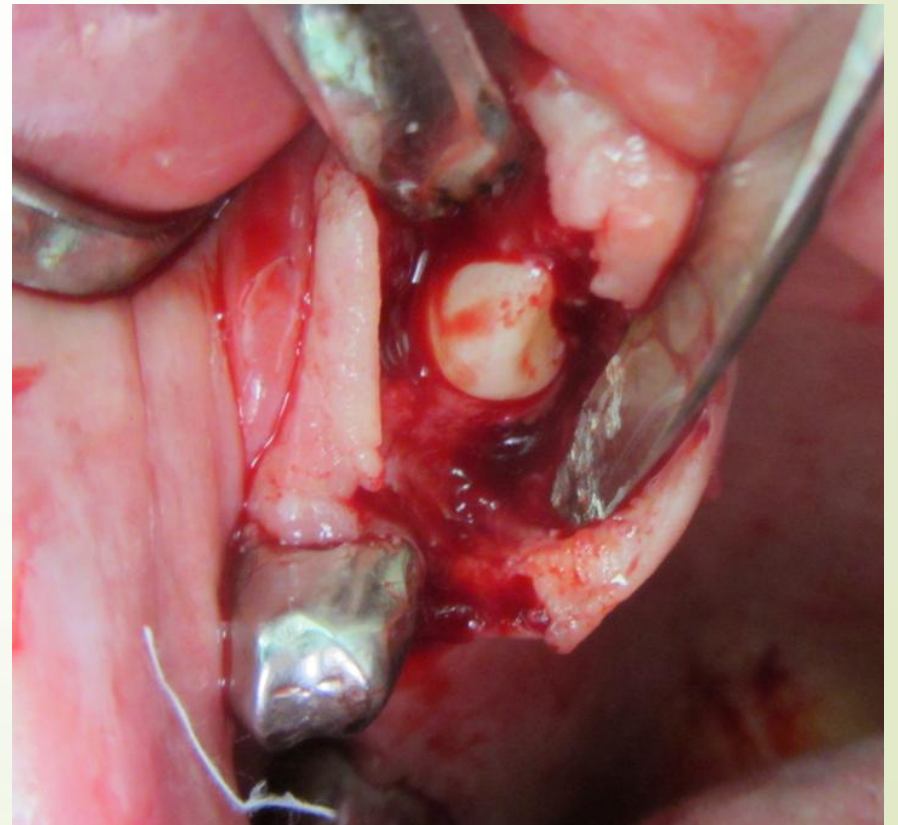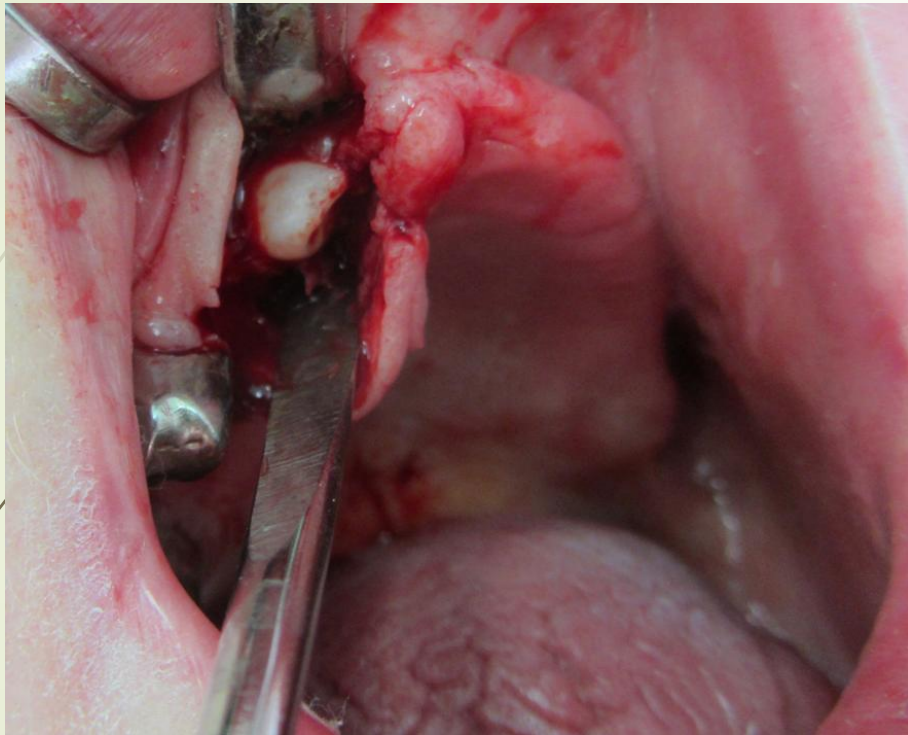


# Érzéstelenítés

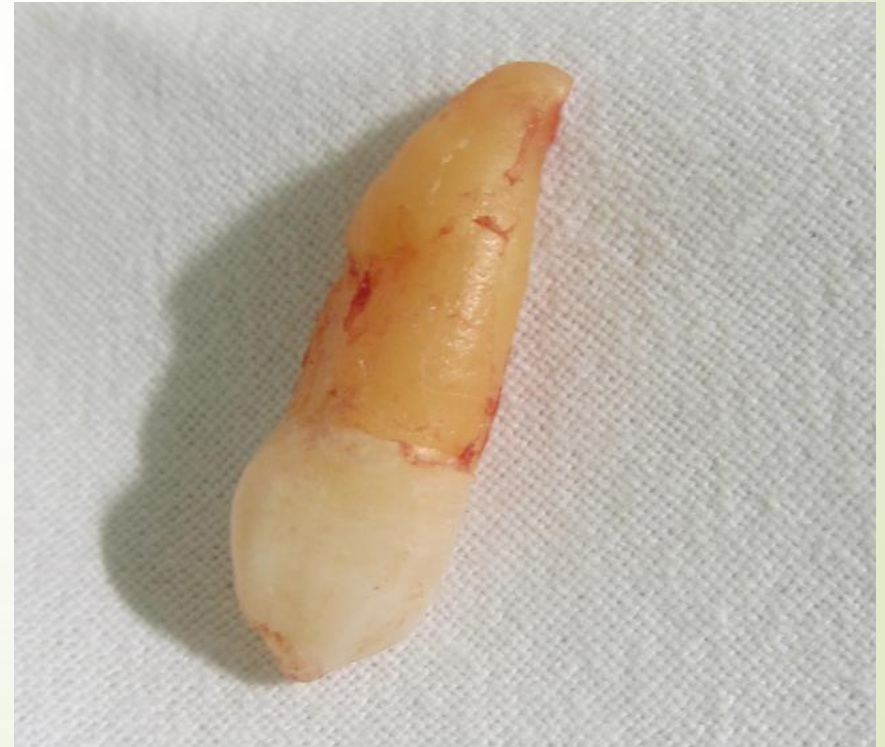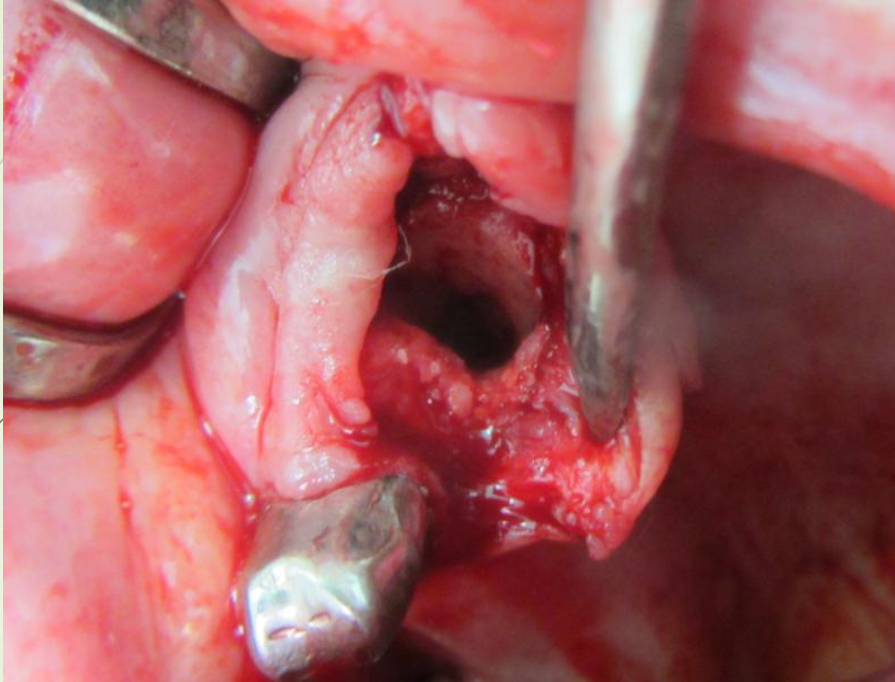




# Feltárás

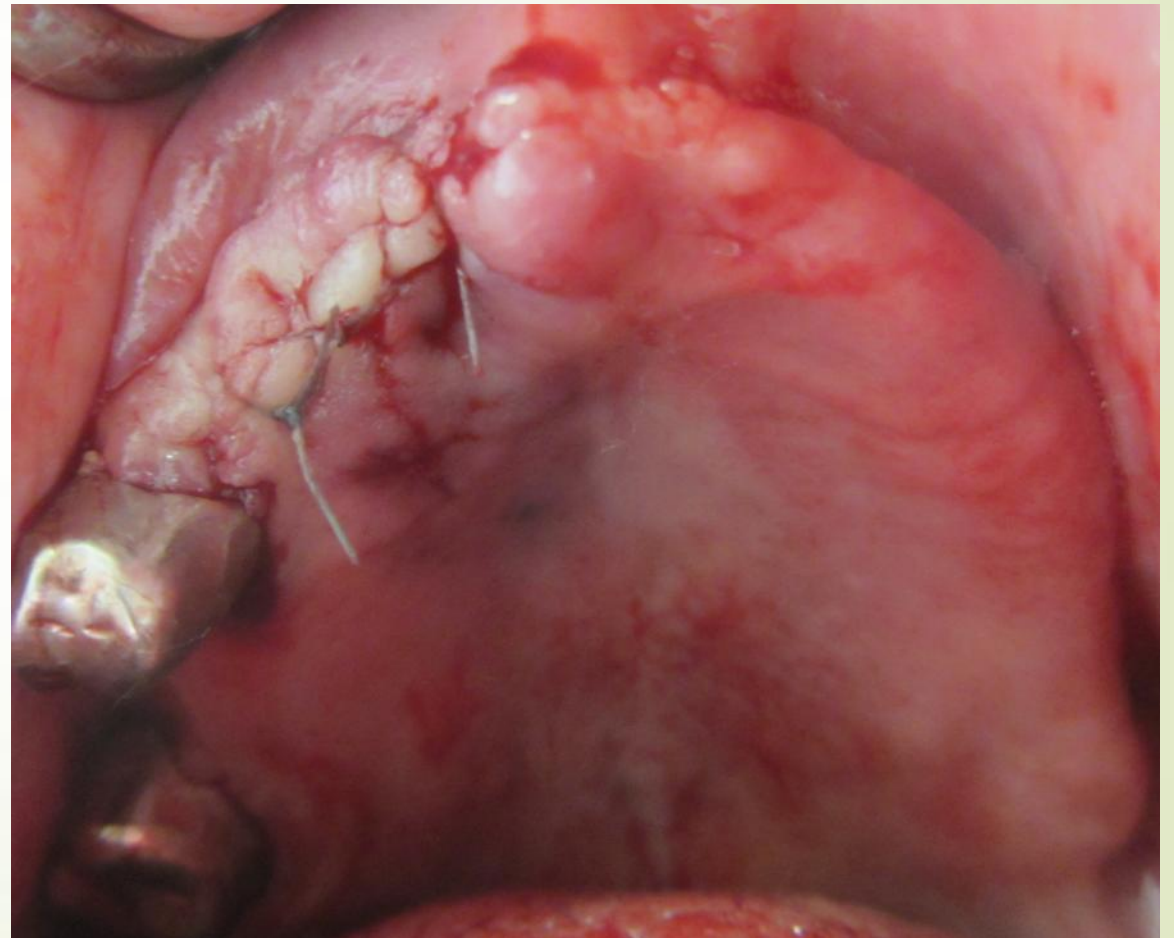
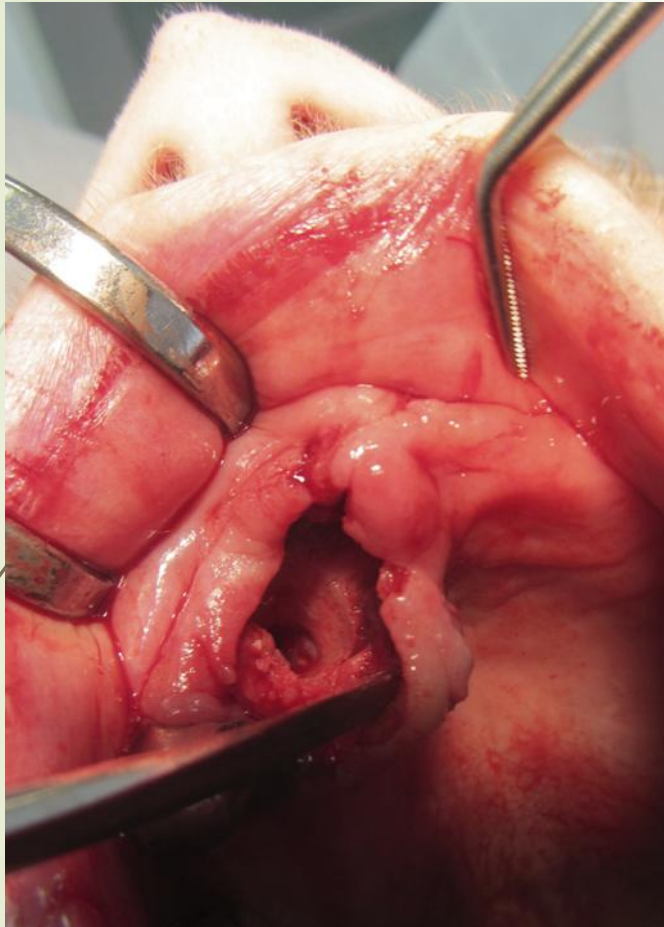


# Eltávolított fog és az üres alveolus





# Sebzárás



# Varratok eltávolítása után

