



Semmelweis Egyetem Fogorvostudományi Kar Fogászati és Szájsebészeti Oktató Intézet


igazgató: Dr. Kivovics Péter egyetemi docens

<http://semmelweis-egyetem.hu/fszoi/>

<https://www.facebook.com/fszoi>



Preortodonciai parodontológiai ellátás



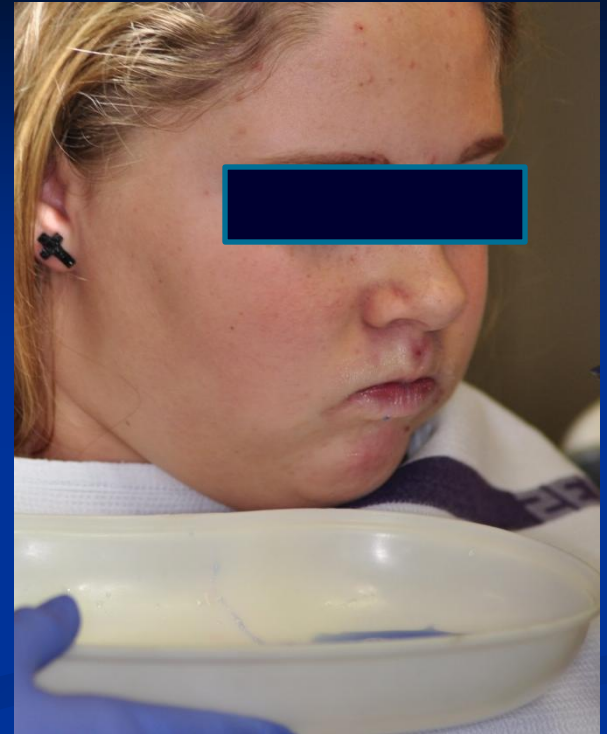Szerző : dr. Szathmári Noémi

Tutor: dr. Kivovics Péter egyetemi docens

Mentor: dr. Nagy Gábor egyetemi tanár

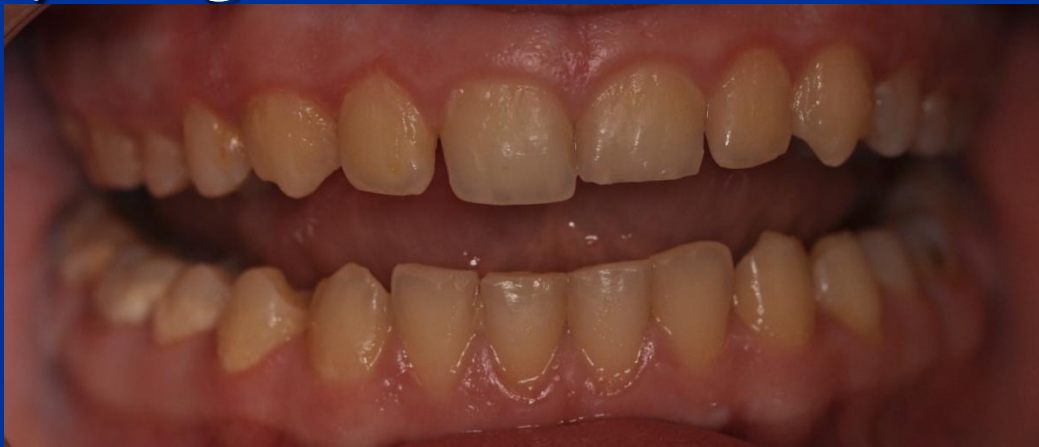Anamnézis

- 16 éves nő páciens
- Foglalkozása : tanuló
- Kezelést befolyásoló betegsége nincs
- Panaszai :
 - Fogmosáskor ínyvérzést tapasztal
 - Fogszabályzó kezelését nem kezdik meg, amíg a szájhigiéncia nem megfelelő szintű

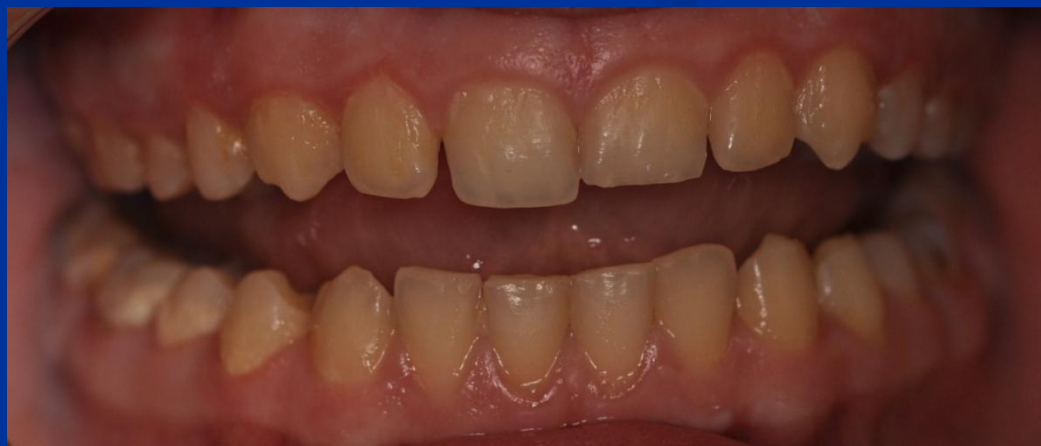
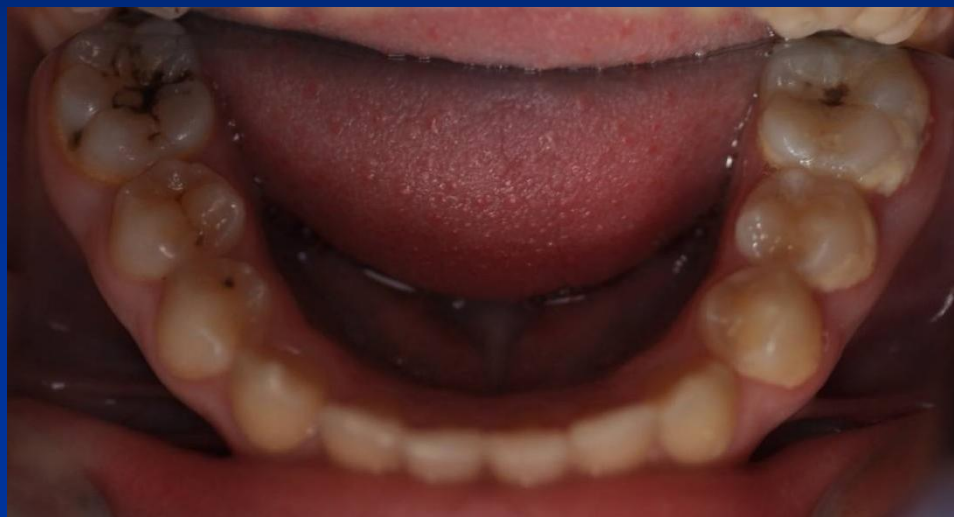
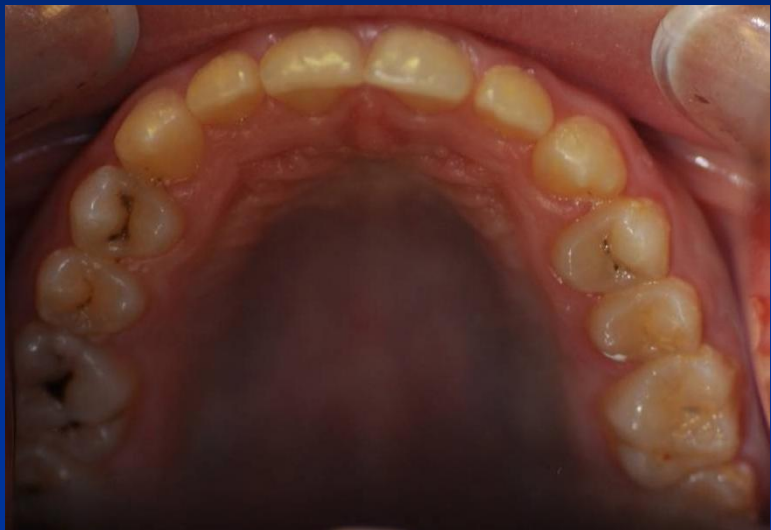Szájvizsgálat

- Stomato-onkológiai vizsgálat negatív
- Szájhygiéna rossz, nem megfelelő
- Parodontális státusz: gingivitis
- Harapási forma: mélyharapás
- Temporomandibularis ízület vizsgálatának eredménye negatív



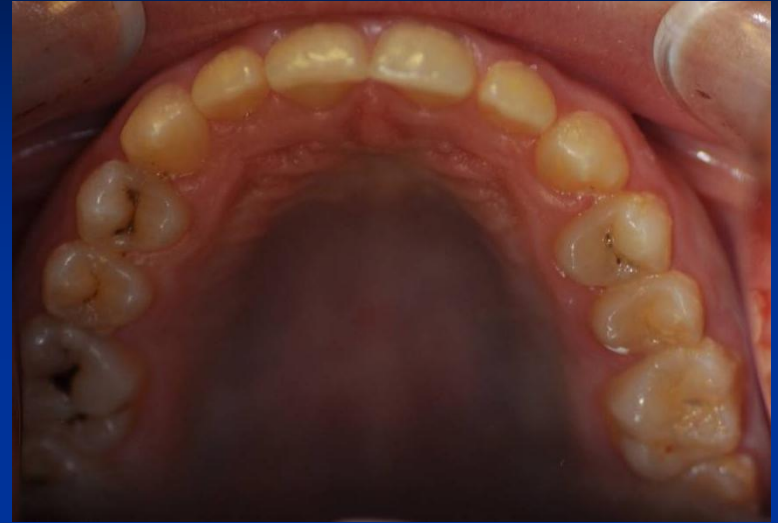Kiindulási fotódokumentáció



Status

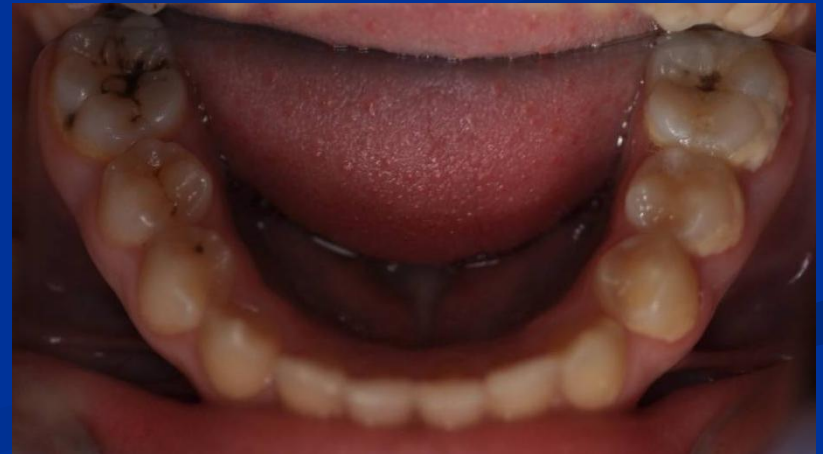Felső állcsont (0. osztály)

- 15, 24, 25, 26 occlusalis caries



Alsó állcsont (0. osztály)

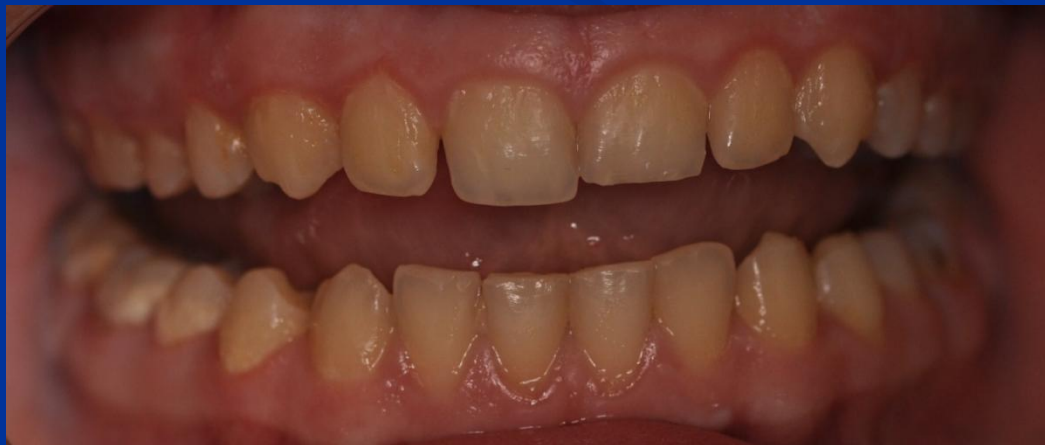- 46, 36 occlusalis caries



Kezelési terv

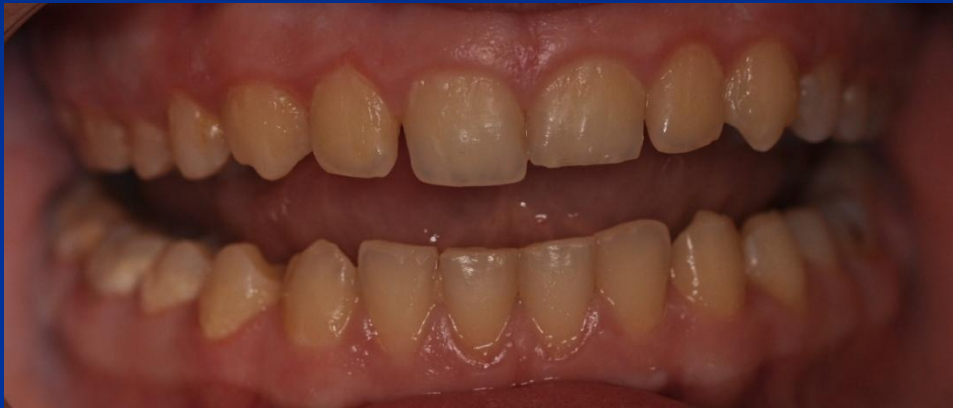Felső és alsó állcsont

- Supragingivális depurálás
- Szájhygiénés instruálás, motiválás
- Plakkfestés, további instruálás és motiválás

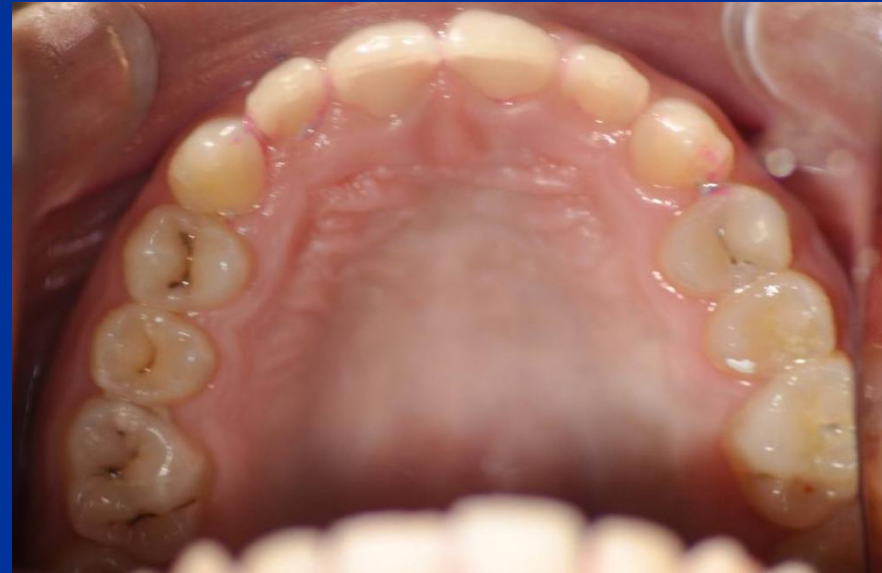
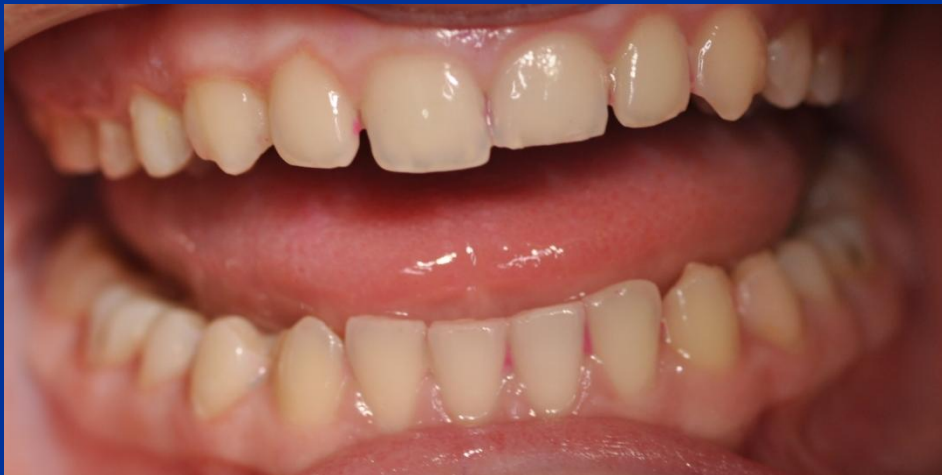
Supragingivális depurálás – felső állcsont

Előtte

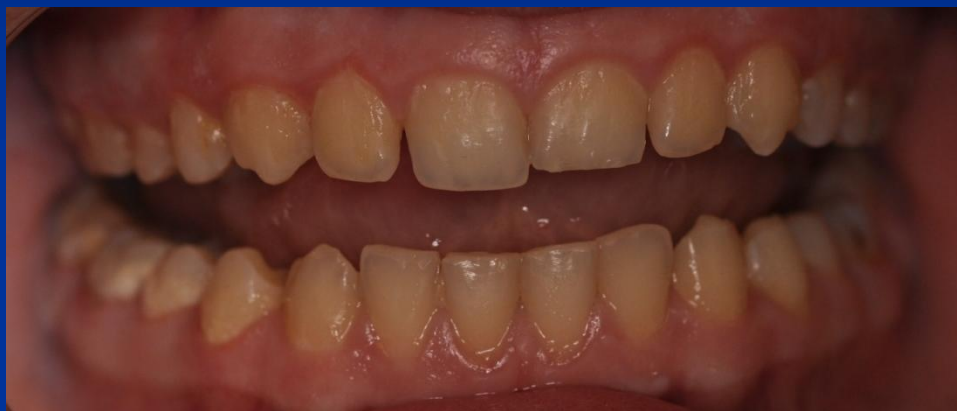

Utána

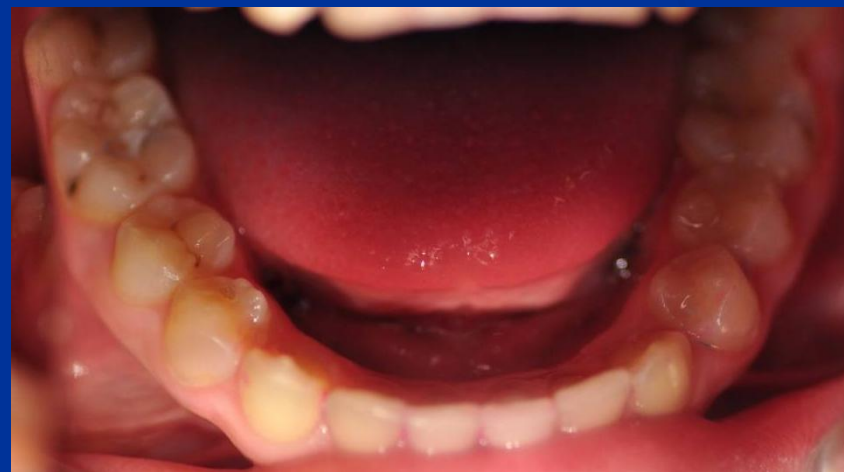
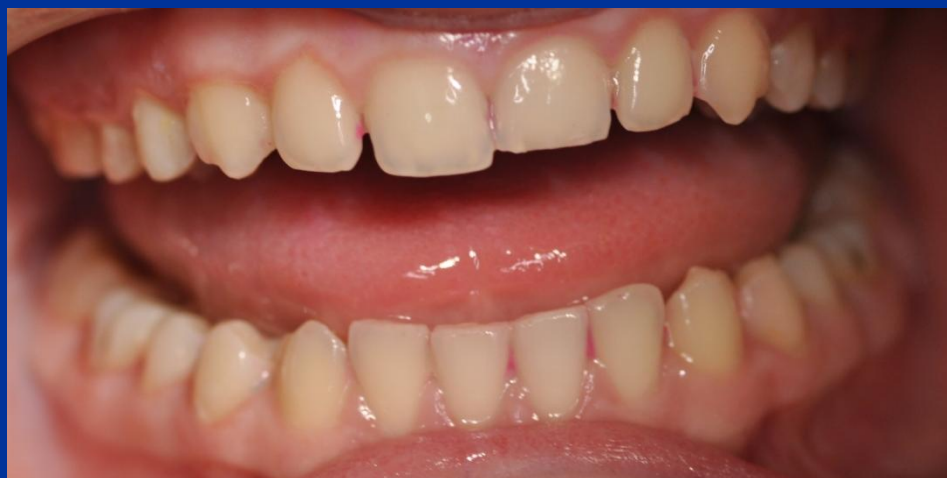
Supragingivális depurálás – alsó állcsont

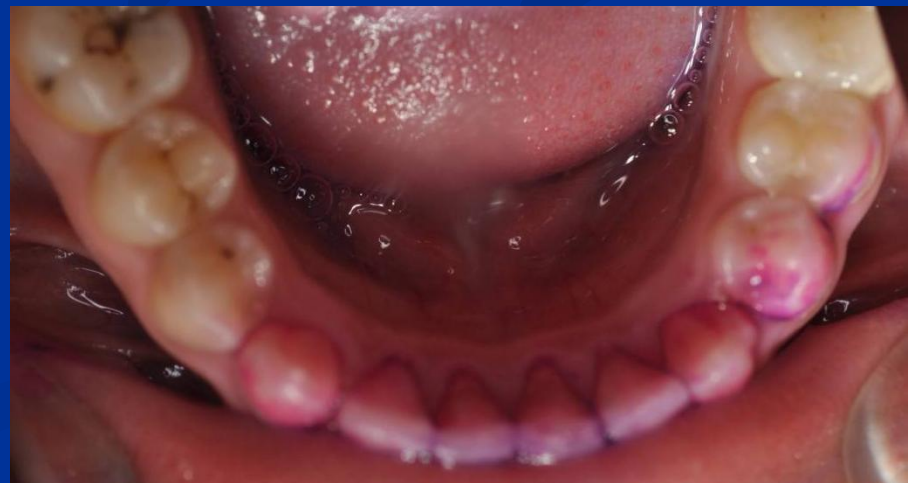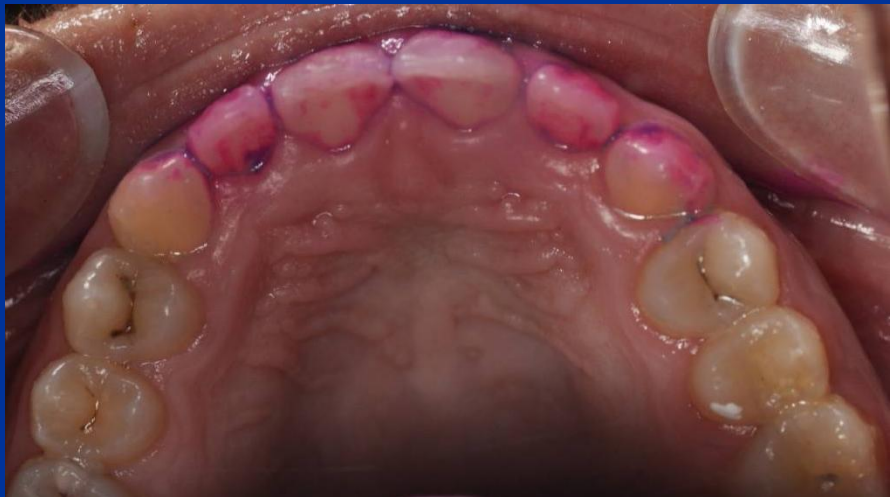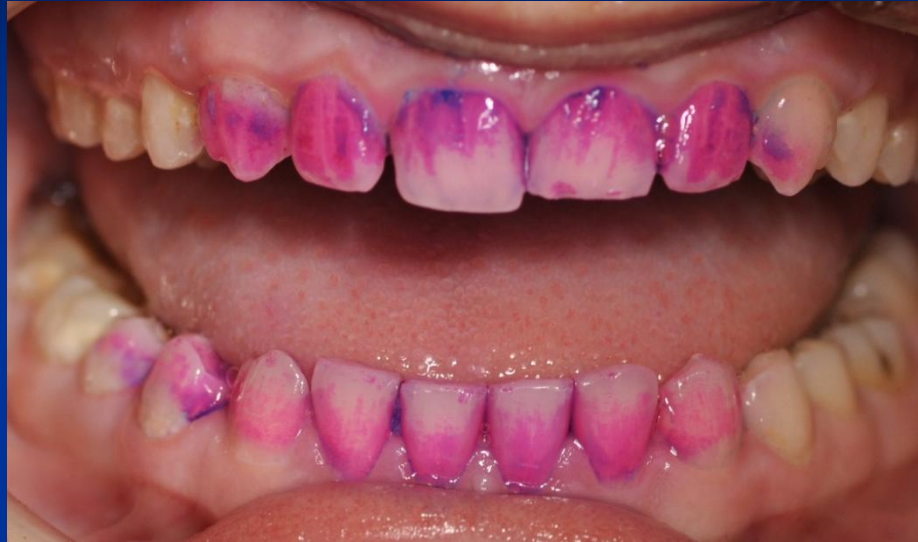Előtte



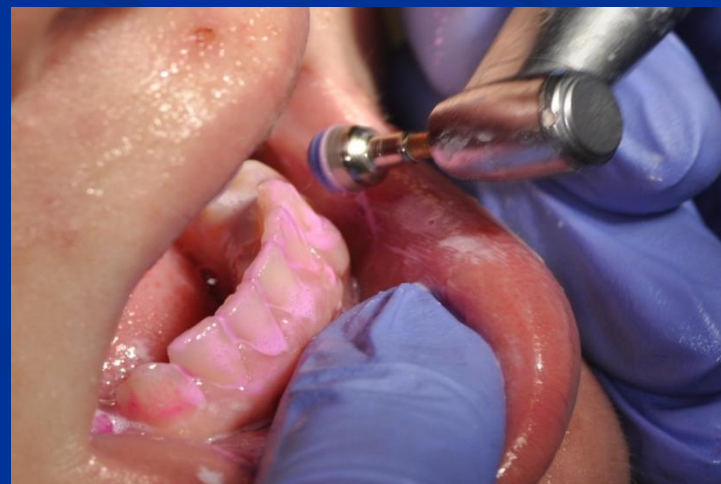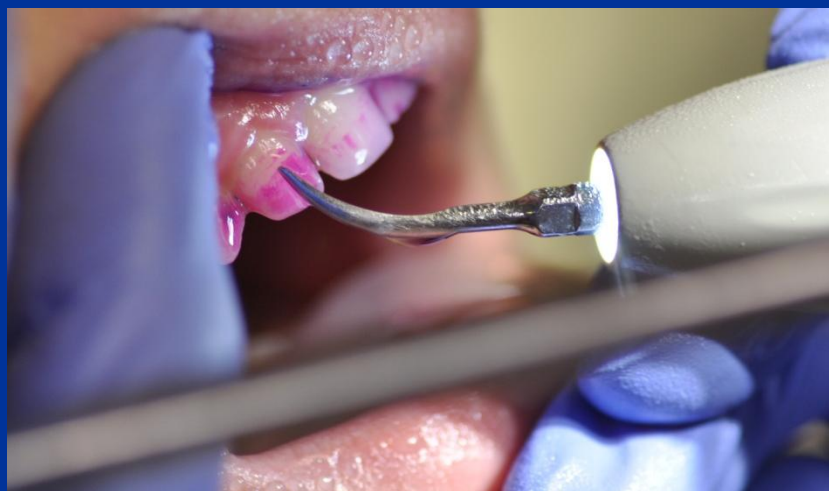

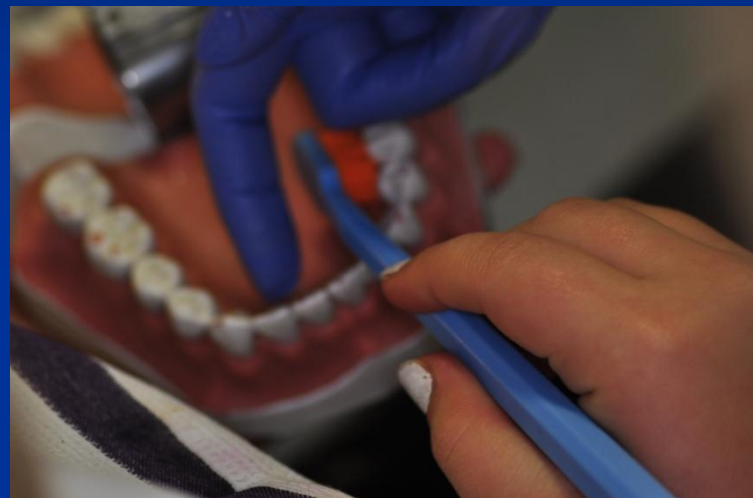Utána



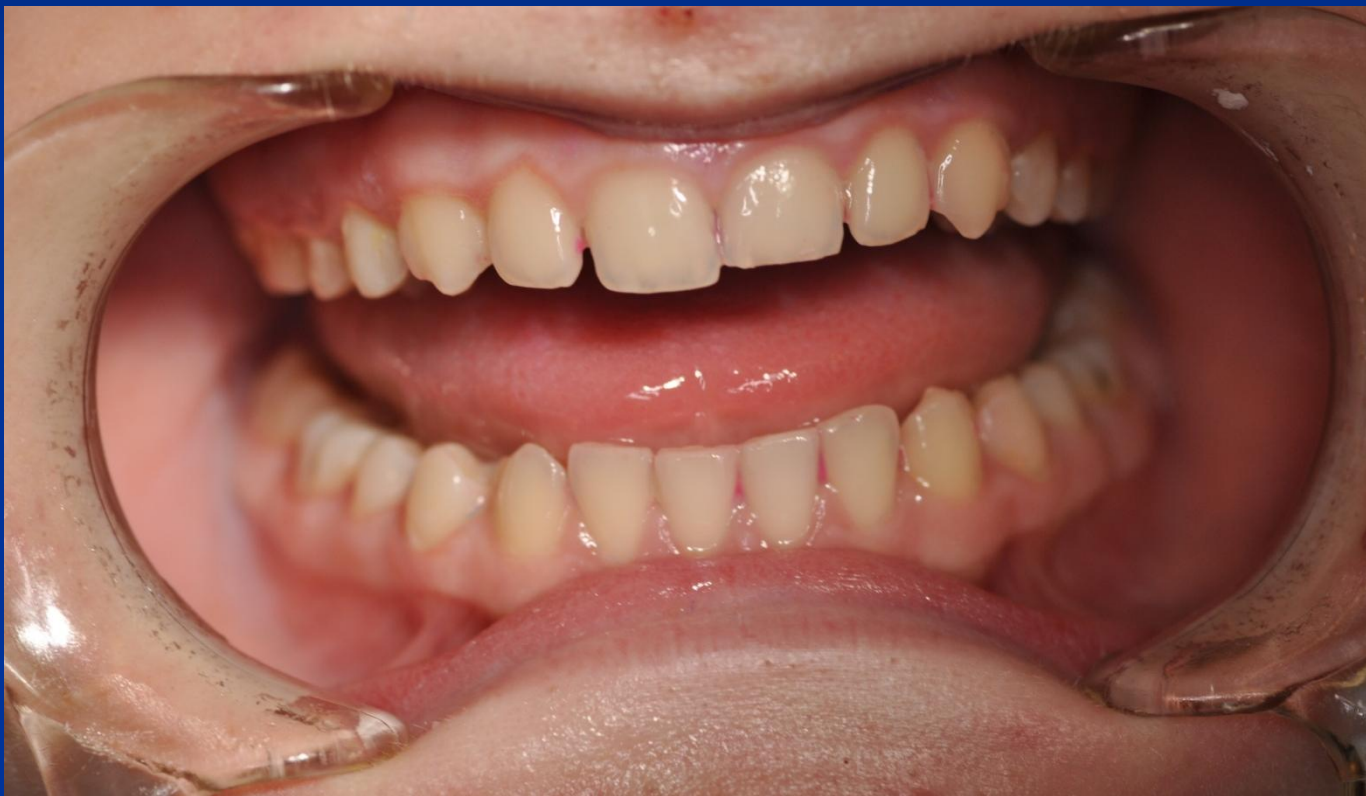Plakkfestés



Instruálás, motiválás, professzionális szájhigiéne



Professzionális száj higiénés kezelés utáni állapot



Fenntartásához rövid és hosszú távú
kontrollok szükségesek.

**Köszönöm a megtisztelő
figyelmet!**