



Semmelweis Egyetem Fogorvostudományi Kar Fogászati és Szájsebészeti Oktató Intézet

igazgató: Dr. Kivovics Péter egyetemi docens

<http://semmelweis-egyetem.hu/fszoi/>

<https://www.facebook.com/fszoi>



PROFESSIONÁLIS SZÁJHIGÉNÉS KEZELÉS





Szerző: Dr. Tupicza Alexander

Tutor: Dr. Katona István főorvos

Mentor: Dr. Dombi Csaba egyetemi docens

ANAMNÉZIS

- 49 éves férfi beteg.
- Szájhigiénéje elhanyagolt, az utolsó fogkövetápolítás 3 éve történt
- Szondázásra erős vérzés tapasztalható, látható supragingivális fogkő.
- Általános anamnézise negatív.
- Rendszeresen gyógyszert nem szed.
- Nincs a kezelést befolyásoló betegsége, viszont erős dohányos.

  **SEMMEIWEIS EGYETEM**
Fogorvostudományi Kar
Fogászati és Szájsebészeti Oktató Intézet
Igazgató: Dr. Kivóvics Péter, egyetemi docens
e-mail: fszoi@dent.semmelweis-univ.hu

Kérdőív az általános egészségi állapot felmérésére

A biztonságos és eredményes kezeléshez fontos, hogy egészségi állapotáról és kórelőzményéről pontos képet kapjunk. Kérjük, figyelmesen olvassa el a feltett kérdéseket és mindegyikre válaszoljon!

Milyen gyógyszereket szed?	Igen	Nem
Aspirin		
Vitaminpótlókat		
Csigyészeti szedőbetegsége		
Vitaminhiány		
Csigyészeti cukorbetegsége		
Receptív állapot		
Szeneszt		
Csigyészeti szedőbetegsége		
Egyéb:		

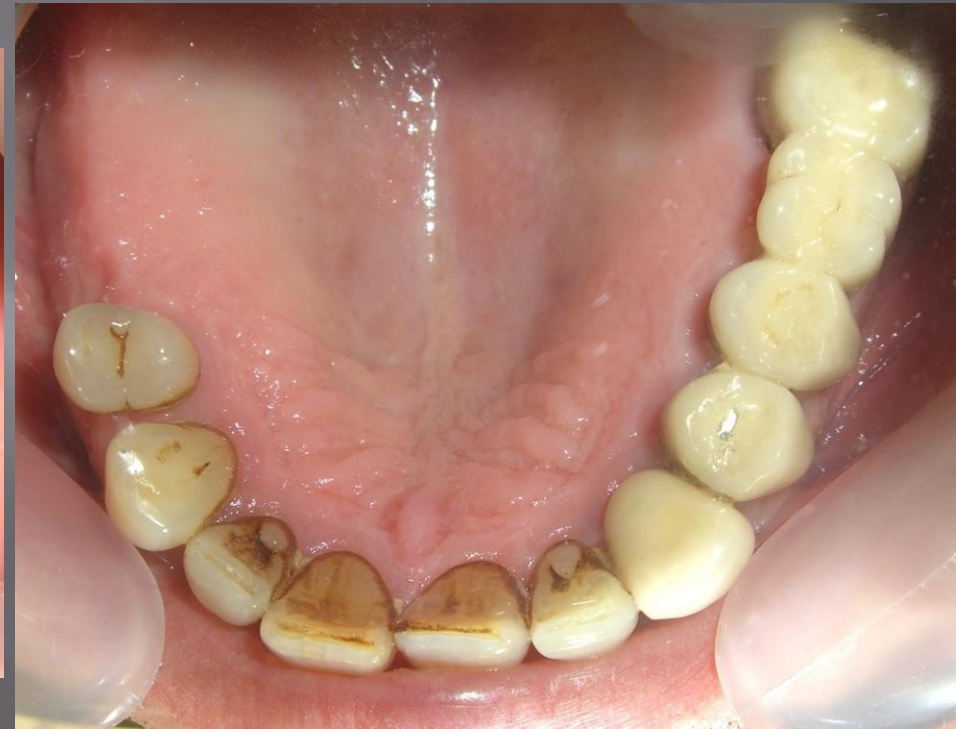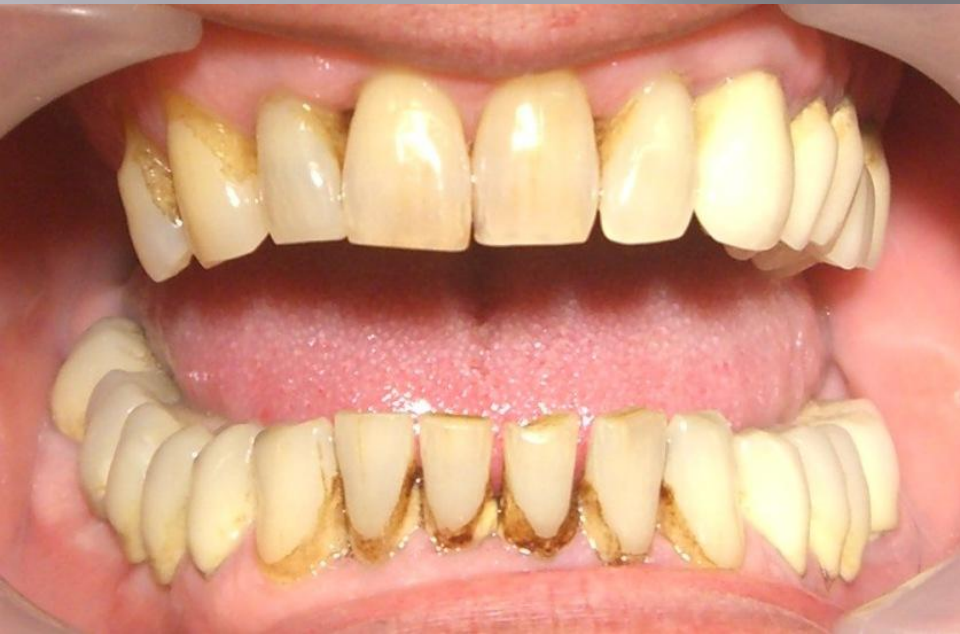Szed-e valamilyen betegségben?	Igen	Nem
Szív-érrendszeri betegség		
Változó infarktus (6 hónapon belül)		
Magassúlyos vérnyomás		
Vérzékenység		
Változó strokek		
Cukorbetegség		
Pajzsmirigy-érrendelt betegség		
Tüdőbetegség (pl. asztma, TBC stb.)		
Belső- vagy egyéb szervi betegség		
Emésztőrendszeri betegség (pl. reflux)		
Vesebetegség		
Érrendszeri betegség (pl. epilepszia)		
Immunológiai szervi betegség		
Fertőző betegség (HIV, hepatitis, TBC)		
Álló áll-e pszichológiai kezelés alatt		
Anémia		
Csontbetegség		
Kapott biopsziát kezelést?		
Egyéb betegség		

	Igen	Nem
Hallamos ajkára?		
Vízel szűrőműködés szabályos?		
Allergiás-e?		
allergián		
Van-e vesztülettel fejlődési rendellenessége?		
Volt/van-e májpanasz, sárgasága?		
Kapott-e vértömlesztést?		
Dohányzik?		
Fogyaszt rendszeresen alkoholt?		
Fogyaszt drogokat?		
Volt/van-e a családjában daganatos beteg?		
Volt/van-e daganatos beteg?		
Kapott-e sugárkezelést?		
Terhes-e jelenleg?		
Korábbi műtétek: <i>Yundok...</i>		

Egészséget érintő egyéb fontos adat:

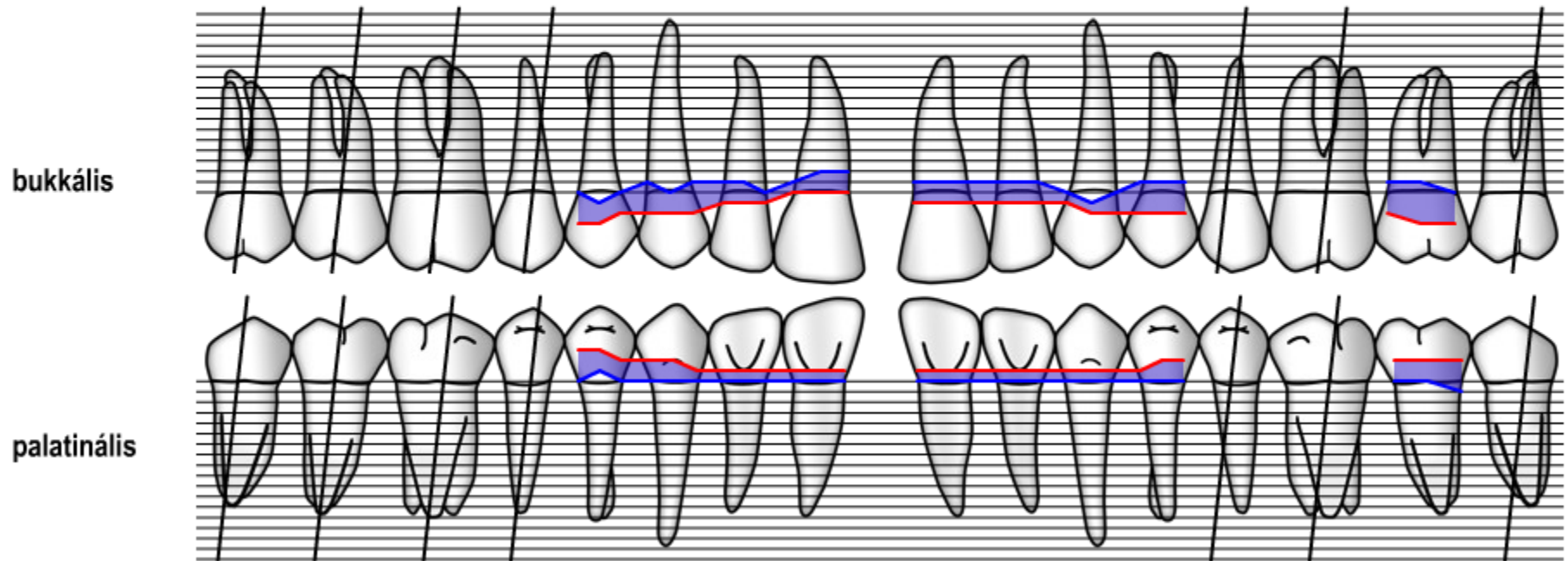
A kezelés folyamán

KIINDULÁSI ÁLLAPOT



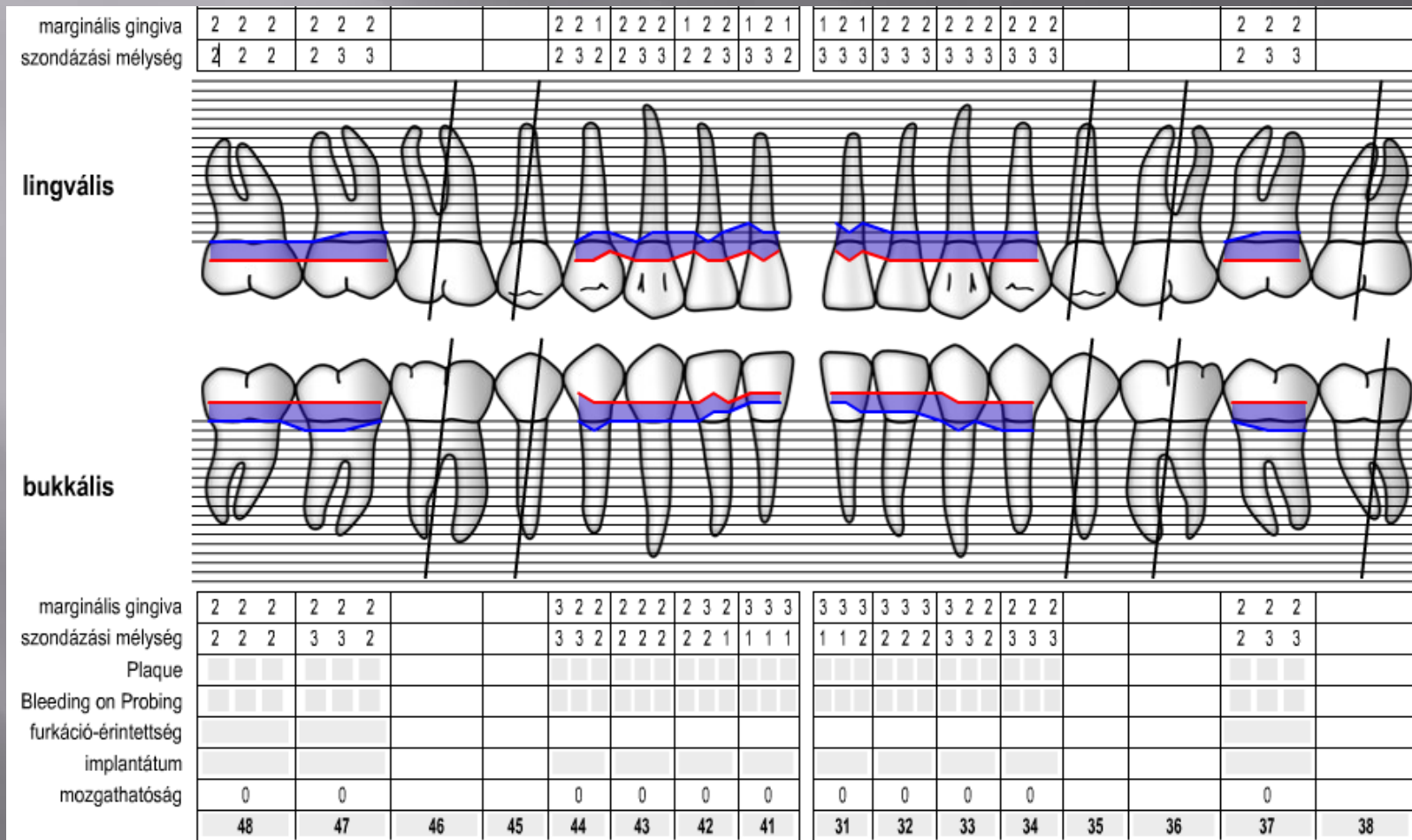
PARODONTOLÓGIAI STÁTUSZ MAXILLA

	18	17	16	15	14	13	12	11	21	22	23	24	25	26	27	28
mozgathatóság					0	0	0	0	0	0	0	0			0	
implantátum																
furkáció-érintettség																
Bleeding on Probing																
Plaque																
marginális gingiva					3 3 2	2 2 2	1 1 1	0 0 0	1 1 1	1 1 1	1 2 2	2 2 2			2 3 3	
szondázási mélység					3 2 2	3 2 3	2 2 1	1 2 2	2 2 2	2 2 2	1 1 2	3 3 3			3 4 3	



marginális gingiva					3 3 2	2 2 1	1 1 1	1 1 1	1 1 1	1 1 1	1 1 1	1 2 2			2 2 2	
szondázási mélység					3 2 2	2 2 1	1 1 1	1 1 1	1 1 1	1 1 1	1 1 1	1 2 2			2 2 3	

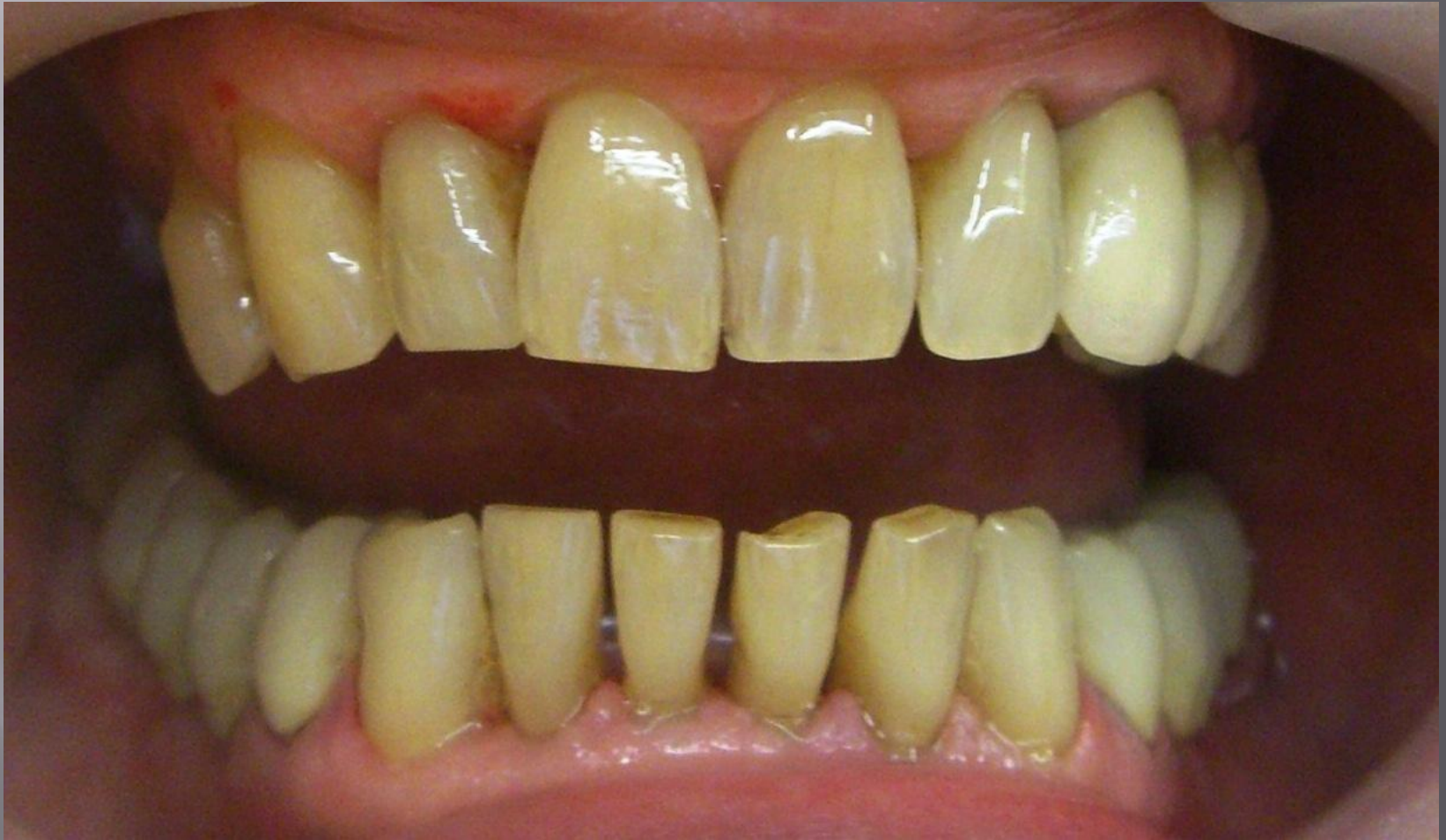PARODONTOLÓGIAI STÁTUSZ MANDIBULA



KEZELÉSI TERV

- ▣ Instruálás, motiválás (jobb szájhigéne, dohányzás abbahagyása)
- ▣ Depurálás (supra és subgingivális) – Ultrahangos gépi+kézi
- ▣ Követés – plakkfestés, szükség esetén újra depurálás, folyamatos instruálás és motiválás
- ▣ Helyi plakkretenciós tényezők (elálló koronaszélek, tömészsélek) eliminációja, protetikai helyreállítás

DEPURÁLÁS UTÁN



1 HETES KONTROLL

