



Semmelweis Egyetem Fogorvostudományi Kar
Fogászati és Szájsebészeti Oktató Intézet

igazgató: Dr. Kivovics Péter egyetemi docens



Parodontológia részvizsga esetbemutató

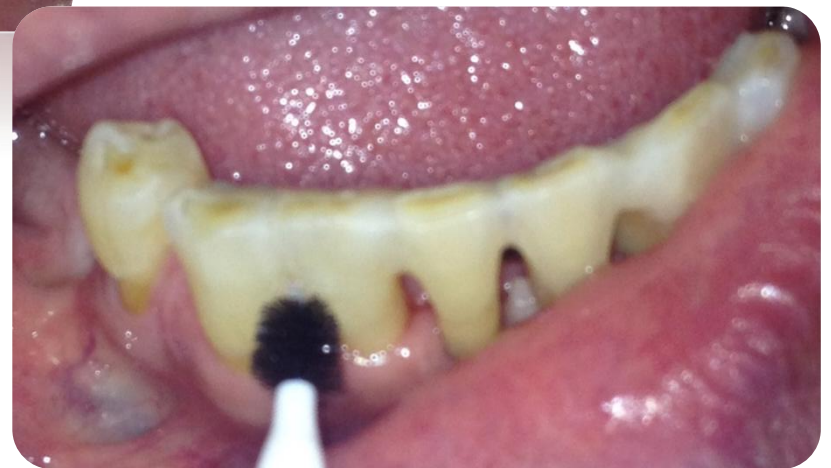
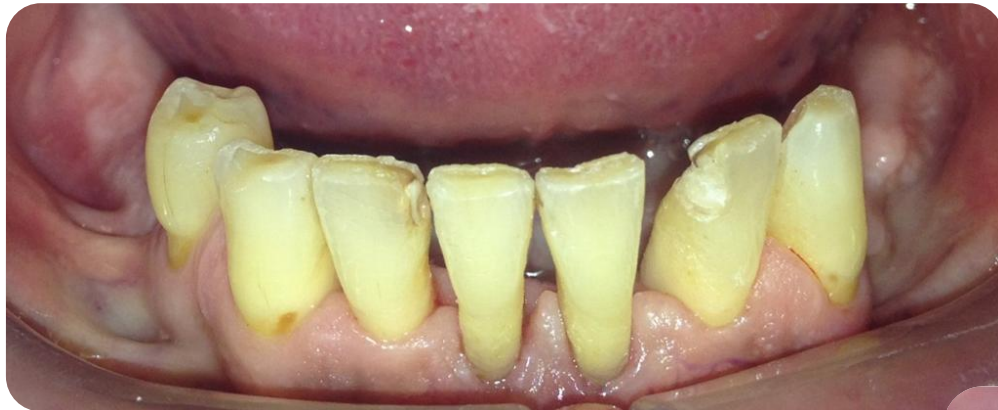
Dr. Geizelhardt Bence

Tutor: Dr. Szmirnova Éva
Mentor: Dr. Gyulai-Gaál Szabolcs

Esetbemutató

Krónikus fogágybeteg páciens fogainak ideiglenes sínezése




Anamnézis

- 58 éves férfi beteg
- Általános anamnézisében fogorvosi kezelést befolyásoló tényező nincs.
- Gyógyszereket rendszeresen nem szed, gyógyszerérzékenységről nem tud

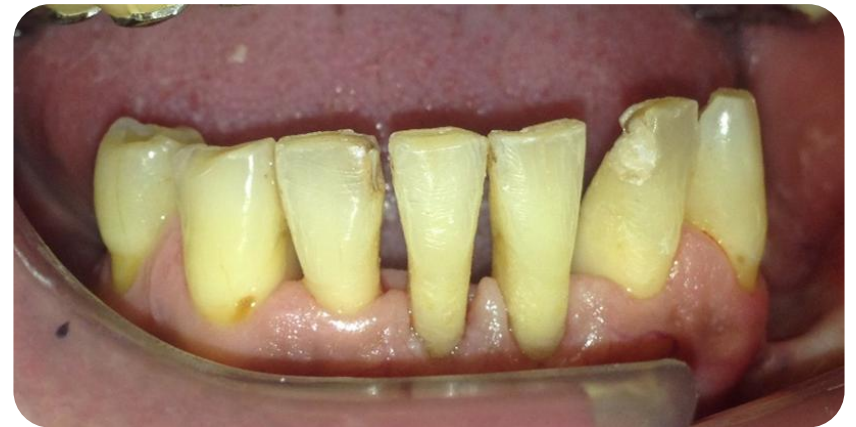
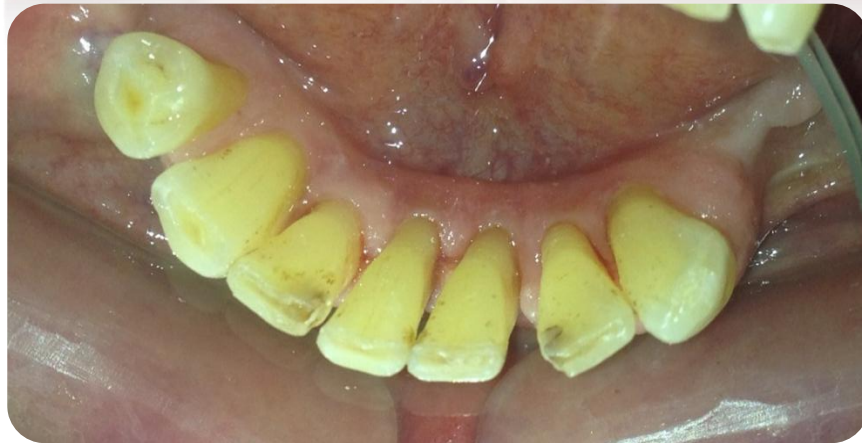
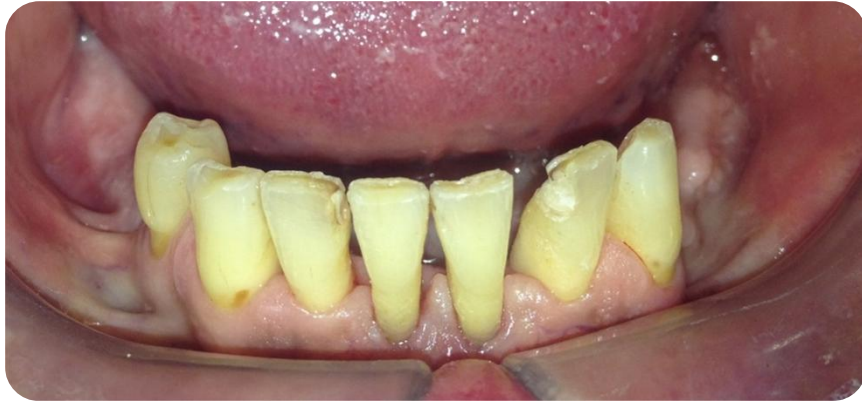Klinikai vizsgálat

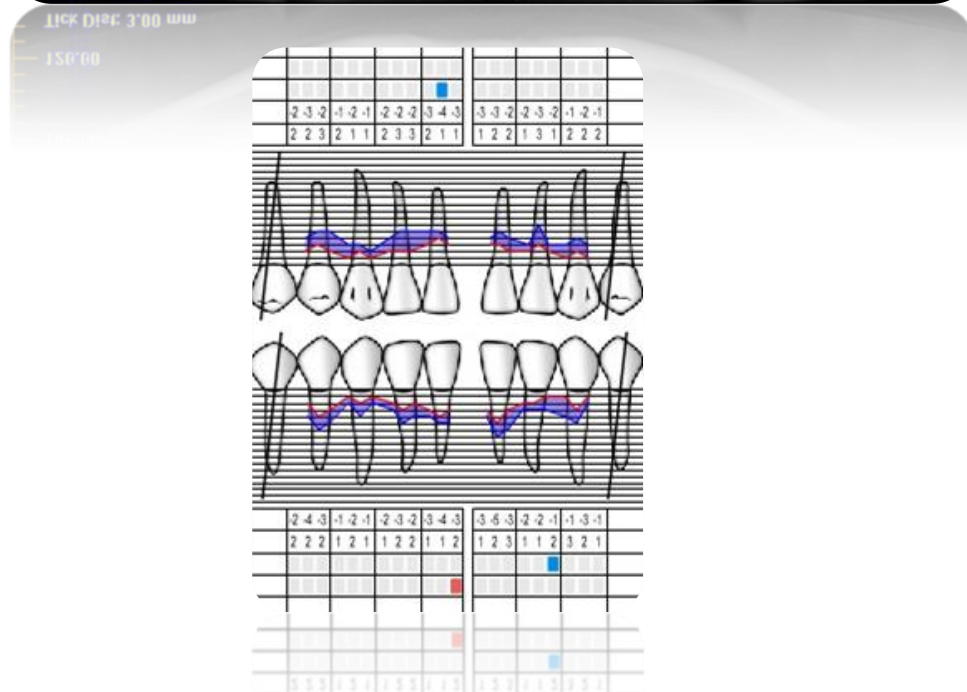
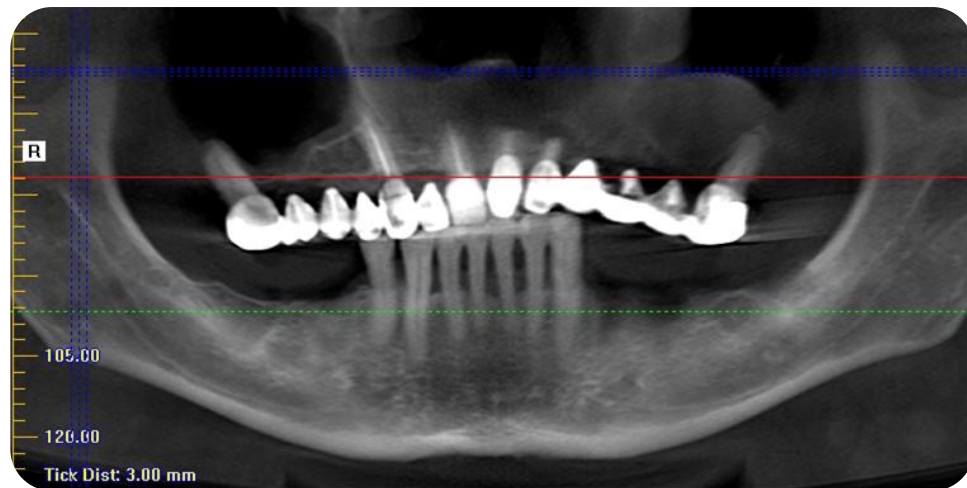
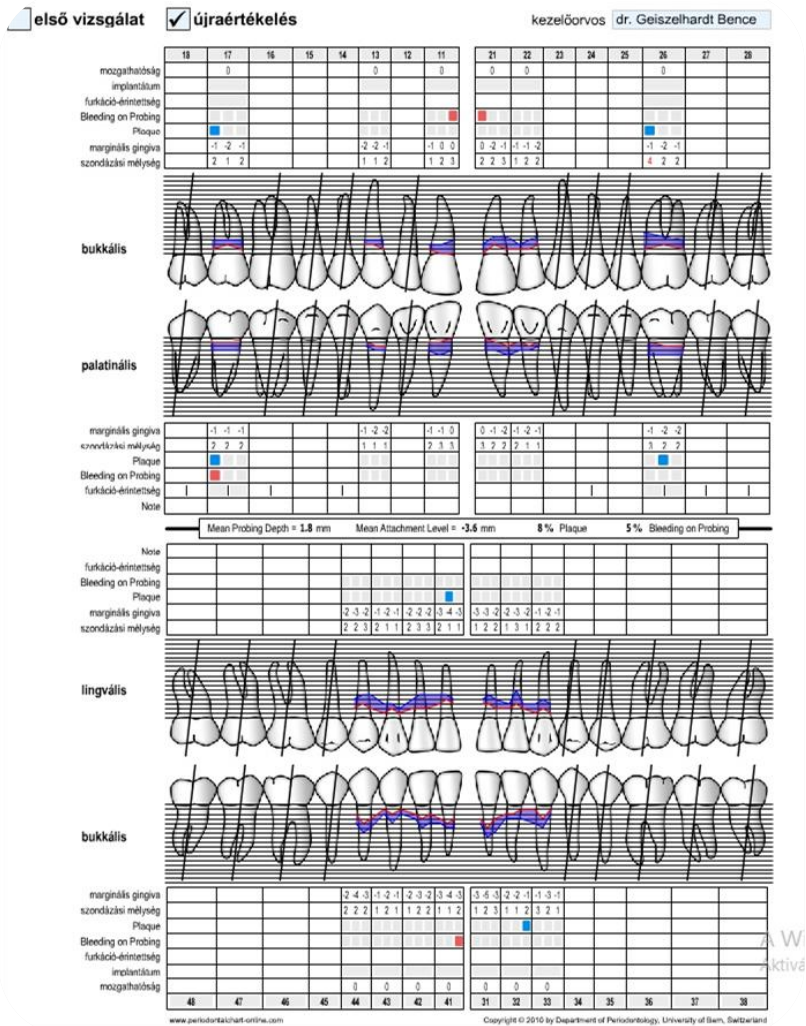
- Sztomatoonkológiai vizsgálat során eltérést nem találtunk
- Fogágybetegség oki terápiáján átesett, parodontiuma gyulladásmentes, szájhigiénéje jó
- Ideiglenes parodontalis sín elkészítésére érkezett



Kiindulási Állapot

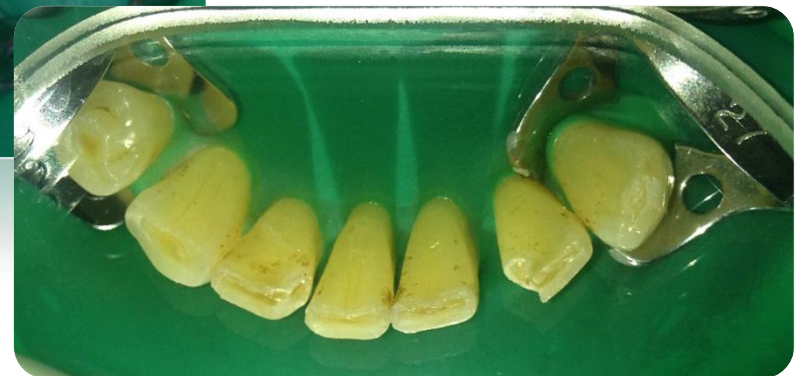
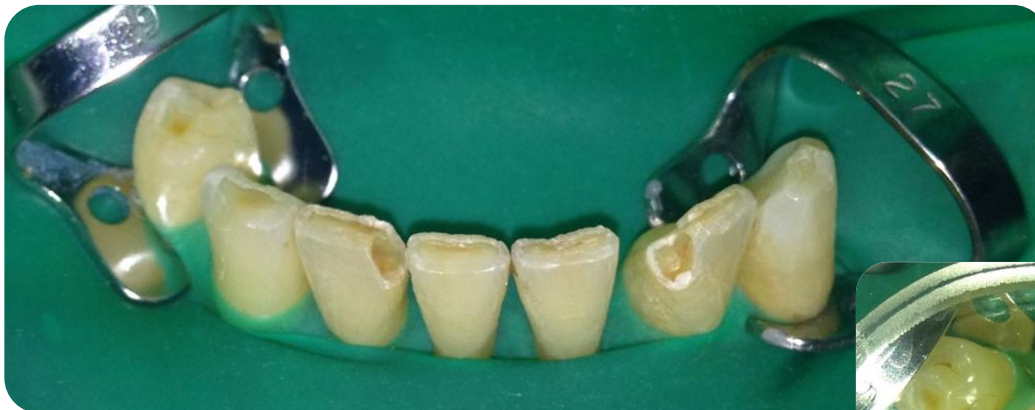
Stabilizált parodontális státusz



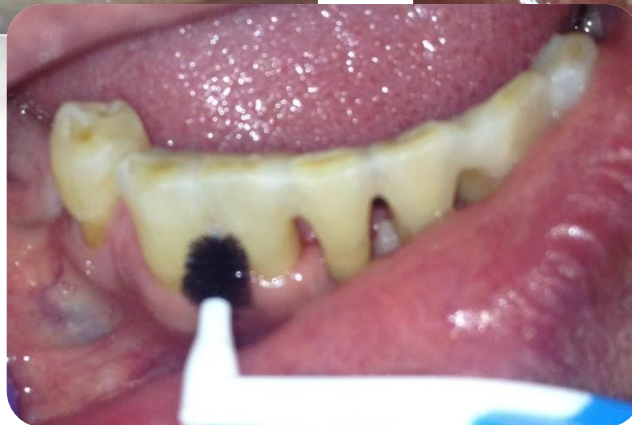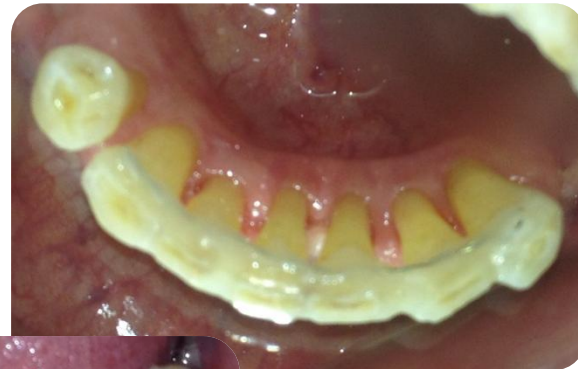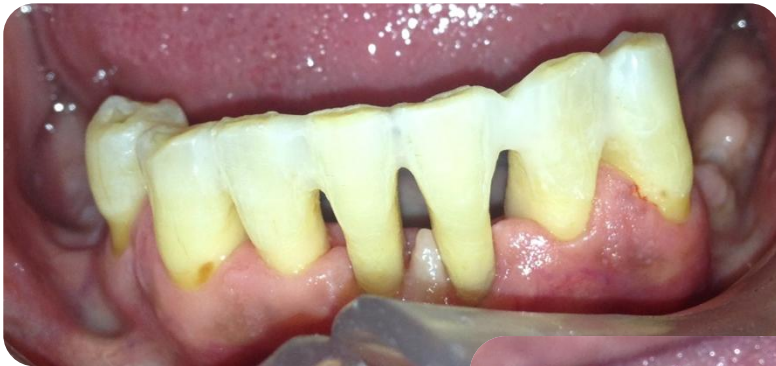A kezelés menete

- A szuvas részek eltávolítása
- Kofferdam felhelyezése
- Retenciós ív, ideiglenes sín felhelyezése



Az elkészült sín

- A tisztíthatóság megtartásával felkerült sín
- A páciens újra instruálása



További kezelések

- Rendszeres parodontális utókezelések
- Az alsó és felső állcsont protetikai rehabilitációja



Semmelweis Egyetem Fogorvostudományi Kar
Fogászati és Szájsebészeti Oktató Intézet

igazgató: Dr. Kivovics Péter egyetemi docens



Orális Medicina Részvizsga esetbemutató



Dr. Geizelhardt Bence

Tutor: Dr. Szmirnova Éva
Mentor: Dr. Gyulai-Gaál Szabolcs

Esetbemutató 1.

Fibroma labii inf.

Anamnézis

- 54 éves nő beteg
- Alsó ajak közepén borsnyi elváltozás.
- Általános anamnézisében szájsebészeti, fogorvosi kezelést befolyásoló tényező nincs.
- Gyógyszereket rendszeresen nem szed, gyógyszerérzékenységről nem tud.
- Panasz: rendszeresen fogai közé kerül az elváltozás mely zavarja.

Kérdőív
Fogorvosi/szájsebészeti beavatkozások előtt

Név:..... Születési idő:.....
Lakhely:.....
Foglalkozás:..... Telefón:.....
Kedves Betegünk!

Bizonyos alapbetegségeket figyelembe kell venni a fogorvosi/szájsebészeti beavatkozások során, ezért szükséges, hogy az Ön egészségi állapotáról kicsit bővebben tájékozódjunk. Kérjük figyelmesen olvassa el és válaszoljon az alábbi kérdésekre, hogy Ön a legmegfelelőbb ellátásban részesülhessen. (A megfelelő választ x-szel jelölje)
Az Önről kapott információkat természetesen az orvosi titoktartás védi!

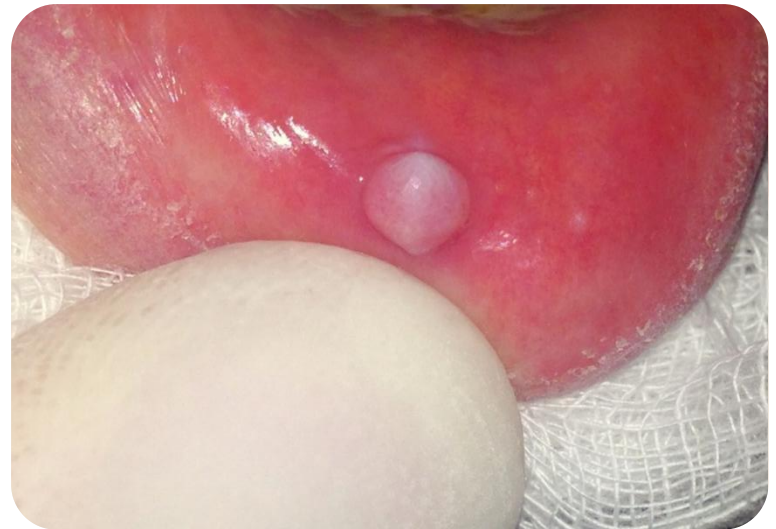	igen	nem		igen	nem
Hajlamos-e ajúlásra?	<input checked="" type="checkbox"/>	<input type="checkbox"/>	Szerveld-e Ön?	<input type="checkbox"/>	<input checked="" type="checkbox"/>
Mágn-e a vérmennyisége?	<input checked="" type="checkbox"/>	<input type="checkbox"/>	Cukorbetegségben	<input type="checkbox"/>	<input checked="" type="checkbox"/>
Alacsony-e a vércsozása?	<input checked="" type="checkbox"/>	<input type="checkbox"/>	-Vérleáadási zavarban	<input type="checkbox"/>	<input checked="" type="checkbox"/>
Egyéb vérkeringési zavarról tud-e?	<input checked="" type="checkbox"/>	<input type="checkbox"/>	-Vérkeringési zavarban	<input type="checkbox"/>	<input checked="" type="checkbox"/>
Vann-e allergia panaszai?	<input checked="" type="checkbox"/>	<input type="checkbox"/>	-Pajzsmirigy funkciók problémákban	<input type="checkbox"/>	<input checked="" type="checkbox"/>
Ha igen, mire:			-Rheumátás betegségekben	<input type="checkbox"/>	<input checked="" type="checkbox"/>
Tud-e szívbetegségről?	<input checked="" type="checkbox"/>	<input type="checkbox"/>	-Tüdőbetegségben	<input type="checkbox"/>	<input checked="" type="checkbox"/>
-Szívfülledési rendellenességről	<input type="checkbox"/>	<input checked="" type="checkbox"/>	-Vesebetegségben	<input type="checkbox"/>	<input checked="" type="checkbox"/>
-Műbillentyű beültetéséről	<input type="checkbox"/>	<input checked="" type="checkbox"/>	-Emésztőrendszeri megbetegedésekben	<input type="checkbox"/>	<input checked="" type="checkbox"/>
-Szívbehártya gyulladásáról	<input checked="" type="checkbox"/>	<input type="checkbox"/>	-Idégszervi megbetegedésekben	<input type="checkbox"/>	<input checked="" type="checkbox"/>
-Van-e pacemaker (pészméker)?	<input checked="" type="checkbox"/>	<input type="checkbox"/>	-Immunhiányos betegségekben (HIV pozitív?)	<input type="checkbox"/>	<input checked="" type="checkbox"/>
-Volt-e csípő v. egyéb végtagprotézis műtete?	<input checked="" type="checkbox"/>	<input type="checkbox"/>	-Egyéb betegségekben (Ha igen, melyekben:	<input checked="" type="checkbox"/>	<input type="checkbox"/>
-Milyen gyógyszereket szed jelenleg?					
Volt-e olyan gyógyszer, amelyre allergias vagy panaszot okozott a szedése?	<input checked="" type="checkbox"/>	<input type="checkbox"/>	Dohányzik?	<input type="checkbox"/>	<input checked="" type="checkbox"/>
Ha igen, melyek ezek:			Ha igen, mennyit:		
Hölyveknak: jelenleg terhes-e?	<input type="checkbox"/>	<input checked="" type="checkbox"/>	Hepatitis?	<input type="checkbox"/>	<input checked="" type="checkbox"/>

A kezelés előzetésbe beleegyeztem:.....
Dátum:.....
Bejeg. aláírás:.....

Elsődleges diagnózis: Fibroma labii inf.

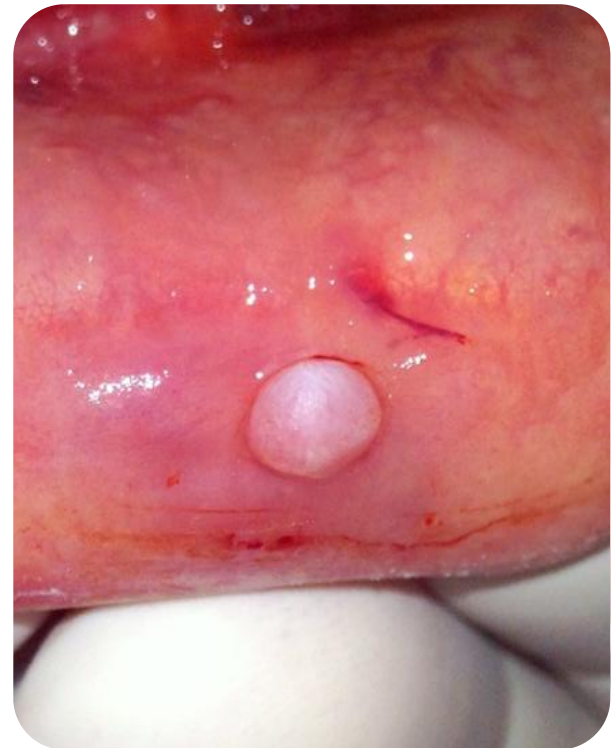Kezelési terv:

- Az elváltozás excisioja
- Az eltávolított lágyrész szövettani vizsgálata



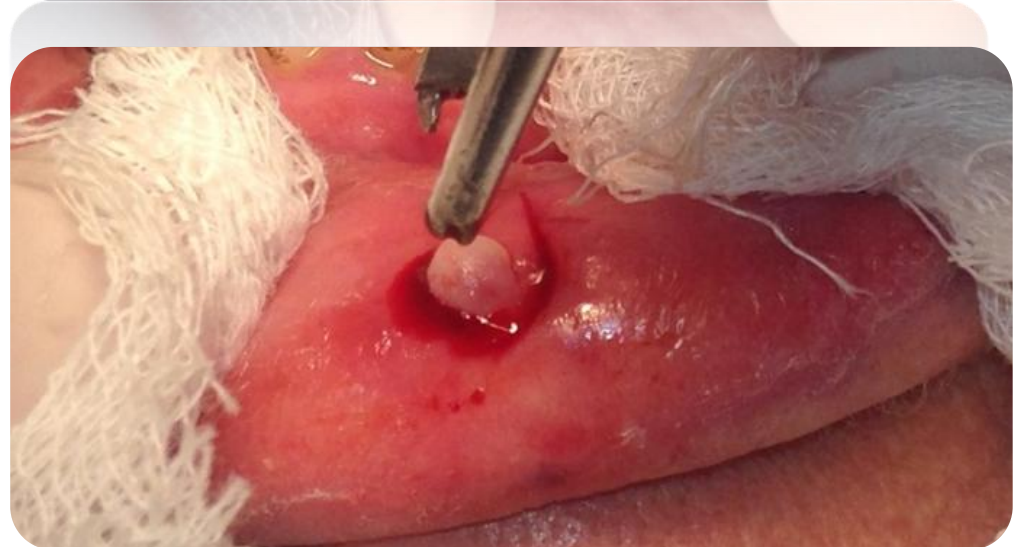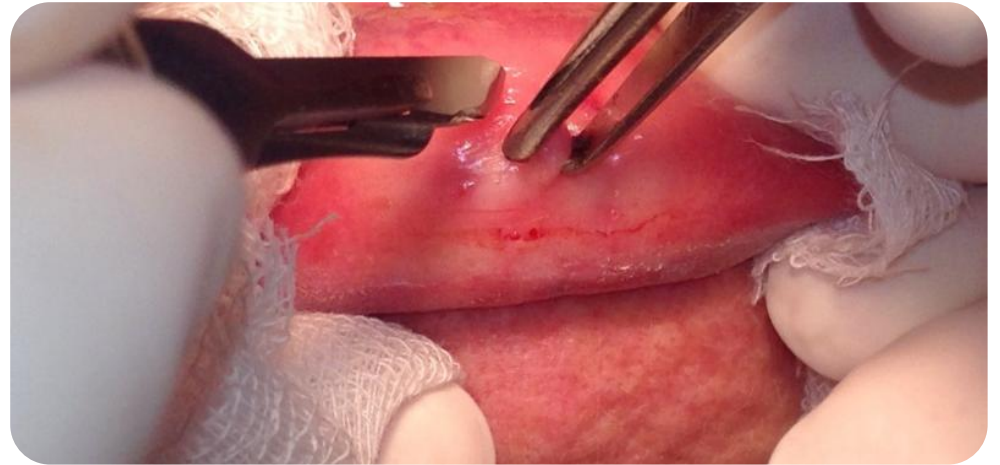
A műtét 1.

- A beavatkozás helyi érzéstelenítésben történt (1ml 2% lidocain-adrenalin)



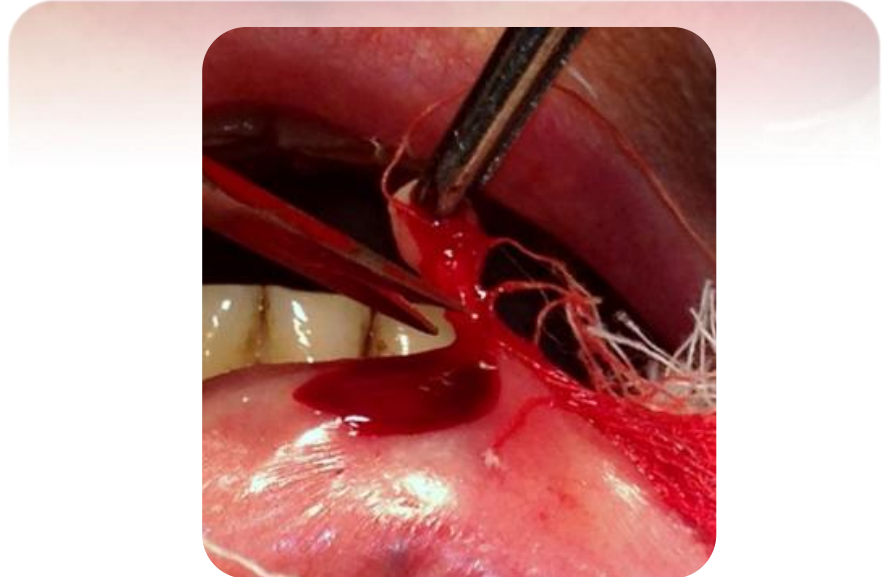
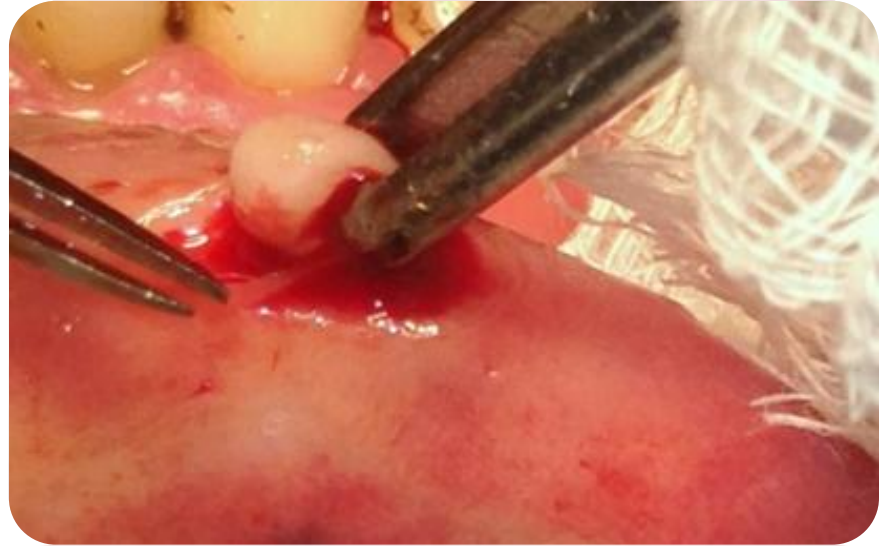A műtét 2.

- Az elváltozás körülmetzése „babérlevél” alakban



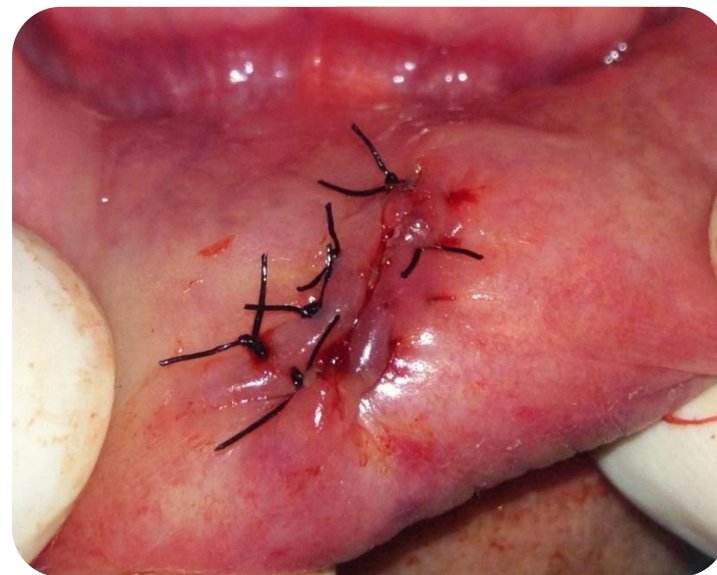
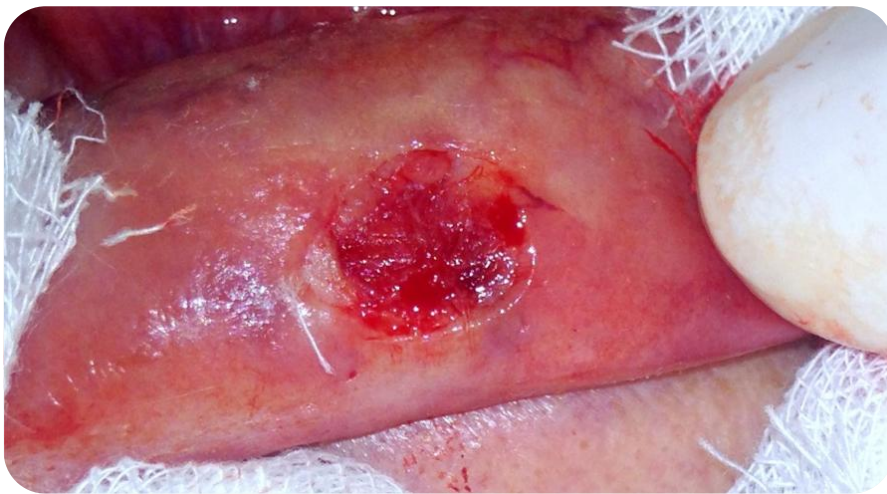A műtét 3.

- Ollóval tompán preparálva az elváltozás eltávolításra került



A műtét 4.

- A sebszélek egyesítése varratokkal. (4/0 Supramid)



Szövetteni minta

A mintát 10%-os formaldehidben fixaljuk.



Memorialis Egyetem I. Patológiai és Kísérleti Raktató Int.
1053 Budapest, Újlás ut. 26.
0140234391: Patológia Szerviz
Intézetvezető: Dr. Kocsis Ágnes, egyetemi tanár
Tel: 317-1074

V i s g a l a t k e r ő l a p
I. Pat. közszövetteni vizsgálat

Beteg neve..... TAJ.....
Születési dátum... Jászó Anasztás FSN 01402343_
Anyja neve..... Kórházazonosító: 01000122
Lakcím.....
Bemelési..... 01402343_ Területi kategória: 1
Vizsgálathoz..... FSN 01402343_ Szájszámok: 0001
75097 Geiszeiherd Rencse Ut.

Előzetes anamnézis: 1272760

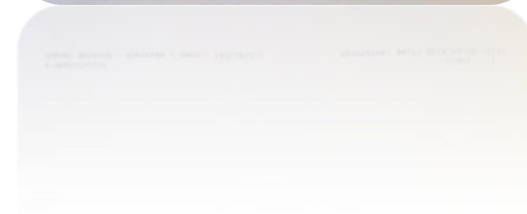
Trányilagmósi:1370 Szűz és A.m.n. szájszámok: 0001
Klinikai adatok, kórtörténet, laboratóriumi eredmények, eddigi terápia
Azaz a vizsgálat során alkalmazott összes anyagot elváltatás.
Mintavétel ideje: 2014.04.08
Anyag neve: Fibroma?

2014.04.08

Dr. G. G. G.
Geiszeiherd

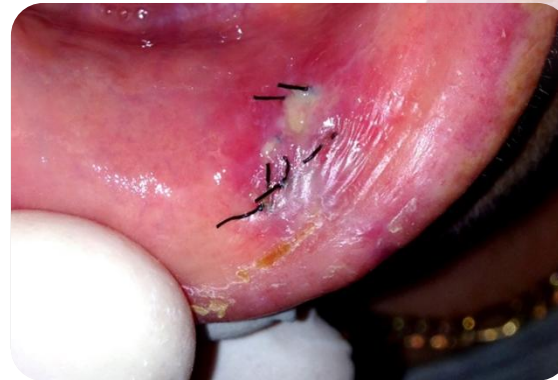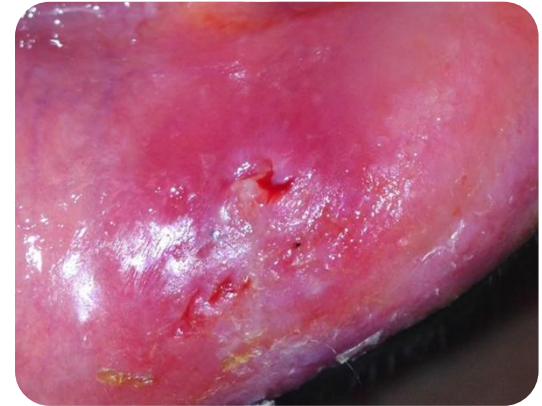
75 087
Dr. Geiszeiherd
Rencse
01000122

e-Infó: 01000122
E-mail: kocsis@medinfocenter.hu / rend.: 14014422/1 Nyomtatva: 2014.04.08 10:22



Varratszedés

- A műtét után egy héttel a varratok eltávolítása



Szövetteni vizsgálat eredménye

Szemelweis Egyetem I. Patológiai és Kísérleti Rákkutató Int.
1088 Budapest Ulloi út 26.
Intézetvezető: Dr. Metelcsey András, egyetemi tanár
Tel: 317-1074



Fibroma

KÖRSZÖVETANI LELET

Leletszám:	2014-PA10/05081	KDA.....:00000517663
Beteg neve.....:	Szendi Antalné	Esztaszám:14011412
Születési dátum...:	1951.03.18	Telj. AZ:12727680
Anyja neve.....:	Fehér Erzsébet	TAJ.....:065-182-150
Lakcim.....:	2340 Kiskunlacháza, Tánócza u. 6.	
Vizsgáló(kérő).....:	FDA 01402R40_Szajásbánszeti osztály	
	75097 Geiszelhárdt Bence Dr.	Naplószám:21008131

Klinikai adatok

Alsó ajk közepő részén elhelyezkedő borsó nagyságú elváltozás.

Mintavétel ideje: 2014.04.08
Szekció ideje: 2014.04.09
Átvétel ideje: 2014.04.09
Blokkszám: 1
Anyag neve: Reszekció preparátum Anyag nem maradt

Makroszkópos leírás

4x2x2mm-es, szürkésfehér színű, tömött tapintatú szövet. 1 db/1 blokk
Indítás ideje: 2014.04.09
Indította: Rajnai Hajnalka dr.

Mikroszkópos leírás

Mikroszkóposan parakeratoticus, acanthoticus, többrétegű laphámral fedett szövetmintát azonosítható. A hám-kötőszövet határ éles, ennek mentén lobos beszűrődés nem észlelhető. Astroma hypocellularis, részben hyalinizált, helyenként kismértékű bevérzéssel tarkított. A vizsgált szövetekben atypia, malignitás nincs.

Diagnózis

Fibroma.

Mikroszkópos leírás

Mikroszkóposan parakeratoticus, acanthoticus, többrétegű laphámral fedett szövetmintát azonosítható. A hám-kötőszövet határ éles, ennek mentén lobos beszűrődés nem észlelhető. Astroma hypocellularis, részben hyalinizált, helyenként kismértékű bevérzéssel tarkított. A vizsgált szövetekben atypia, malignitás nincs.

Diagnózis

Fibroma.

Esetbemutató 2.

Mucokéle

Anamnézis

- 21 éves nő beteg
- Alsó ajak jobb oldalán szőlőszemnyi duzzanat.
- Általános anamnézisében szájsebészeti, fogorvosi kezelést befolyásoló tényező nincs.
- Gyógyszereket rendszeresen nem szed, gyógyszerérzékenységről nem tud.
- Panasz: fájdalomtalan duzzanat a jobb alsó ajkon.

Kérdőív
Fogorvosi/szájsebészeti beavatkozások előtt

Név:..... Születési idő:.....
Lakhely:.....
Foglalkozás:..... Telefont:.....
Kedves Betegünk!

Bizonyos alapbetegségeket figyelembe kell venni a fogorvosi/szájsebészeti beavatkozások során, ezért szükséges, hogy az Ön egészségi állapotáról kicsit bővebben tájékozódjunk. Kérjük figyelmesen olvassa el és válaszoljon az alábbi kérdésekre, hogy Ön a legmegfelelőbb ellátásban részesülhessen. (A megfelelő választás x-szel jelölje)
Az Önről kapott információkat természetesen az orvosi titoktartás védi!

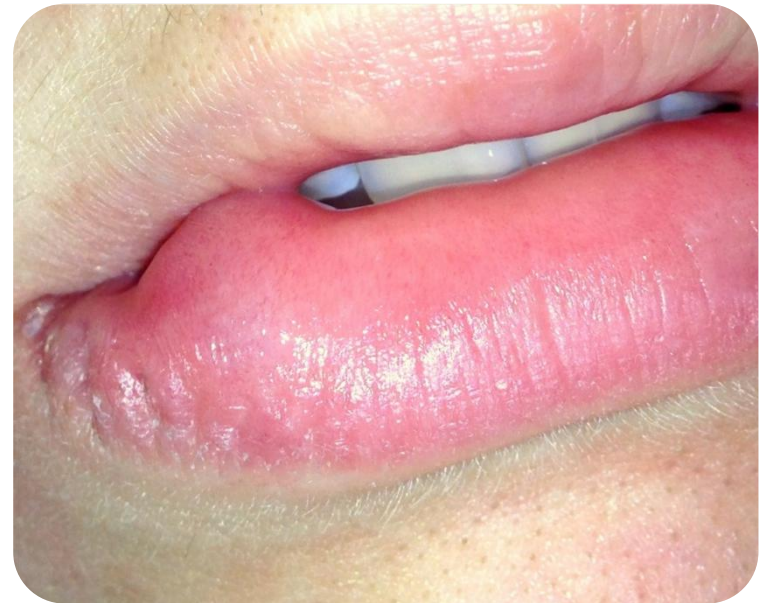	igen	nem		igen	nem
Hajlamos-e ajkánra?	<input checked="" type="checkbox"/>	<input type="checkbox"/>	Szervod-e Ön:	<input type="checkbox"/>	<input type="checkbox"/>
Mágn-e a vérmennyisége?	<input checked="" type="checkbox"/>	<input type="checkbox"/>	-Cukorbetegségben	<input type="checkbox"/>	<input checked="" type="checkbox"/>
Alacsony-e a véryomás?	<input checked="" type="checkbox"/>	<input type="checkbox"/>	-Vérleáadási zavarban	<input type="checkbox"/>	<input checked="" type="checkbox"/>
Egyéb vérkeringési zavarról tud-e?	<input checked="" type="checkbox"/>	<input type="checkbox"/>	-Vérkeringési zavarban	<input type="checkbox"/>	<input checked="" type="checkbox"/>
Vannak-e allergiás panaszai?	<input checked="" type="checkbox"/>	<input type="checkbox"/>	-Pajzsmirigy funkciók problémáiban	<input type="checkbox"/>	<input checked="" type="checkbox"/>
Ha igen, mire:			-Rheumatikus betegségekben	<input type="checkbox"/>	<input checked="" type="checkbox"/>
Tud-e szívbetegségről?	<input checked="" type="checkbox"/>	<input type="checkbox"/>	-Tüdőbetegségben	<input type="checkbox"/>	<input checked="" type="checkbox"/>
-Szívritmuszavarokról	<input checked="" type="checkbox"/>	<input type="checkbox"/>	-Vesebetegségben	<input type="checkbox"/>	<input checked="" type="checkbox"/>
-Műbillentyű beültetéséről	<input checked="" type="checkbox"/>	<input type="checkbox"/>	-Emésztőrendszeri megbetegedésekben	<input type="checkbox"/>	<input checked="" type="checkbox"/>
-Szívbillentyű gyulladásáról	<input checked="" type="checkbox"/>	<input type="checkbox"/>	-Idégszervi megbetegedésekben	<input type="checkbox"/>	<input checked="" type="checkbox"/>
-Van-e pacemaker (pészmécker)?	<input checked="" type="checkbox"/>	<input type="checkbox"/>	-Immunológiai betegségekben (HIV pozitív?)	<input type="checkbox"/>	<input checked="" type="checkbox"/>
-Volt-e csípő v. egyéb végtagprotézis műtétje?	<input checked="" type="checkbox"/>	<input type="checkbox"/>	-Egyéb betegségekben (Ha igen, melyekben:	<input type="checkbox"/>	<input checked="" type="checkbox"/>
-Milyen gyógyszereket szed jelenleg?					
Volt-e olyan gyógyszer, amelyre allergiás vagy panaszot okozott a szedése?	<input checked="" type="checkbox"/>	<input type="checkbox"/>	Dohányzik?	<input type="checkbox"/>	<input checked="" type="checkbox"/>
Ha igen, melyek ezek:			Ha igen, mennyit:		
Hölygelnak: jelenleg terhes-e?	<input type="checkbox"/>	<input checked="" type="checkbox"/>	Hepatitis?	<input type="checkbox"/>	<input checked="" type="checkbox"/>

A kezelés előzetésibe beleegyezem:
Dátum:..... Beteg aláírása:.....

Elsődleges diagnózis: Mucokéle

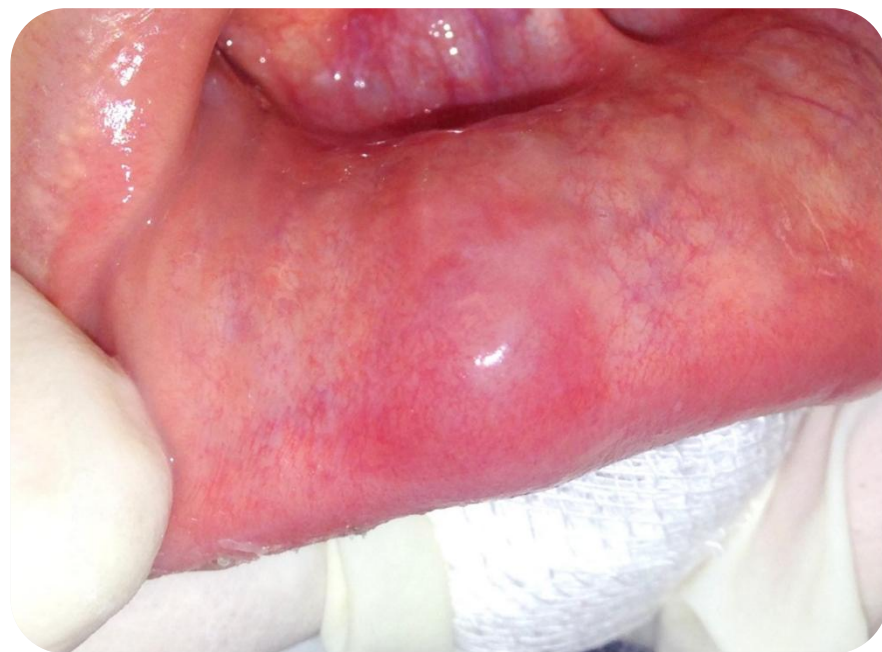Kezelési terv:

- Az elváltozás eltávolítása
- Az eltávolított lágyrész szövettani vizsgálata



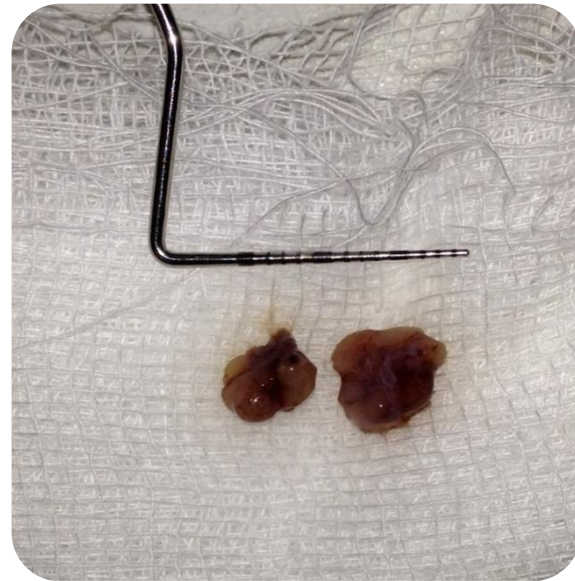A műtét 1.

- A beavatkozás helyi érzéstelenítésben történt (1ml 2% lidocain-adrenalin)



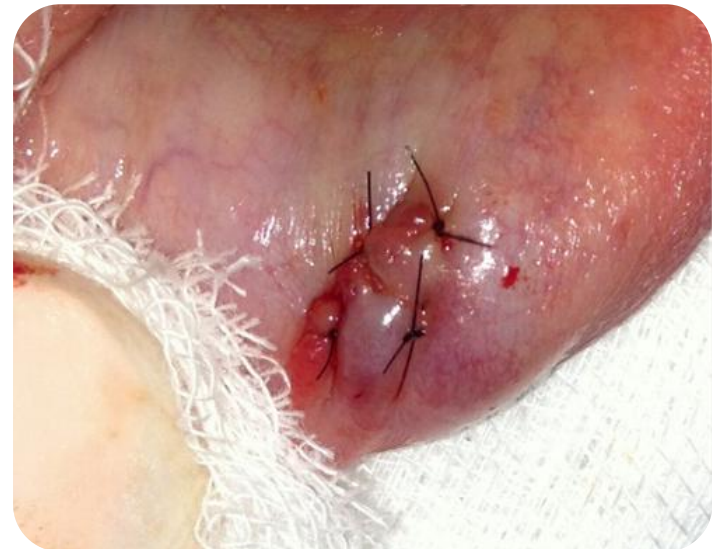A műtét 2.

- Az elváltozás
tompán preparálva,
eltávolításra kerül



A műtét 3.

- A sebszélek egyesítése varratokkal. (5/0 Supramid)



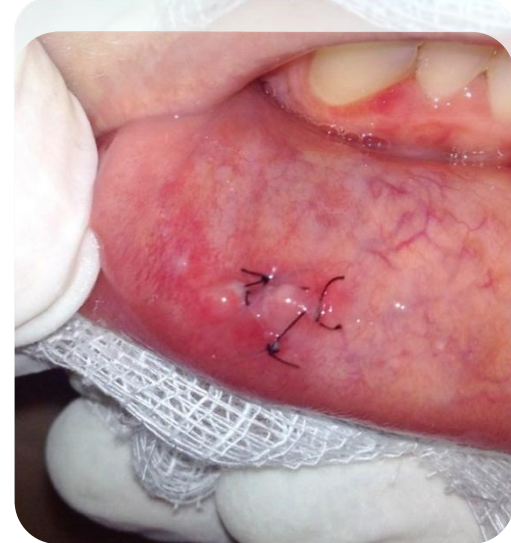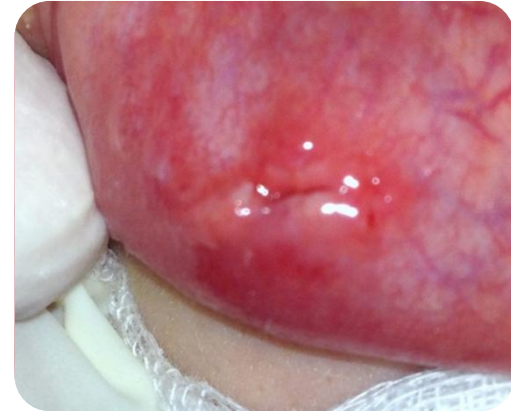Szövetteni minta

A mintát 10%-os formaldehidben fixaljuk.



Varratszedés

- A műtét után egy héttel a varratok eltávolítása



Szövetteni vizsgálat eredménye

Semmelweis Egyetem I.Patológiai és Kísérleti Rákkutató Int.
1085 Budapest Üllői út 26.
Intézetvezető: Dr.Matolcsy András, egyetemi tanár
Tel: 317-1074

K Ö R S Z Ö V E T T A N I L E L E T

Leletszám: 2013-PA10/13836
KBA.....:00001307093
Beteg neve.....:Csordás Kitti Esetszám:13352133
Születési dátum...:1996.11.21 Telj. AZ:11930472
Anyja neve.....:Kalmár Beáta TANJ.....:112-092-959
Lakcím.....:3016 Boldog, Petőfi S. u.33.
Vizsgálathely.....:01292A601 Közp.Stomat.Int., Bp., PARADONTOLÓGIA Naplőszám:
75106 21021766

Klinikai adatok

Mucocele.
Mintavétel ideje: 2013.10.22
Beküldés ideje: 2013.10.24
Átvétel ideje: 2013.10.24
Blokkszám: 1
Anyag neve: Reszekció preparátum Anyag nem maradt

Makroszkópos leírás

Erkezett egy 13x7x4mm nagyságú, sötétbarna színű szövetdarab.
1 db/1 blokk
Indítás ideje: 2013.10.25
Indította: Mózes Réka dr.

Mikroszkópos leírás

Szabályos laphámfelszín alatt 6 lobulusból álló kis nyálmirigy részletek, melyek környezetében egy fellazult alapállományban gyulladásoos sejtek, valamint kevés myxoid anyag együttese észlelhető.

Diagnózis

Mucocele.

Kódolt diagnózisok

BNO: K11600 MUOCOCELE ORIS
M-SNOMED: 3320.00 Mucocele
E-SNOMED:

Mucocele Oris

Makroszkópos leírás

Erkezett egy 13x7x4mm nagyságú, sötétbarna színű szövetdarab.
1 db/1 blokk
Indítás ideje: 2013.10.25
Indította: Mózes Réka dr.

Mikroszkópos leírás

Szabályos laphámfelszín alatt 6 lobulusból álló kis nyálmirigy részletek, melyek környezetében egy fellazult alapállományban gyulladásoos sejtek, valamint kevés myxoid anyag együttese észlelhető.

Diagnózis

Mucocele.

Esetbemutató 3.

Morsicatio buccae

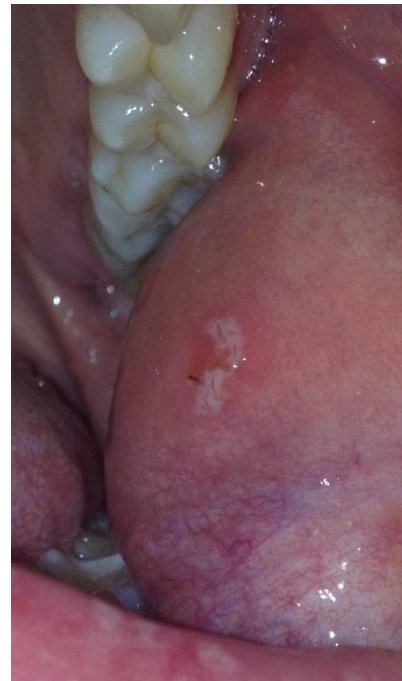Státusz

- Jó általános állapot
- Szimmetrikus arc
- Megtartott fogazat
- Jó szájhigiéné



Vizsgálatok

- Sztomatoonkológiai szűrés során eltérés nem látható.
- Temporomandibuláris ízületi diszfunkcióra utaló jel nincs.
- Klinikai vizsgálat során a bal bukkán lencsényi fekélyes elváltozás látható



Kezelés

- Páciens figyelmének felhívása a mechanikai irritáció kerülésére
- 10 nap múlva kontroll, az elváltozás nyomtalanul eltűnt

