

Semmelweis Egyetem
Fogászati és Szájsebészeti Oktató Intézet
Igazgató: Dr. Kivovics Péter



Dr. Friedreich Dóra

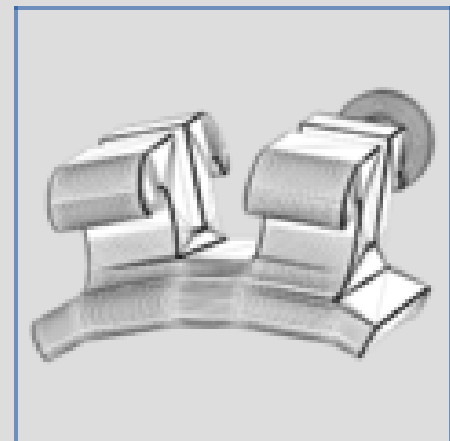
Tutor: Dr. Horváth János

Kórelőzmény

- 14 éves lány páciens
- Születési súly 2700g
- Szülés: normál
- 7 hónapig táplálkozott anyamellről
- Családi fogazati rendellenesség: nincs
- Evés: jó étvágyú, jól rág
- Beszédhibák: nincs
- Cuclizás, ujjszopás, körömrágás: nincs
- Gyermekbetegség: bárányhimlő
- Mandulaműtét: nem volt
- Alvás módja: normál, csukott száj
- Fogcsikorgatás: nincs

Általános anamnézis

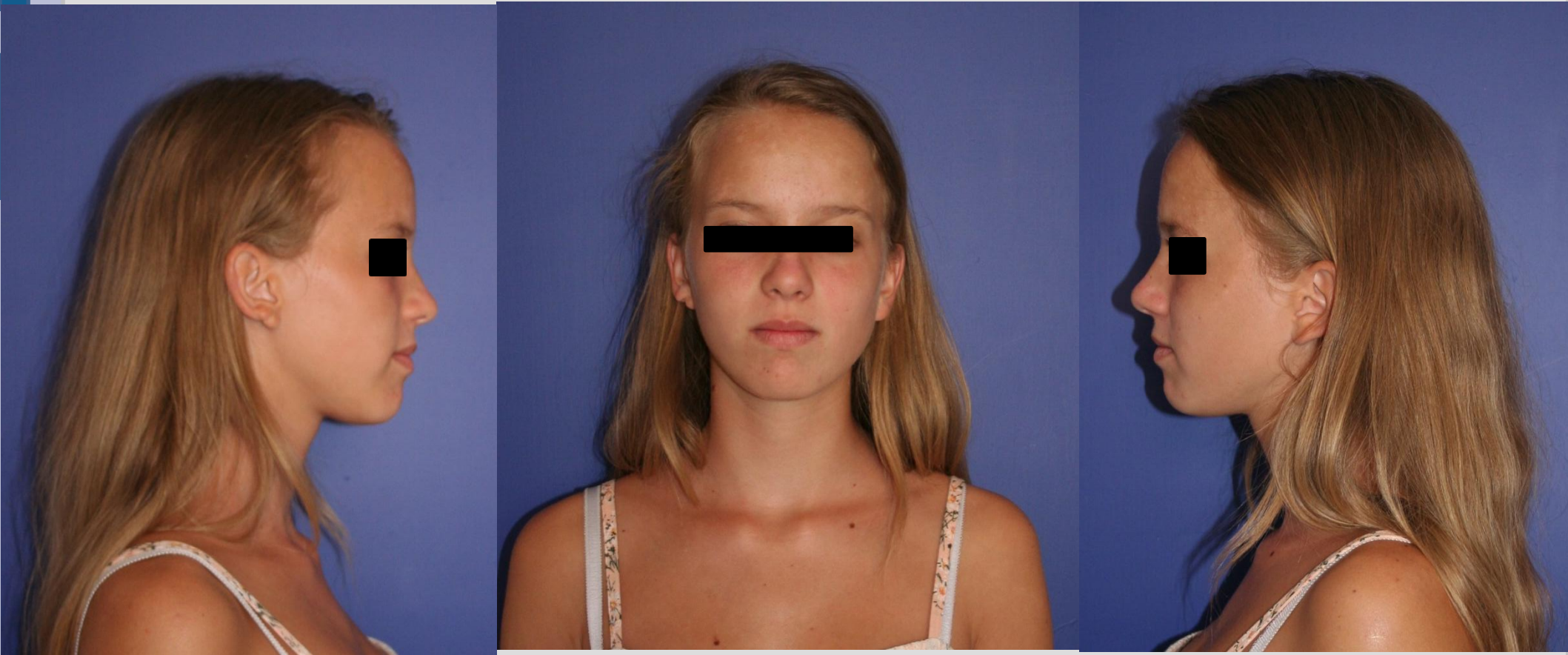- Véralvadási zavar: nincsen
- Allergia: nincsen
- Gyógyszerérzékenység: nincsen
- Gyógyszert nem szed
- Fertőző betegsége: nincsen
- Testalkata és szellemi fejlődése: normális



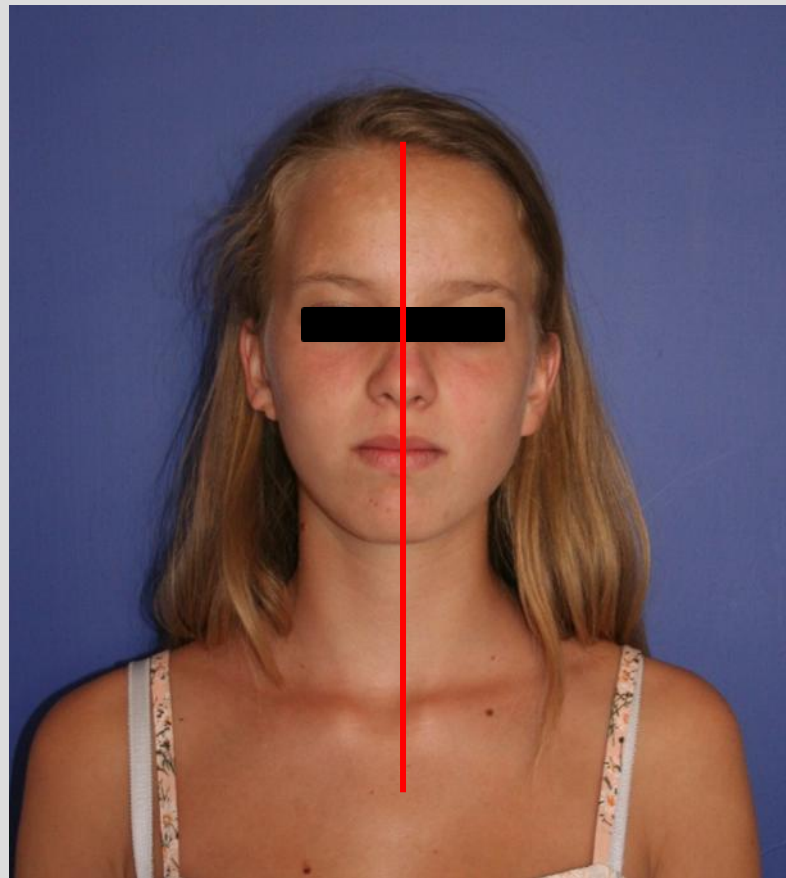Fogászati anamnézis

- Maradó fogazata van (korának megfelelő)
- Cariológiai státusza ép
- Paradontalisan ép
- Szájhygiéne: jó
- Maradó fogak kopottsága normális
- Nyelv nagysága, garat képletek normálisak
- Ajak, arcforma normális
- Szájlégzése nincsen
- M. mentalis működése normális,
- Nyelvlökés és ajakszorításos nyelése nincsen
- TMI diszfunkció nincsen

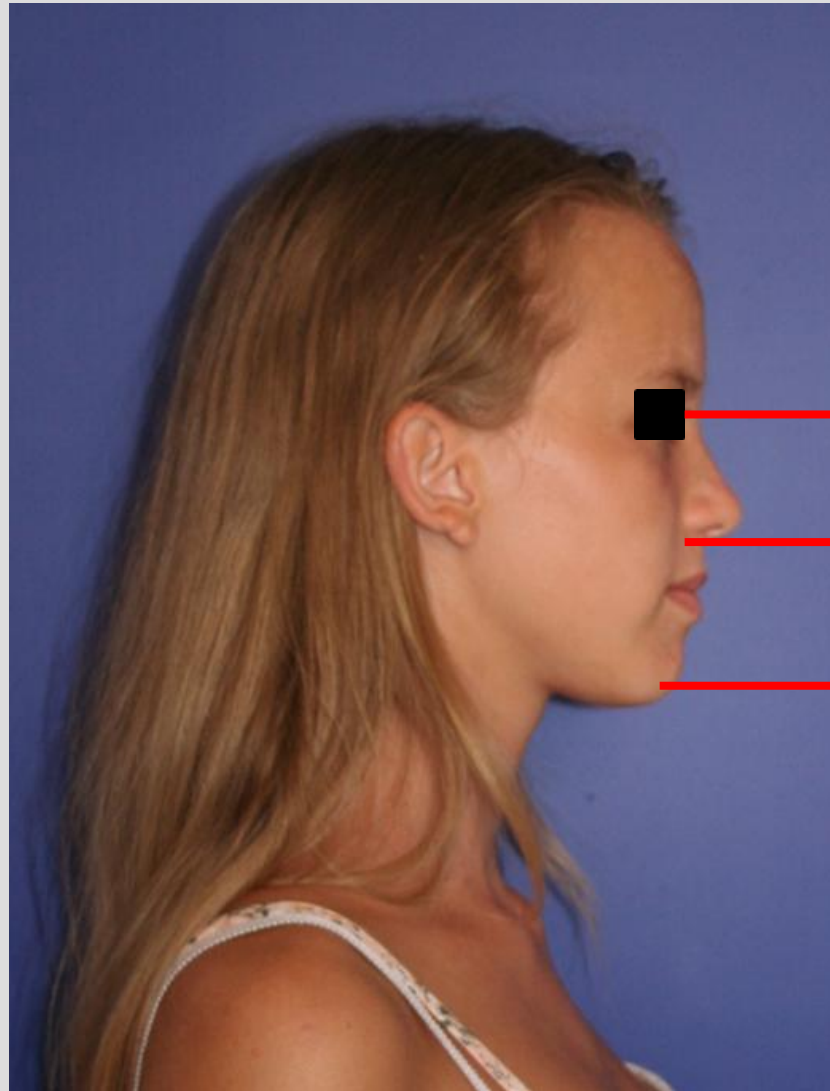
Arcképek



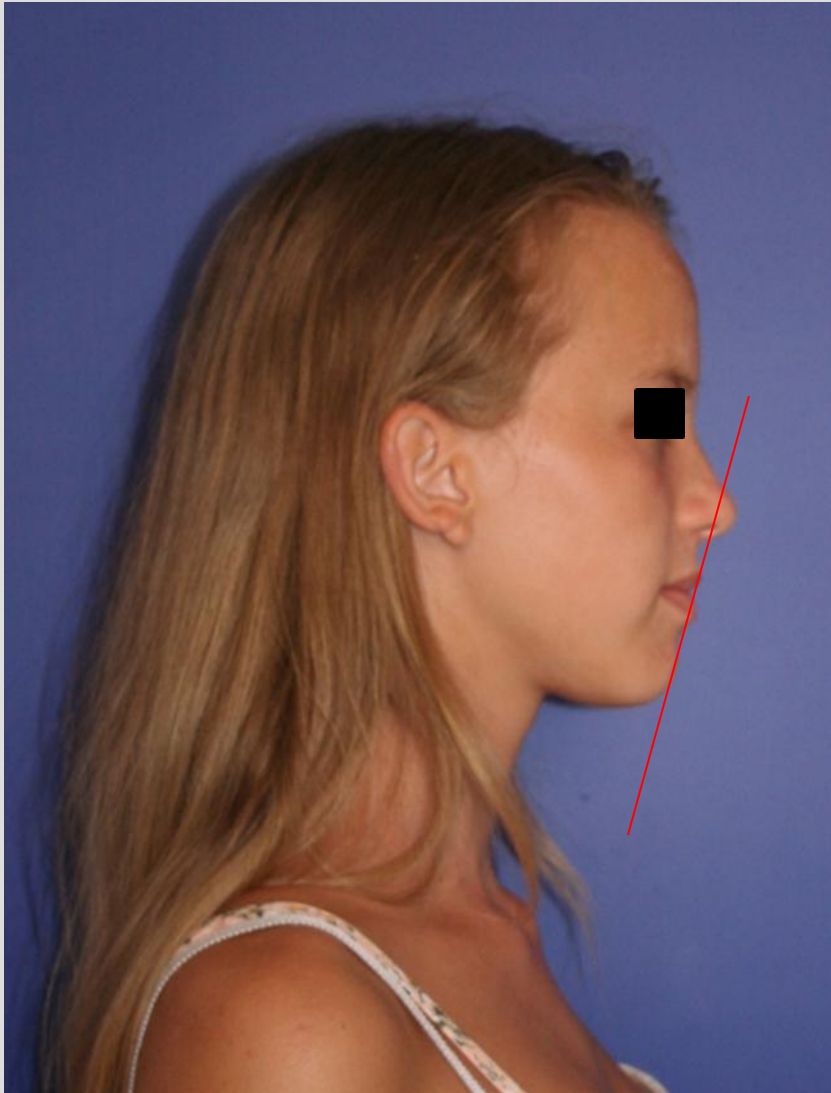Szimmetria viszonyok



Elülső arcmagasság arány

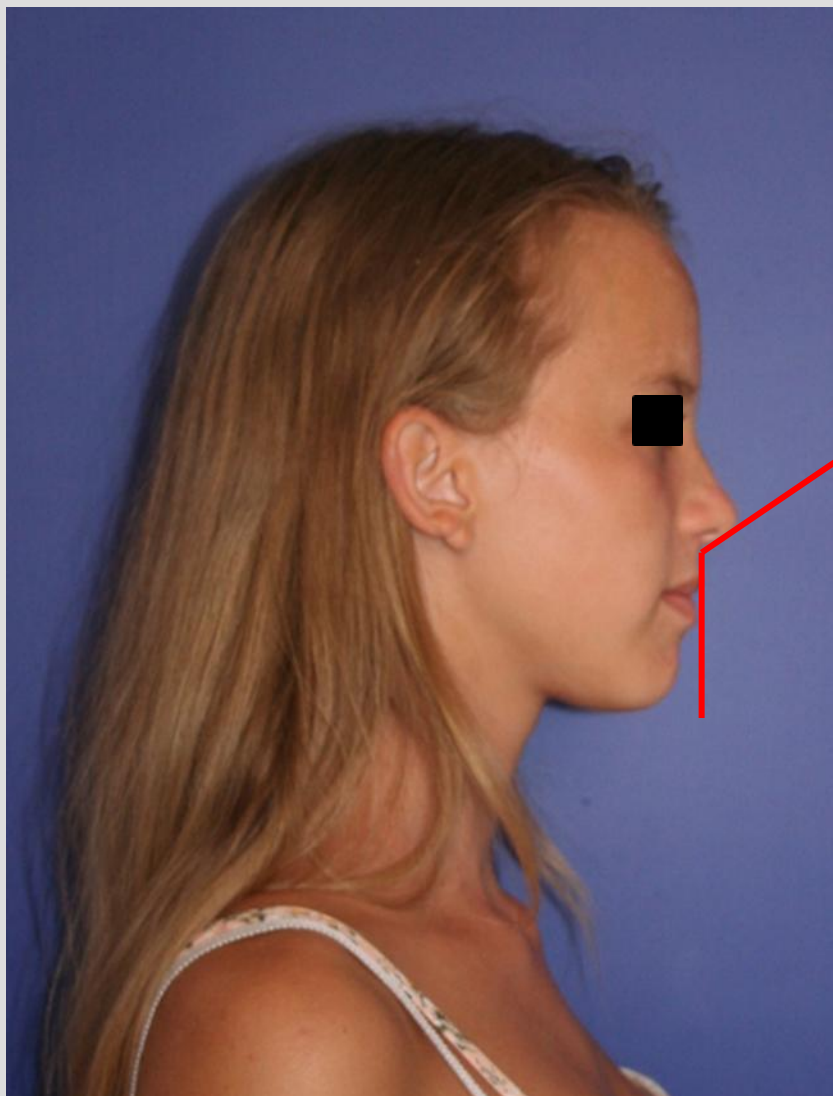

Steiner-féle jel



A lágyrészprofil esztétikai hatása akkor kedvező, ha a H-vonal az orr kontúrjának alsó, S-alakú szakaszát szinte középen metszi, és az alsó ajak szinte érinti a vonalat.

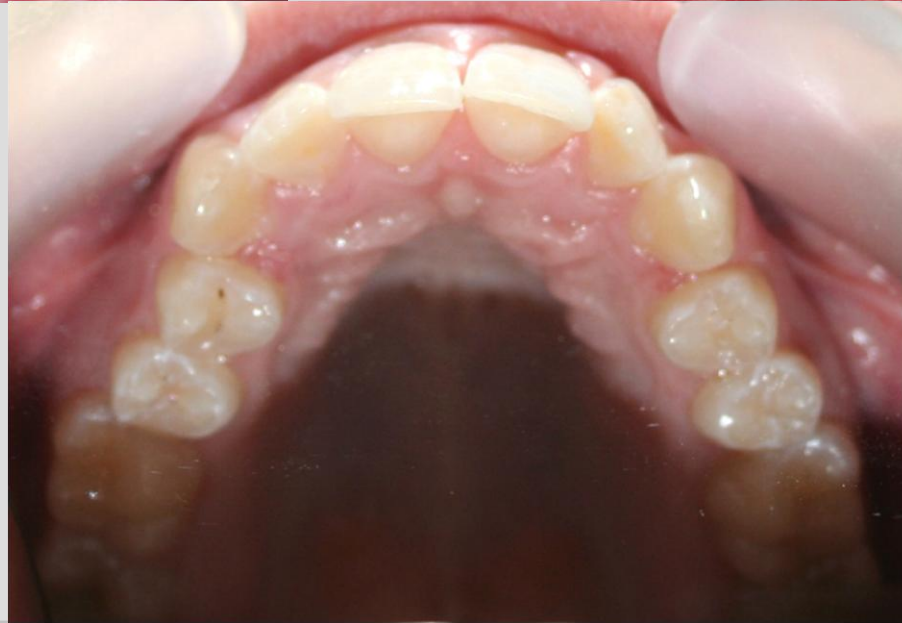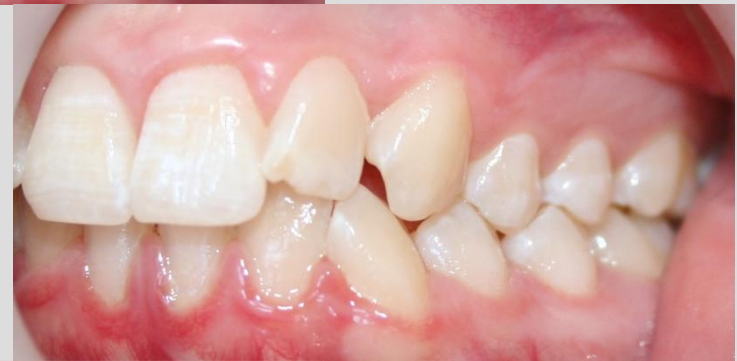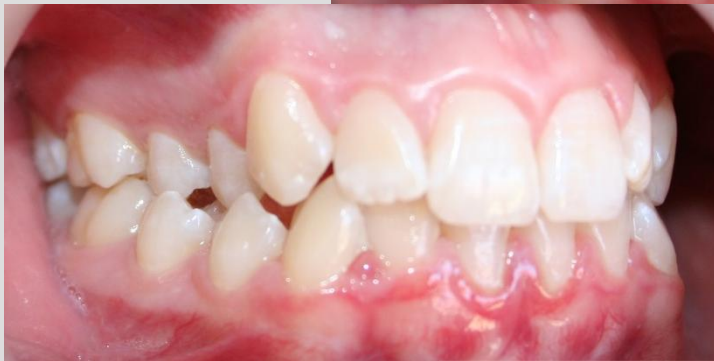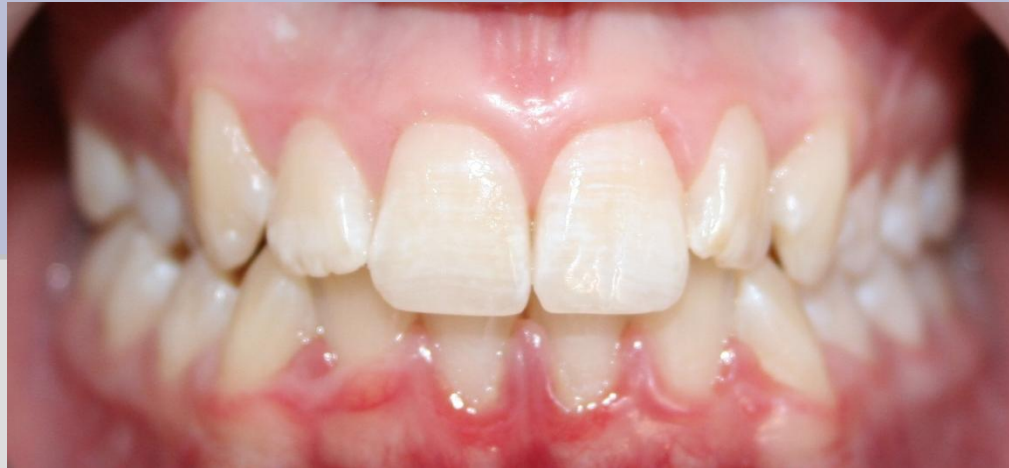Jelen esetben a H-vonal érinti az alsó ajkat és metszi középen az orr kontúrjának S-alakú szakaszát.



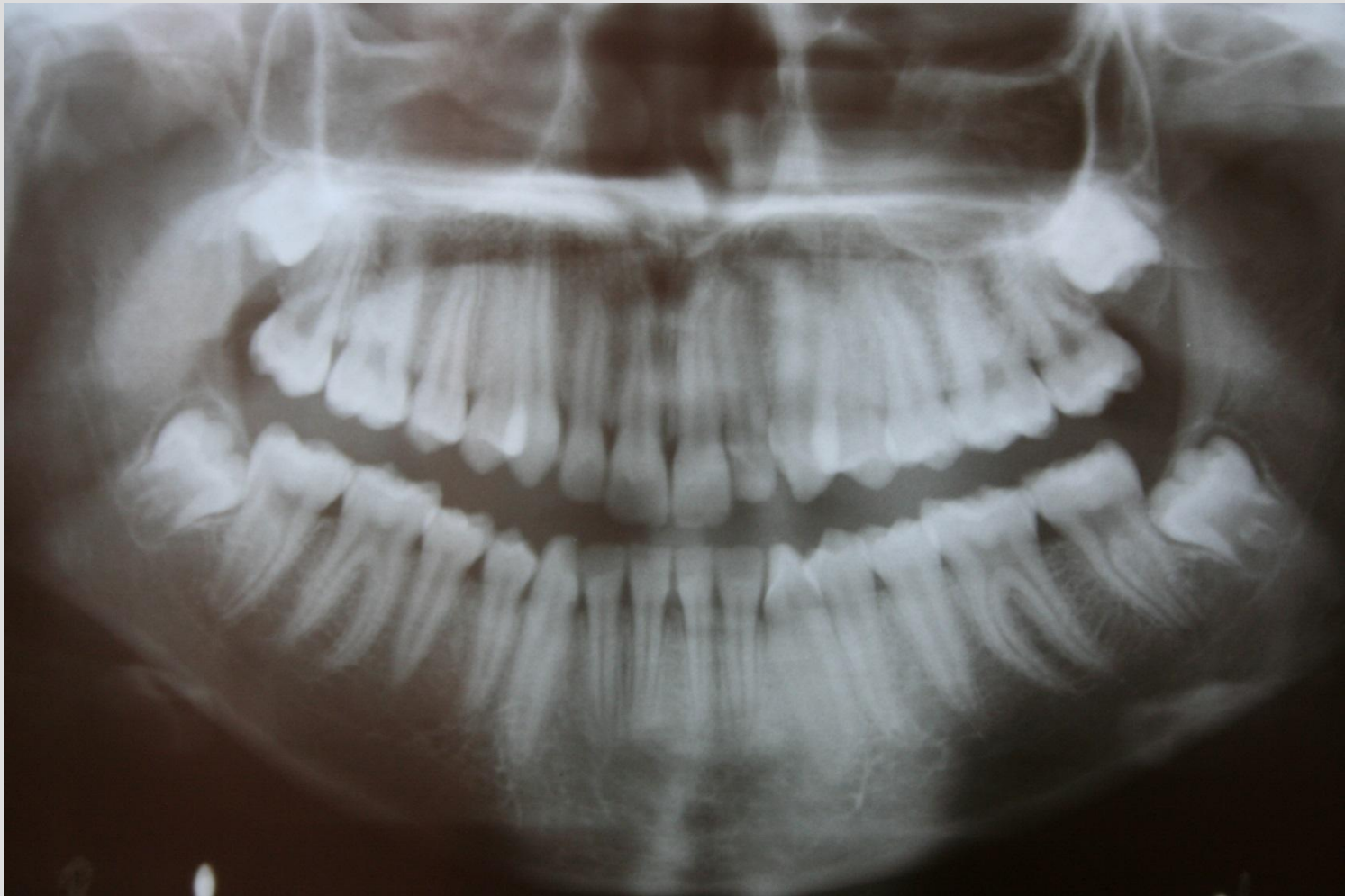Columella-érintő(ctg-Sn) és a felső ajak vonal(Sn-UL) által bezárt szög mért értéke: 112 fok

A nasolabiális szög középértéke 110fok, azaz páciensünk esetében mért érték esztétikailag kedvező

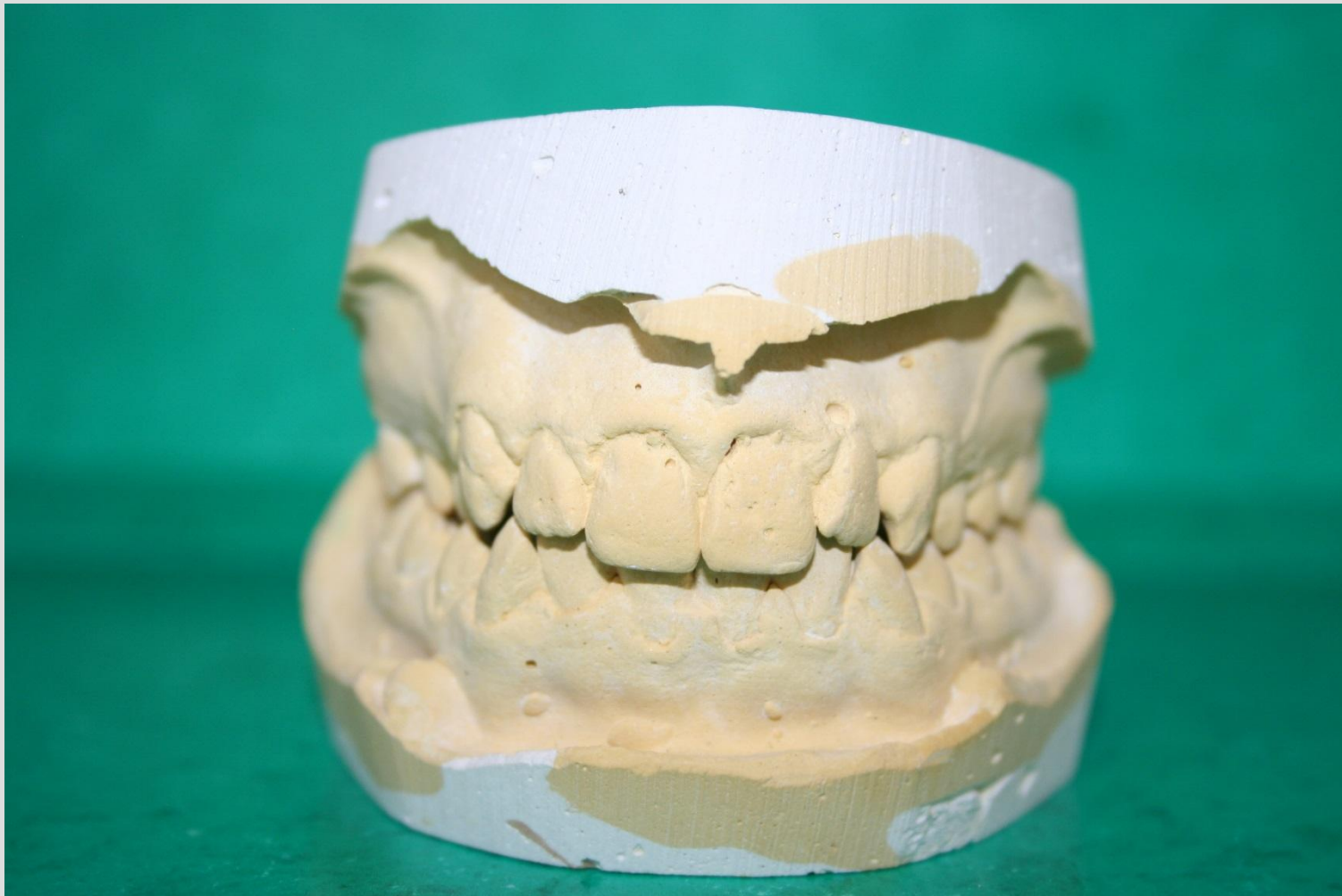
Szájfotók

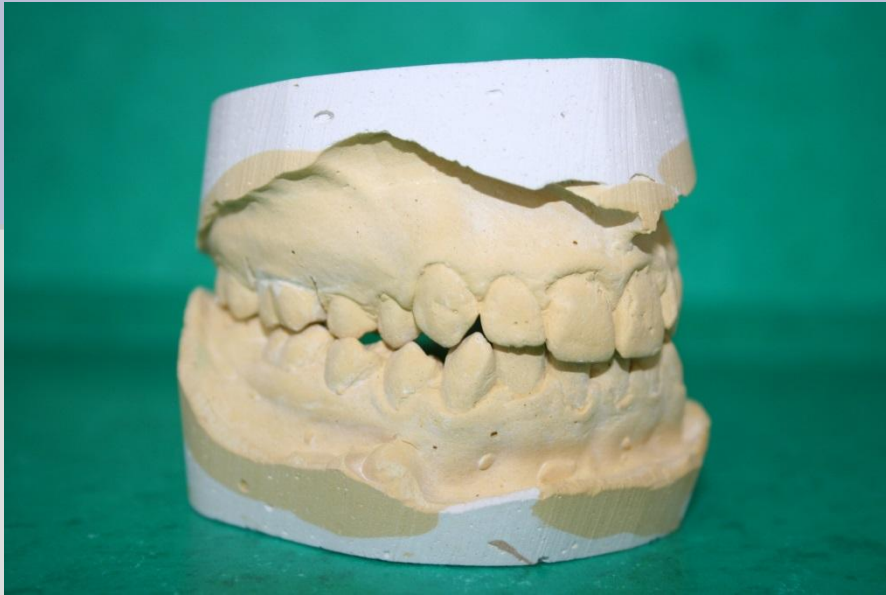

□ OP felvétel

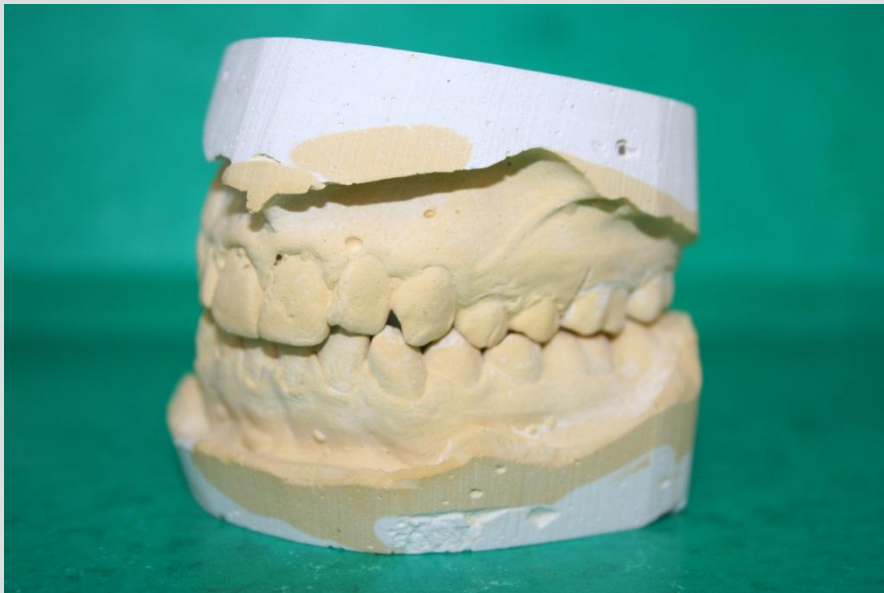

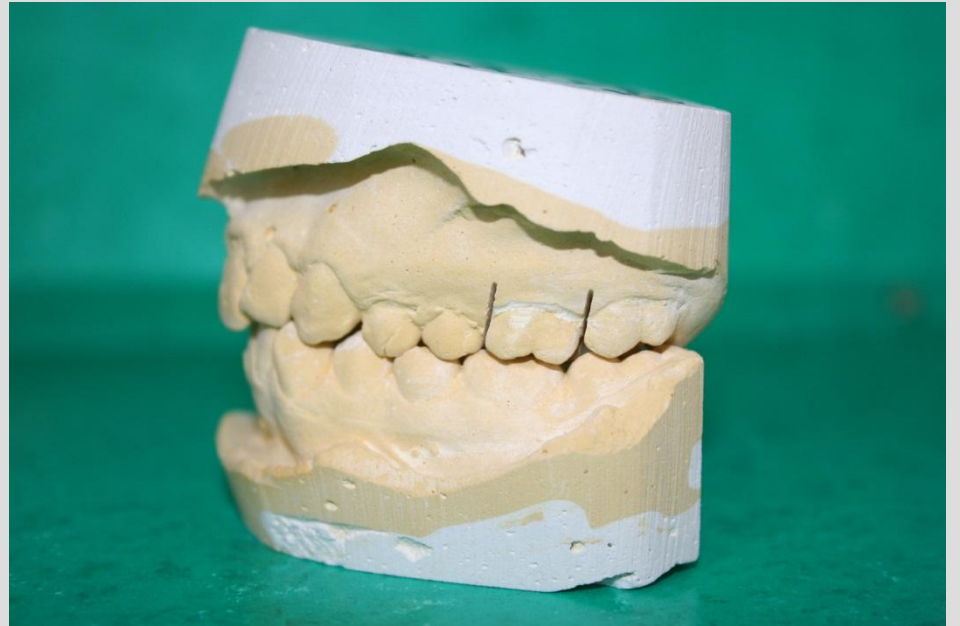
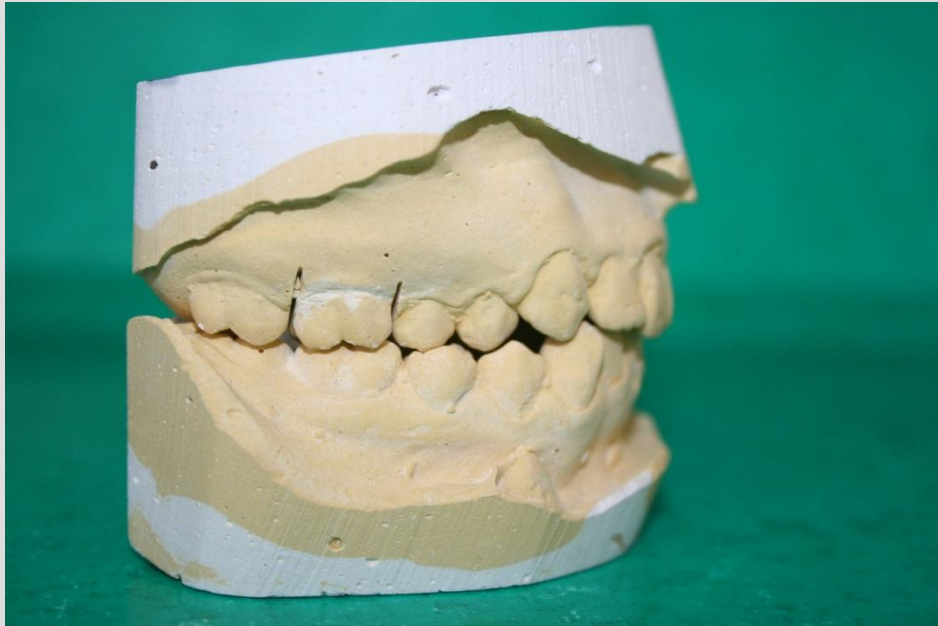□ Tanulmányi minta



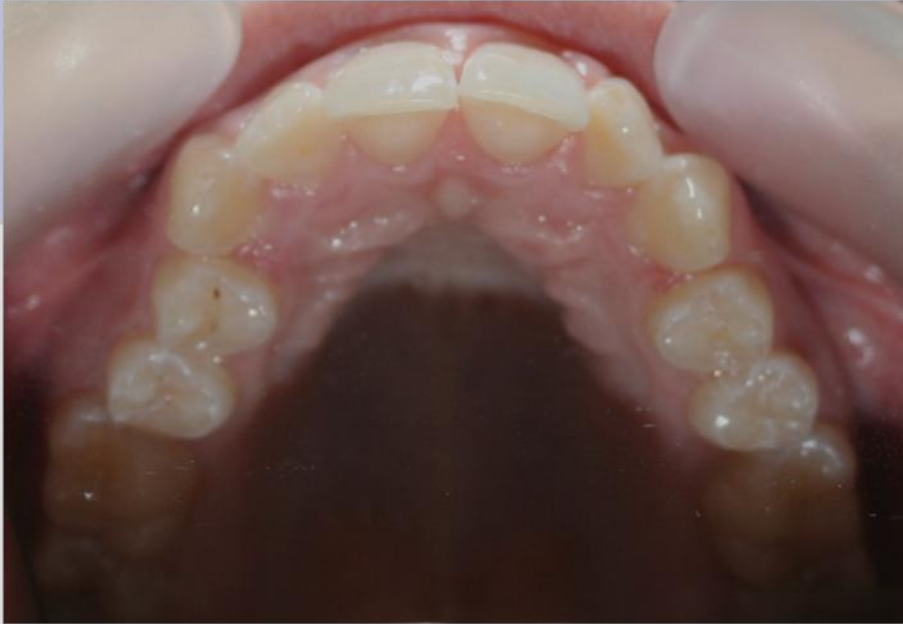

Jobb felső premolarisok kereszttharapásban vannak. Angle I. osztály van jobb és a bal oldalon is





□ Szájevizsgálat

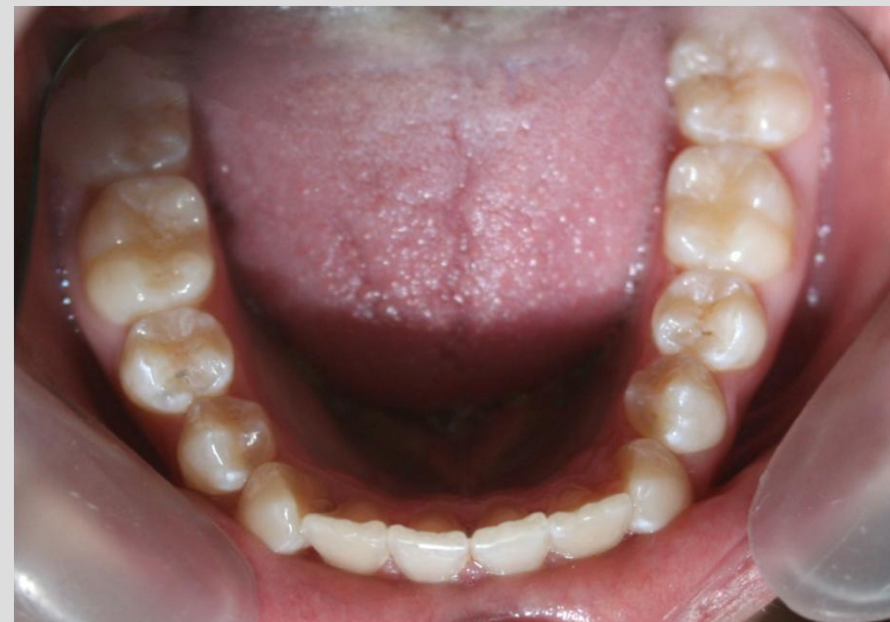

Első kvadráns:

17,16,15,14,13,12,11

Második kvadráns:

27,26,25,24,23,22,21



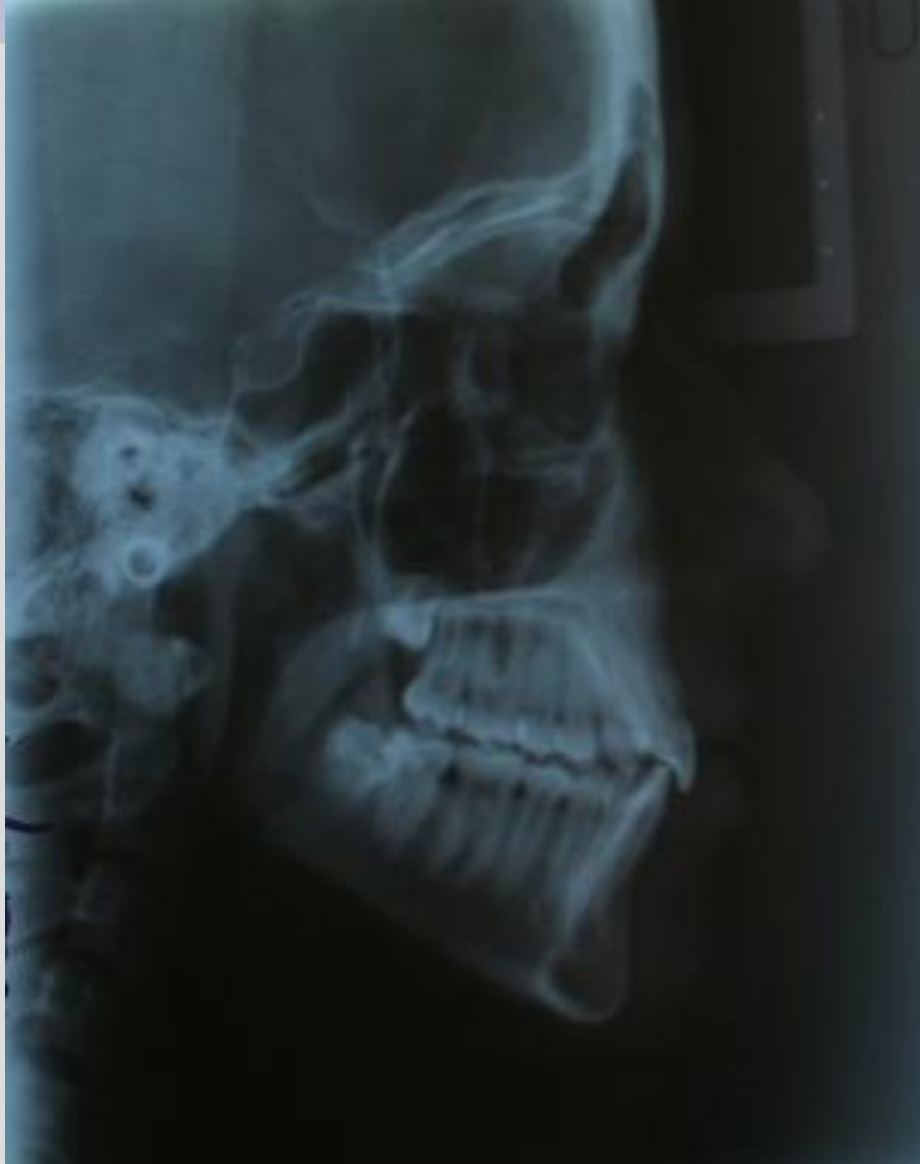Harmadik kvadráns:

37,36,35,34,33,32,31

Negyedik kvadráns:

47,46,45,44,43,42,41

□ Teleröntgen



□ Hasund analízis

Kefalometria				Arc típus osztályozás						Sagitt	
Mérések:	Ortognáth arc normál értékei	A	B	C	SNA	NL-NSL	NSBa	ML-NSL	SNB	ML-NL	Retrog
		Dátum	Dátum	Dátum							
SNA	82	79			41	15	142	42	64	28	Ortog
SNB	80	75			42	14	141	41	65	27	
ANB	2	4			44		140	40	66	26	
SNPg	81	75			66	13	139	39	67	25	Prog
NSBa	130	133			67	12	138	38	68	24	
Gn-tgo-Ar	126	123			68	11	137	37	69	23	
Nszög	58	59			70	10	136	36	70	22	Ver
Hszög	8	8			71	9	135	35	71	21	
ML-NSL	32	43			72	8	134	34	72	20	O (
NL-NSL	8,5	10			73	7	133	33	73	19	N (
ML-NL	23,5	33			74	6	132	32	74	18	T (
N-Sp' (mm)		54			75	5	131	31	75	17	F
Sp'-Gn (mm)		70			76	4	130	30	76	16	
N-Sp' 100%	79	77			77	3	129	29	77	15	
Sp'-Gn					78	2	128	28	78	14	
I-1 (szög)	131	133			79	1	127	27	79	13	
I-NA (szög)	22	20			80		126	26	80		
I-NB (szög)	25	24			81		125	25	81		
I-NA (mm)	4	3			82		124	24	82		
I-NB (mm)	4	4			83		123	23	83		
Pg-NB (mm)		1			84		122	22	84		
I-NPg (mm)		3			85		121	21	85		
Tweed (szög)	90	85			86		120	20	86		
					87		119	19	87		
					88		118	18	88		
					89		117	17	89		
					90		116	16	90		
					91		115	15	91		
					92		114	14	92		
					93		113	13	93		
					94		112	12	94		
					95		111	11	95		
					96		110	10	96		
					97		109	9	97		
					98		108	8	98		
					99		107	7	99		
					100		106	6	100		
					101		105	5	101		
					102		104	4	102		
					103		103	3	103		

Az anomália bazális jegyei	
Sagittális	Ortogn. diszt.
Vertikális	N.1

□ Kezelési terv

1. Felső jobb oldali premolarisok kereszttharapásának megszüntetése
2. Alsó felső fogak interkuszpídációjának beállítása
3. Egymáshoz harmonikusan illeszkedő fogívforma kialakítása
4. Szájhigiénia folyamatos ellenőrzése, instruálás motiválás

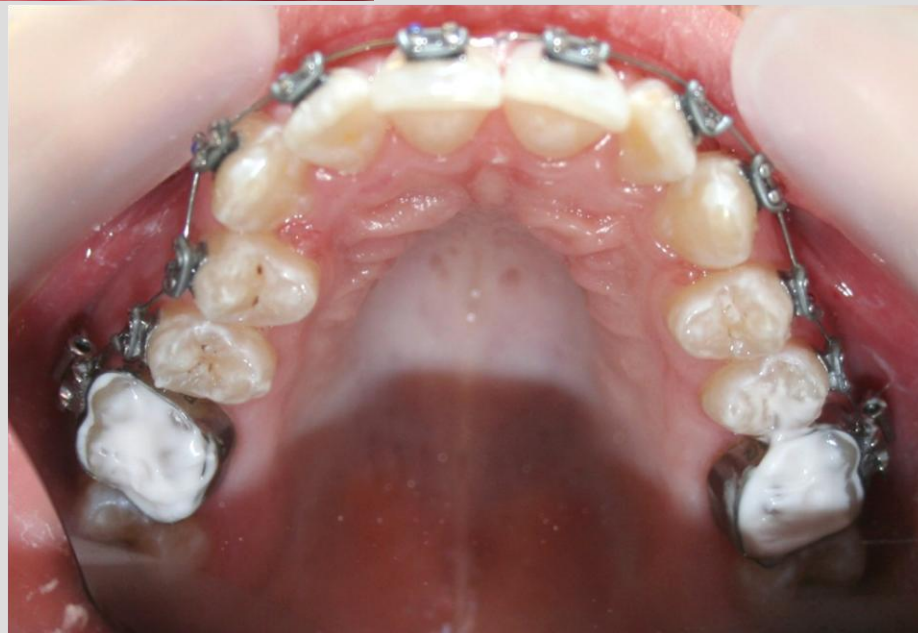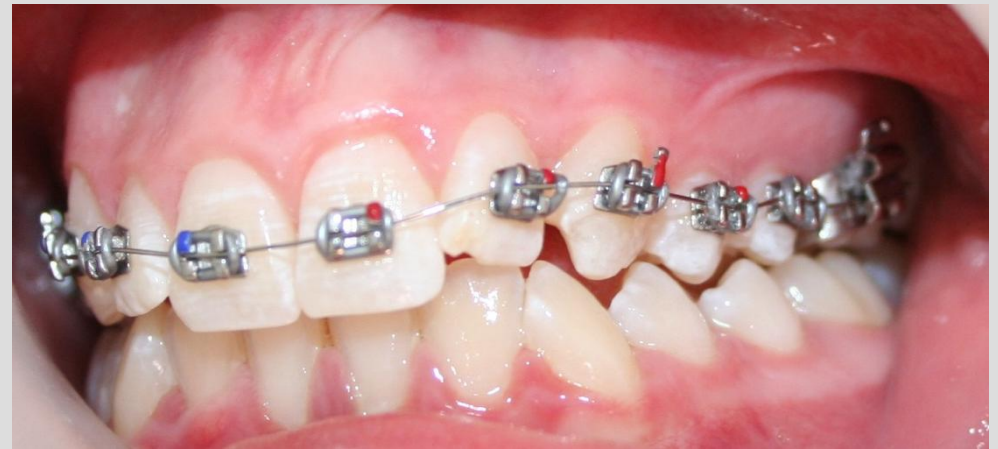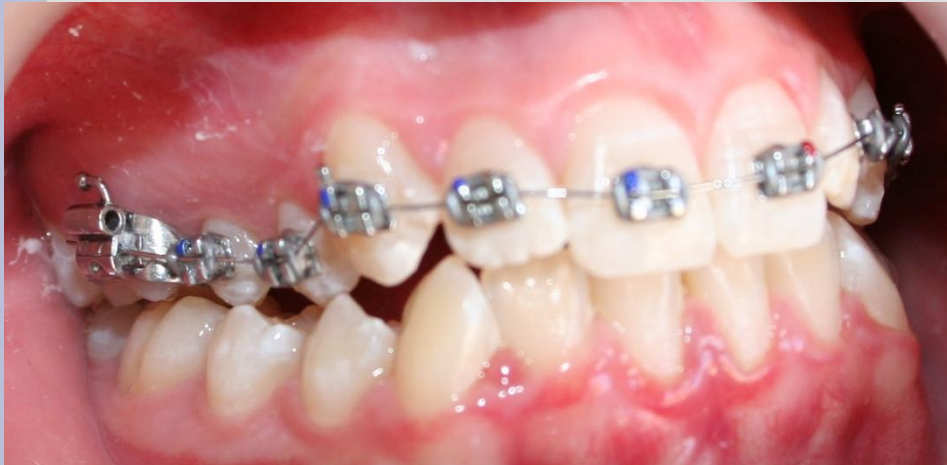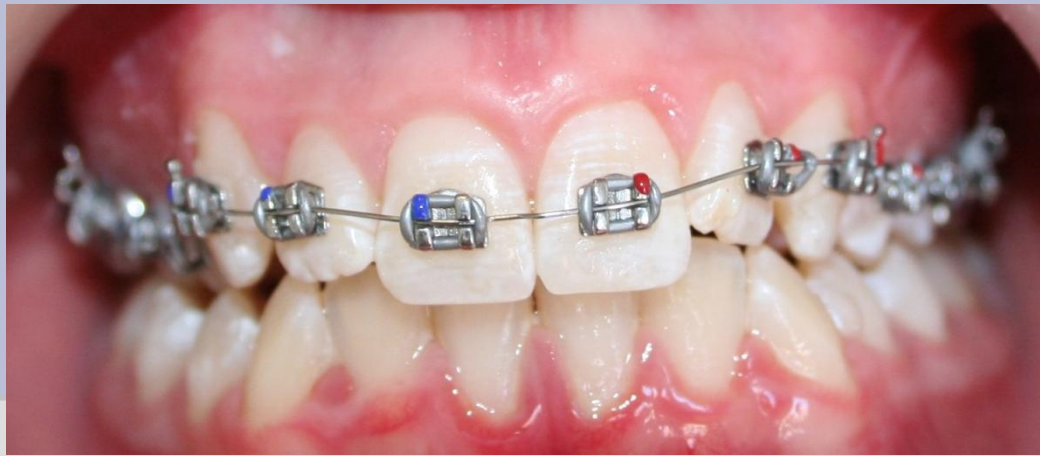□ Kezelés eszközei

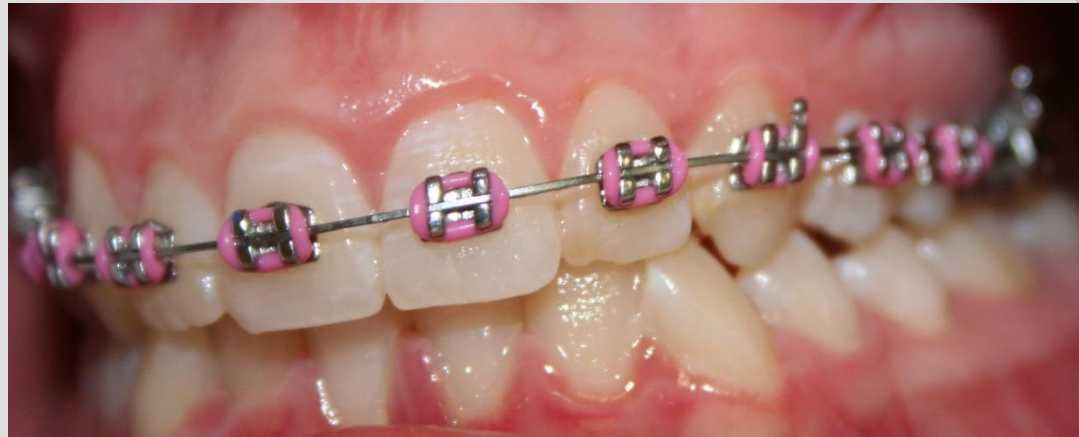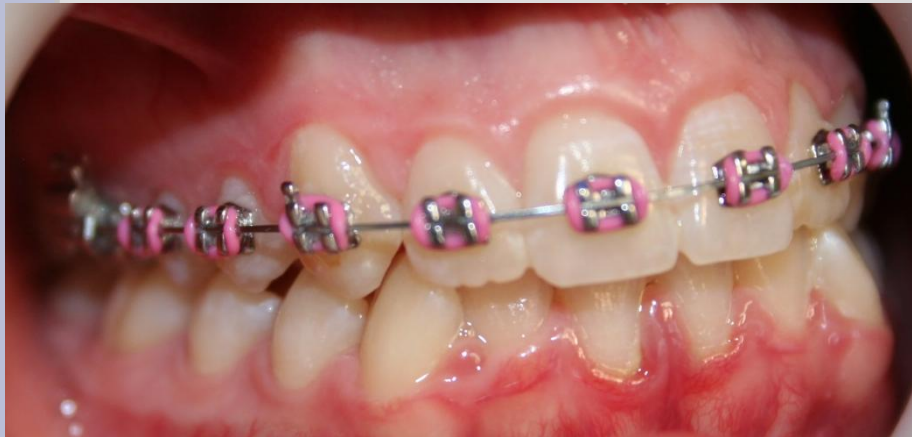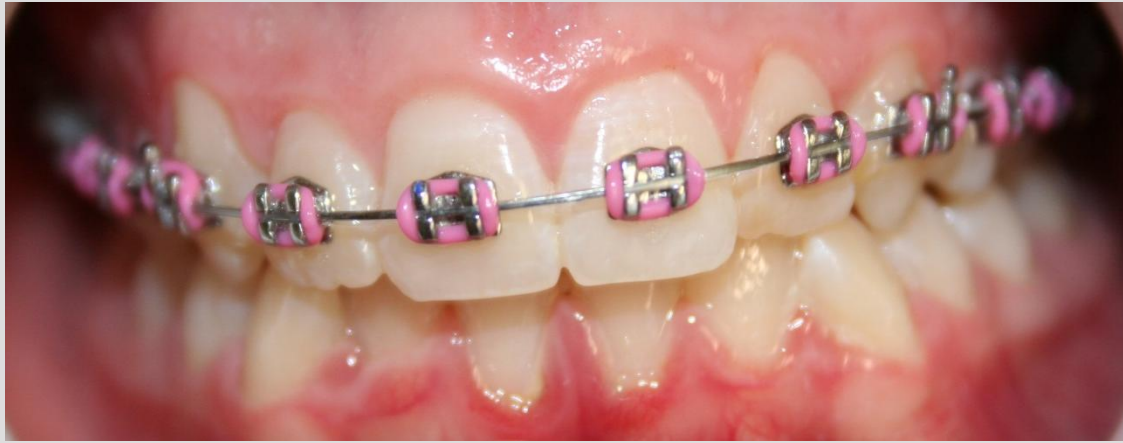Alsó és felső straight wire készülék : Mini roth

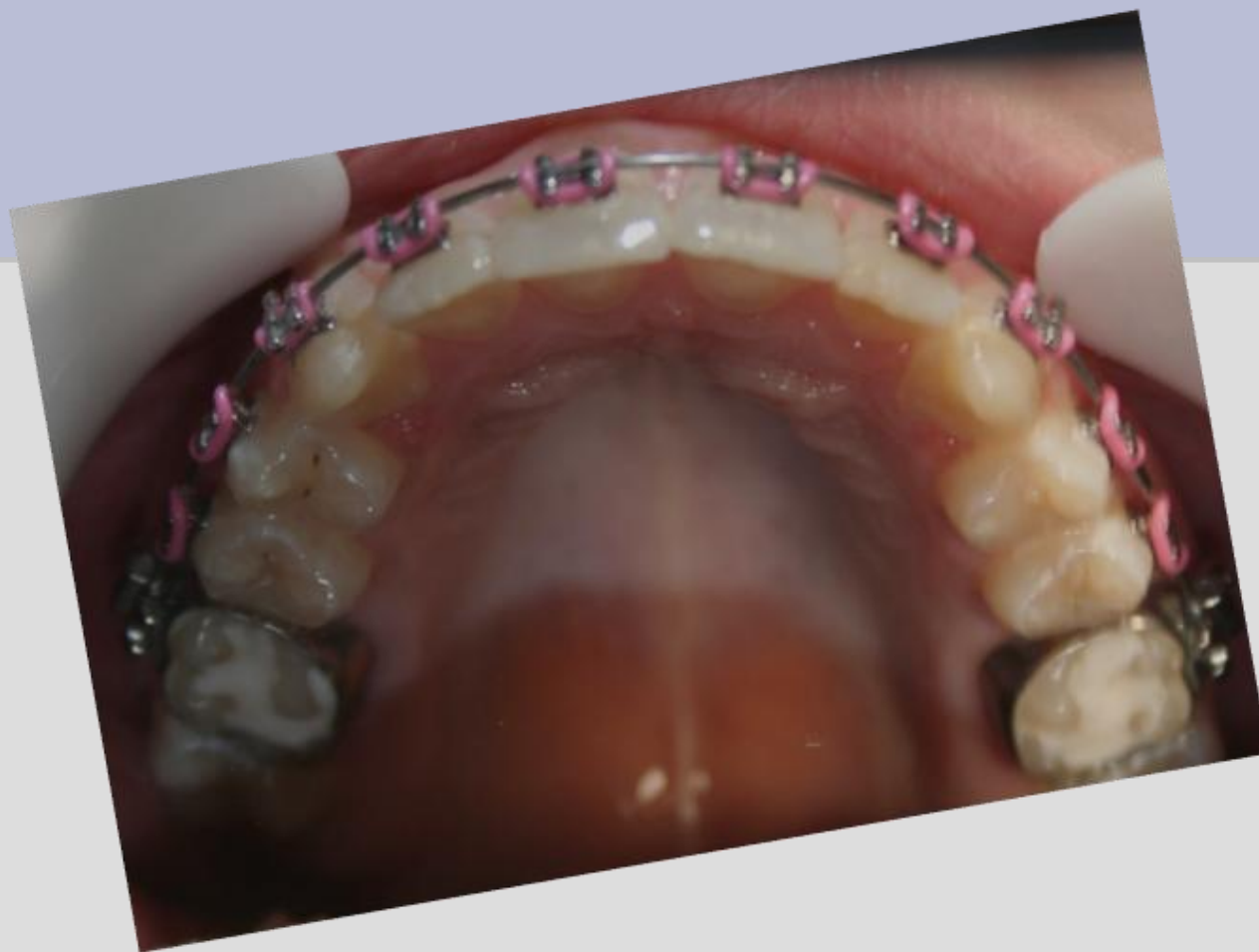Kezelési idő: 1-1,5 éve

Retenció: Fix retainer 3-3 ig









4 hónappal a ragasztás után a keresztherapás megszűnt