

Esetbemutató

Készítette:

Dr. Seereiner Tamás

Központi Stomatológiai Intézet

Mentor: Dr. Kivovics Péter



Páciens: 28 éves nő

-Panasz:

Ráharapásra nagyon fáj a jobb oldalon, hátul a foga

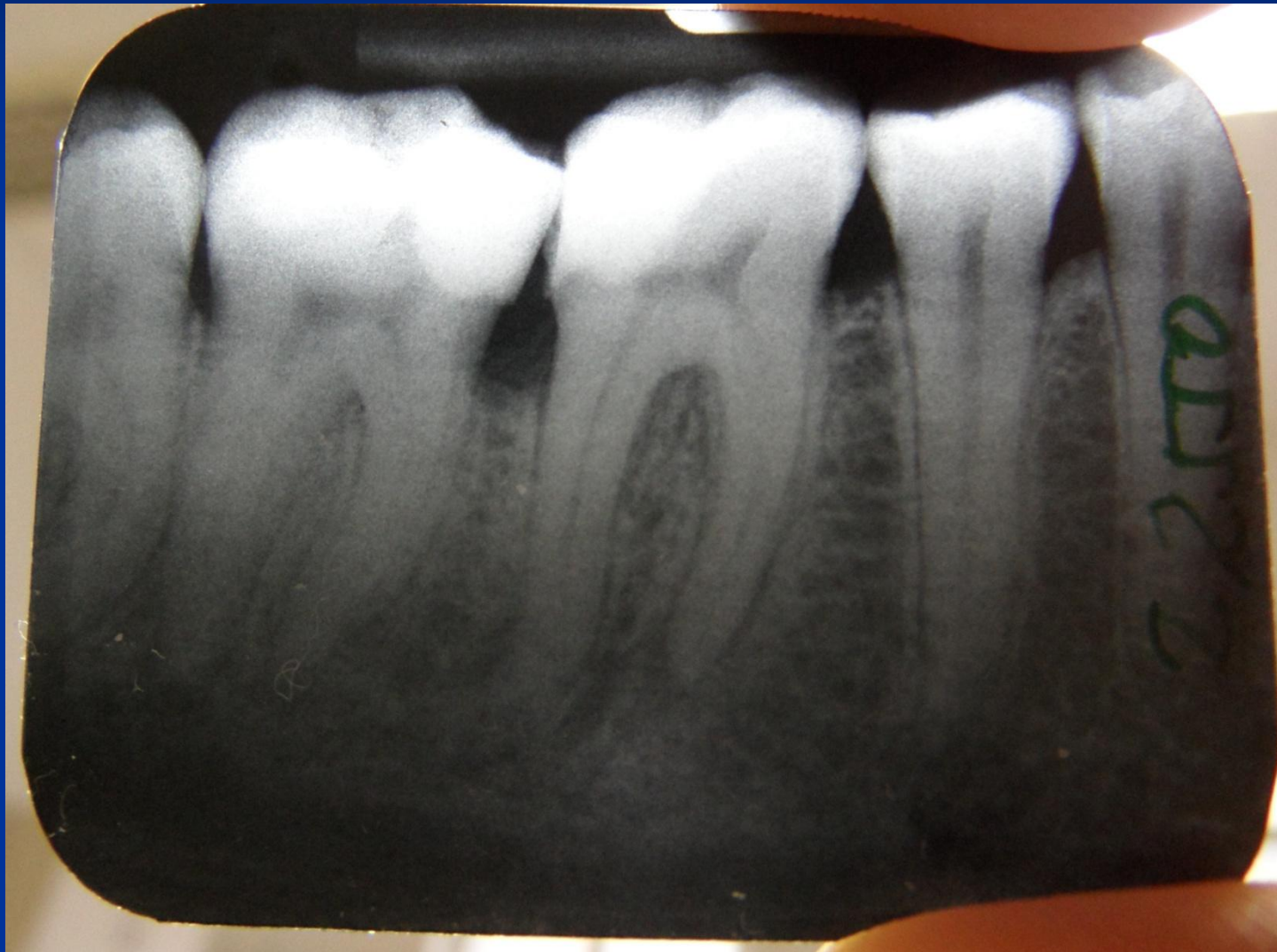-Vizsgálat: kopogtatás

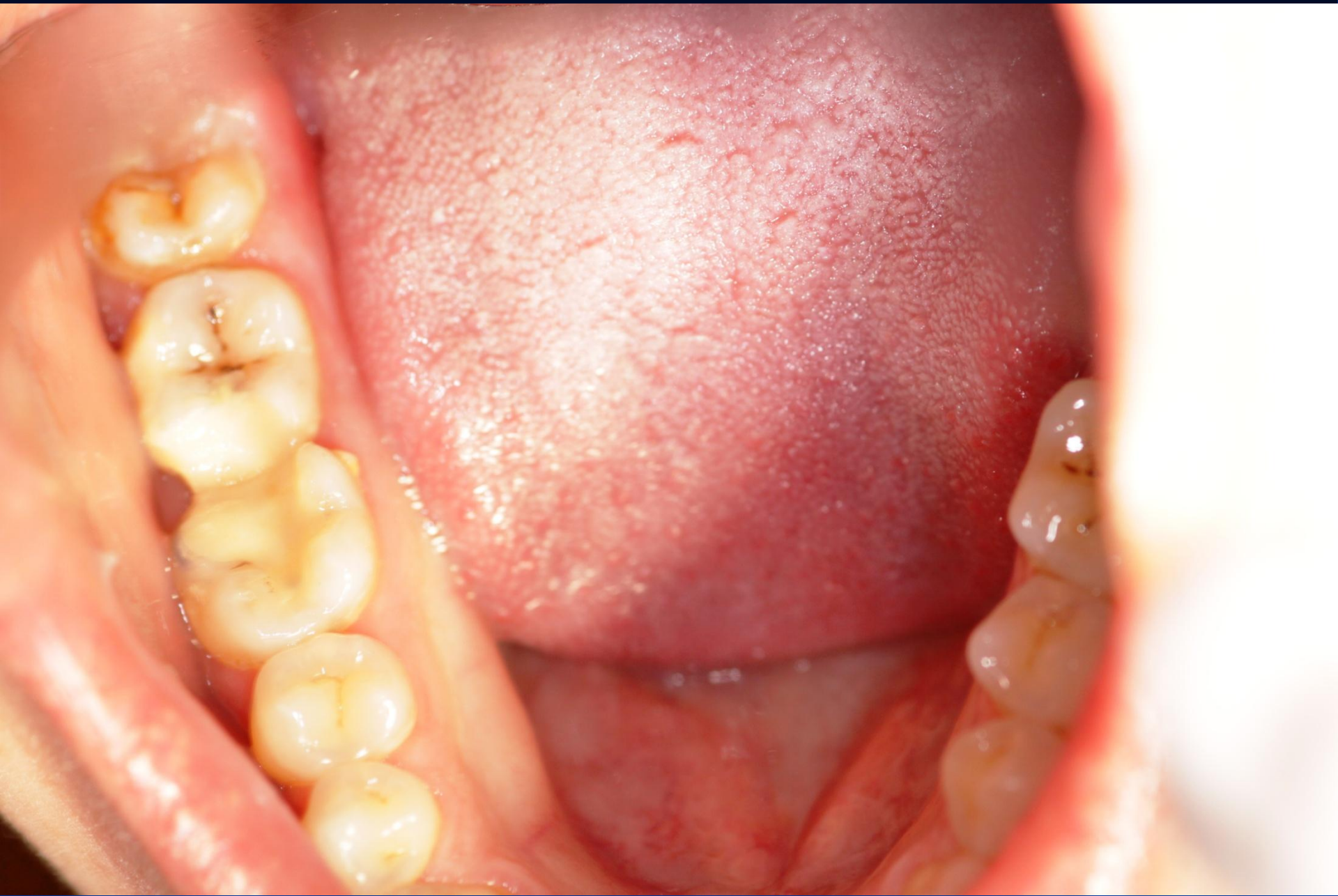-Diagnosis:

46-os fog : Periodontitis apicalis acuta

-Röntgenfelvétel

Röntgenfelvétel





1. Ülés

Anamnesis

Szájvizsgálat

Stomatoonkologiai szűrés: negatív

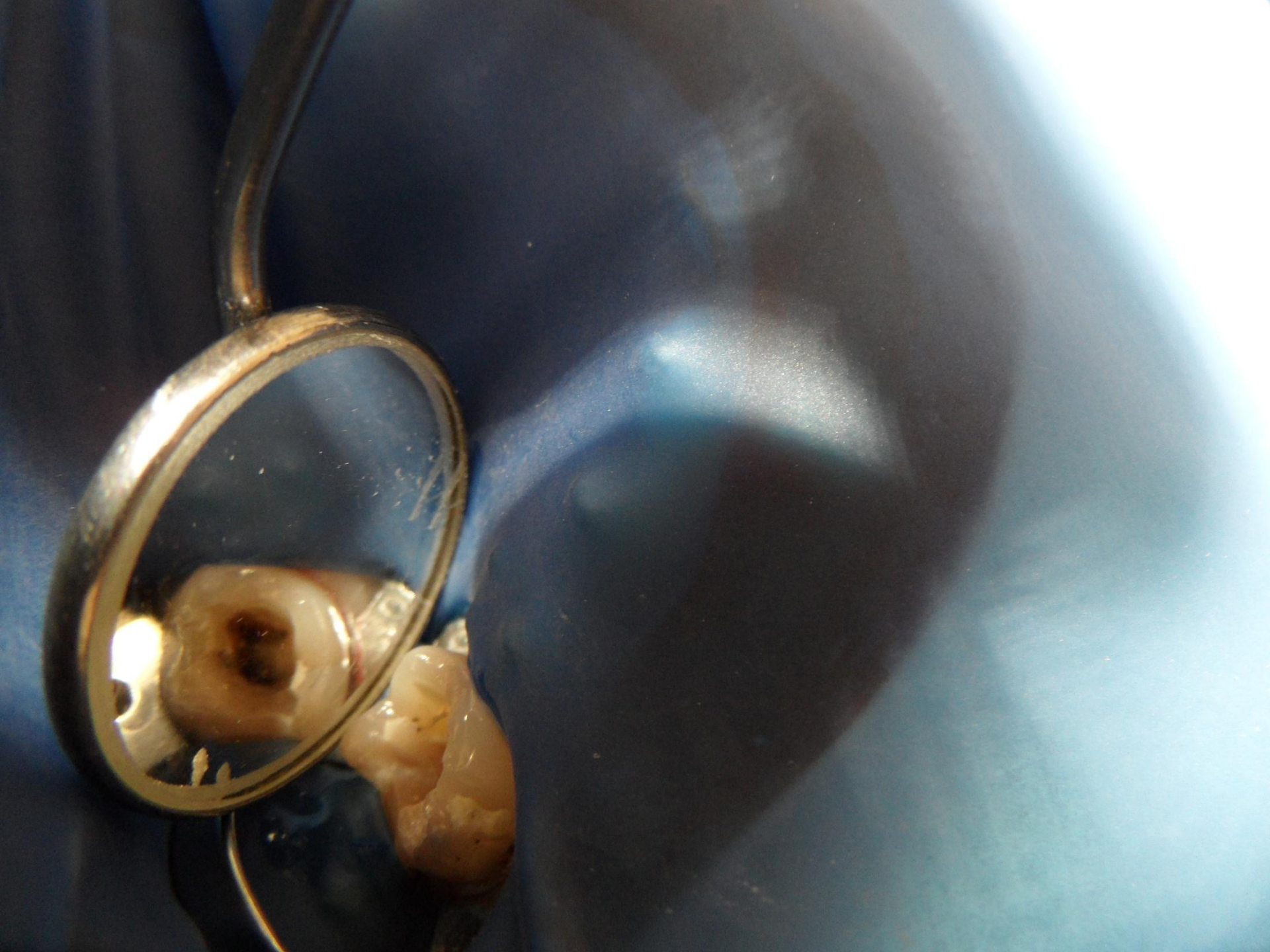TMI- vizsgálat. Negatív

Zárt fogsor alul és felül

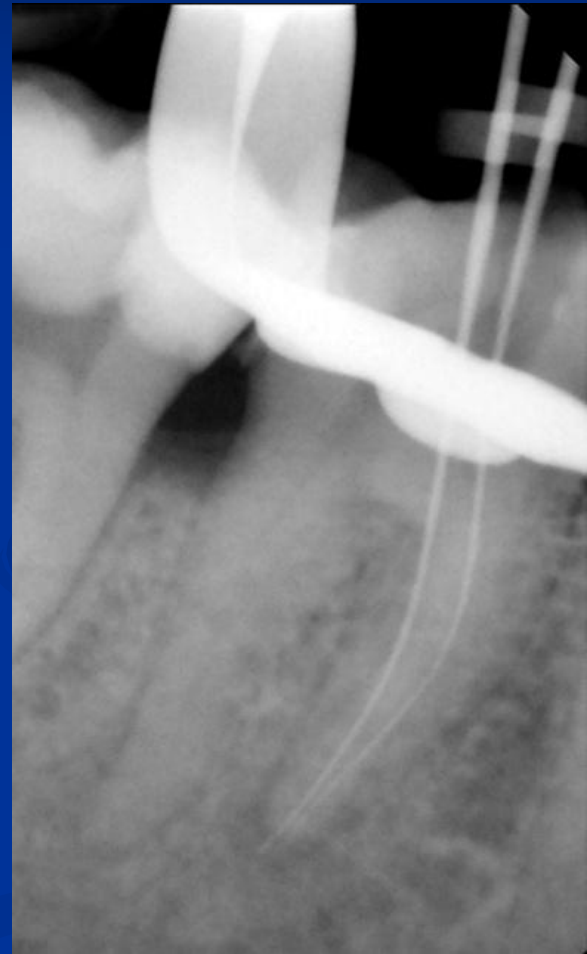
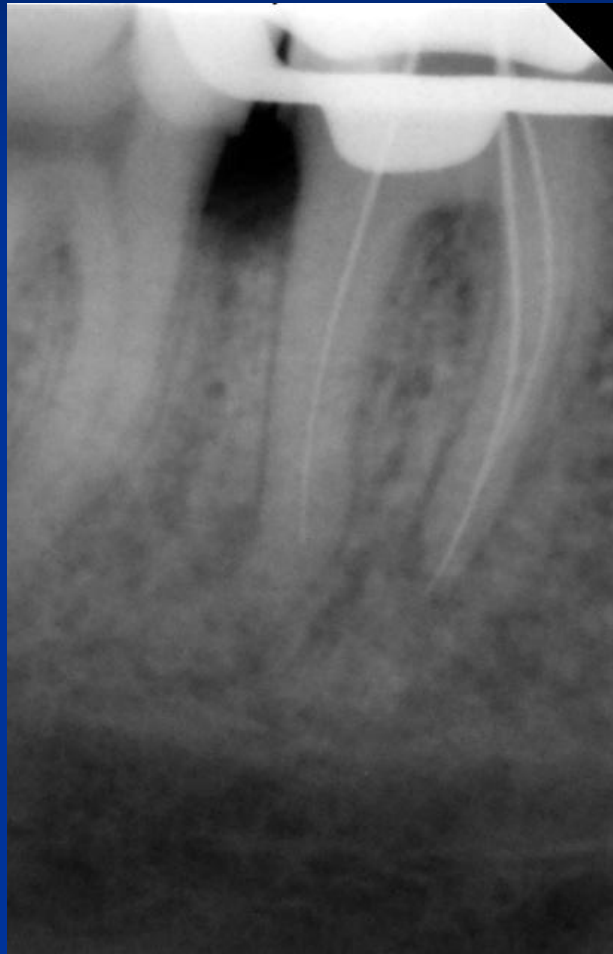
Nincs kezelést befolyásoló tényező

1.Ülés (folyt.)

- Érzéstelenítés: 2 ml. Lidocain
- Trepanatio
- Kofferdam felhelyezése
- 3 csatornát találtam
- Tűs kontroll, viszonyítási pont az occlusiós felszín



Tüs kontroll



1. Ülés (folyt)

-Munkahosszok-meghatározása apex lokátor és a röntgenfelvételek segítségével

MB. csat: 20 mm

ML. csat: 21 mm

D. csat. 19,5 mm

-Step-back technika, apicalis stopok kialakítása

-Mesterfájl: 35-ös mind a három csatornában

-Kemo-mechanikai tisztítás, mosás és szárítás

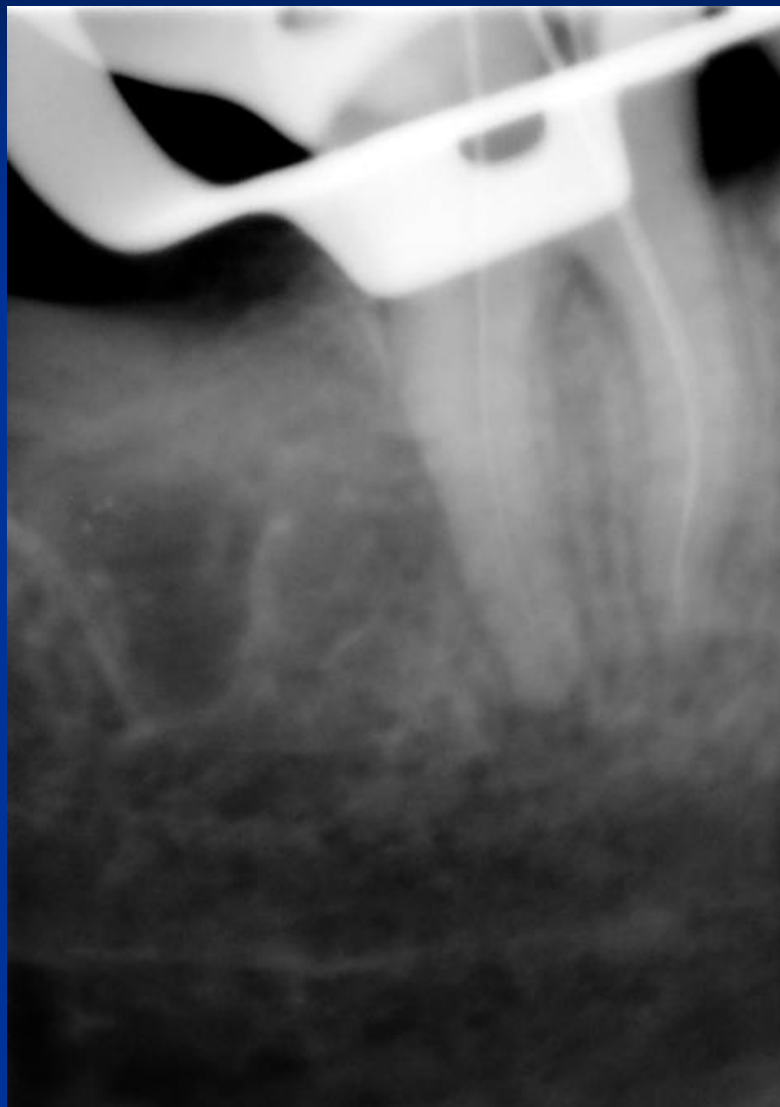-Végül CaOH₂ és IT (Cavit)

2. Ülés

- Új kezelési terv: 46-os és 47-es fogra szóló korona készítése
- 47-es fogból a régi tömés eltávolítása, melynek során a fog pulpája megnyilt
- Kofferdam felhelyezése
- 3 csatornát találtam
- Tűs kontroll, viszonyítási pont az occlusiós felszín

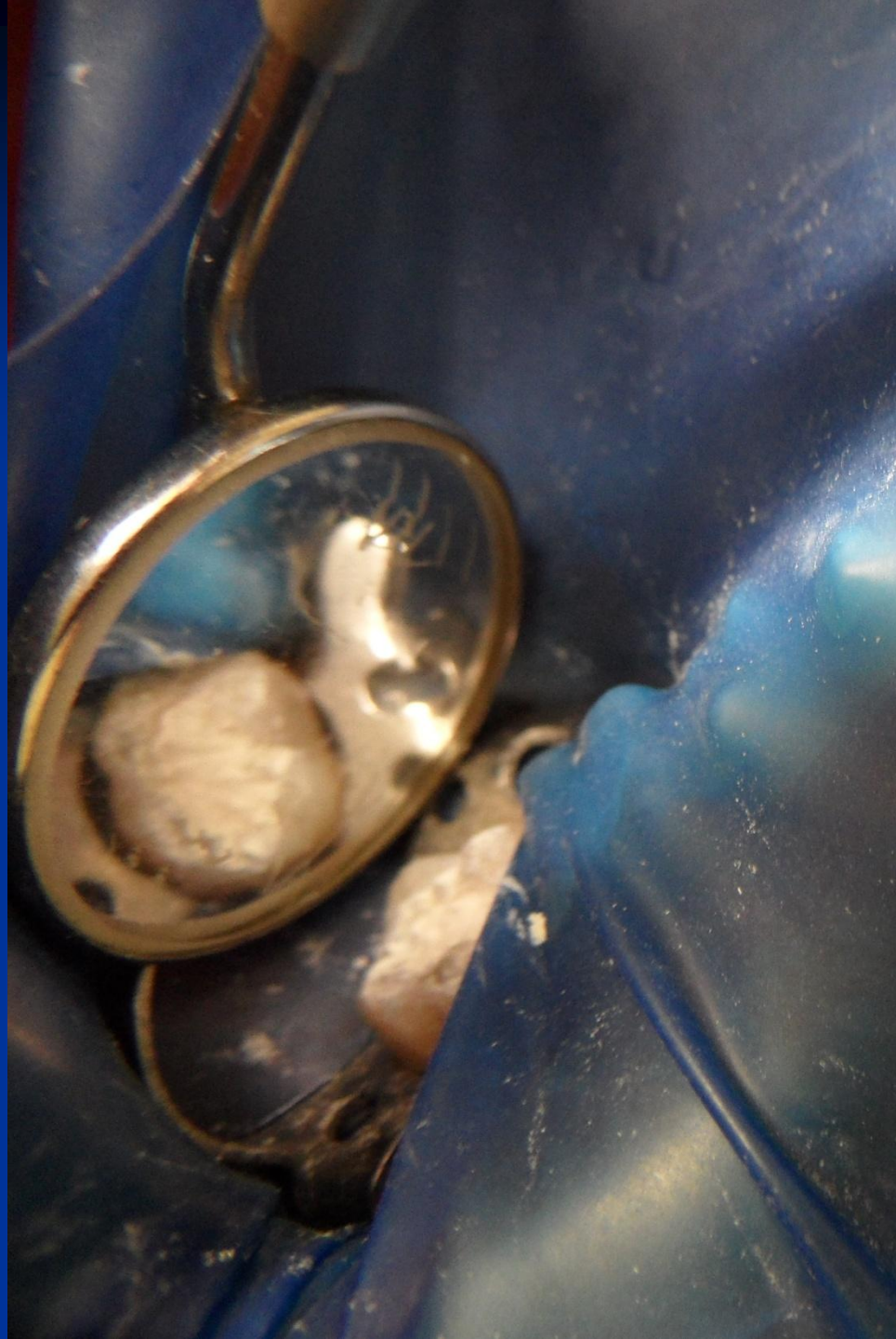

Tǖs kontroll



2. Ülés(folyt.)

- Munkahosszok meghatározása apex lokátor és röntgenfelvétel segítségével
- Munkahosszok:
 - MB: 20 mm
 - ML: 19 mm
 - D: 18 mm
- Step-back technika, apicalis stopok kialakítása
- Mesterfájlok: 35-ös
- Kemo-mechanikai tisztítás, mosás és szárítás
- CaOH₂ és IT (Cavit) behelyezése



3. Ülés

46-os és 47-es fogak gyökértömése lateral kondenzációs technikával

-Kofferdam felhelyezése és IT-k eltávolítása

-Mesterguttaperchák kiválasztása és bepróbálása a munkahosszokon

-Gyökércsatornák tömése lateral kondenzációs technikával. Sealer: AH 26

-Kontoll röntgen felvétel

-Fedőtömés a protetikai ellátás megkezdéséig: Üvegonomer cement (Fuji)

Kontroll röntgen felvétel





