



Semmelweis Egyetem Fogorvostudományi Kar
Fogászati és Szájsebészeti Oktató Intézet

igazgató: Dr. Kivovics Péter egyetemi docens



PARODONTOLÓGIA ESETBEMUTATÁS



KÉSZÍTETTE: DR. KOVÁCS LILLA

MENTOR: DR. DŐRI FERENC

TUTOR: PROF. DR. NAGY GÁBOR



ESET

GYÓGYSZER OKOZTA ÍNYHIPERPLÁZIA
KOMPLEX TERÁPIÁJA

ANAMNÉZIS

- Páciens: 55 éves férfi beteg
- Általános anamnézis: rendszeres alkoholfogyasztó (napi 2-3 sör, vagy rövidital), magas vérnyomás, köszvény, reflux betegség, valamint 2006-ban csípőprotézis műtét
- Fogászati anamnézis: extrém mértékű ínymeagnagyobbodás, meglazult fogak



SEMMEIWEIS EGYETEM

Fogorvostudományi Kar

Fogászati és Szájsebészeti Oktató Intézet
Igazgató: Dr. Kivovics Péter, egyetemi docens
e-mail: fszol@dent.semmelweis-univ.hu

Kérdőív az általános egészségi állapot felmérésére

A biztonságos és eredményes kezeléshez fontos, hogy egészségi állapotáról és kórelőzményeiről pontos képet kapjunk. Kérjük, figyelmesen olvassa el a feltett kérdéseket és mindegyikre válaszoljon!

Milyen gyógyszereket szed?	Igen	Nem	Hajlamos ájulásra?	Igen	Nem
Antibiotikum		nem			nem
Vérnyomáscsökkentő	igen		Visel szívritmus szabályzót?		nem
Gyógyszer szívbetegségre		nem	Allergiás-e?		nem
Véralvadásgátló		nem	allergián:		
Gyógyszer cukorbetegségre		nem	Van-e veleszületett fejlődési rendellenessége?		nem
Nyugtató/altató	igen		Volt/van-e májpanasza, sárgasága?		
Szteroid		nem	Kapott-e vértömlesztést?		nem
Gyógyszer-epilepsziára			Dohányzik?		
Egyéb: <i>Köszvényes fájdalomcsillapítót ill. gyulladáscsökkentőt.</i>			Fogyaszt rendszeresen alkoholt? <i>2-3 sör</i>	igen	
Szenved-e valamilyen betegségben?	Igen	Nem	Fogyaszt drogokat?		nem
Szív-érrendszeri betegség			Volt/van-e a családban daganatos beteg?		nem
Volt-e infarktus (6 hónapon belül)		nem	Volt/van-e daganatos betegsége?		nem
Magas vérnyomás	igen		Kapott-e sugárkezelést?		nem
Vérékenység		nem	Térhes-e jelenleg?		
Volt-e stroke?			Korábbi műtétek: <i>csípő protézis 2006.</i>		
Cukorbetegség		nem	Egészséget érintő egyéb fontos adat:		
Pajzsmirigy-érintő betegség			<i>Haj és epe gondjaim voltak, és néha előfordultak.</i>		
Tüdőbetegség (pl. asthma, TBC stb.)		nem	<i>Szedett gyógyszerek:</i>		
Reumás vagy egyéb ízületi betegség	igen		<i>covercard</i>		
Emésztőrendszeri betegség (pl. reflux)	igen		<i>nebilet</i>		
Vesebetegség	igen		<i>atona-teva</i>		
Idegrendszeri betegség (pl. epilepszia)		nem	<i>lanzone</i>		
Immúnhiánnyal járó betegség		nem	<i>milunt</i>		
Fertőző betegség (HIV, hepatitis, TBC)		nem			
Állt/áll-e pszichológiai kezelés alatt					
Anémia					
Csontritkulás					
Kapott biszfoszfonát kezelést?					
Egyéb betegség:					

A kezelés folyamán felmerülő és fellépő gyógyszeresedési változásokról és felmerülő betegségekről kérem mihamarabb tájékoztatasa kezelőorvosát!

Budapest, 2014. ...hó...nap

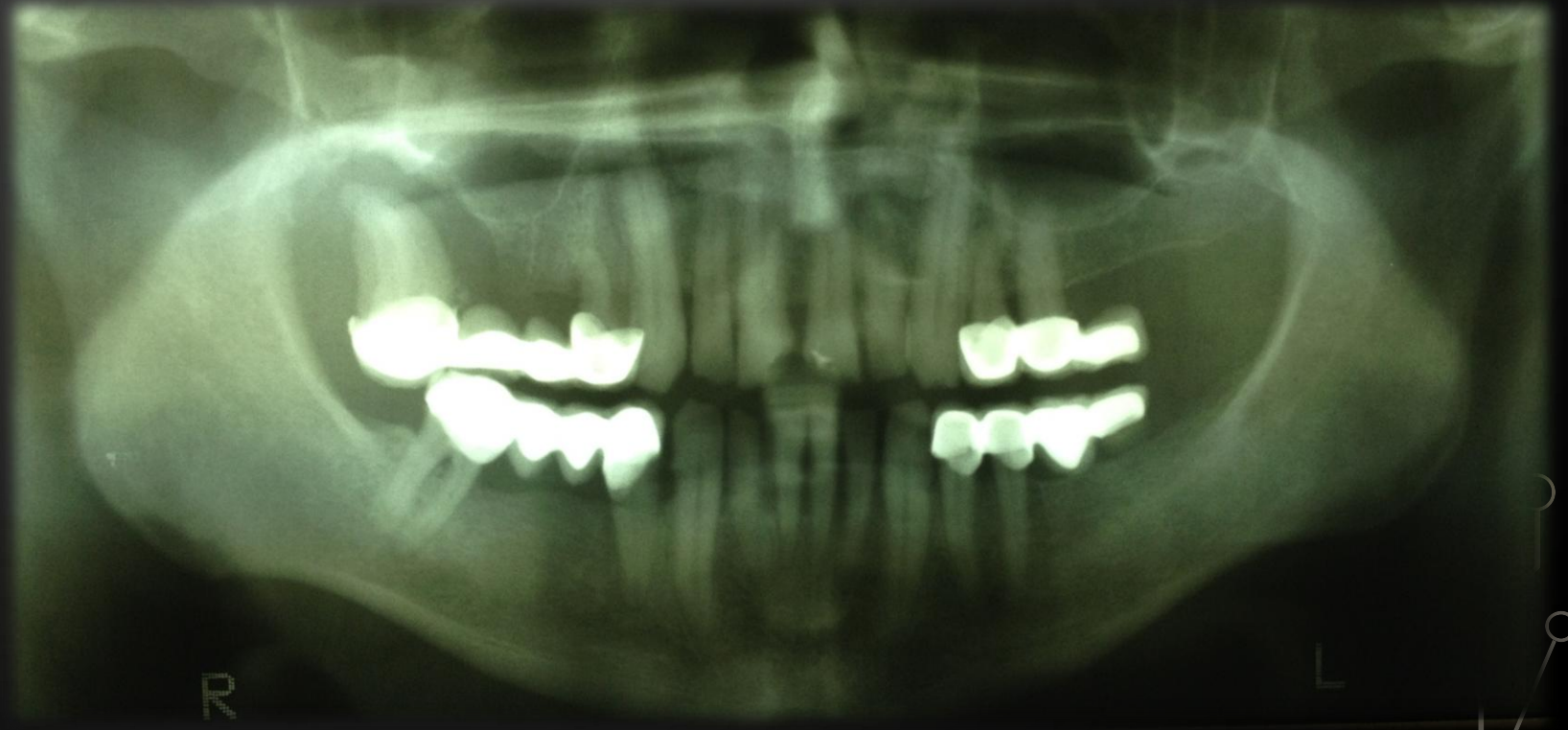
[Handwritten signature]
beteg aláírása

[Handwritten signature]
kezelőorvos aláírása

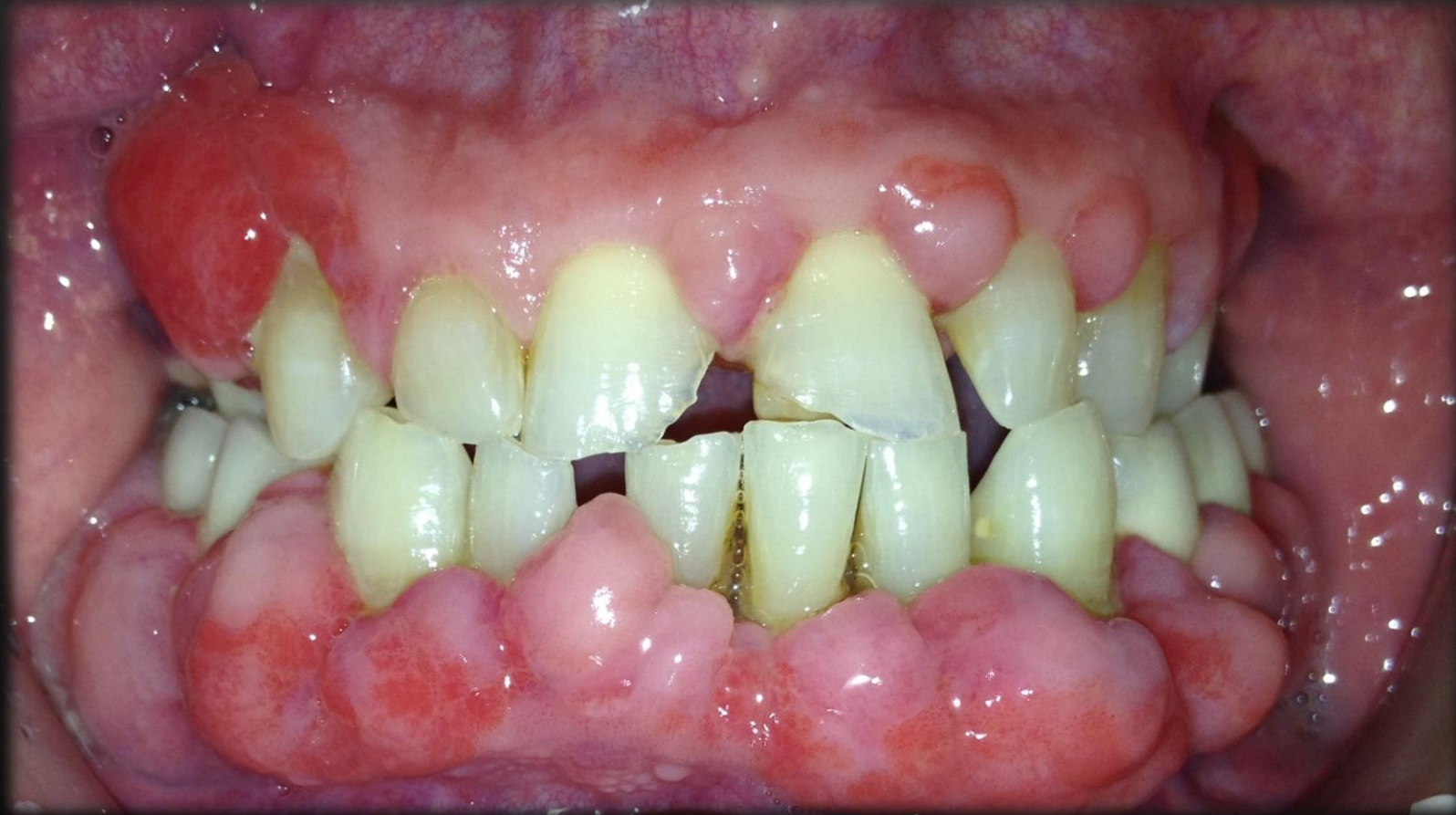Az adatok személyiségi jogainak tiszteltetésben tartásával és az orvosi titoktartás rendje szerint kezeljük.

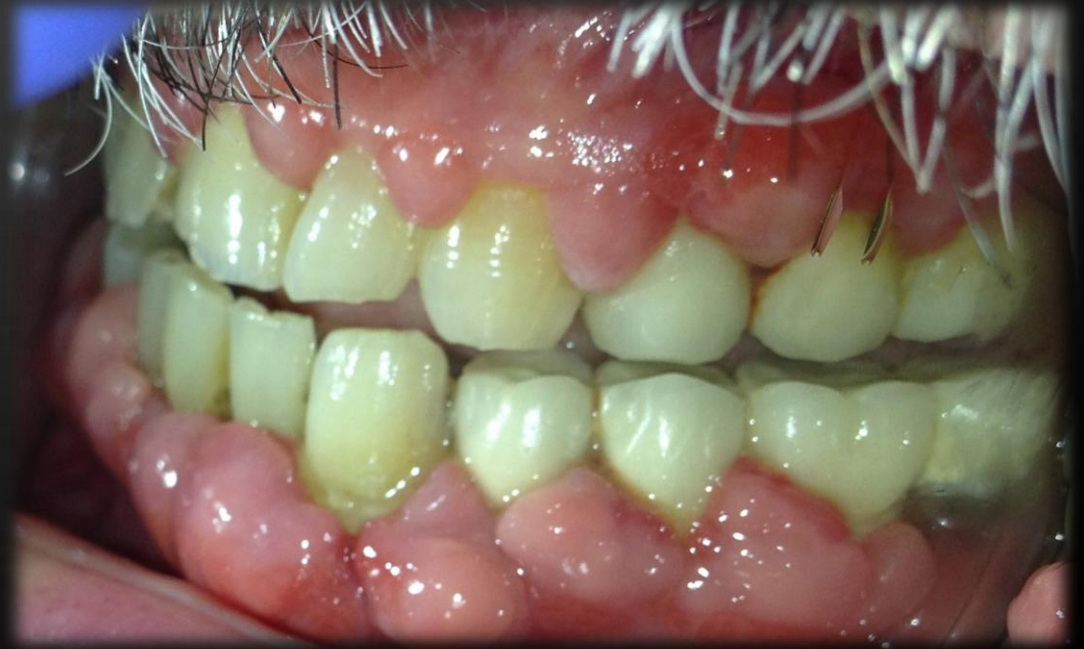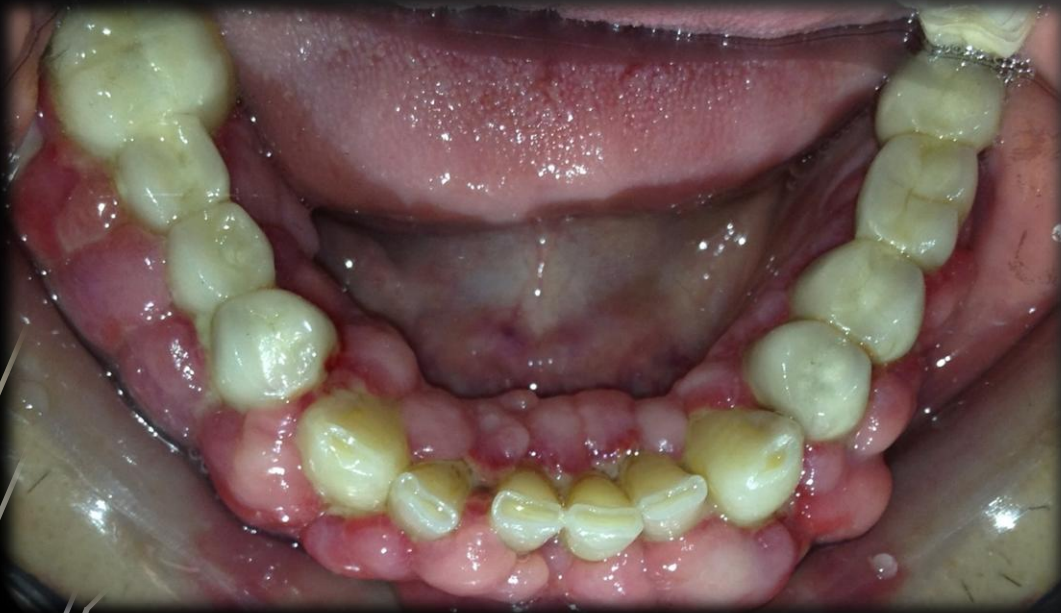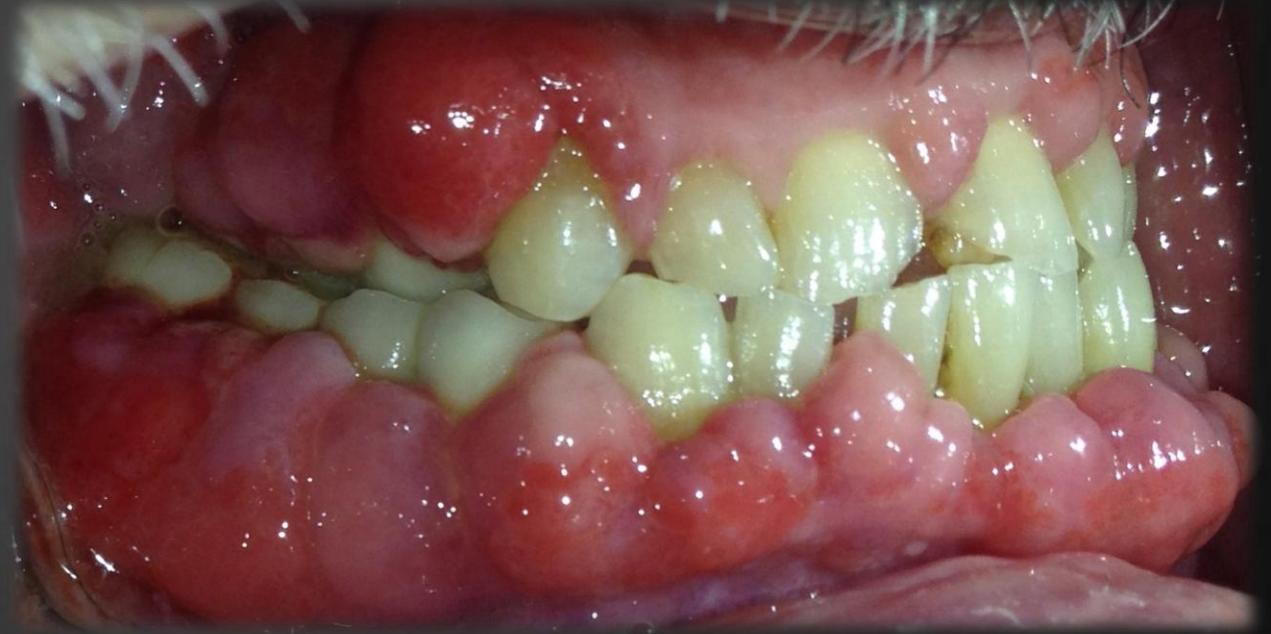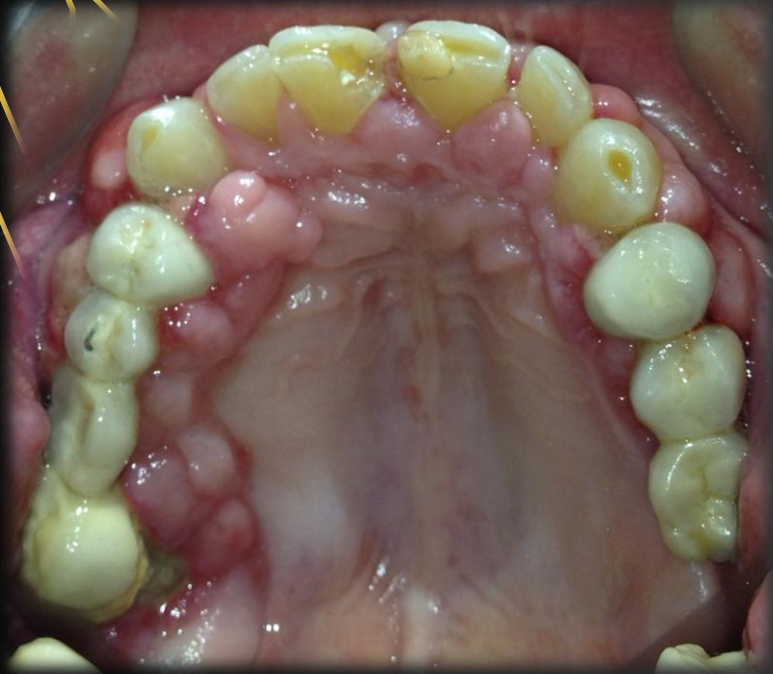
KLINIKAI VIZSGÁLAT

- A stomatoonkológiai szűrés negatív
- Parodontológiai státusz: rossz szájhigiéna, lepedék, fogkő, hyperplasisas íny
- Foghiány, fogpótlások:
 - 17, 14 fogakon fémkerámia híd
 - 24, 25 fogakon fémkerámia híd
 - 34, 35 fogakon fémkerámia híd (disztális üvegpillérrel)
 - 44, 47 fogakon fémkerámia híd
 - 18, 16, 15, 26, 27, 28, 38, 37, 36, 45, 46, 48 fogak hiánya

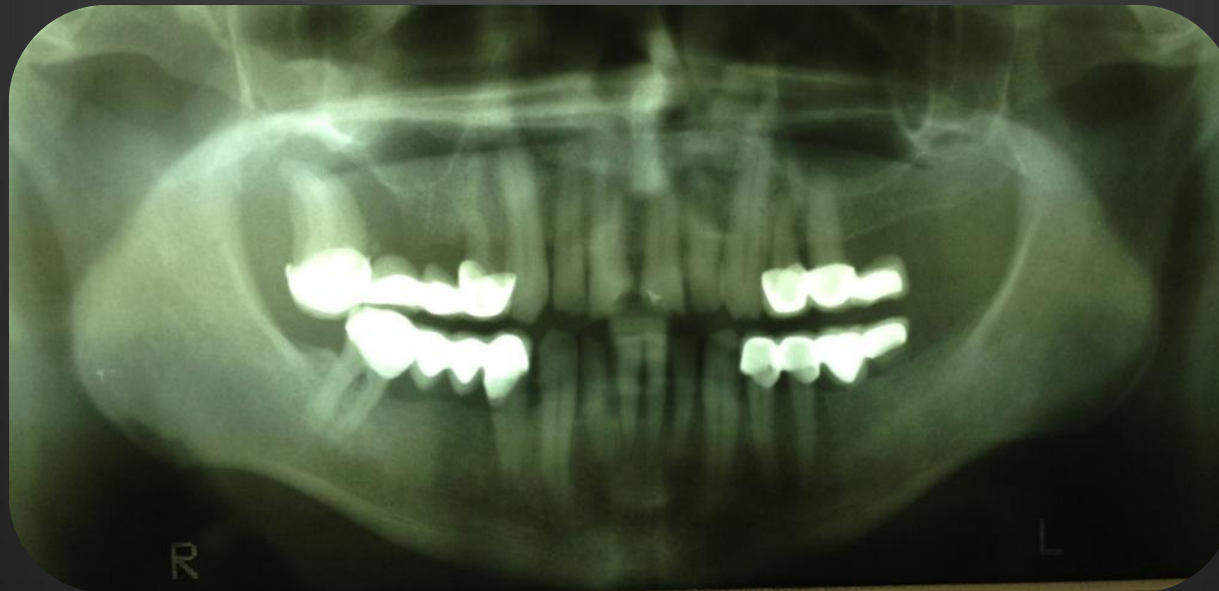


KIINDULÁSI ÁLLAPOT





FOGANKÉNTI PROGNÓZIS



	18	17	16	15	14	13	12	11	21	22	23	24	25	26	27	28
Stabil	X		X	X		X	X	X	X	X	X	X	X	X	X	X
Kérdéses	X		X	X										X	X	X
Reménytelen		X			X											
Reménytelen	X		X	X										X	X	X
Kérdéses	X		X	X										X	X	X
Stabil		X			X	X	X	X	X	X	X	X	X	X	X	X
	48	47	46	45	44	43	42	41	31	32	33	34	35	36	37	38



DIAGNÓZIS

CA-CSATORNA BLOKKOLÓ OKOZTA ÍNYHIPERPLASIA
(COVERCARD)

DIAGNÓZISON ALAPULÓ KEZELÉSI TERV

I. Oki terápia:

- Supra- és subgingivális depurálás, gyökérsimítás
- Szájhygiénés tanácsadás
- Reménytelen prognózisú fogak extrakciója: 17, 14

II. Korrekciós sebészet:

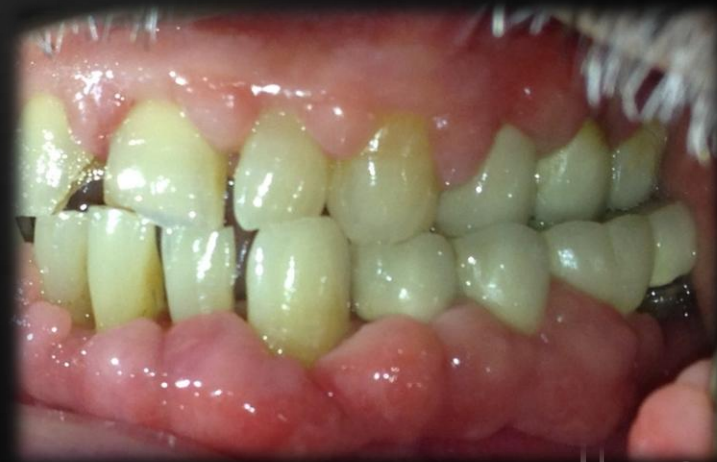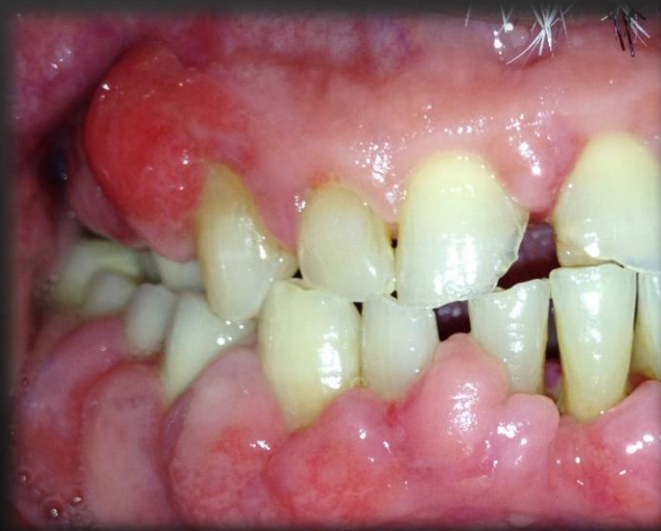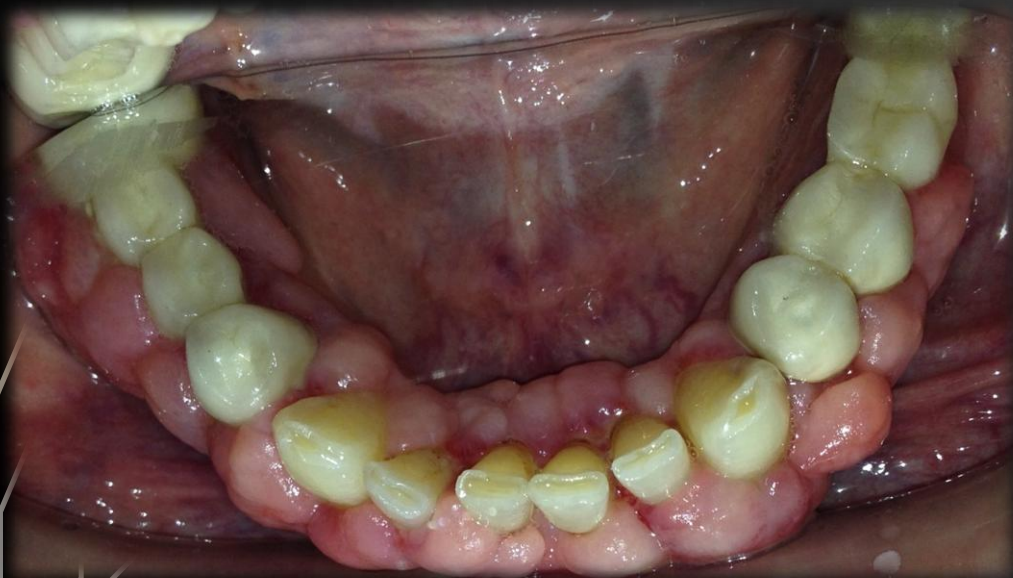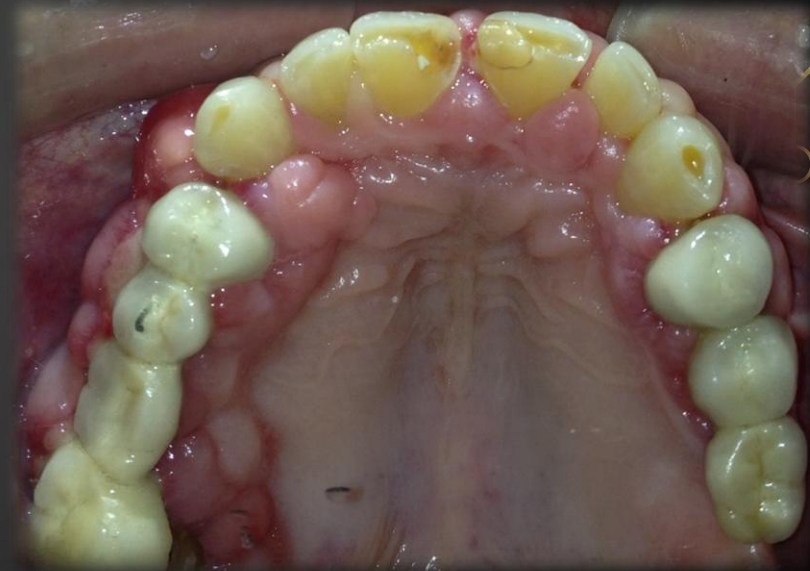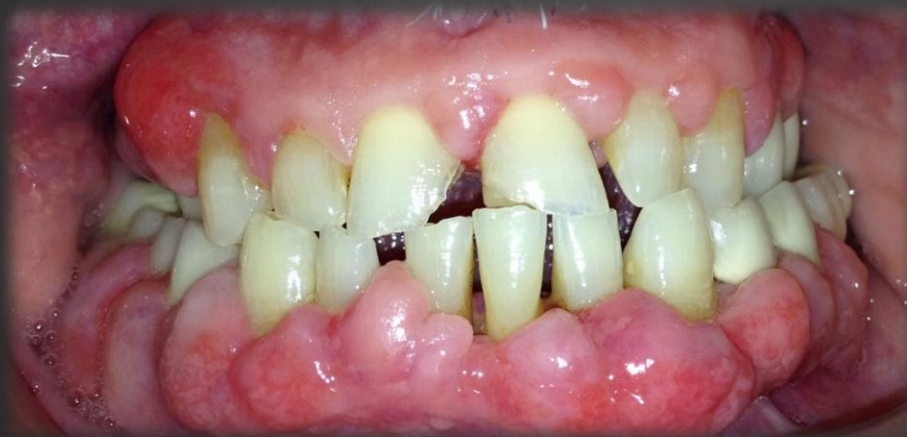- A reménytelen prognózisú fogak eltávolításával egyidőben rezektív sebészeti beavatkozás

III. Protetikai helyreállítás

IV. Utógondozás

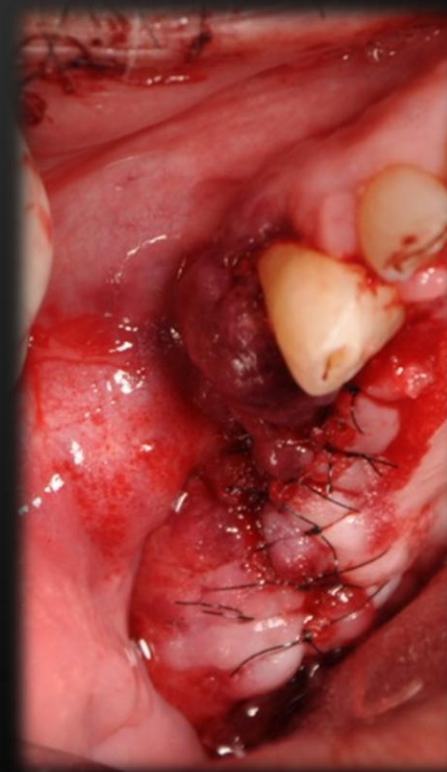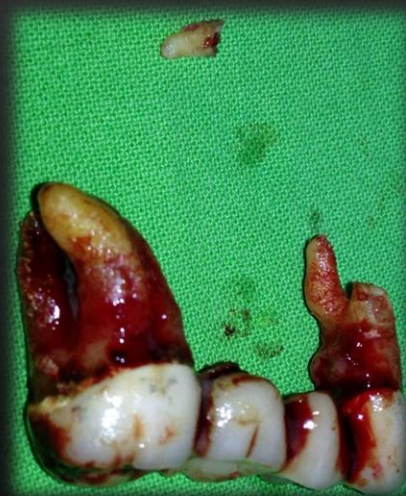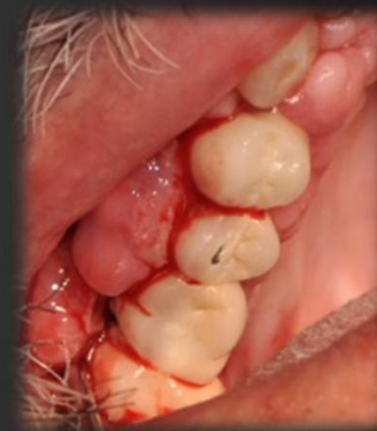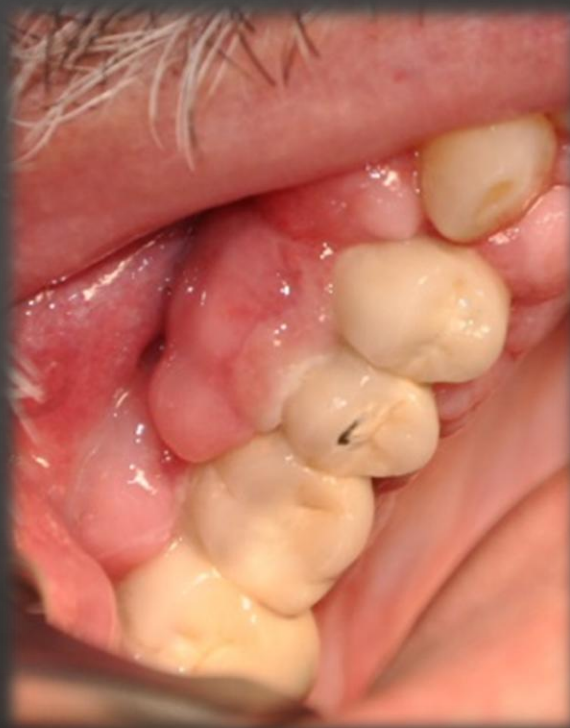KEZELÉS MENETE:

- Szupra- és subgingivális depurálás és kürettálás



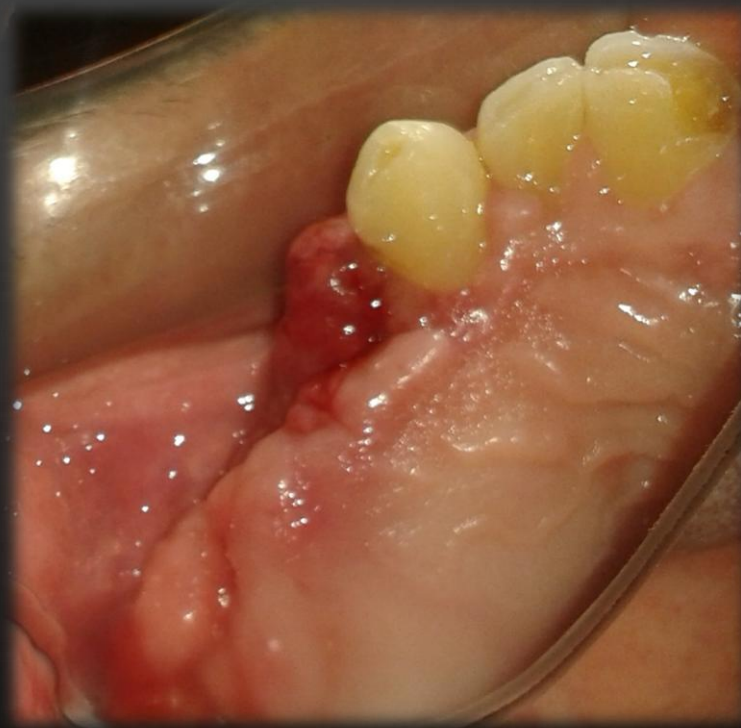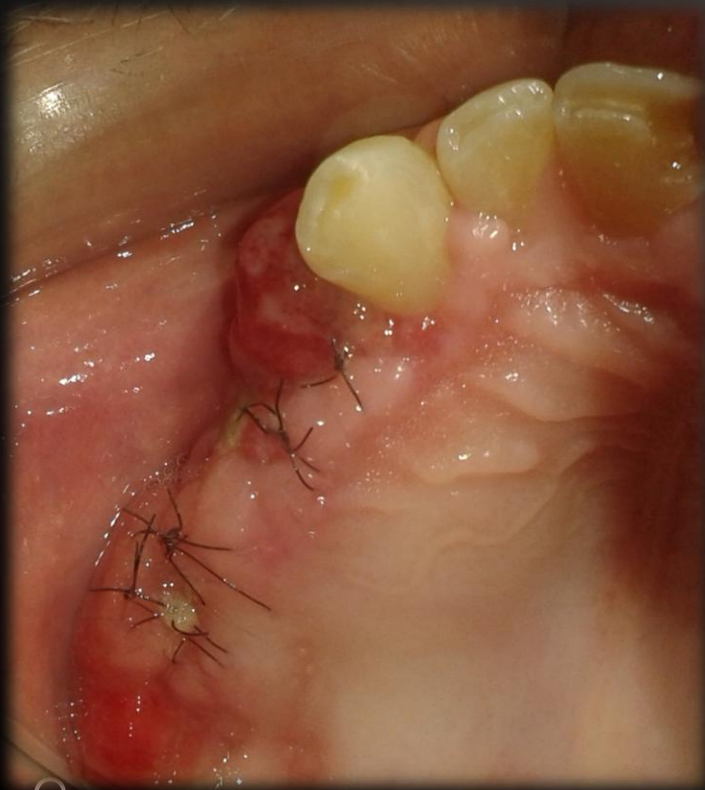KEZELÉS MENETE

- A reménytelennek ítélt fogak műtéti eltávolítása, egyidejű belső gingivectomia végzése
- A sebszélek varratokkal történő egyesítése




KEZELÉS MENETE

10 nap múlva varratszedés





TERVEZETT TOVÁBBI KEZELÉSEK

- A bal alsó híd eltávolítás
 - További korrekciós sebészeti beavatkozások
- 
- 



KÖSZÖNÖM A MEGTISZTELŐ
FIGYELMET!