



**Semmelweis Egyetem Fogorvostudományi Kar**  
**Fogászati és Szájsebészeti Oktató Intézet**

igazgató: Dr. Kivovics Péter egyetemi docens



# Parodontológia részvizsga esetbemutató

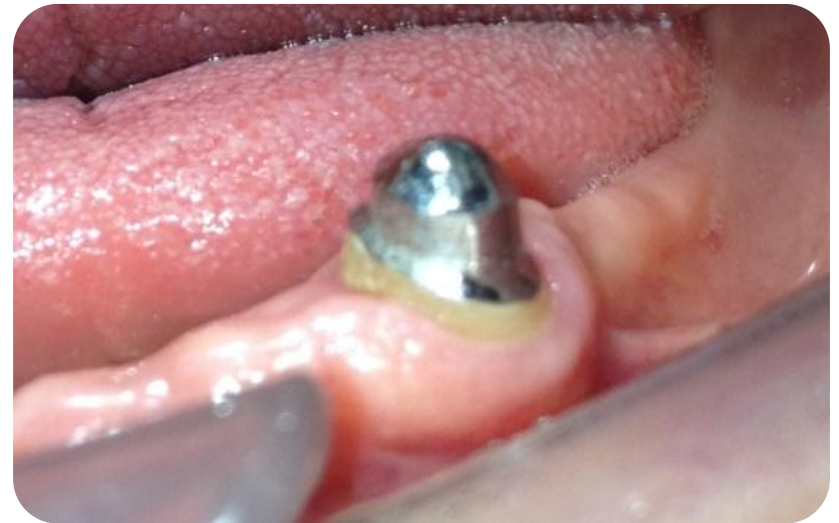
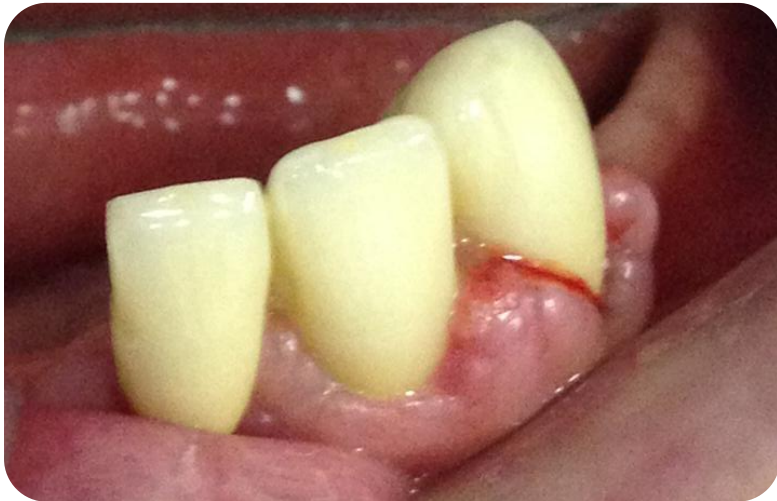
**Dr. Geizelhardt Bence**

Tutor: Dr. Szmirnova Éva  
Mentor: Dr. Gyulai-Gaál Szabolcs

# Esetbemutató 1

Gyógyszer okozta ínyhiperplázia komplex  
terápiája



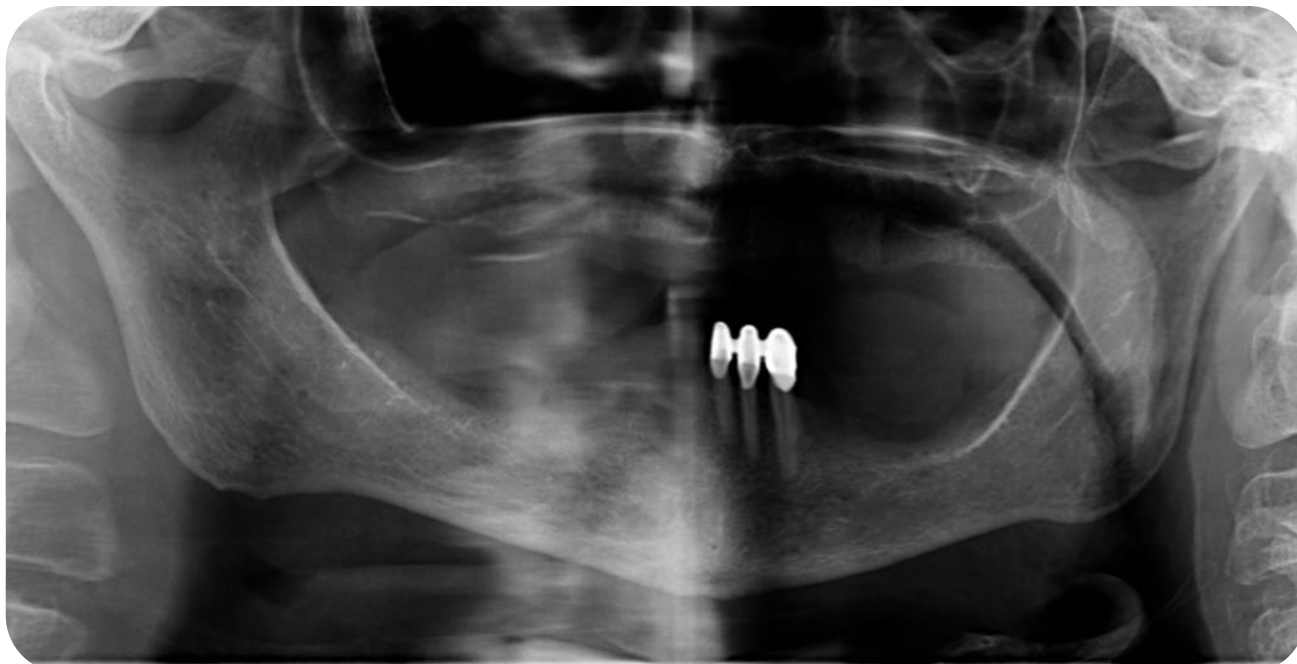# Anamnézis

- 72 éves hölgy páciens
- Általános anamnézisében magas vérnyomás betegség szerepel, melyre  $\text{Ca}^{2+}$ -csatorna blokkoló típusú gyógyszert szed (Covercard - amlodipin-)
- Panasz: új alsó fogpótlást szeretne

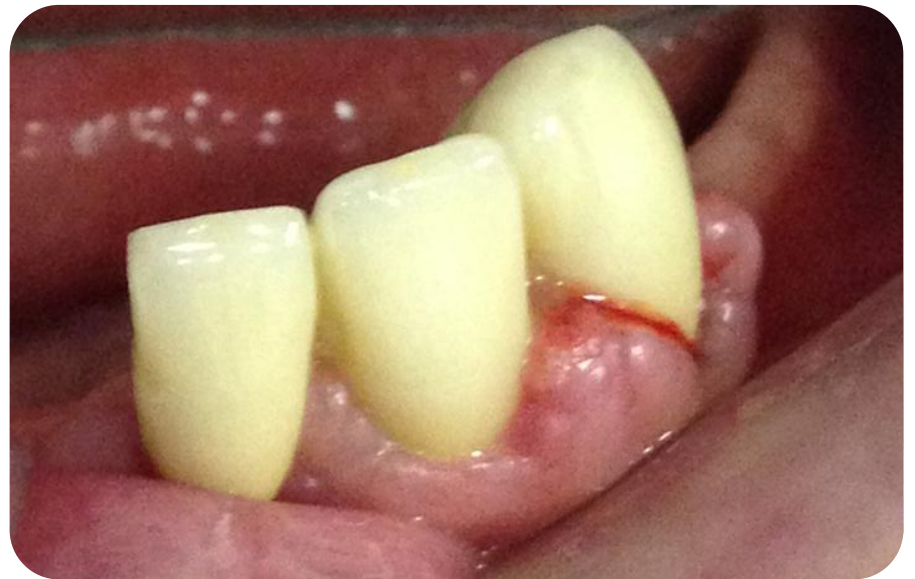
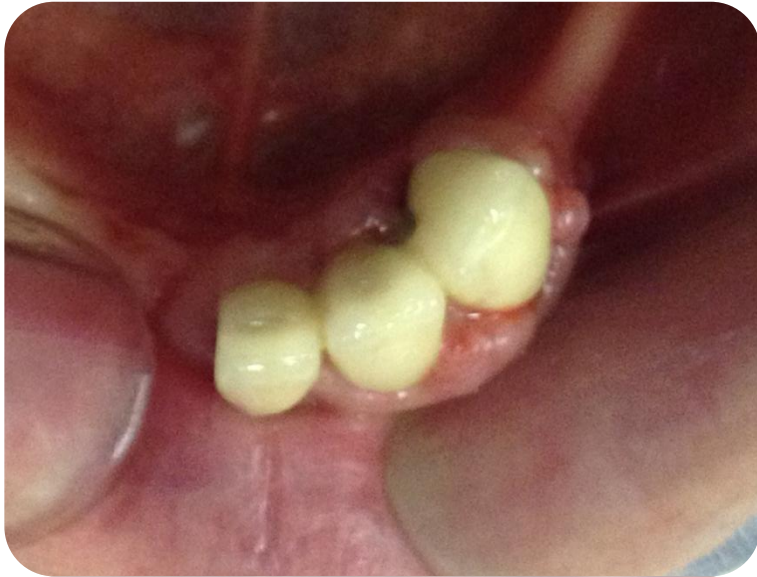
# Klinikai vizsgálat

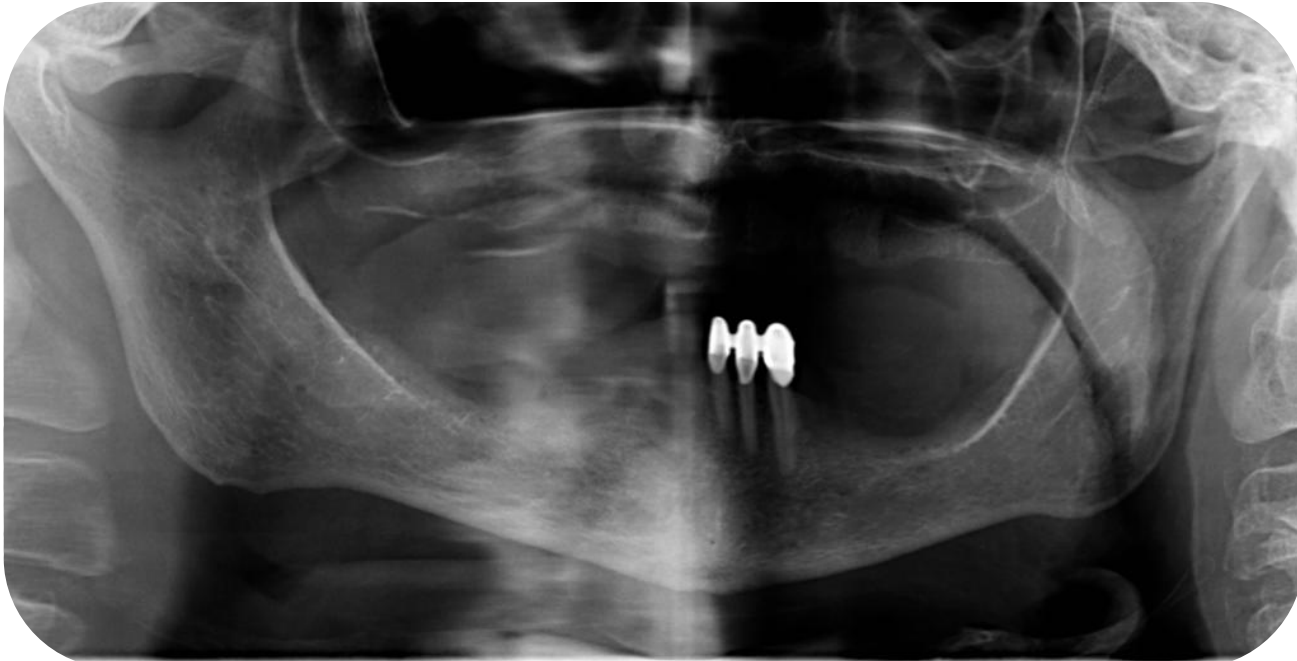- A stomatoonkológiai szűrés negatív
- Parodontológiai státusz: chr. parodontitis, ínyhiperplázia
- Foghiányok, fogpótlások:
  - Felső állcsont totális foghiány
  - Alsó állcsont 31, 32, 33 fogak megtartottak (fémkerámia sín)



# Kiindulási állapot



# Fogankénti prognózis

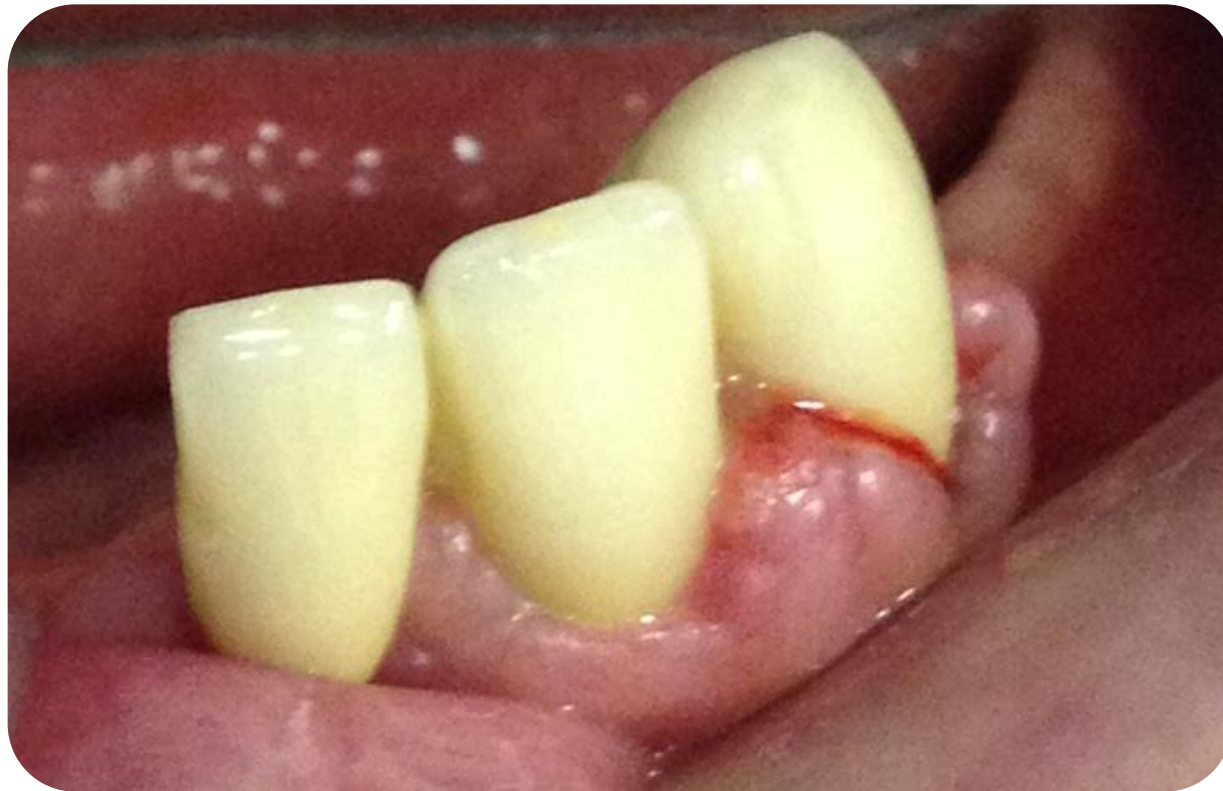

	31	32	33
Jó			
Kérdéses			X
Reménytelen	X	X	



# Diagnózis

Ca<sup>2+</sup>-csatorna blokkoló okozta ínyhiperplázia



# Diagnózison alapuló kezelési terv

## I. Oki terápia:

- Supra- és subgingivális depurálás, gyökérsimítás
- Szájhygiénés tanácsadás
- Fémkerámia sín eltávolítása
- Reménytelen prognózisú fogak extrakciója: 31, 32
- 33 fog gyökértömése

## II. Korrekciós sebészet:

- Gingivectomia (fordított belső ferde metszésből)

## III. Protetikai helyreállítás

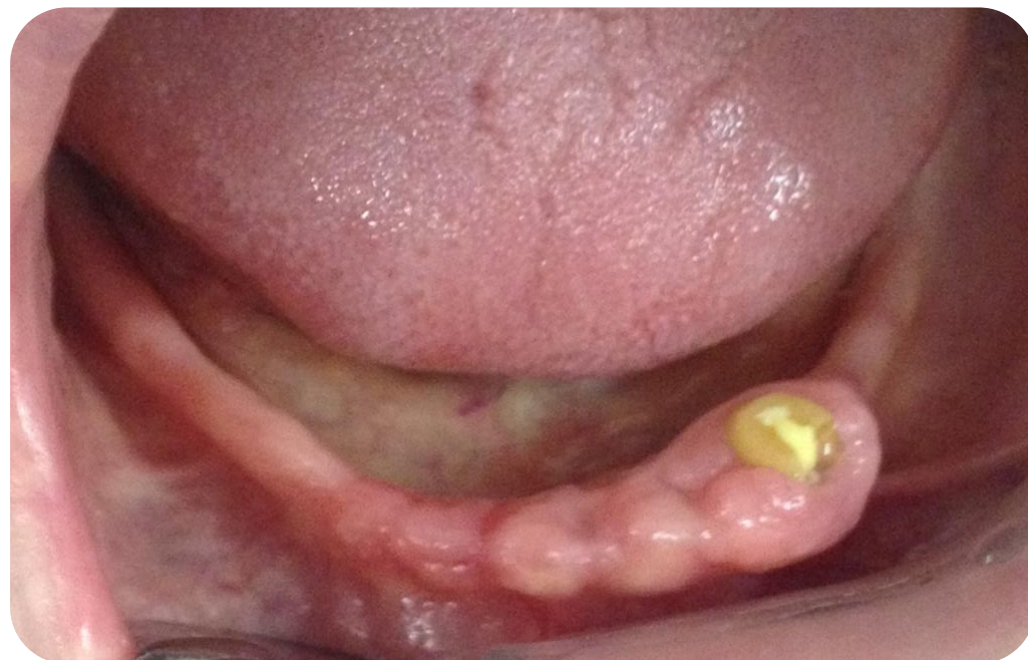- Overdenture típusú fogpótlás

## IV. Utógondozás



# Kezelés menete

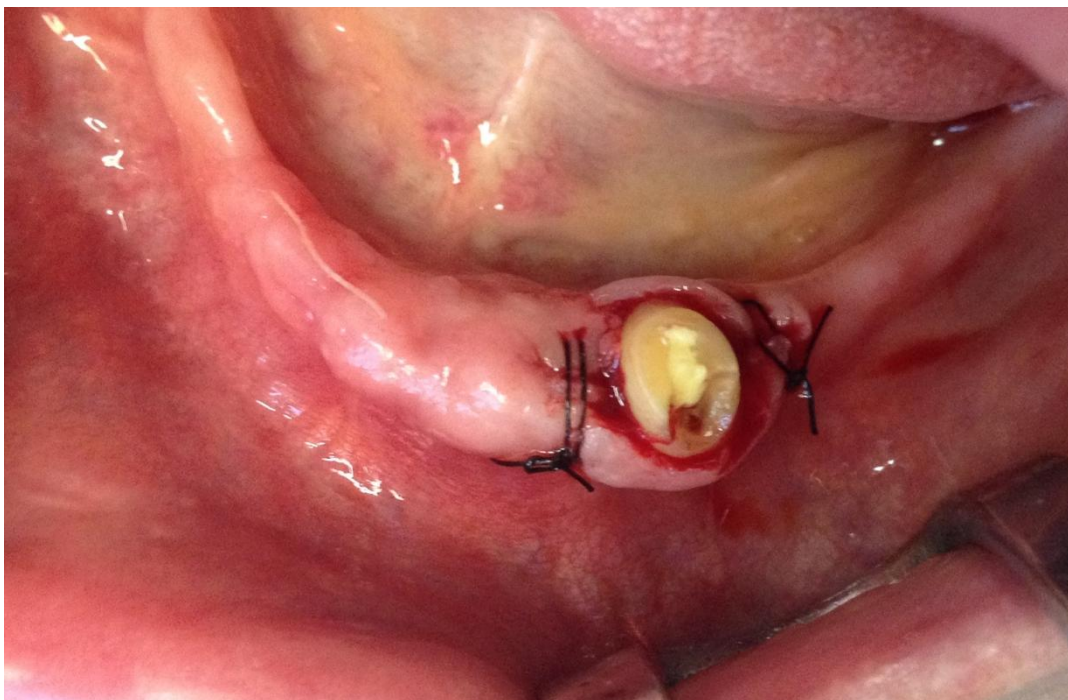
- Első alkalom:
  - Sín eltávolítása
  - 31, 32 fogak extrakciója
  - 33 fog supra-, és subgingivalis depurálása és kürettálása



# Kezelés menete

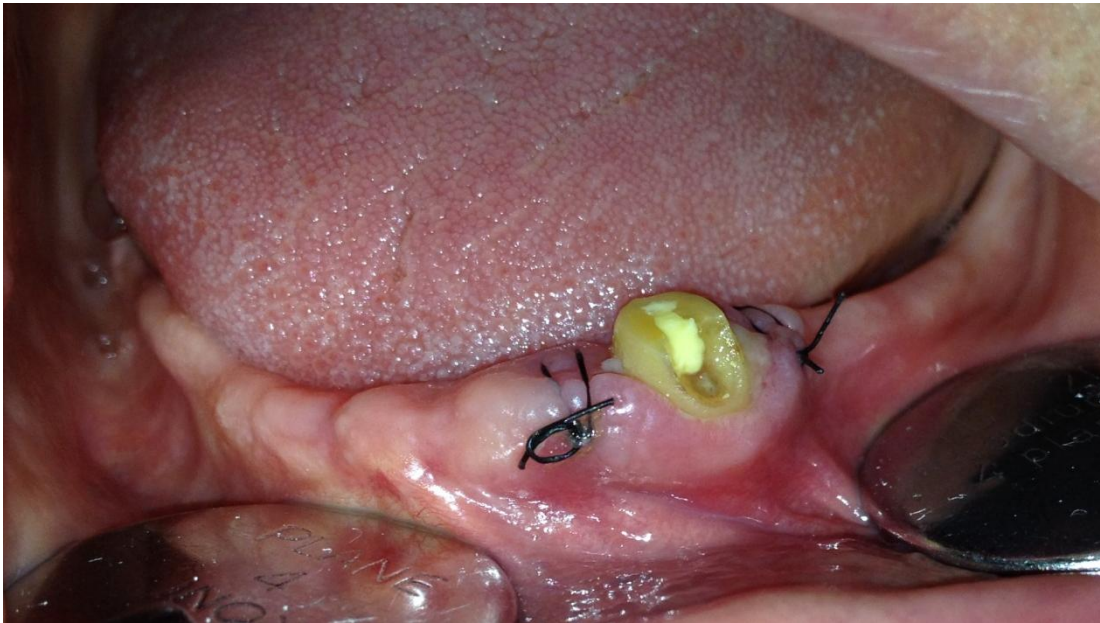## Korrekciós sebészet

- Gingivectomia fordított belső ferde metszésből



# Kezelés menete

- 10 nap múlva varratszedés





# Kezelés menete

- Protetikai helyreállítás

