



Semmelweis Egyetem Fogorvostudományi Kar Fogászati és Szájsebészeti Oktató Intézet

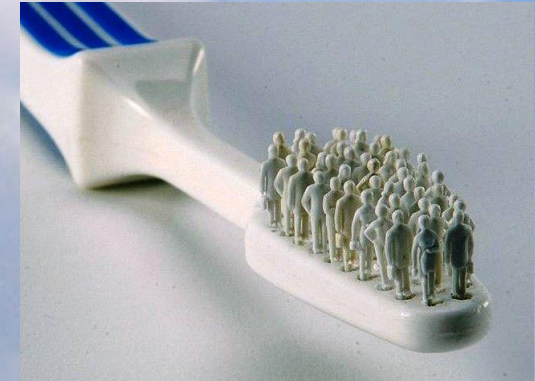
igazgató: Dr. Kivovics Péter egyetemi docens

<http://semmelweis-egyetem.hu/fszoi/>

<https://www.facebook.com/fszoi>



Generalizált krónikus parodontitis



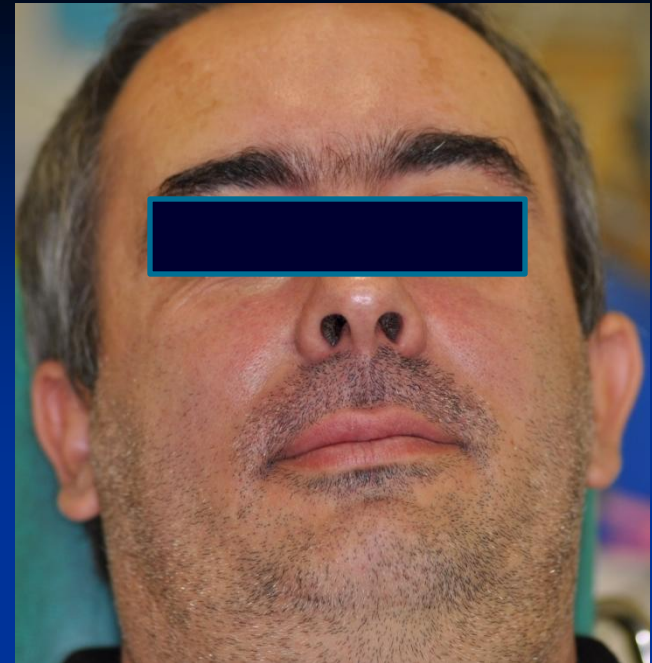
Szerző : dr. Szathmári Noémi

Tutor: dr. Kivovics Péter egyetemi docens

Mentor: dr. Nagy Gábor egyetemi tanár

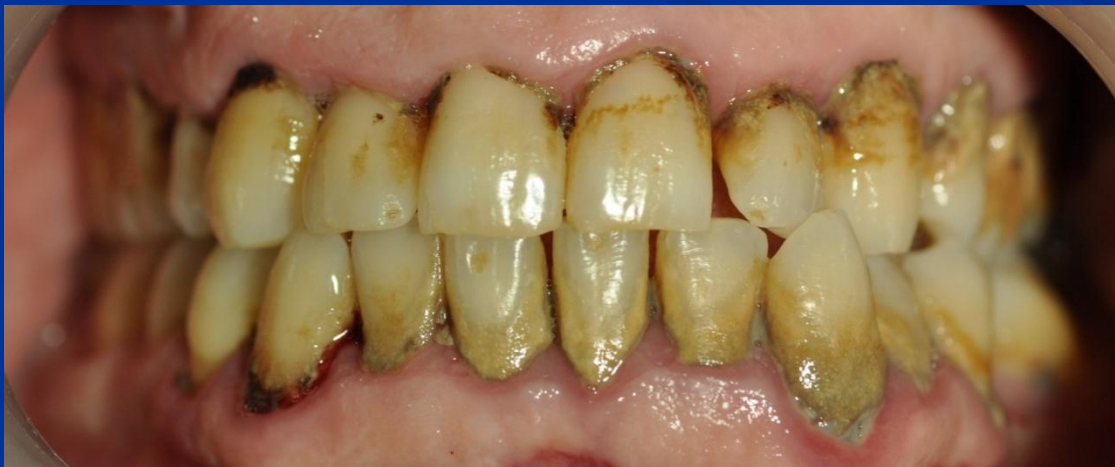Anamnézis

- 50 éves férfi páciens
- Foglalkozása : asztalos
- Kezelés alatt áll: magas vérnyomás
- Kezelést befolyásoló betegsége nincs
- Panaszai :
 - Fogmosáskor ínyvérzést tapasztal
 - Elmondása szerint 1993 óta nem járt fogászaton

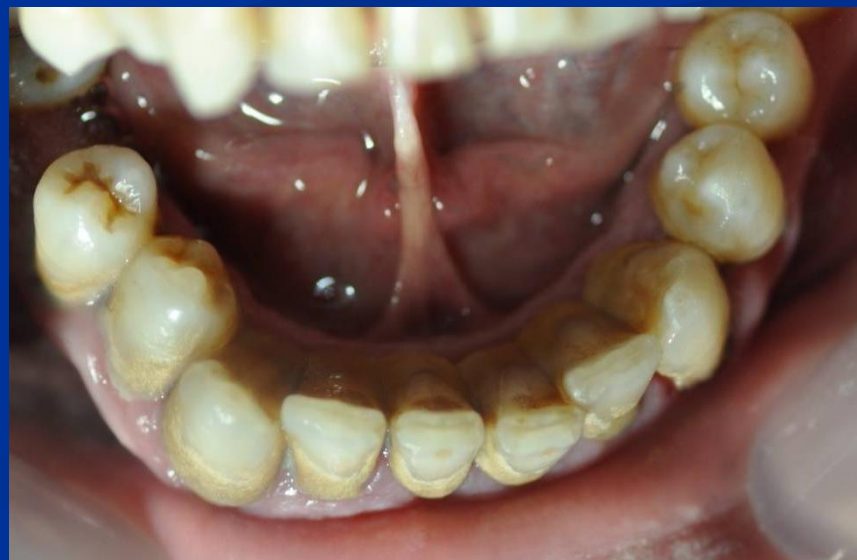
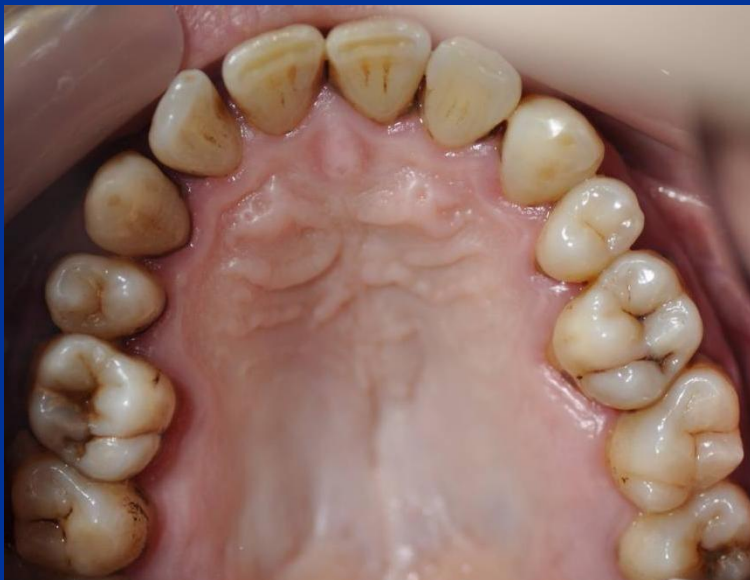
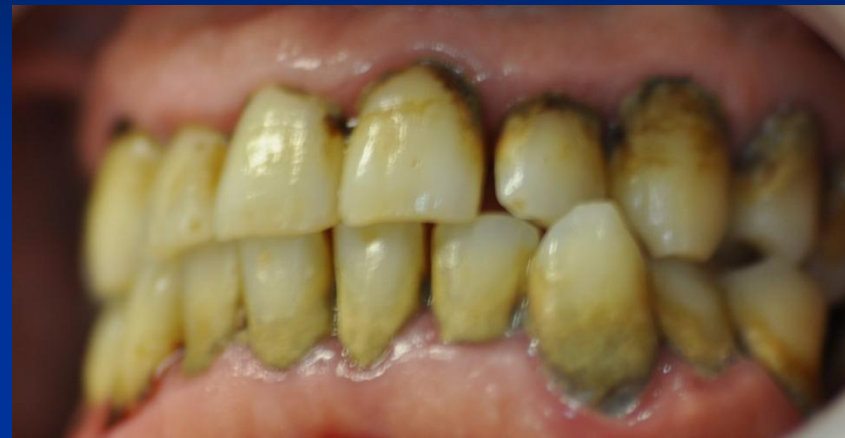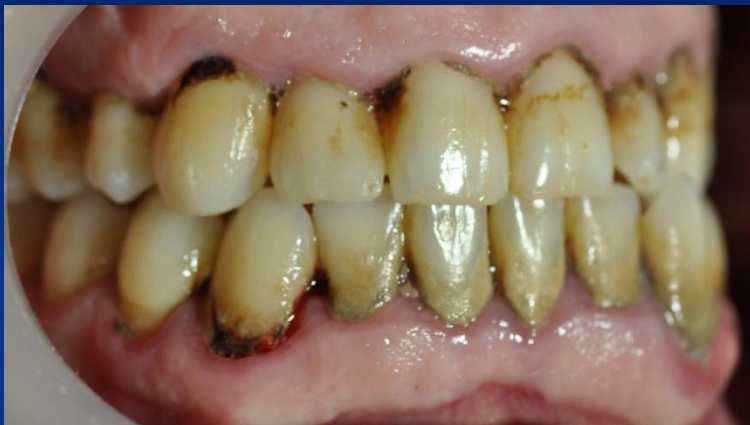Szájvizsgálat

- Stomato-onkológiai vizsgálat negatív
- Szájhygiéna rossz, nem megfelelő
- Harapási forma: baloldali kereszttharapás, élharapás
- Temporomandibularis ízület vizsgálatának eredménye negatív



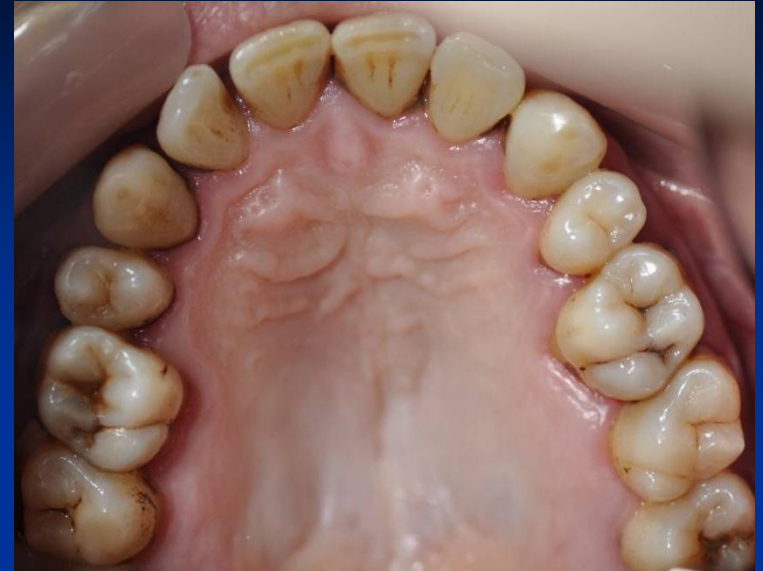Kiindulási fotódokumentáció



Status

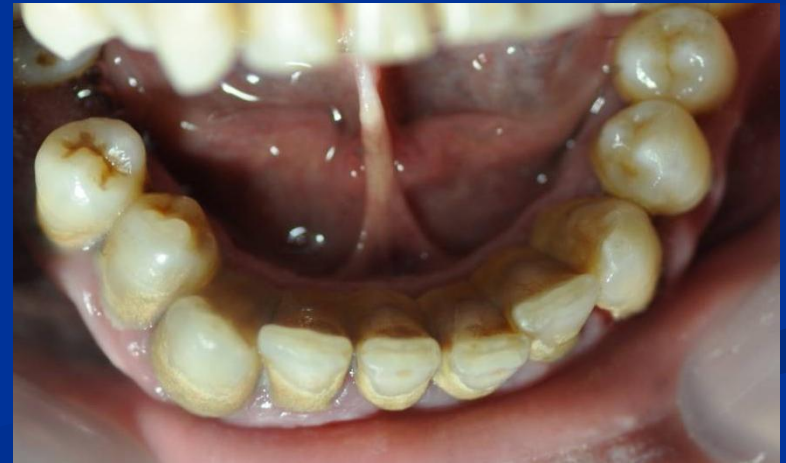Felső állcsont (1A. osztály)

- 17 mesialis caries
- Foghiány: 14 és 24 –es fogak

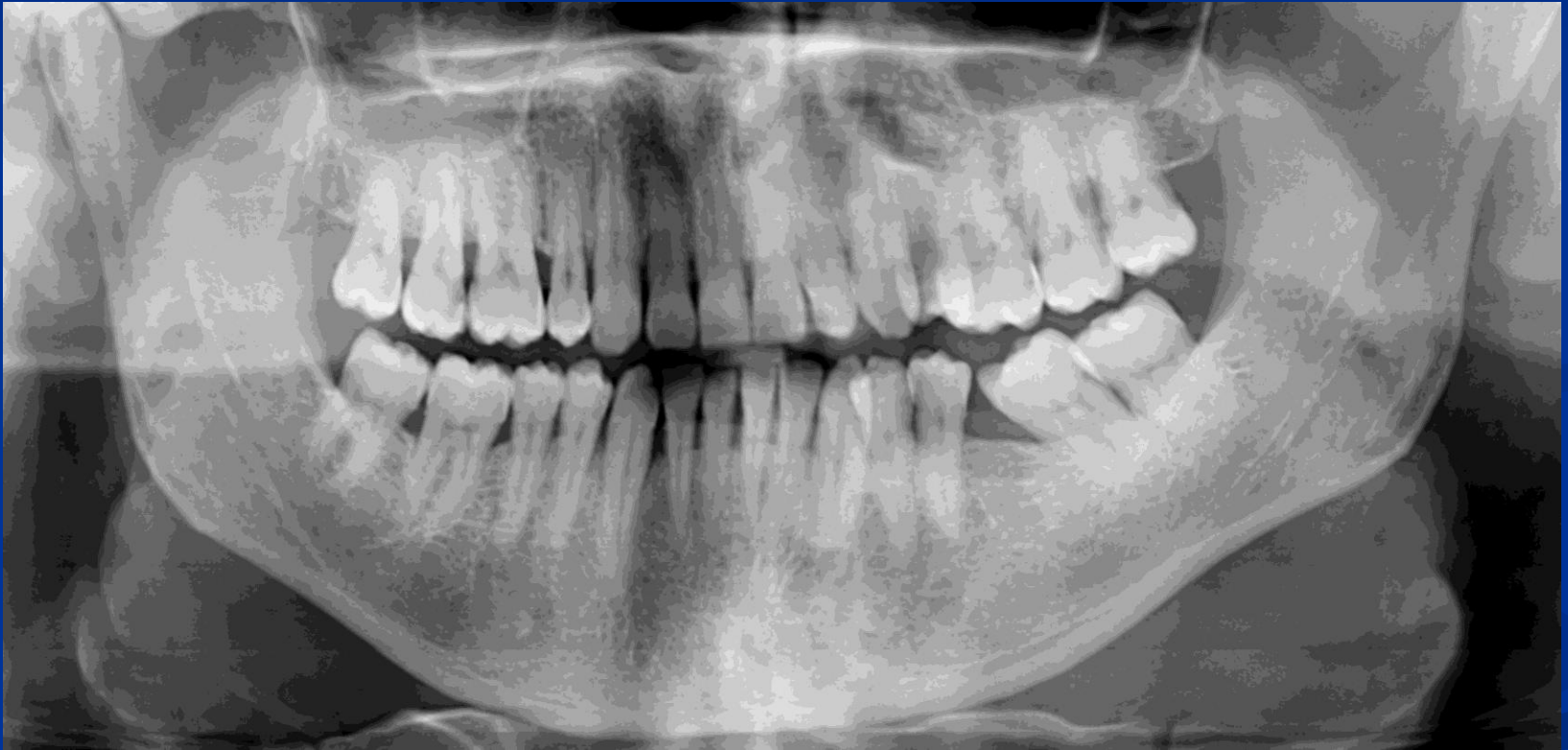

Alsó állcsont (1A osztály)

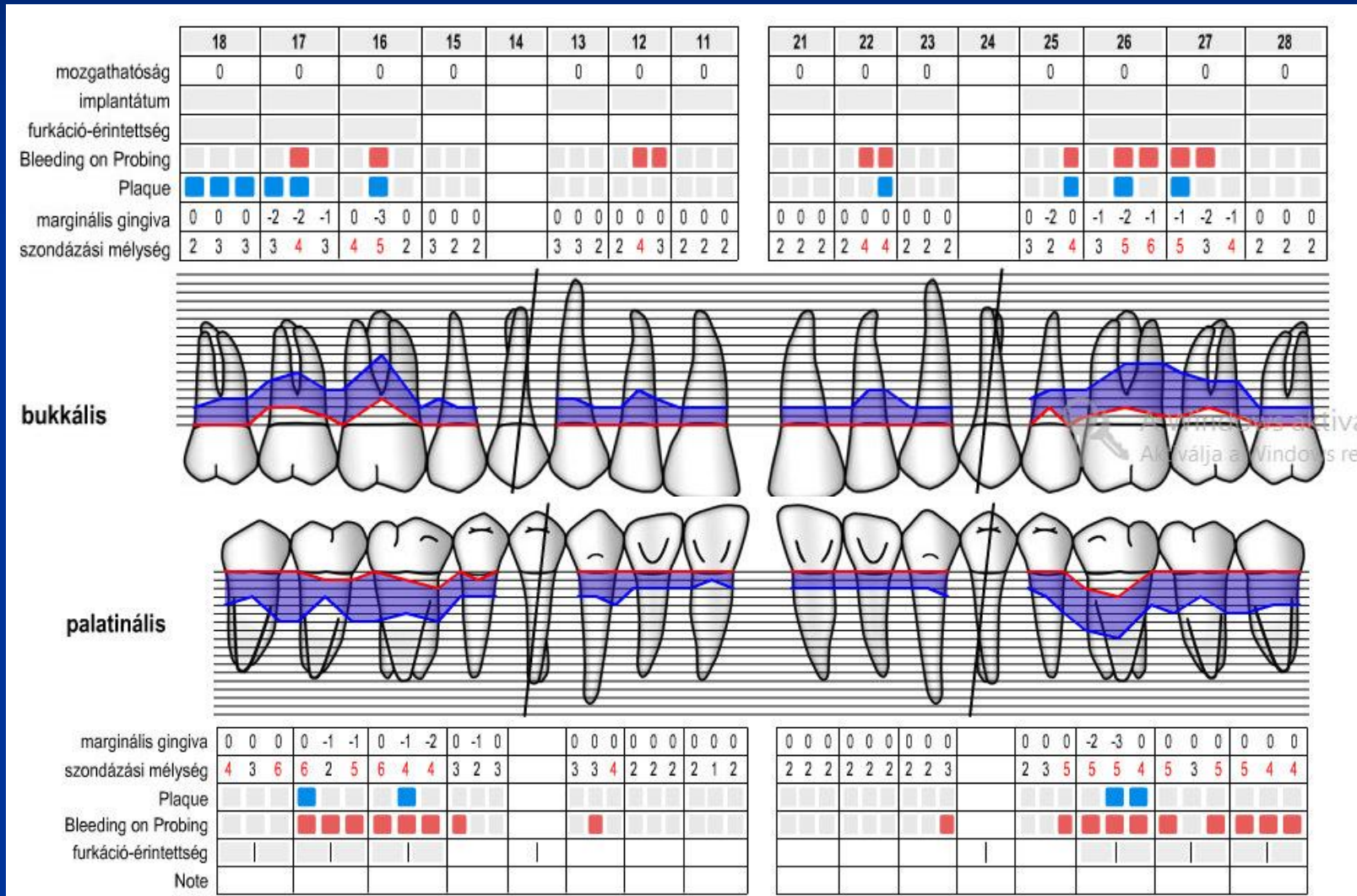
- Foghiány : bal alsó első nagyírlő



Röntgen status - orthopantomogram



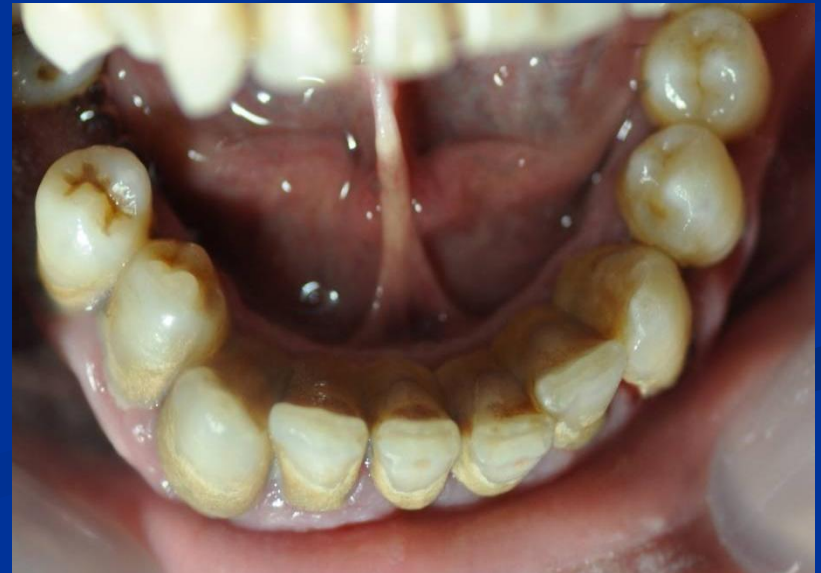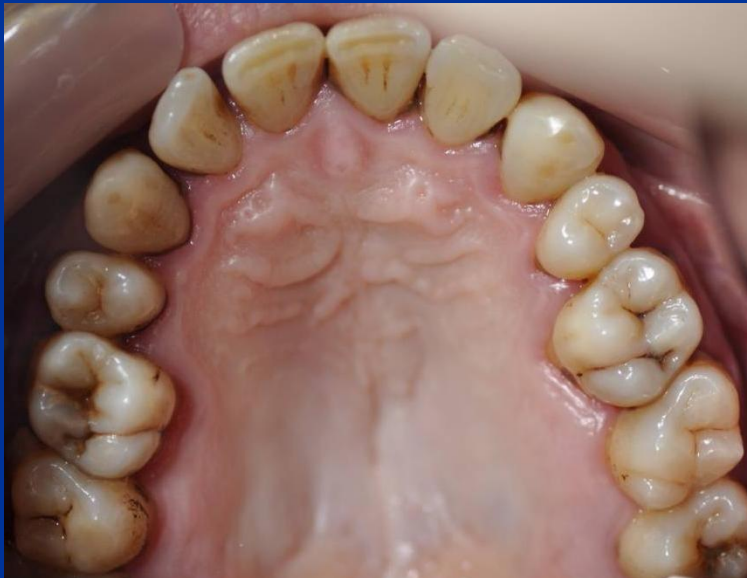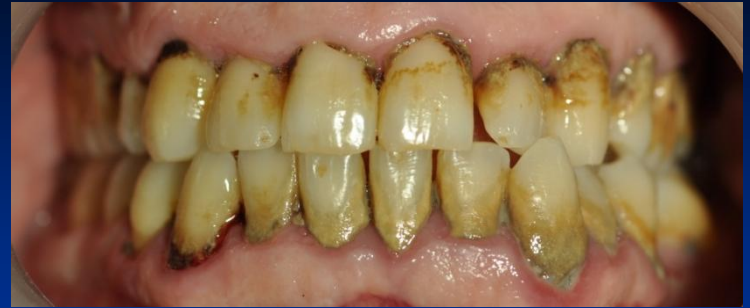Kiindulási parodontális státusz - felső állcsont



Kezelési terv

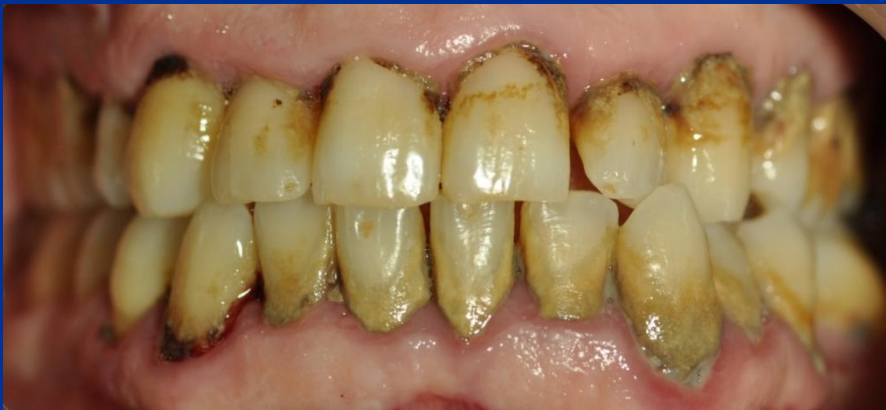Felső és alsó állcsont

- Supra - és subgingivális depurálás
- Zárt kürett

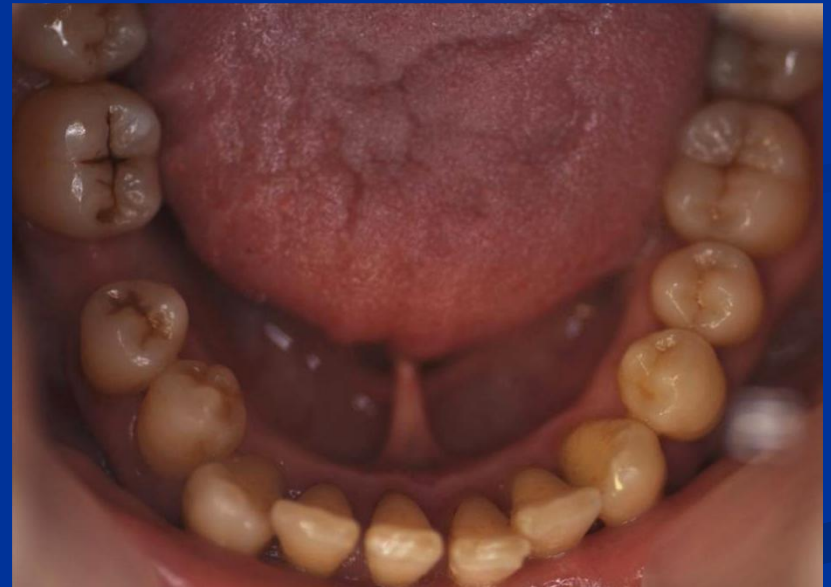
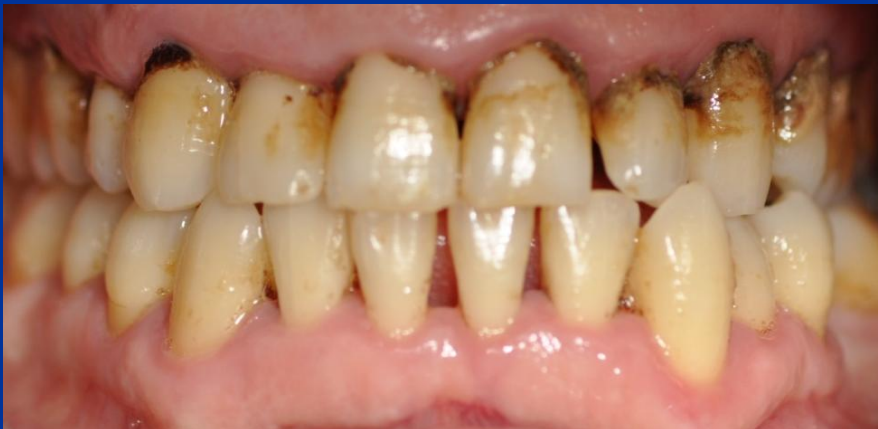
Supra és subgingivális depurálás – alsó állcsont

Előtte

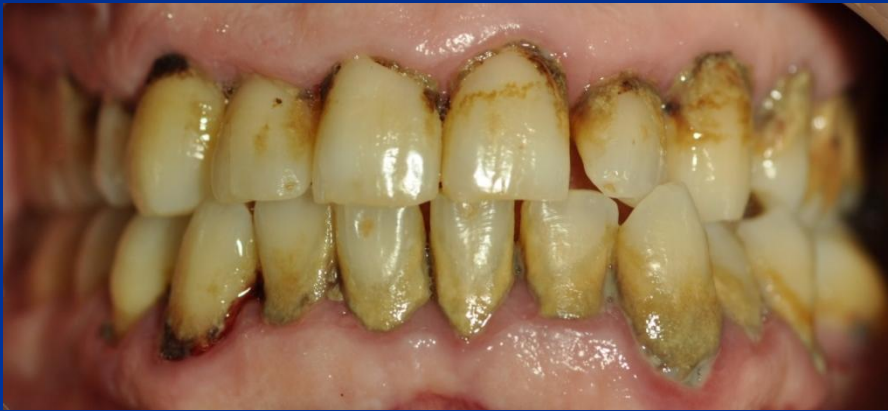

Utána

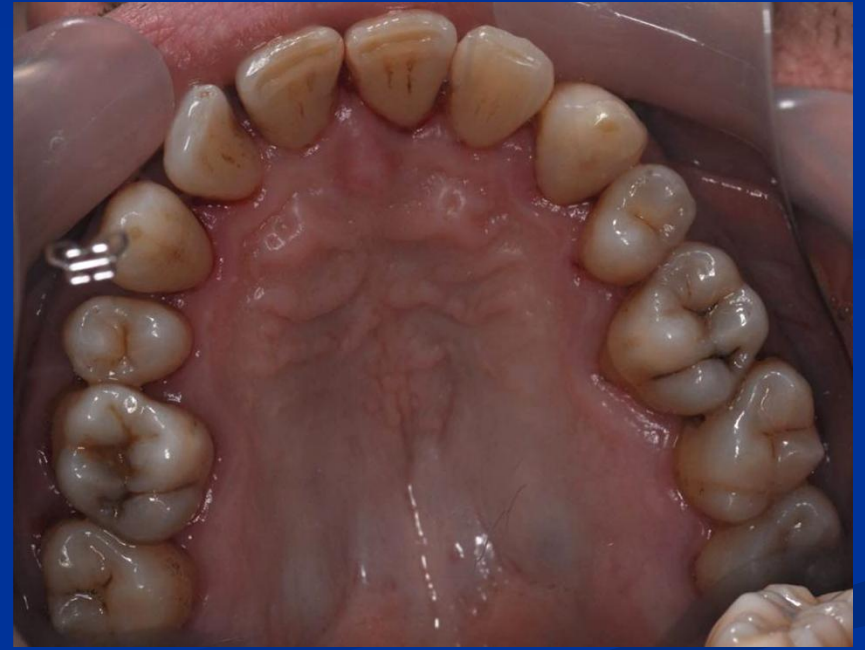
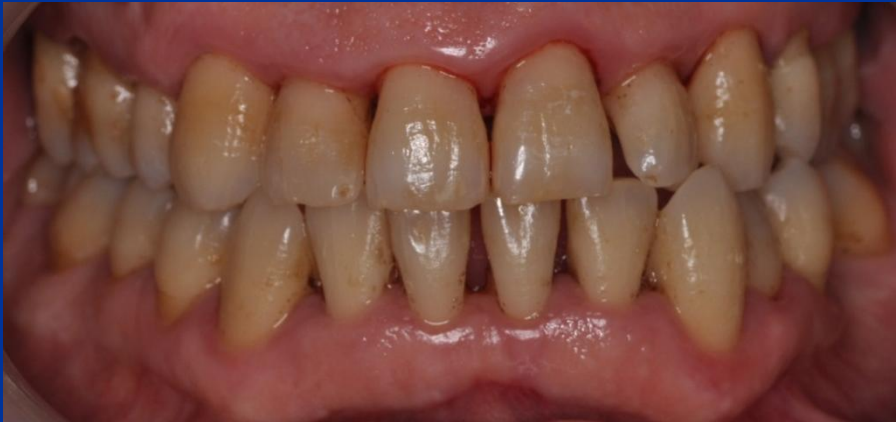

Supra és subgingivális depurálás – felső állcsont

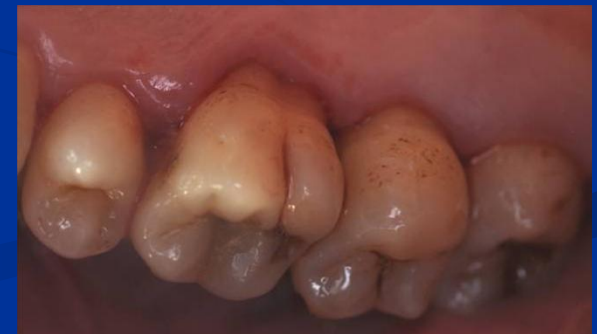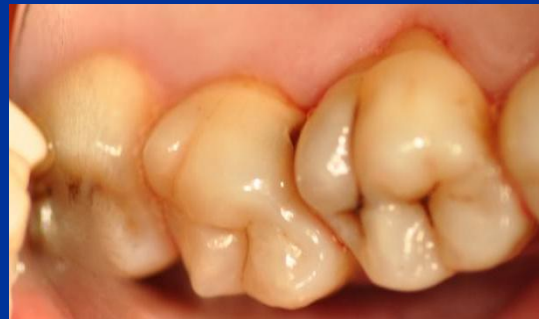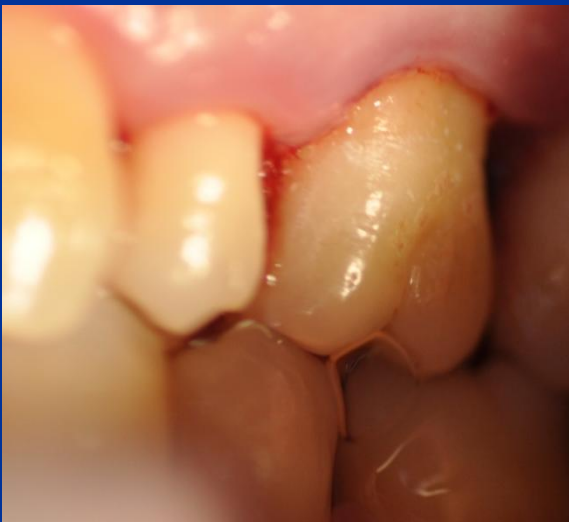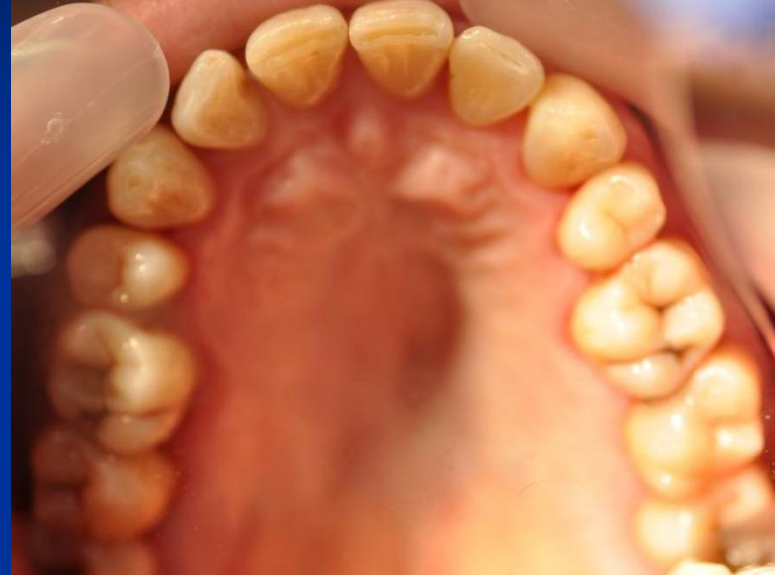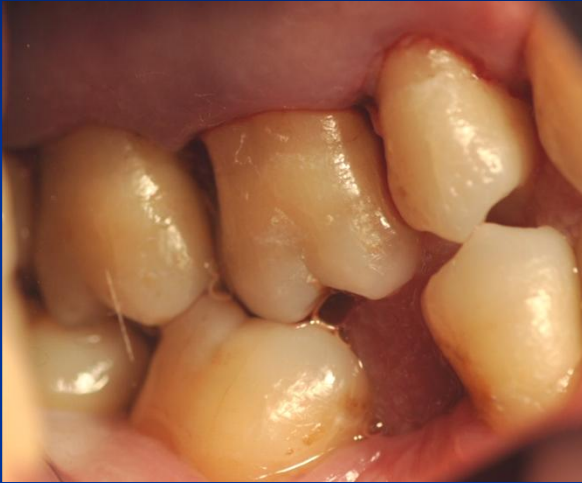Előtte



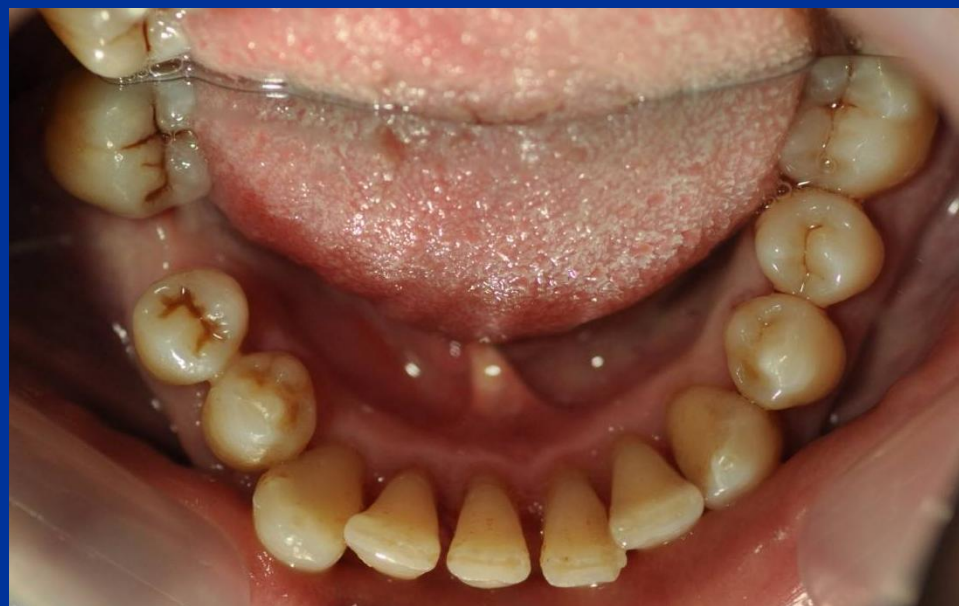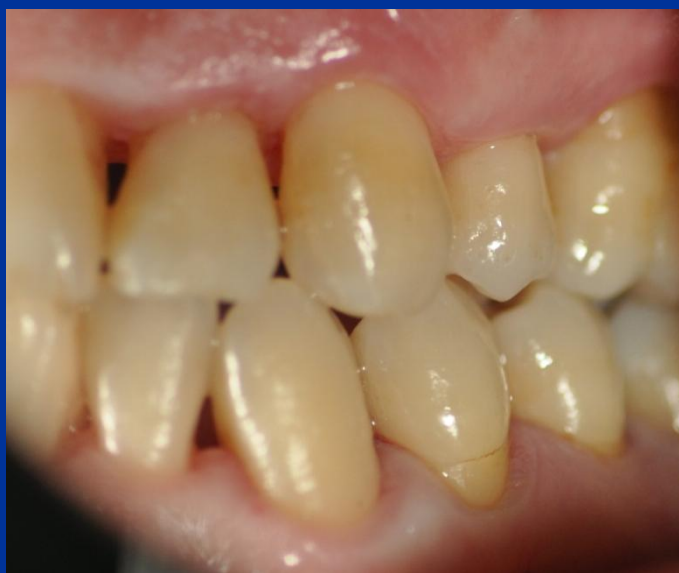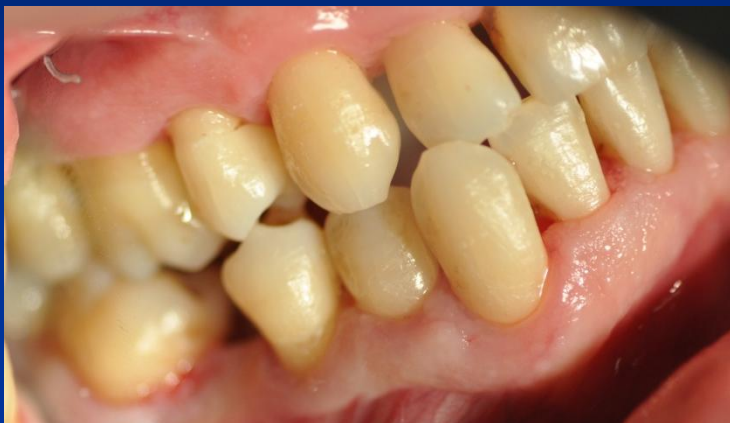Utána



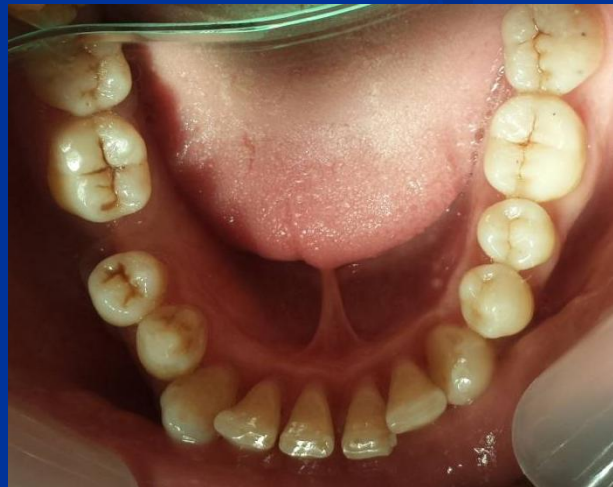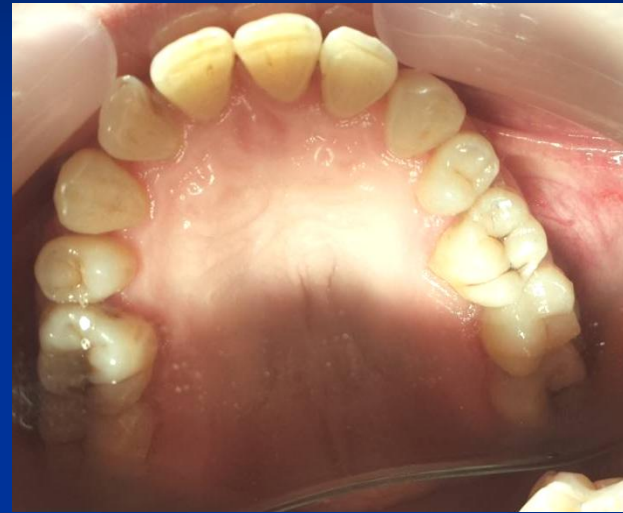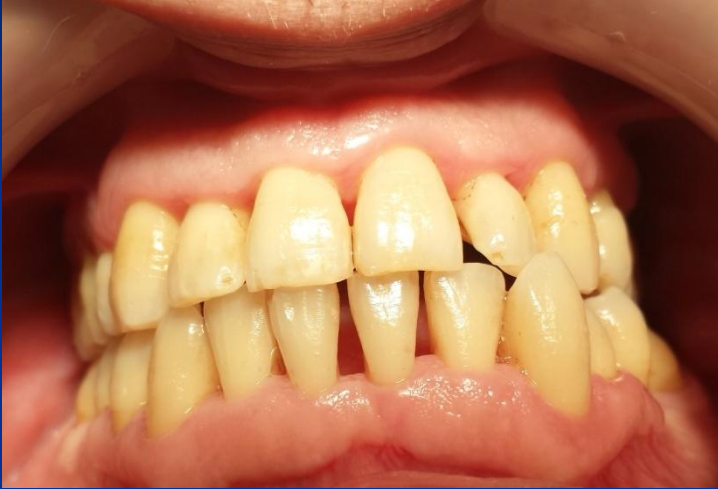Zárt kürett - felső állcsont



Zárt kürett - alsó állcsont



Egy hetes kontroll



**Köszönöm a megtisztelő
figyelmet!**