



Semmelweis Egyetem Fogorvostudományi Kar Fogászati és Szájsebészeti Oktató Intézet

igazgató: Dr. Kivovics Péter egyetemi docens

<http://semmelweis-egyetem.hu/fszoi/>

<https://www.facebook.com/fszoi>



ALSÓ, FELSŐ ÁLCSONT TELJES FOGHIÁNY PROTETIKAI ELLÁTÁSA



Szerző: Dr. Tupicza Alexander

Tutor: Dr. Katona István főorvos

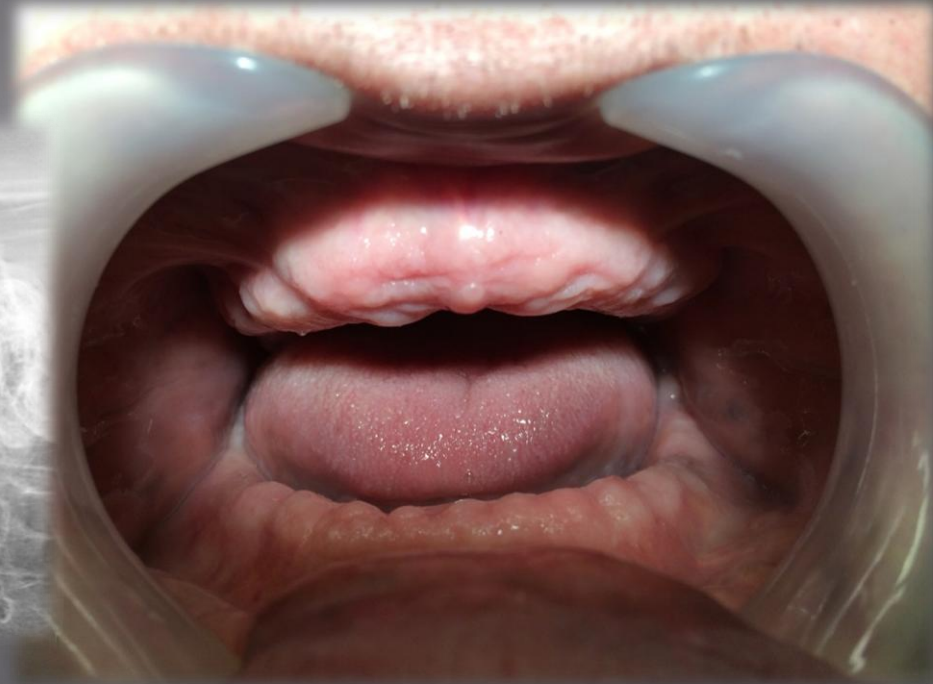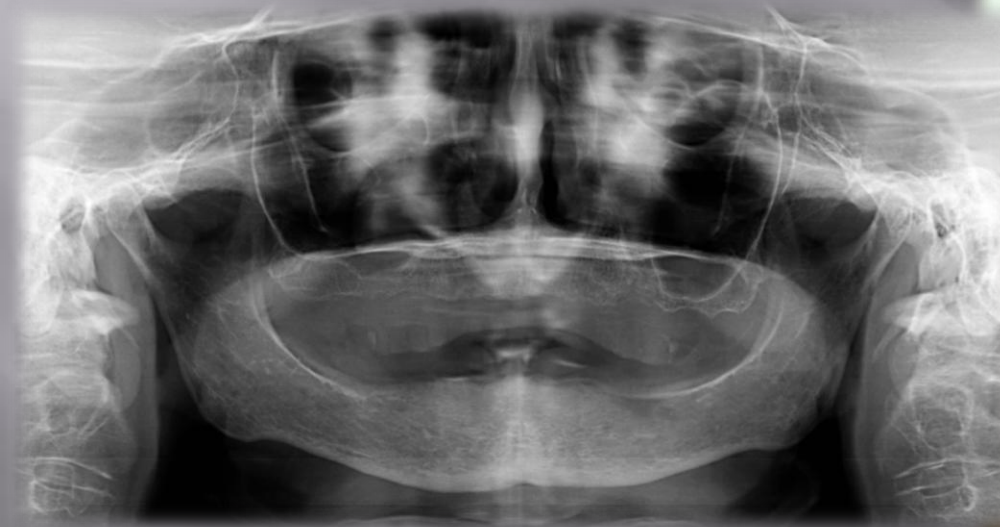
Mentor: Dr. Dombi Csaba egyetemi docens

ANAMNÉZIS

- ▣ 56 éves férfi páciens.
- ▣ Általános anamnézisében fogászati kezelést akadályozó megbetegedés nem szerepelt.
- ▣ TMI elváltozás nem észlelhető.
- ▣ Stomatoonkológiai szűrés : gége eltávolítása gégerák miatt.

KIINDULÁSI ÁLLAPOT

- ▣ Felső, alsó állcsont: teljes foghiány



KEZELÉSI TERV

- ▣ **Felső állcsont:** mucozális megtámasztású teljes lemezes fogpótlás (14 fogas)
- ▣ **Alsó állcsont:** mucozális megtámasztású teljes lemezes fogpótlás (14 fogas)

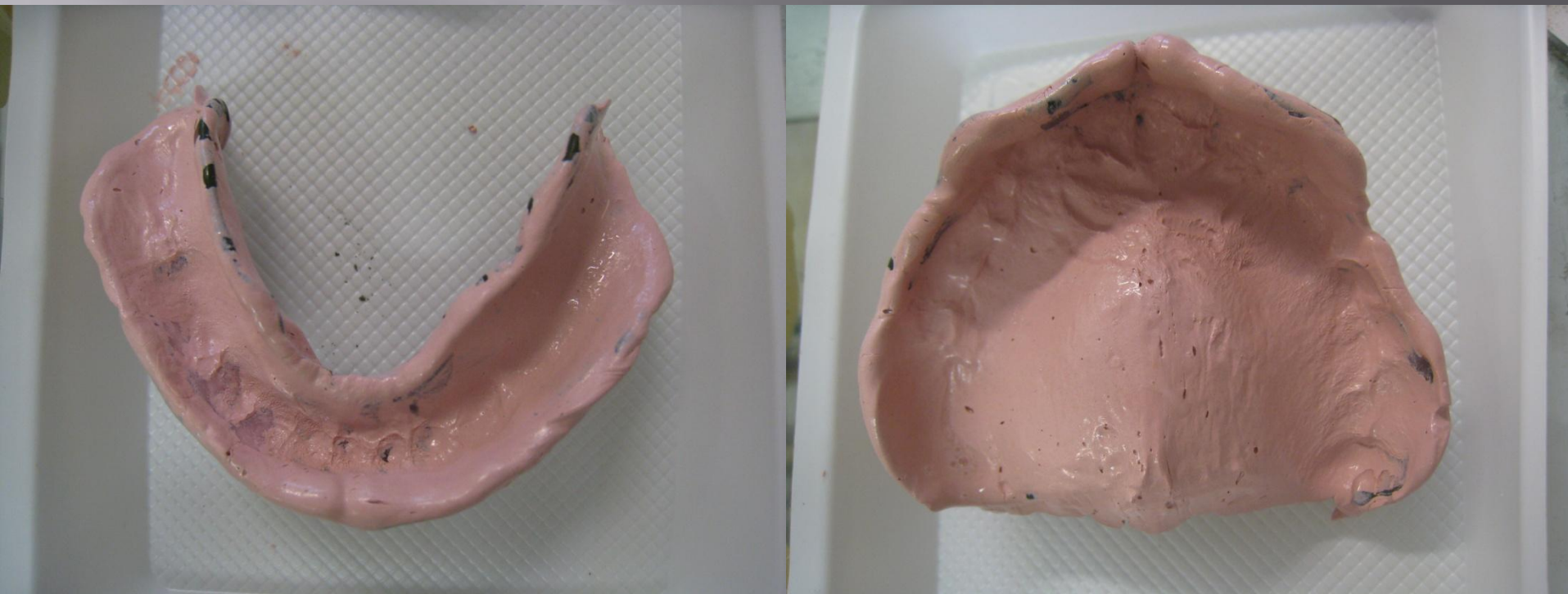
Anatómiai lenyomatok (Alginát lenyomatok)



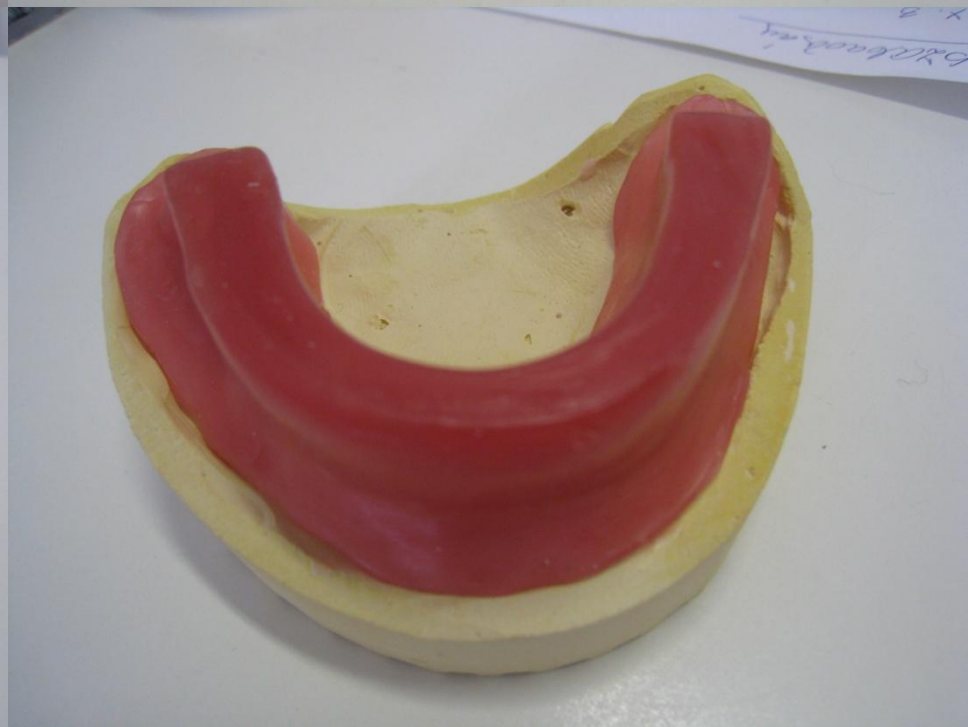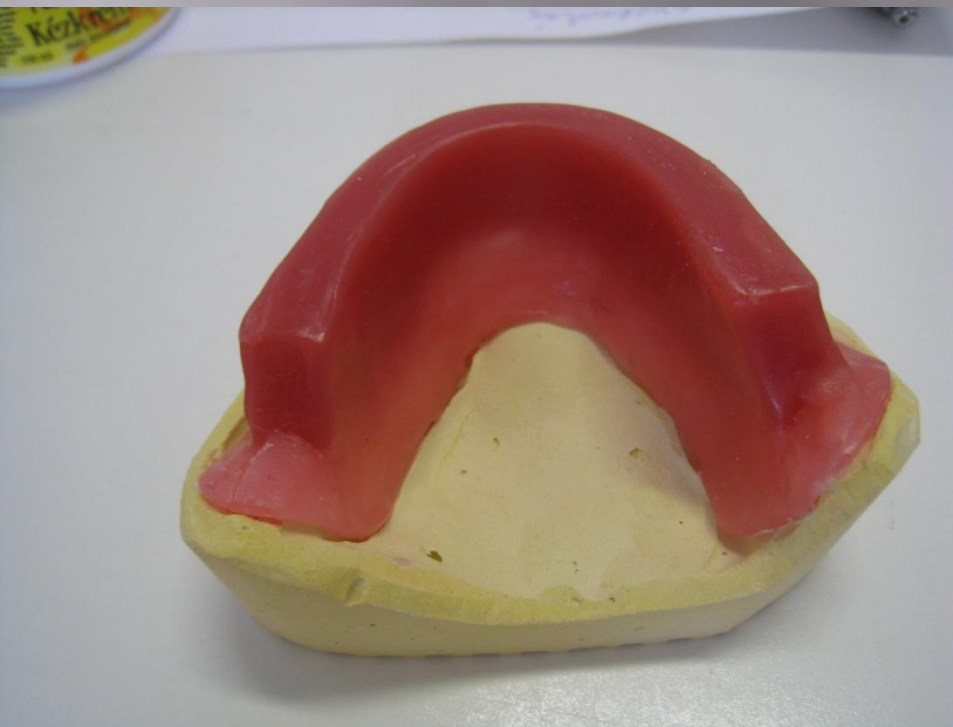Egyéni kanál határainak meghatározása:



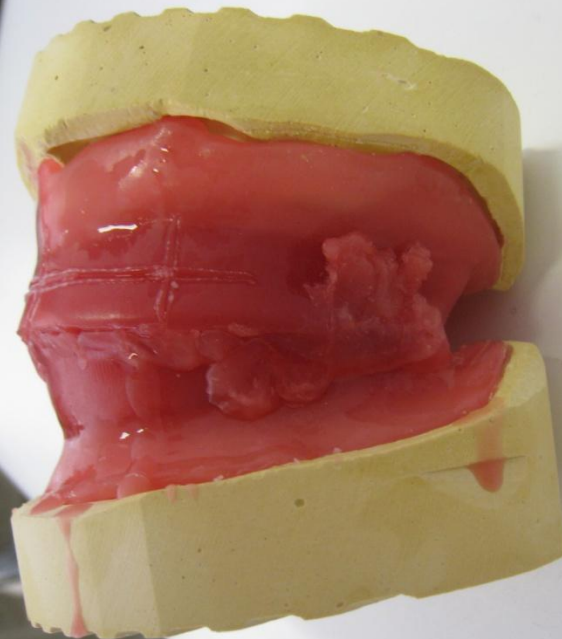
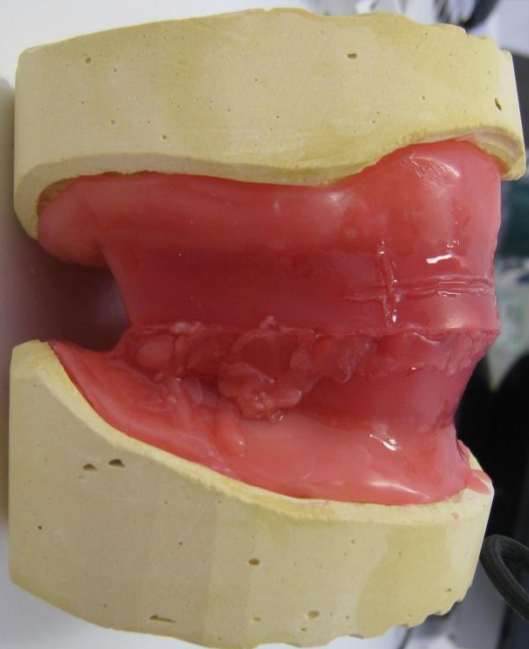
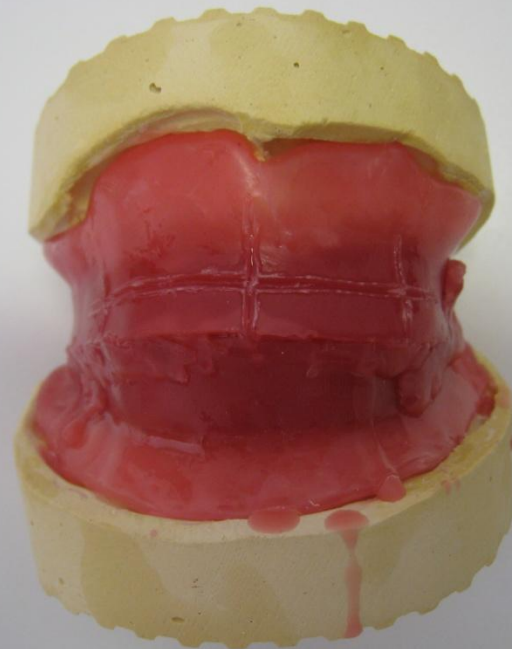
Funkciós lenyomatok(SS White és egyényi kanál segítségével):

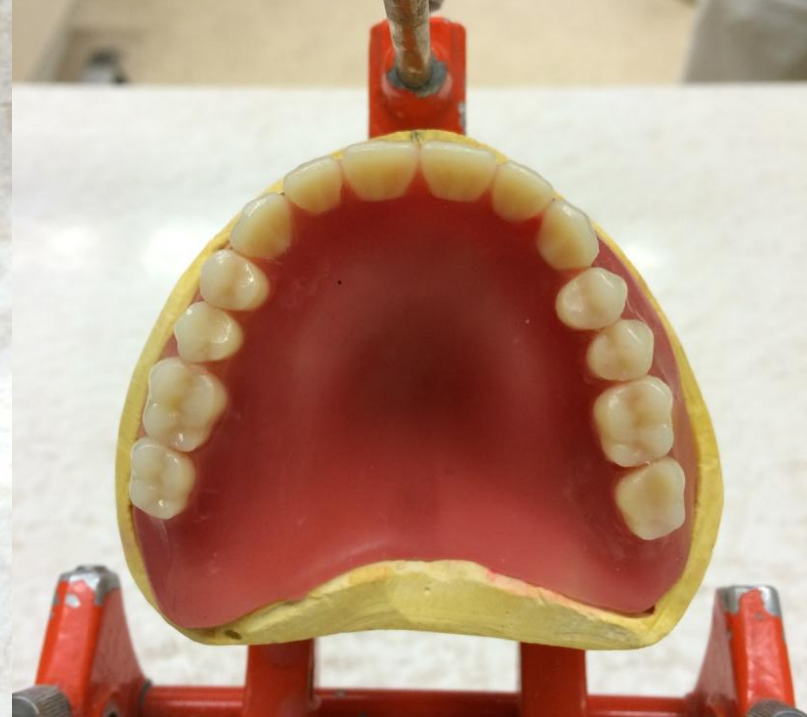
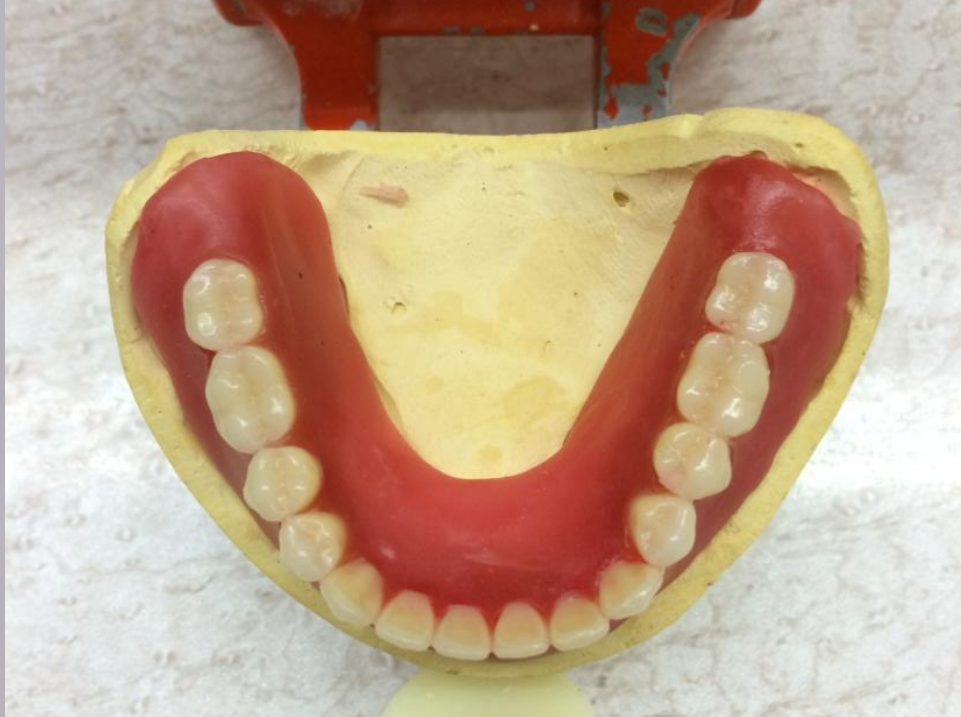
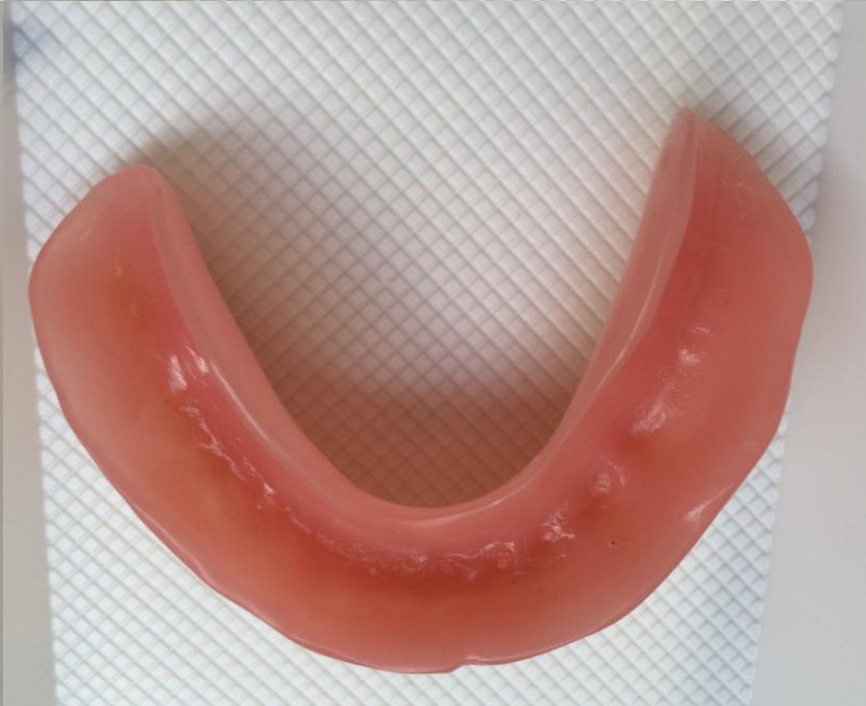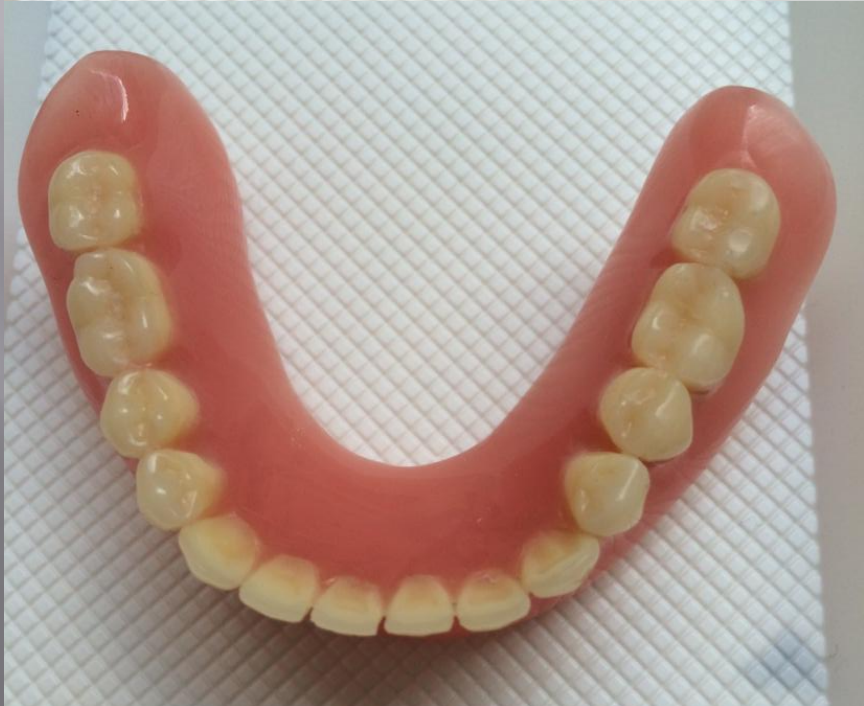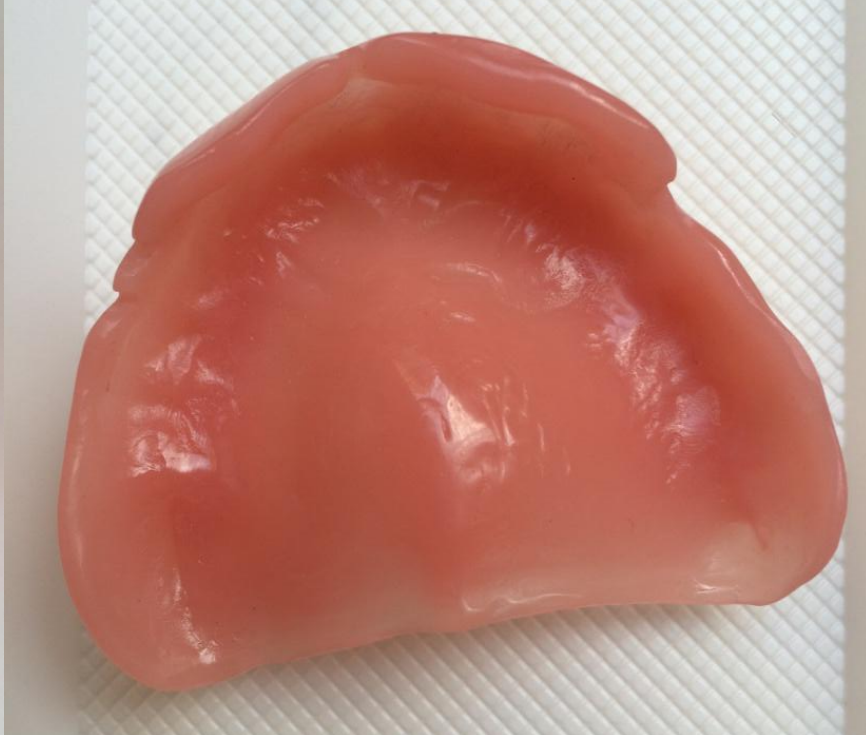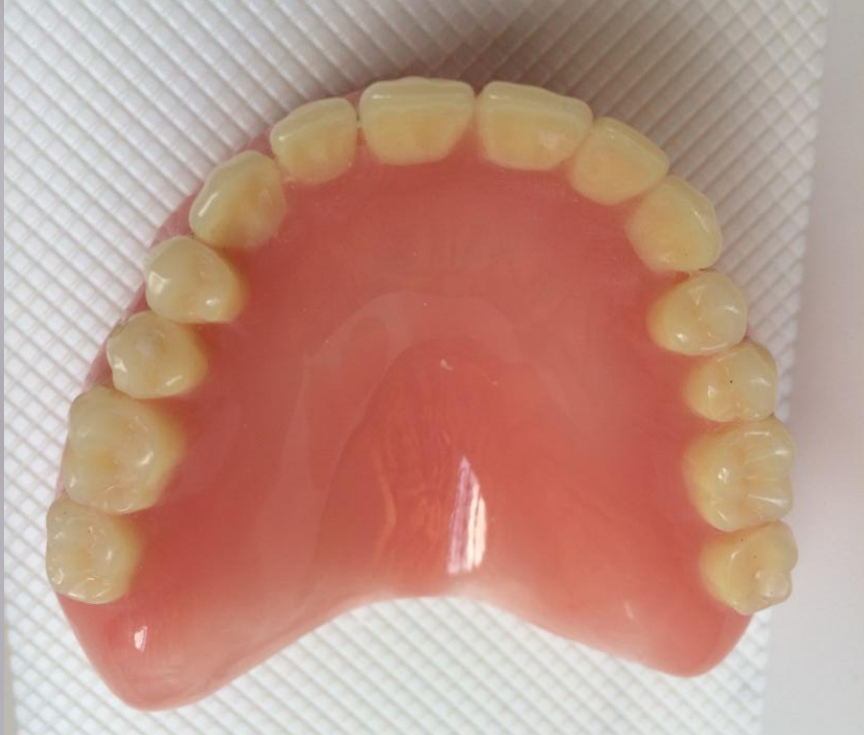Harapási sablonok:



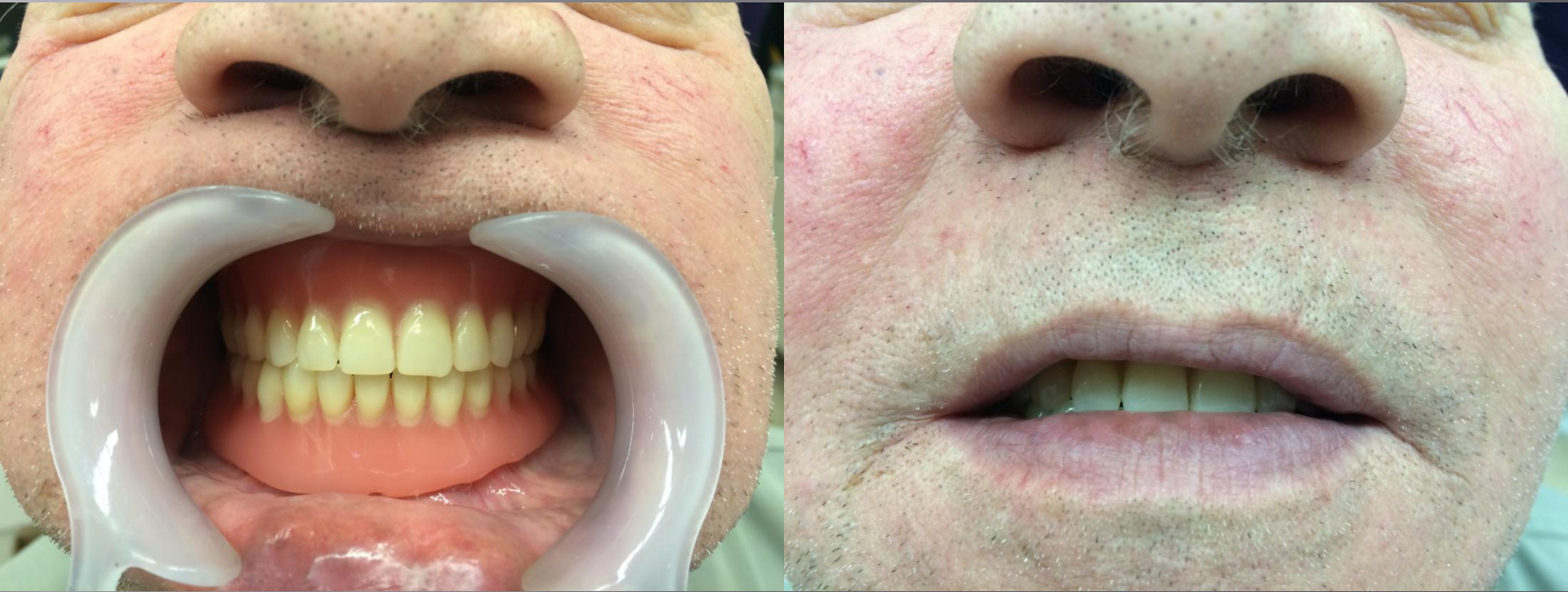Centrális reláció meghatározás :



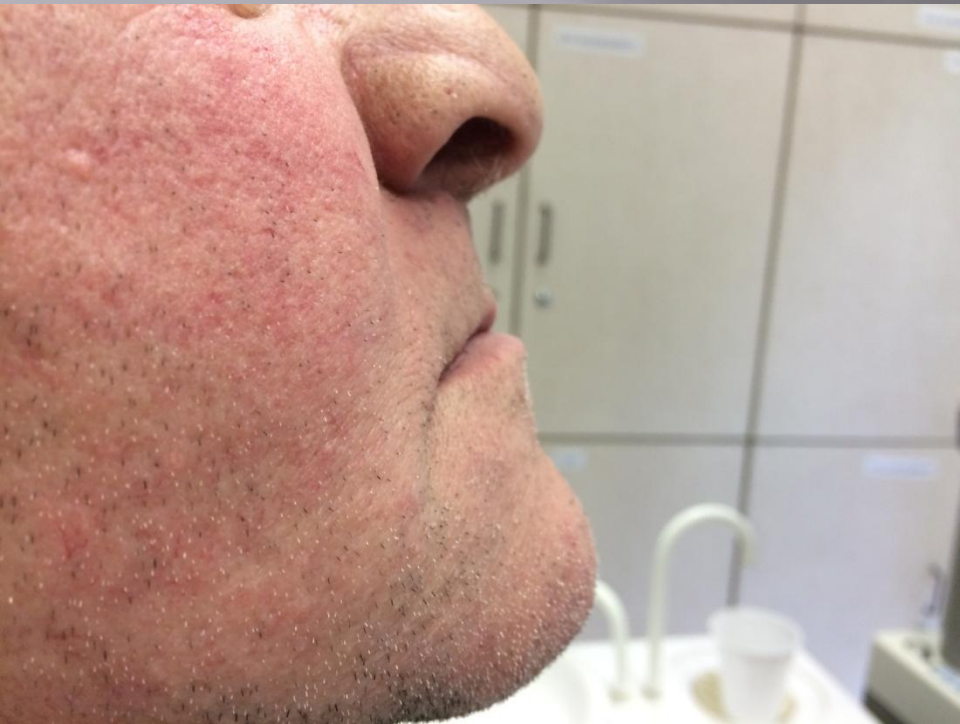



Átadás:



Előtte:



Utána:

