



# Semmelweis Egyetem Fogorvostudományi Kar Fogászati és Szájsebészeti Oktató Intézet

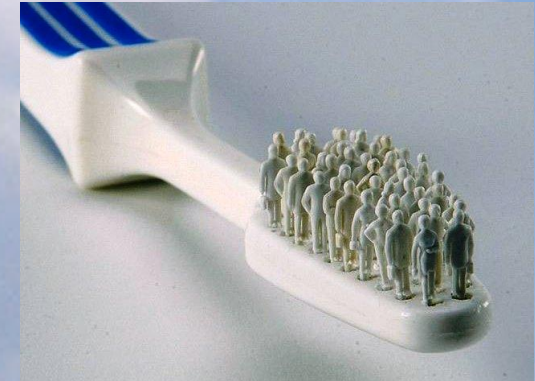igazgató: Dr. Kivovics Péter egyetemi docens

<http://semmelweis-egyetem.hu/fszoi/>

<https://www.facebook.com/fszoi>



## Fábián-Fejérdy 2A osztályú foghiány pótlása harapásemeléssel




**Szerző :** dr. Szathmári Noémi

**Tutor:** dr. Kivovics Péter egyetemi docens

**Mentor:** dr. Nagy Gábor egyetemi tanár

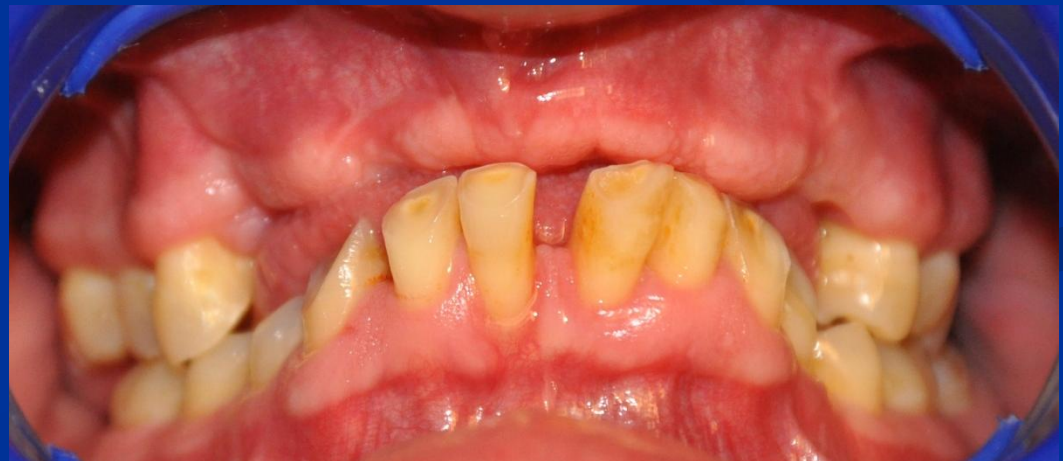# Anamnézis

- 59 éves férfi páciens
- Foglalkozása : mérnök
- Kezelést befolyásoló betegsége nincs
- Panaszai :
  - felső front hídját több fogával és egy implantátummal együtt el kellett távolítani
  - Harapási magassága a páciens számára is zavaró mértékben csökkent (TMI –panasz nincs)



# Szájvizsgálat

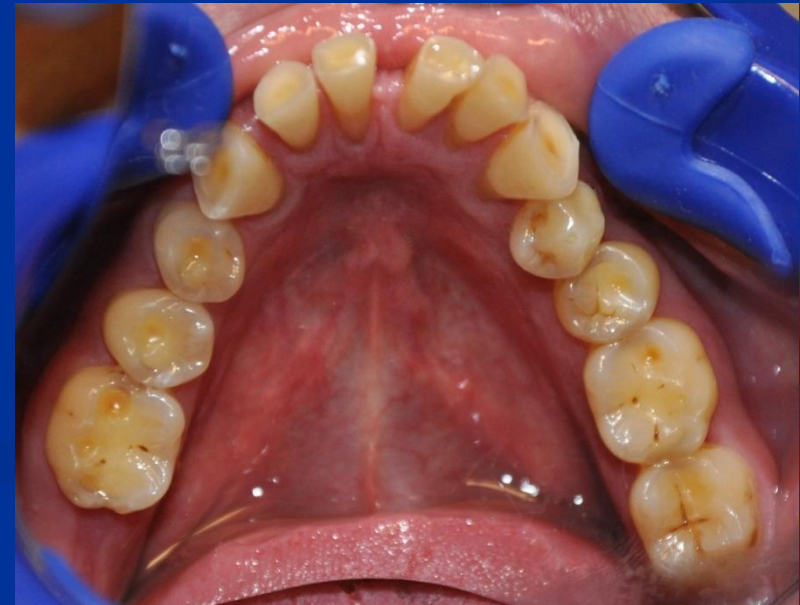
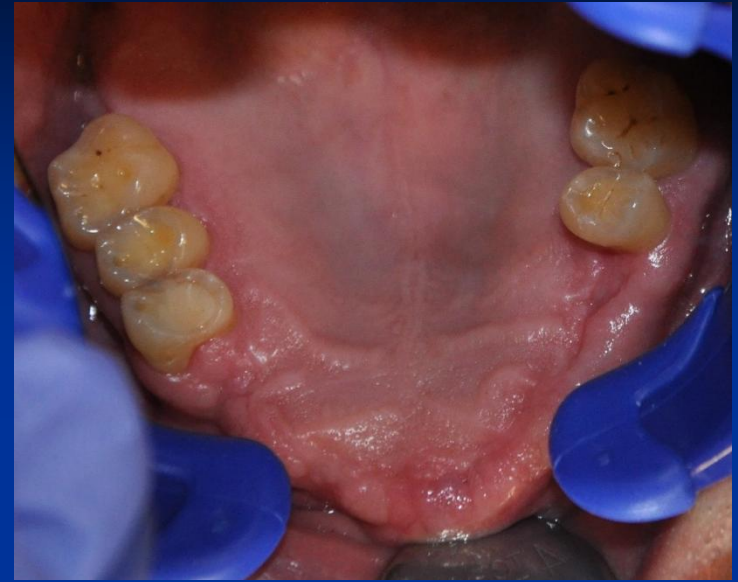- Stomato-onkológiai vizsgálat negatív
- Szájhygiéna megfelelő
- Harapási forma: kombinált mélyharapás
- Temporomandibularis ízület vizsgálatának eredménye negatív
- Fogak vitálisak



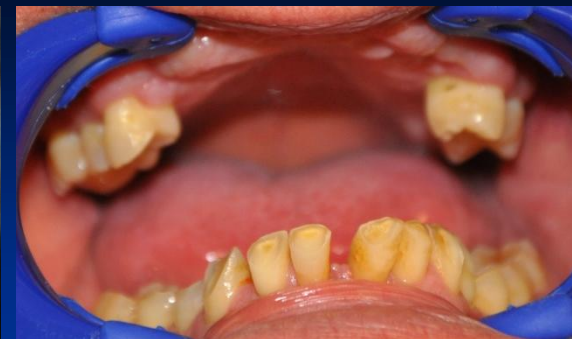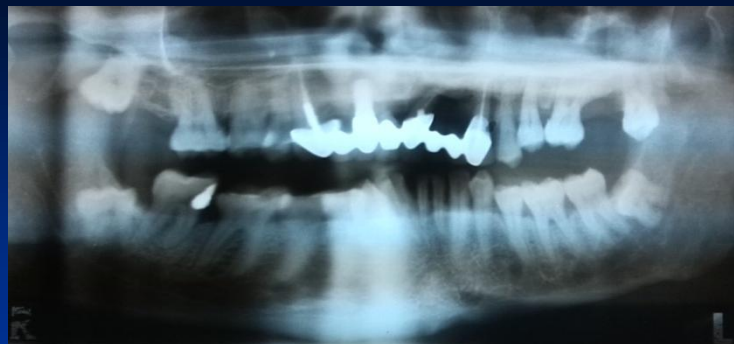# Status

## Felsőállcsont (2A. osztály)

- 16; 15; 24; 25; 26 fogak:
  - 24-es fog: mesio-occlusalis tömés
  - Chronicus parodontitis
  - Attritio és abrázió figyelhető meg
- pótlást jelenleg nem visel, front hídját 3 hete távolították el (extractiok: 13; 11 (implantátum); 22, 23, 24, 28)



# Status



## Alsó állcsont

(0. osztály)

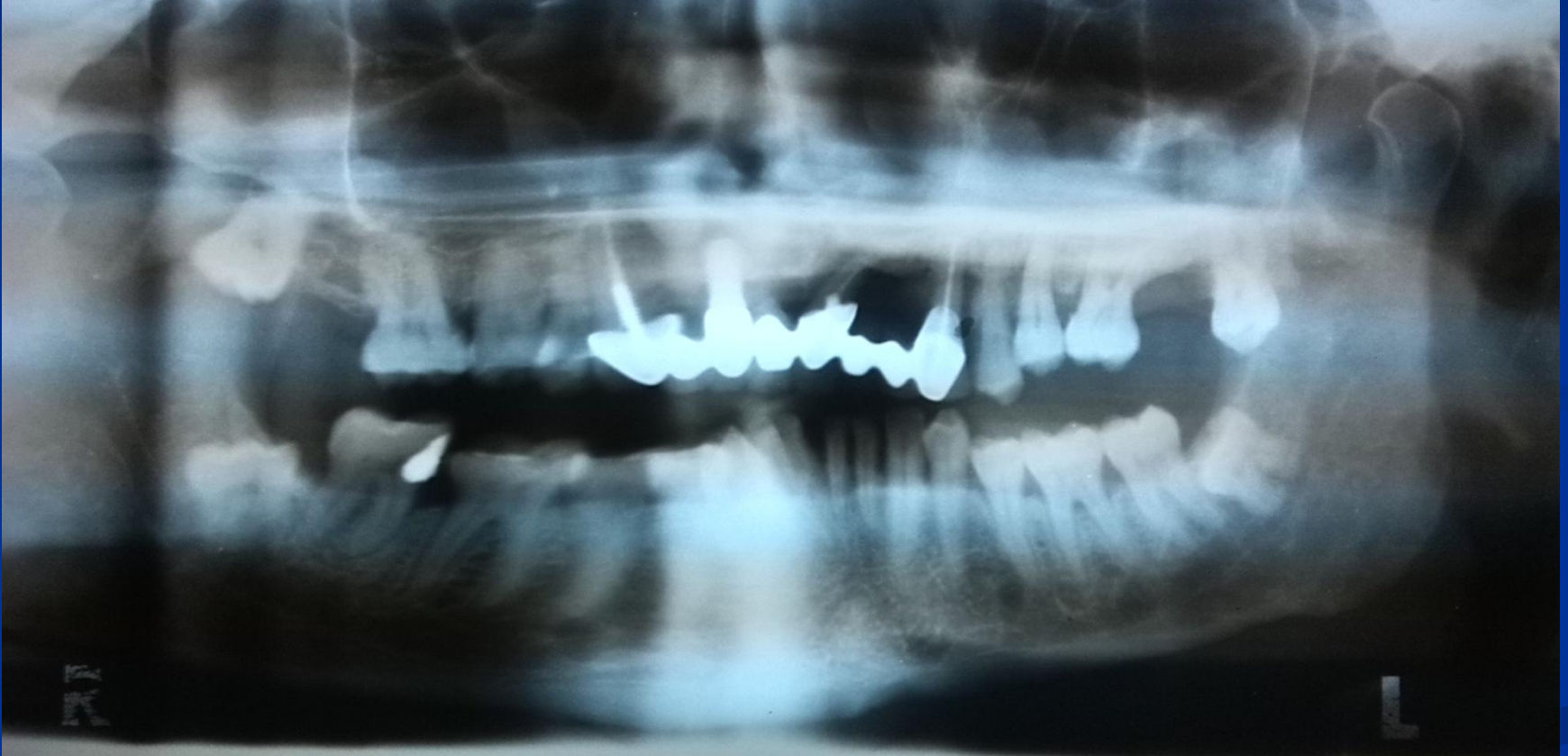
- 46; 45; 44; 43; 42; 41; 31; 32; 33; 34; 35; 36; 37

fogak megtartottak:

- 47-es: mesio-occlusalis tömés
- Chronicus parodontitis
- Attritio és abrázió figyelhető meg

- Szájhygiéne megfelelő, fogkő nincs ( páciens folyamatos parodontológiai gondozásban részesül)

# RTG status



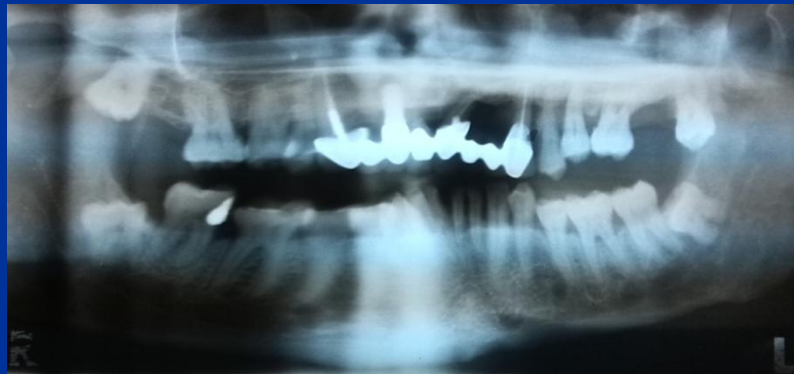# Előkészítő műveletek

## ■ Szájsebészeti

- 13; 11 (implantátum); 22, 23, 24, 28, 47 fogak eltávolítása

## ■ Parodontológiai

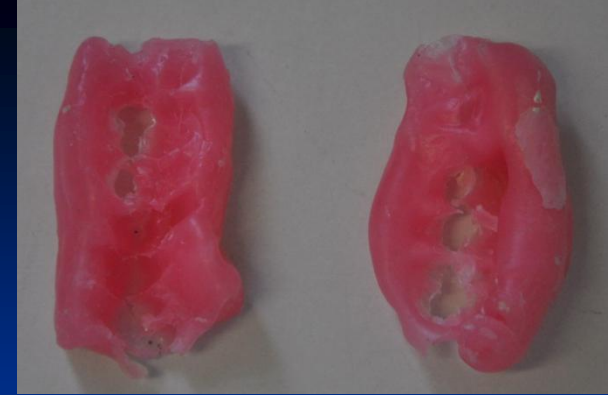

- Supra- és subgingivális depurálás



# Előkészítő műveletek

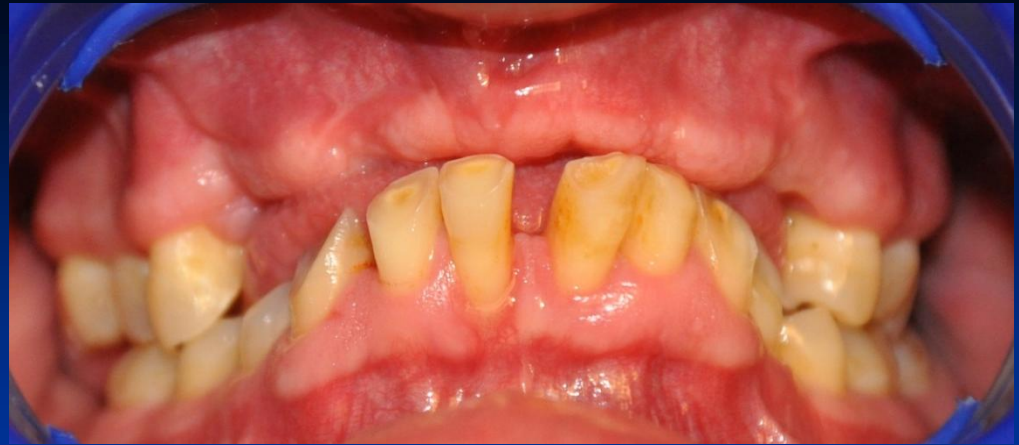## ■ Protetikai

- Alsó, felső tanulmányi lenyomat
- Tanulmányi minták részlegesen egyéni értékű artikulátorba gipszelése





# Kezelési terv

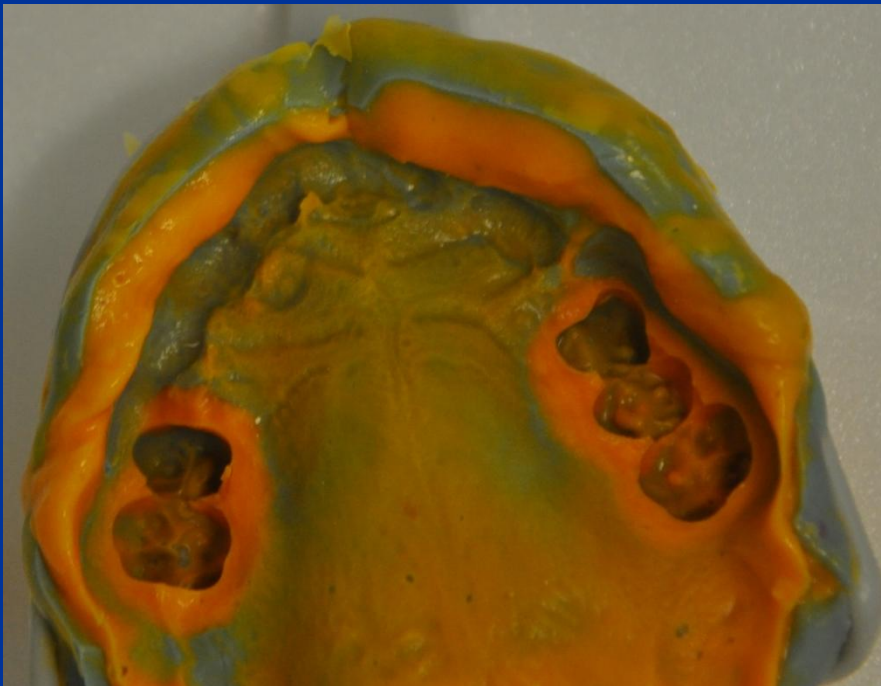


## Felső állcsont


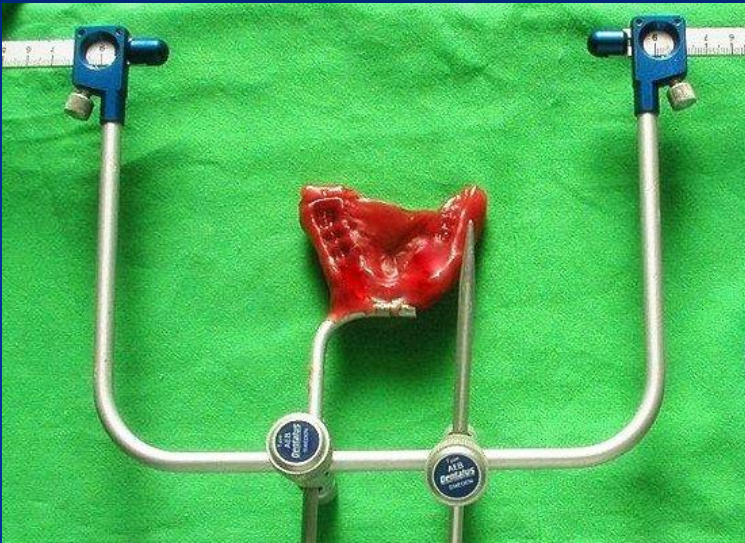
- Tíz fogas dento-mukozáslisán megtámasztott, mereven elhorgonyzott (öntött kapcsok), patkó alakban redukált részleges fémlemezes fogpótlás
- Alaplemez (rágófelszíni támaszték) kiterjesztésével harapásemelés

# Felső pótlás készítésének munkafázisai

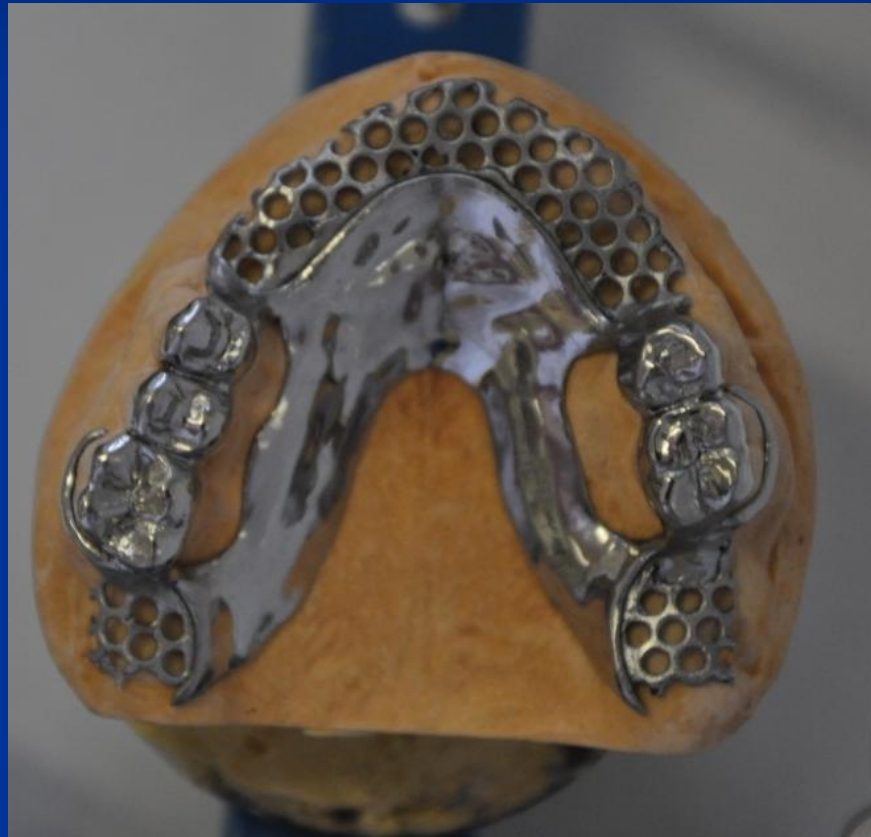
- Két fázisú két idejű szituációs lenyomat felső állcsontról
- Szituációs minta



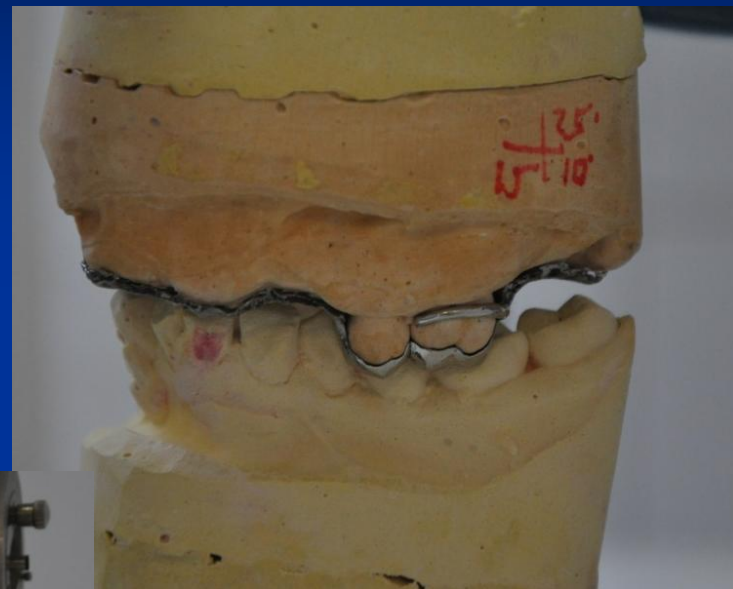
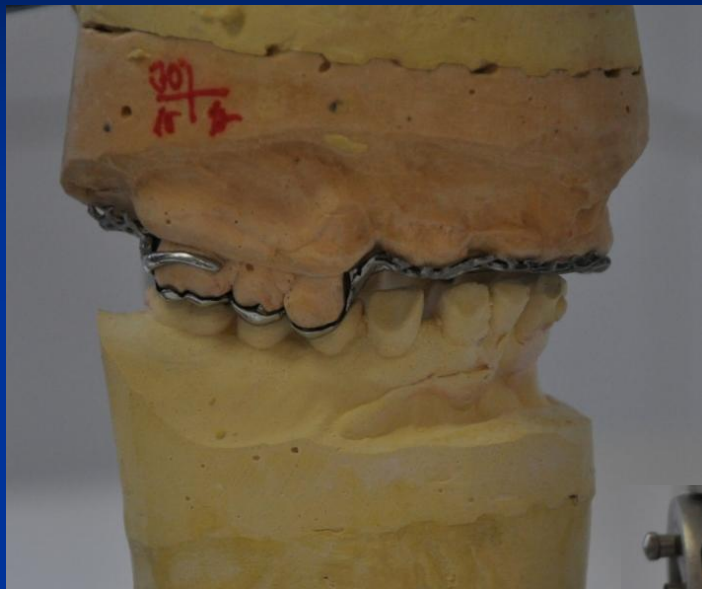# Egyéni értékű artikulátor szögértékeinek beállítása



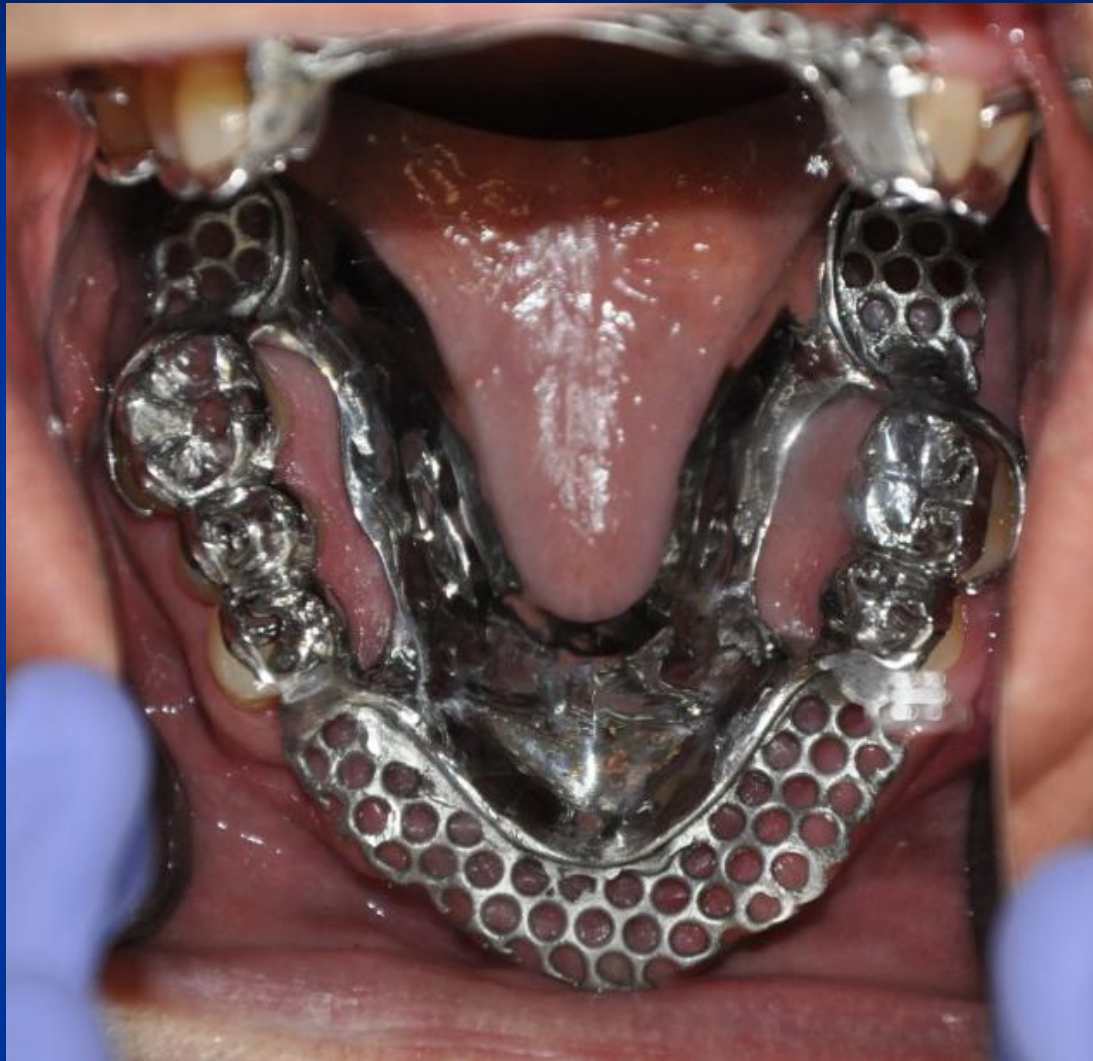# Fémlemez próbája



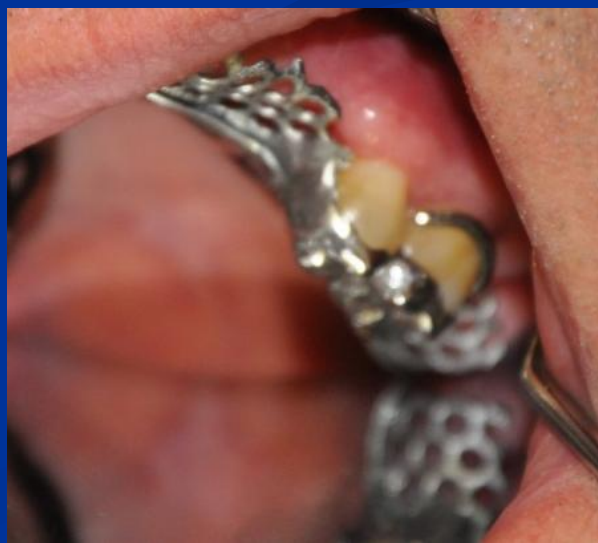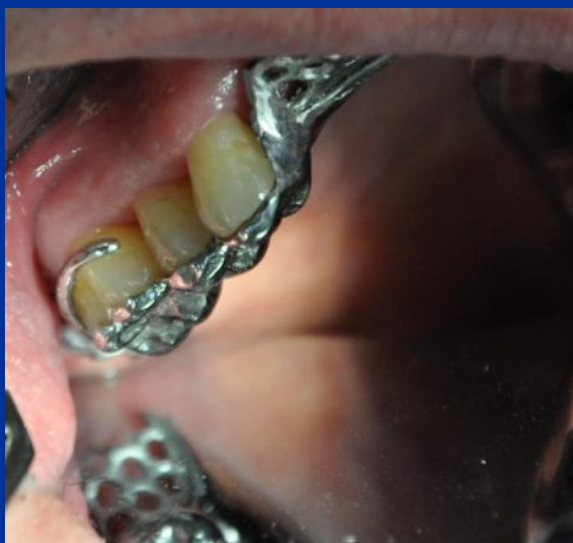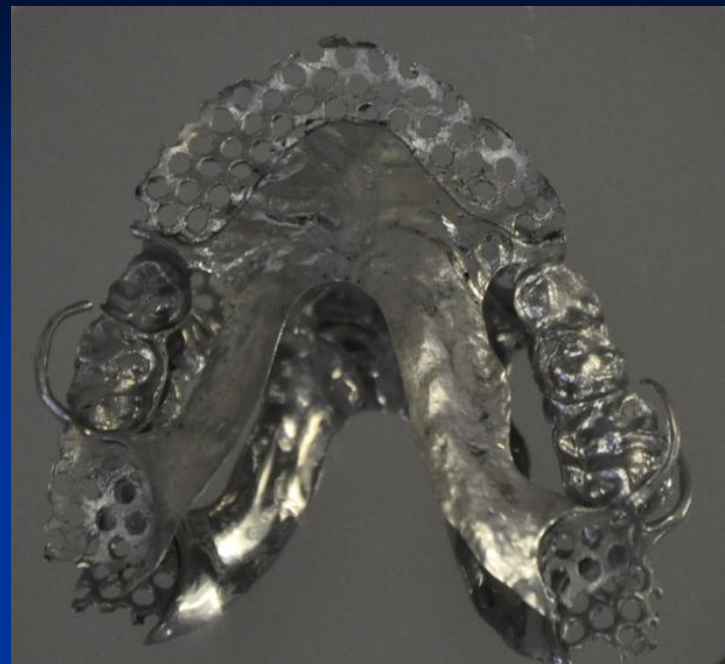
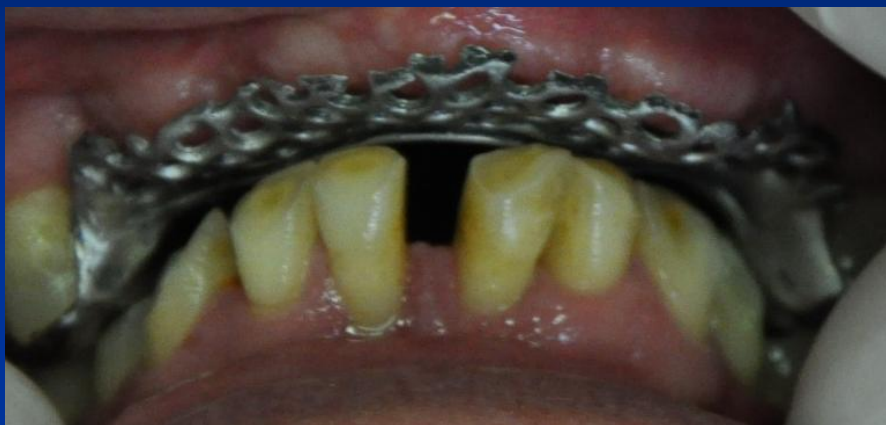# Fémlemez a mintán



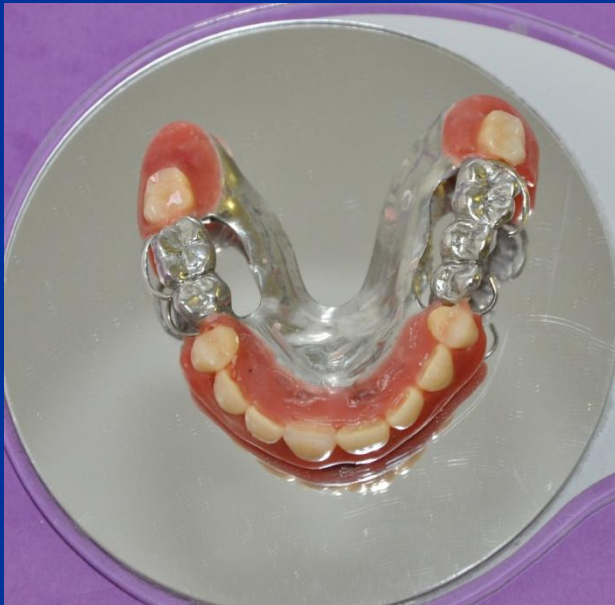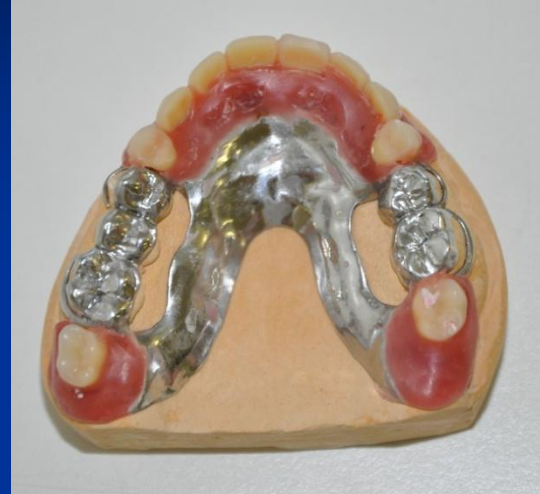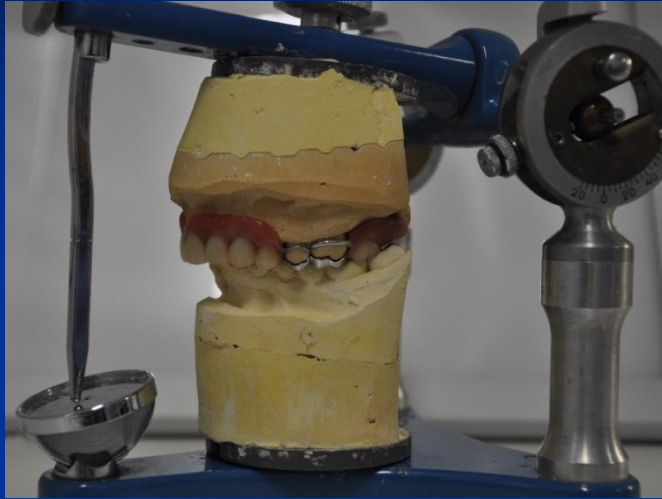
# Fémlemez próbája szájban



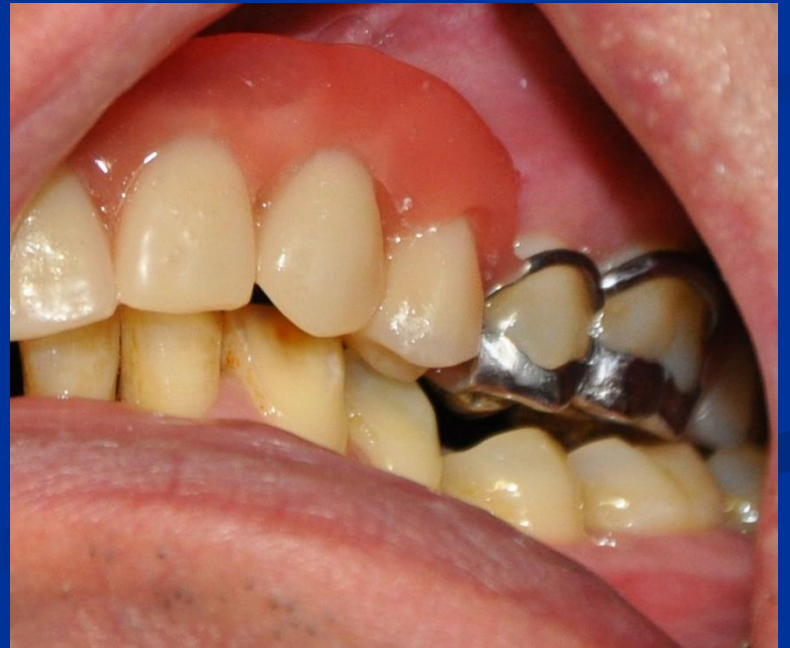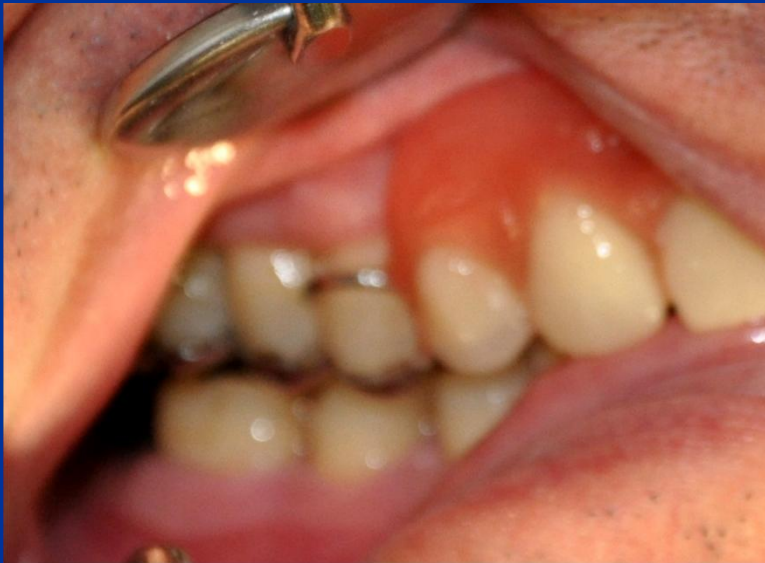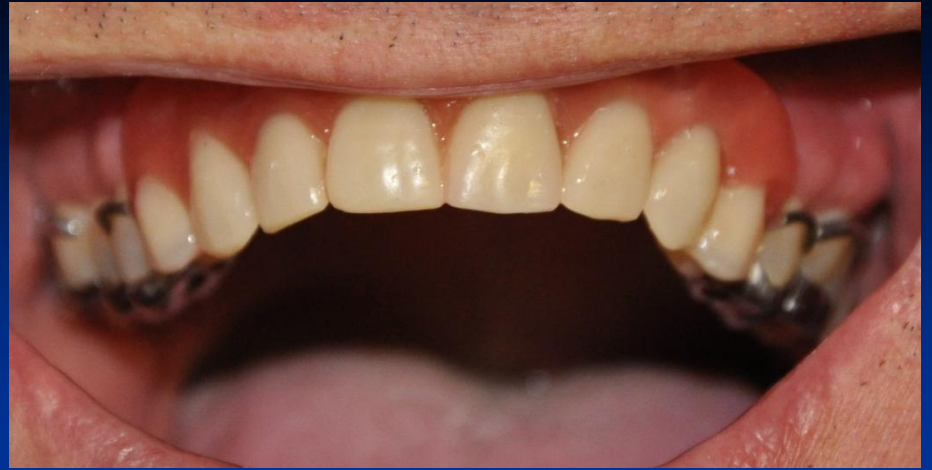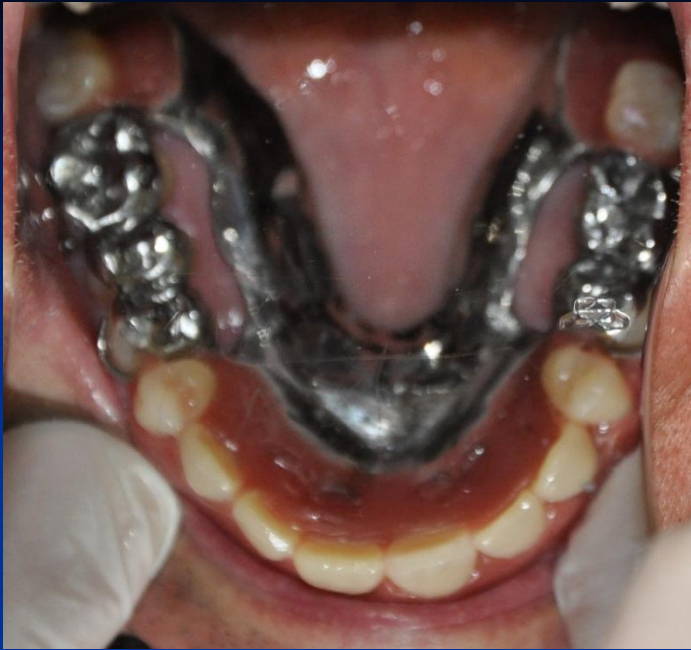# Fémlemez próbája



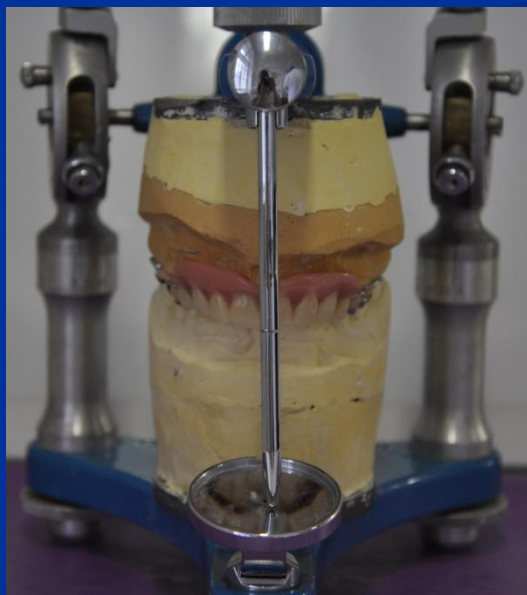
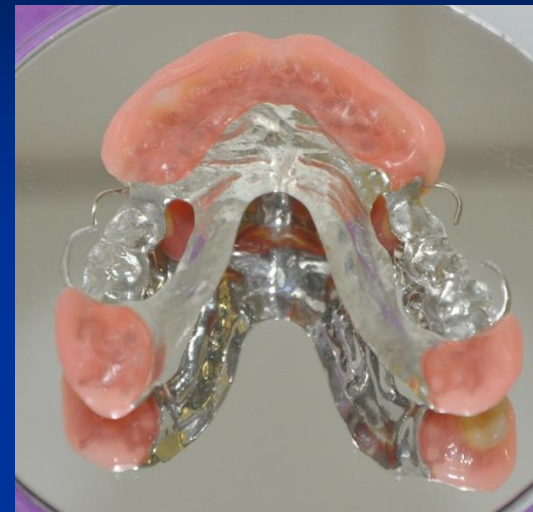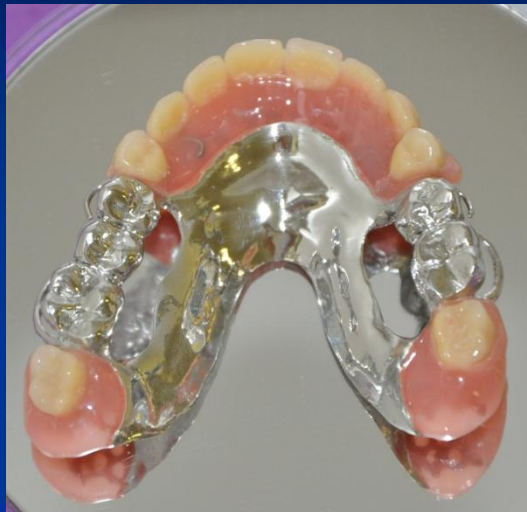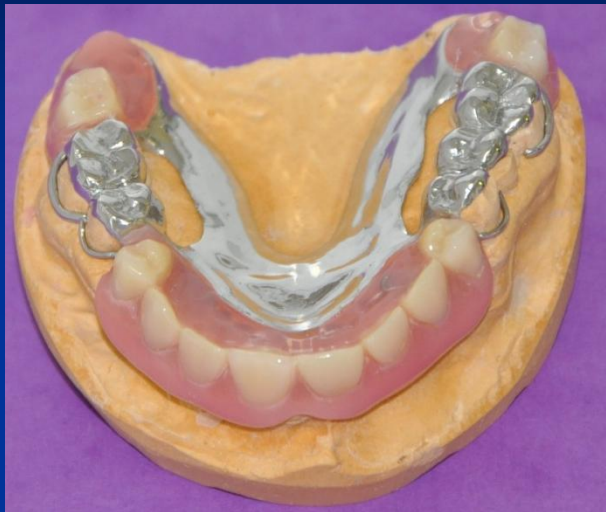# Fogpróba



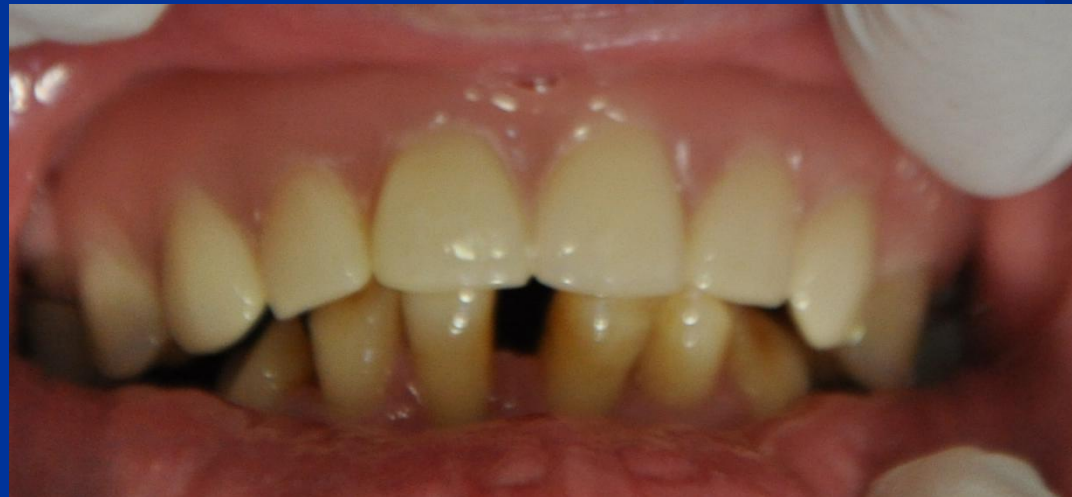
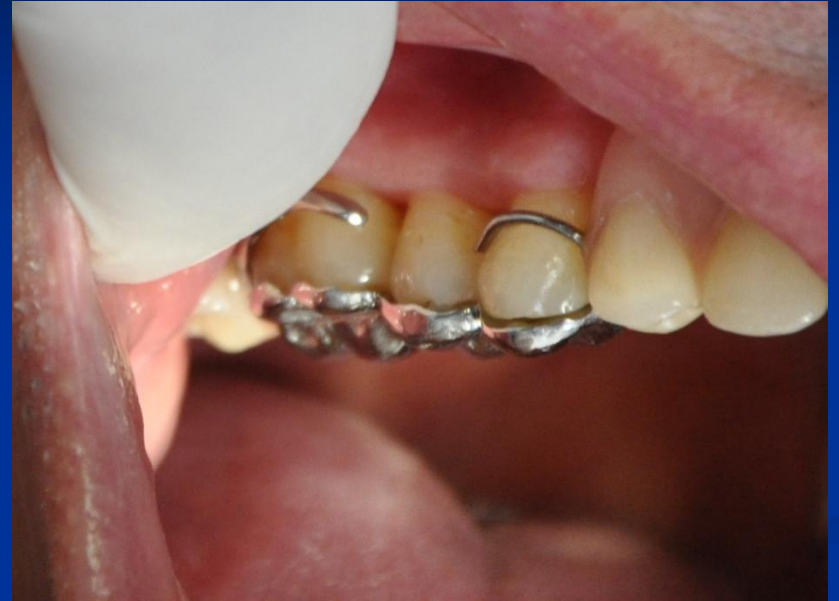
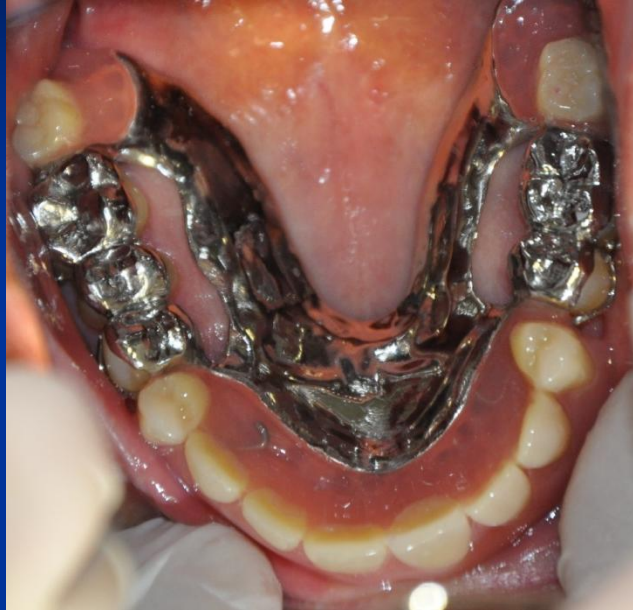

# Átadás



# Átadás



**Köszönöm a megtisztelő  
figyelmet!**

