



Semmelweis Egyetem Fogorvostudományi Kar  
Fogászati és Szájsebészeti Oktató Intézet

igazgató: Dr. Kivovics Péter egyetemi docens



# Dentoalveoláris sebészet részvizsga esetbemutató

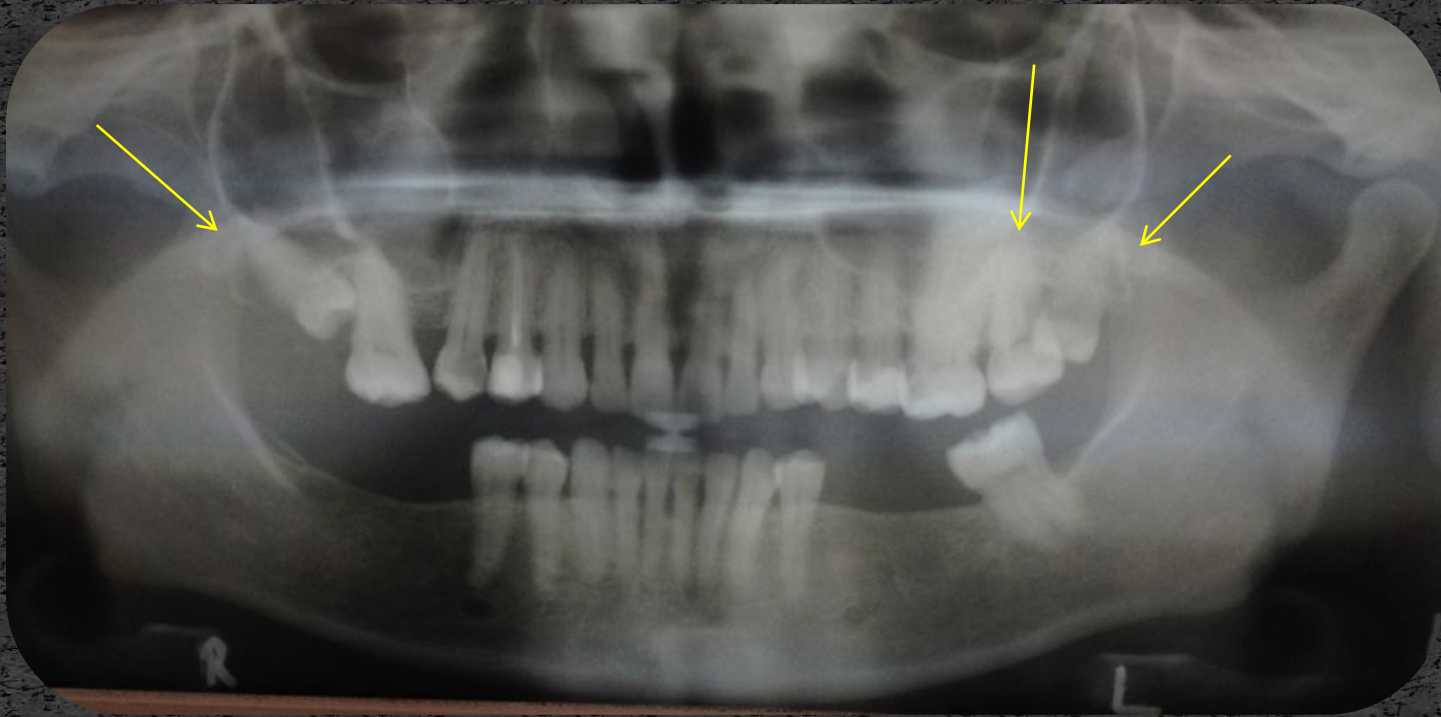


Készítette:  
dr. Kovács Lilla

Mentor:  
Dr. Dóry Ferenc  
Tutor:  
prof. Dr. Nagy Gábor

# Eset

Bal felső második és harmadik nagyörlő fogak eltávolítása, valamint a jobb felső harmadik nagyörlő fog műtéti eltávolítása



# Anamnézis

- 41 éves hölgy páciens
- Anamnézisében szájsebészeti, fogorvosi kezelést befolyásoló tényező nincs.
- Gyógyszereket rendszeresen nem szed, gyógyszerérzékenységről nem tud.
- Panasza: a bal felső második nagyörlő fog lüktető, szűnni nem akaró fájdalma.

Kérdőív  
Fogorvosi/szájsebészeti beavatkozások előtt

Név: [REDACTED] Születési idő: 1973  
Lakhely: [REDACTED]  
Foglalkozás: KÖZALUMNAROTT Telefon: [REDACTED]

Kedves Betegünk!

Bizonyos alapbetegségeket figyelembe kell venni a fogorvosi/szájsebészeti beavatkozások során, ezért szükséges, hogy az Ön egészségi állapotáról kicsit bővebben tájékozódjunk. Kérjük figyelmesen olvassa el és válaszoljon az alábbi kérdésekre, hogy Ön a legmegfelelőbb ellátásban részesülhessen. (A megfelelő választ x-szel jelölje)  
Az Öntől kapott információkat természetesen az orvosi titoktartás védi!

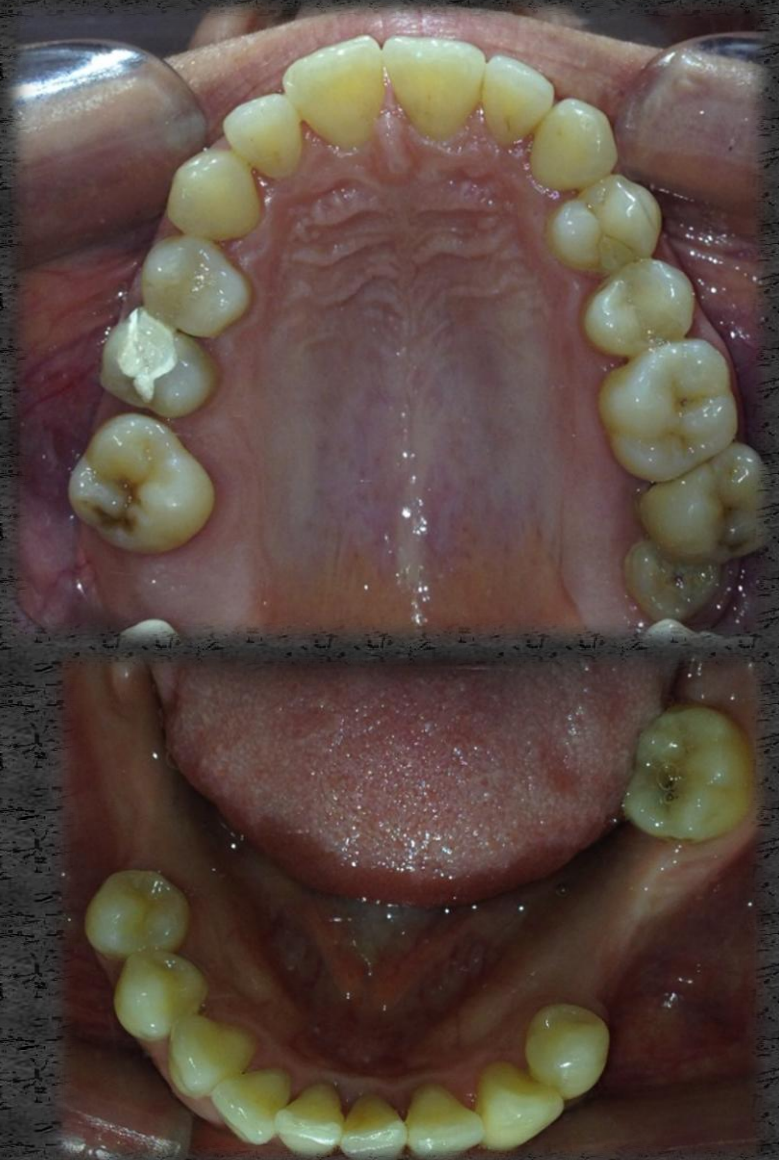
|   | igen                                | nem                                 |  | igen                     | nem                                 |
|---|-------------------------------------|-------------------------------------|--|--------------------------|-------------------------------------|
| Hajlamos-e ájulásra?  | <input type="checkbox"/>            | <input checked="" type="checkbox"/> | Szenved-e Ön:                            | <input type="checkbox"/> | <input checked="" type="checkbox"/> |
| Magas-e a vérnyomása?   | <input type="checkbox"/>            | <input checked="" type="checkbox"/> | -Cukorbetegségben                        | <input type="checkbox"/> | <input checked="" type="checkbox"/> |
| Alacsony-e a vérnyomása?  | <input checked="" type="checkbox"/> | <input type="checkbox"/>            | -Véralvadási zavarban                    | <input type="checkbox"/> | <input checked="" type="checkbox"/> |
| Egyéb vérkeringési zavarról tud-e?  | <input type="checkbox"/>            | <input checked="" type="checkbox"/> | -Vérkeringési zavarban                   | <input type="checkbox"/> | <input checked="" type="checkbox"/> |
| Vannak-e allergiás panaszai?  | <input type="checkbox"/>            | <input checked="" type="checkbox"/> | -Pajzsmirigy funkcionális problémákban   | <input type="checkbox"/> | <input checked="" type="checkbox"/> |
| Ha igen, mire:  |                                     |                                     | -Rheumás betegségben                     | <input type="checkbox"/> | <input checked="" type="checkbox"/> |
| Tud-e szívbetegségről?  | <input type="checkbox"/>            | <input checked="" type="checkbox"/> | -Tüdőbetegségben                         | <input type="checkbox"/> | <input checked="" type="checkbox"/> |
| -Szívfejlődési rendellenességről  | <input type="checkbox"/>            | <input checked="" type="checkbox"/> | -Vesebetegségben                         | <input type="checkbox"/> | <input checked="" type="checkbox"/> |
| -Műbillentyű beültetéséről  | <input type="checkbox"/>            | <input checked="" type="checkbox"/> | -Emésztőrendszeri megbetegedésben        | <input type="checkbox"/> | <input checked="" type="checkbox"/> |
| -Szívbelhártya gyulladásról   | <input type="checkbox"/>            | <input checked="" type="checkbox"/> | -Idegrendszeri megbetegedésben           | <input type="checkbox"/> | <input checked="" type="checkbox"/> |
| -Van-e pacemakere (pésméker)?   | <input type="checkbox"/>            | <input checked="" type="checkbox"/> | -Immunhiányos betegségben (HIV pozitív?) | <input type="checkbox"/> | <input checked="" type="checkbox"/> |
| -Volt-e csipő v. egyéb végtagprotézis mütéte?                             | <input type="checkbox"/>            | <input checked="" type="checkbox"/> | -Egyéb betegségben                       | <input type="checkbox"/> | <input checked="" type="checkbox"/> |
| -Milyen gyógyszereket szed jelenleg?                                      |                                     |                                     | Ha igen, melyekben:                      |                          |                                     |
| Volt-e olyan gyógyszer, amelyre allergiás vagy panaszt okozott a szedése? | <input type="checkbox"/>            | <input checked="" type="checkbox"/> | Dohányzik?                               | <input type="checkbox"/> | <input checked="" type="checkbox"/> |
| Ha igen, melyek ezek:   |                                     |                                     | Ha igen, mennyit:.....                   |                          |                                     |
| Hölgyeknek: jelenleg terhes-e?  | <input type="checkbox"/>            | <input checked="" type="checkbox"/> | Ha igen, mióta:.....                     |                          |                                     |
|   |                                     |                                     | Hepatitis?                               | <input type="checkbox"/> | <input checked="" type="checkbox"/> |

A kezelés elkezdésbe beleegyezem.

Dátum: 2014. 03. 31. Beteg aláírása: [REDACTED]

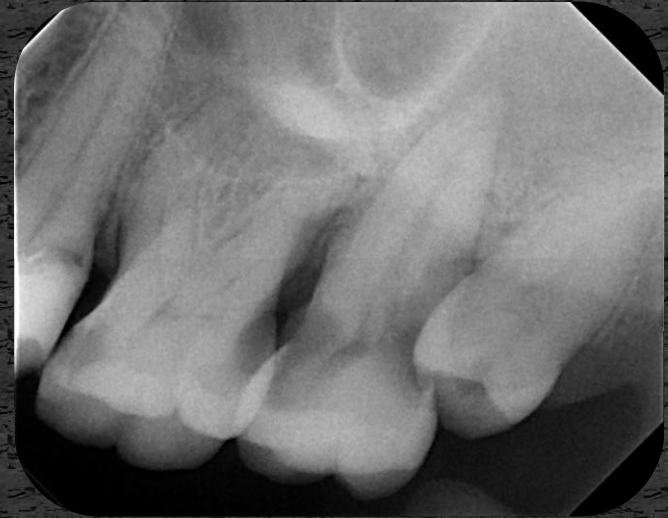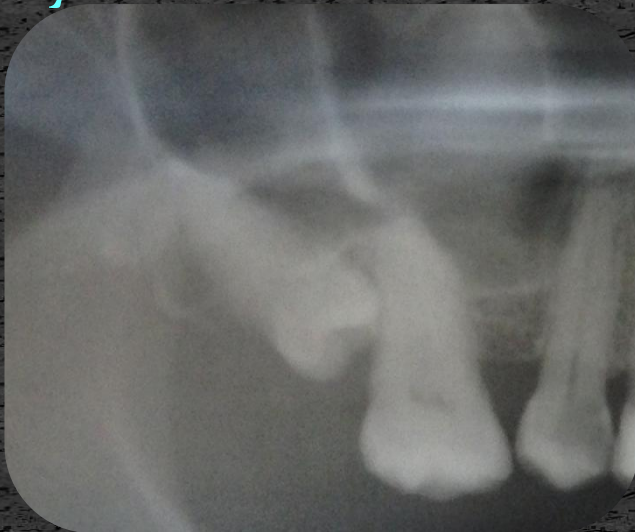# Státusz

- Jó általános állapot
- Szimmetrikus arc
- Részben szanált fogazat
- Viszonylag jó szájhigiéniá



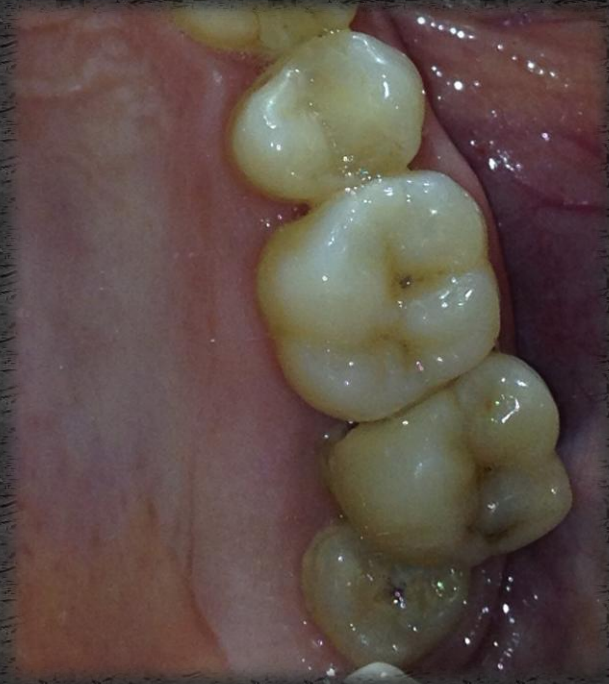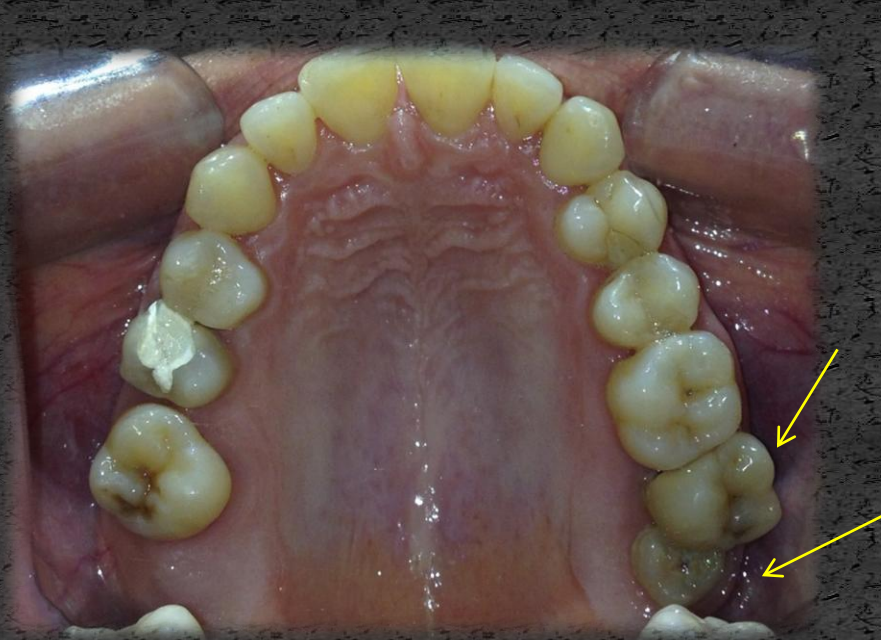# Vizsgálatok

- Sztomatoonkológiai szűrés során eltérés nem látható.
- Temporomandibuláris izületi diszfunkcióra utaló jel nincs.
- Röntgenképen a jobb felső bölcsességfog mesioangularis állása látható, és a bal felső második nagyörlő kiterjedt cariese (mind mesialis mind distalis oldalon), valamint a bal felső bölcsességfog szintén mesioangularis elhelyezkedése látható.



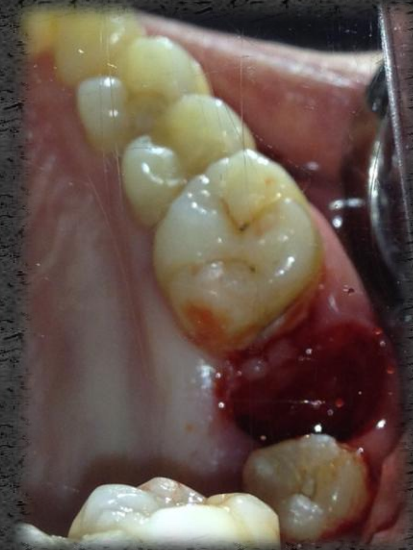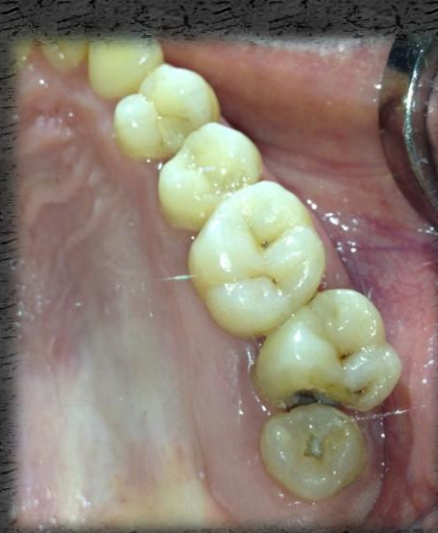# Kezelés

- A bal felső második és harmadik nagyörlő extrakciója
- A beavatkozás local anaesthesiában történt (2ml 2%-os Lidocain-adrenalin)

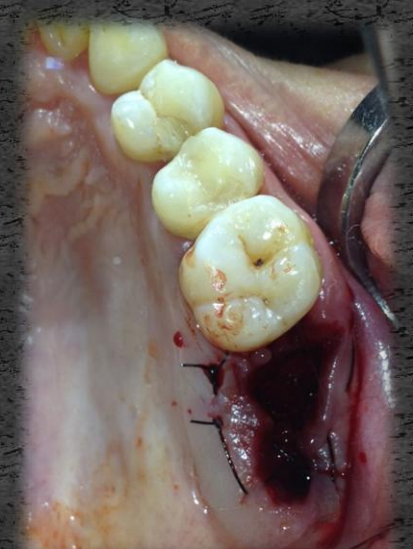
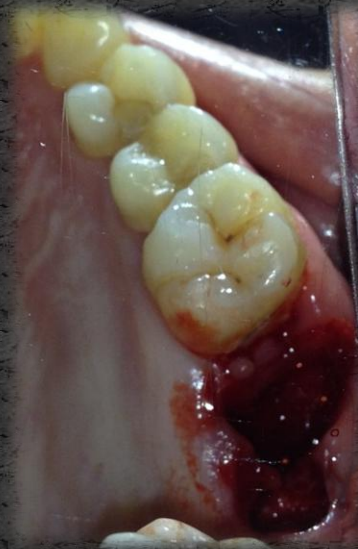
# Extrakció

A 7-es fog  
distobuccalis  
csücskének  
elcsiszolása, és a fog  
eltávolítása.

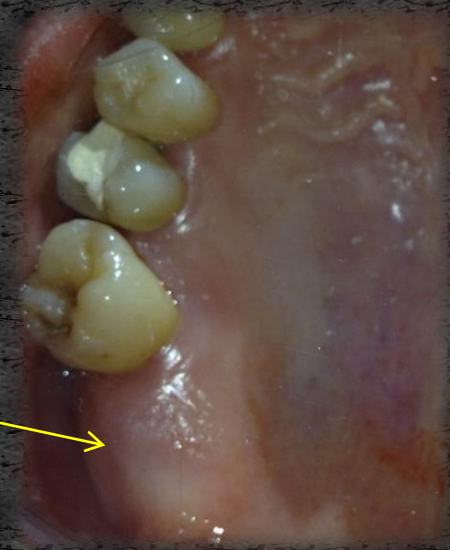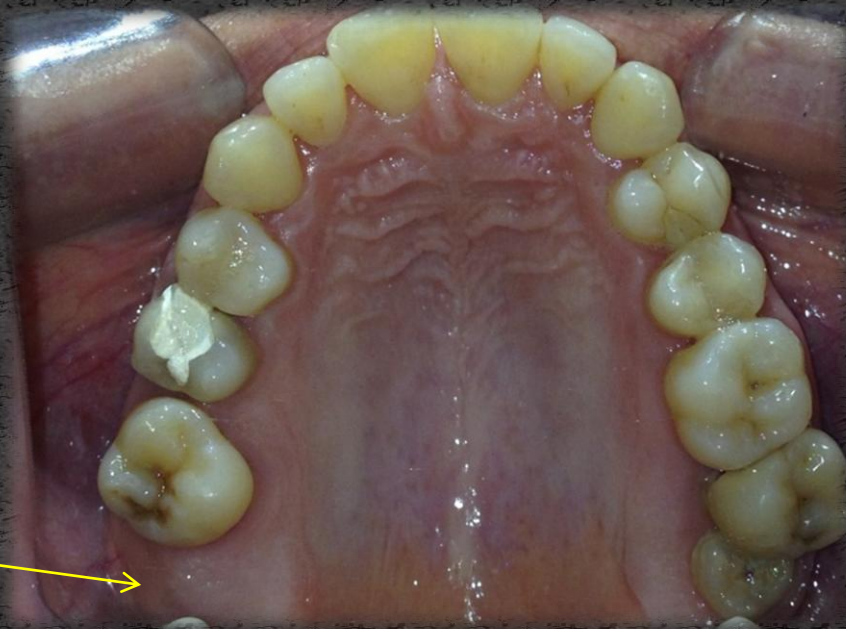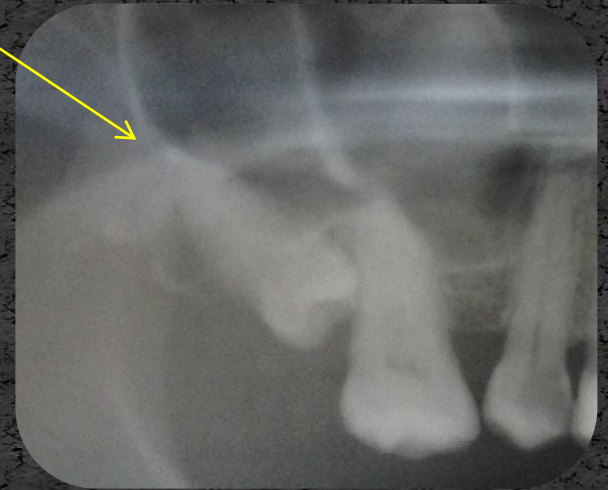


A 8-as fog  
eltávolítása és a  
sebszélék  
szituálása



# A jobb felső bölcsességfog műtéti eltávolítása

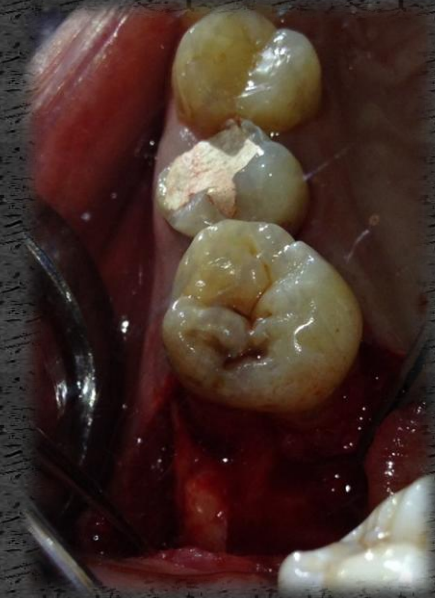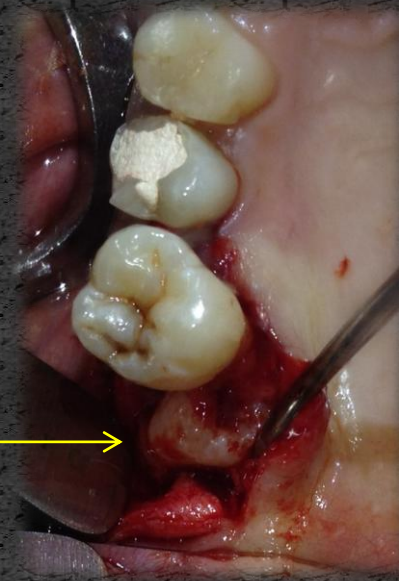
Érzéstelenítés 2ml 2%-os Lidocain-adrenalin



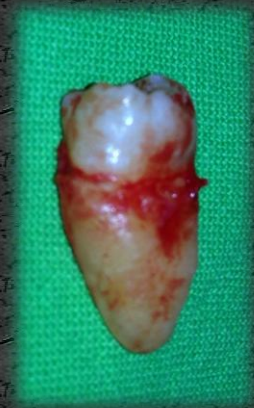
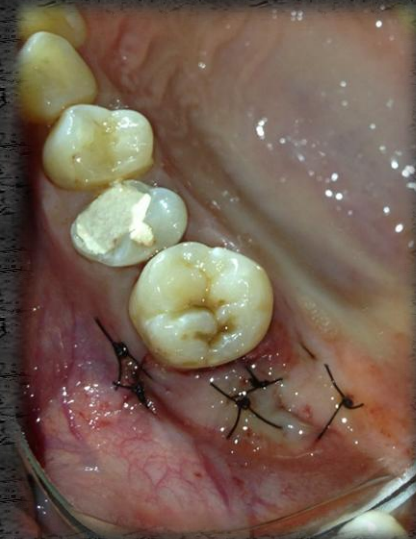
# Műtét

- Mucoperiostealis lebenyképzés
- A fog eltávolítása



- A lebeny varratokkal történő egyesítése
- Az eltávolított fog



Köszönöm a megtisztelő  
figyelmet!