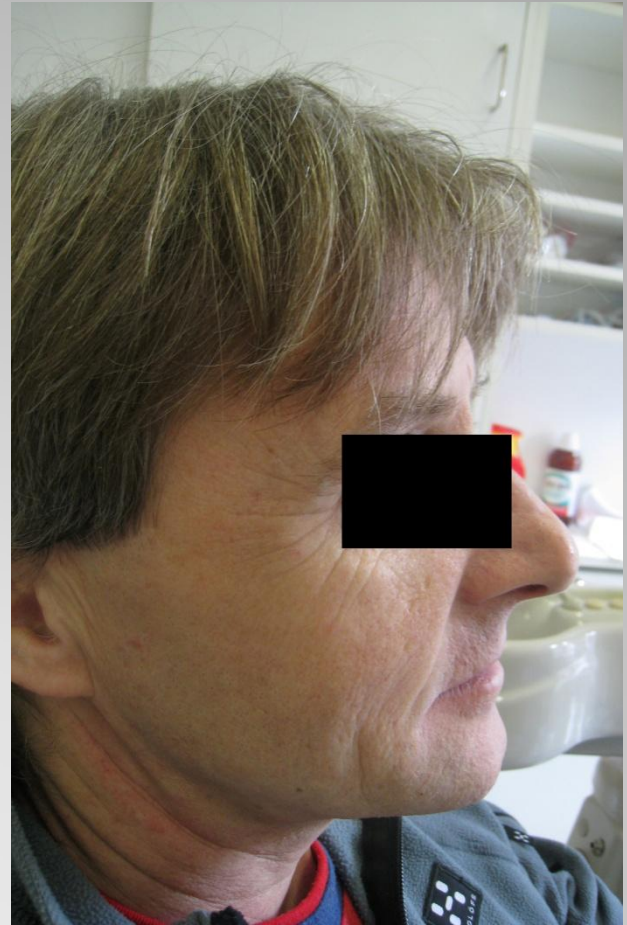
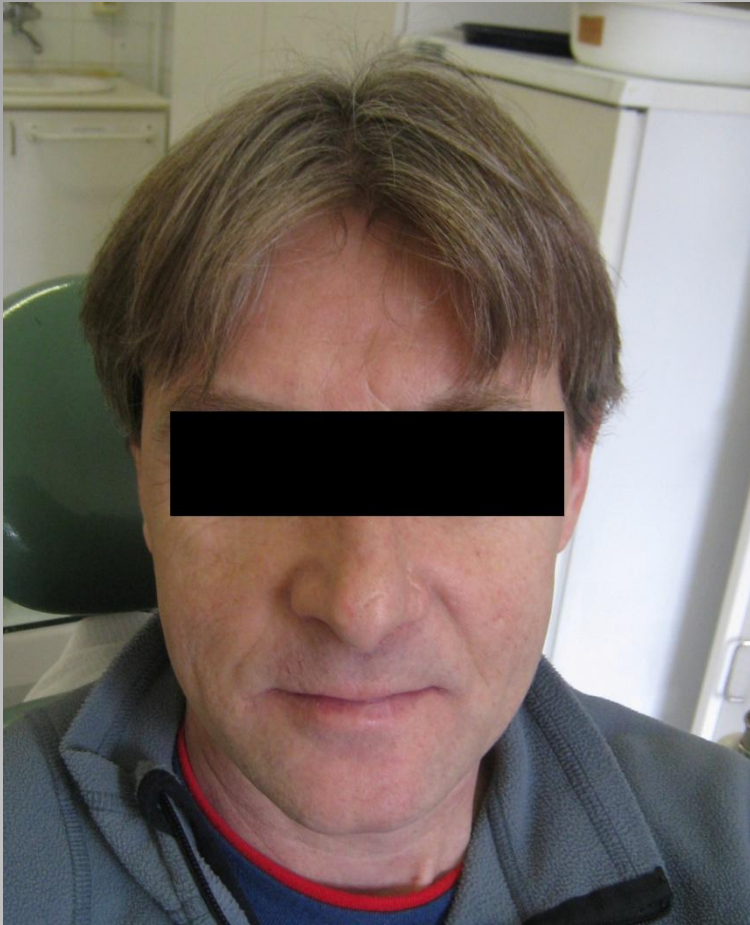
Alsó-felső teljes kivehető fogpótlás készítése

SE FOK, Fogászati és Szájsebészeti Oktatási Intézet
Mentor,tutor: Dr. Kivovics Péter
Rezidens: Zhang Wenru dr.

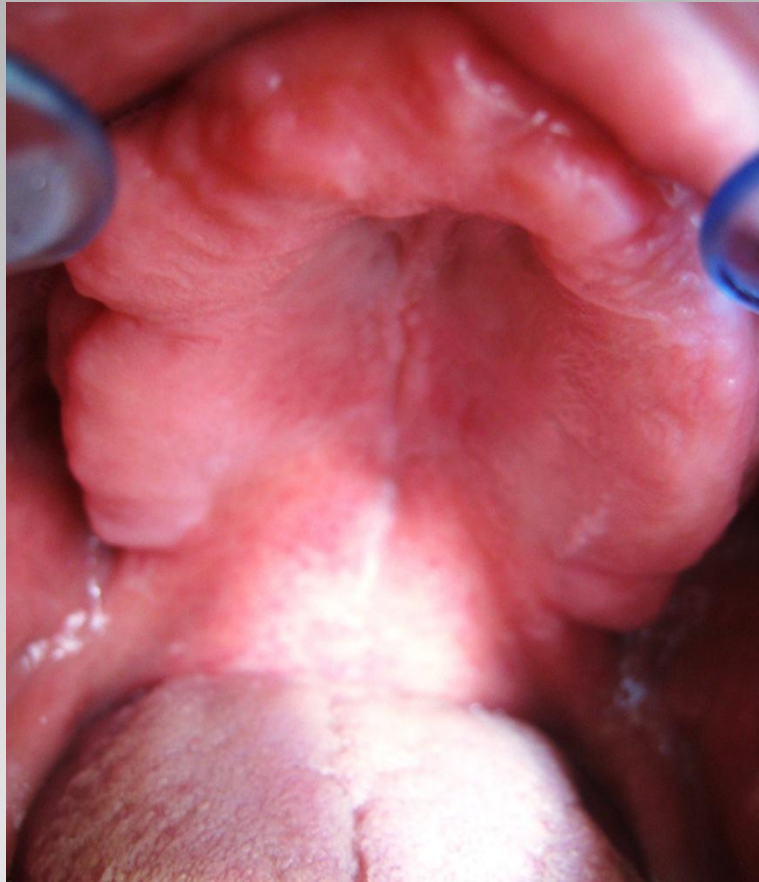
- ❖ 50 éves körüli férfi páciens
- ❖ Általános anamnézisében fogászati kezelést befolyásoló tényező nem szerepel
- ❖ Stomatoonkológiai szűrés negatív
- ❖ TMI elváltozás nem észlelhető

Anamnézis

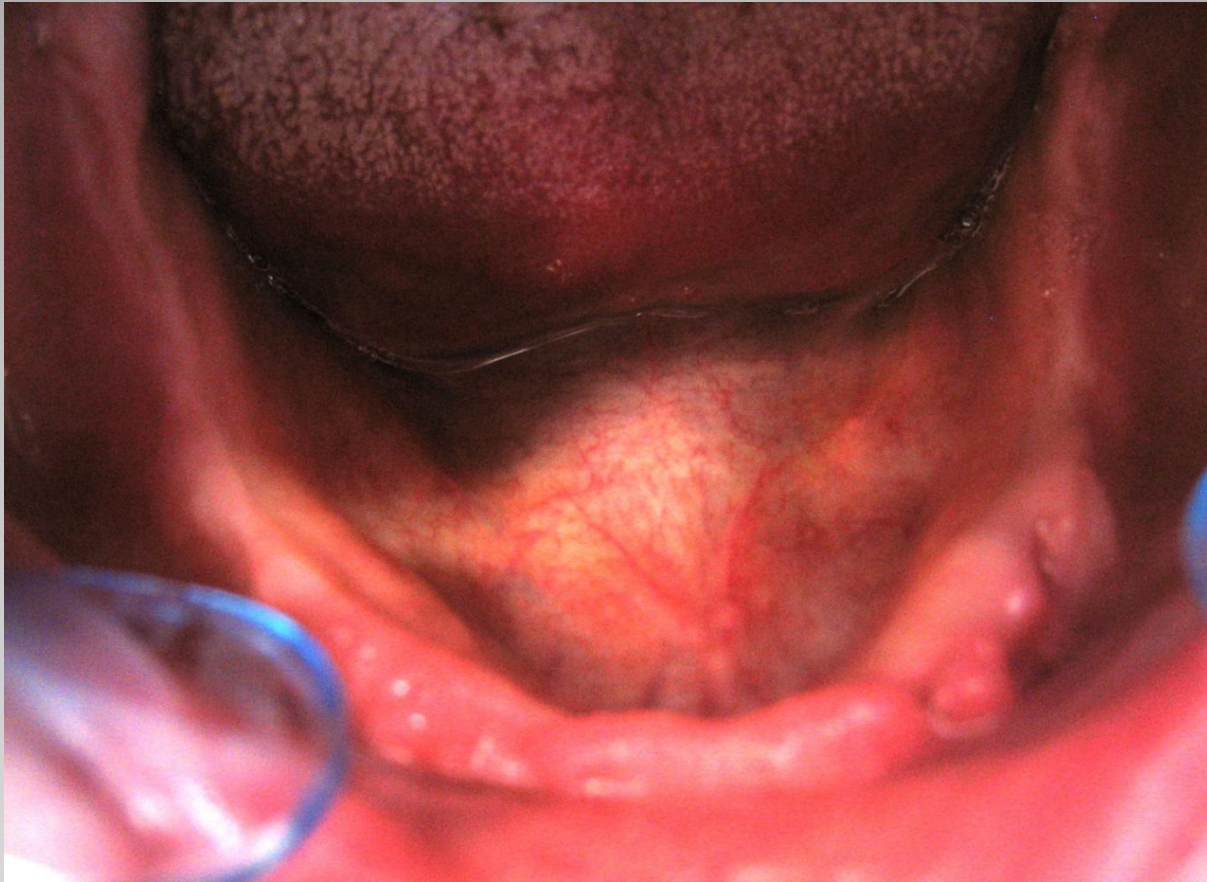


Kiindulási fotók

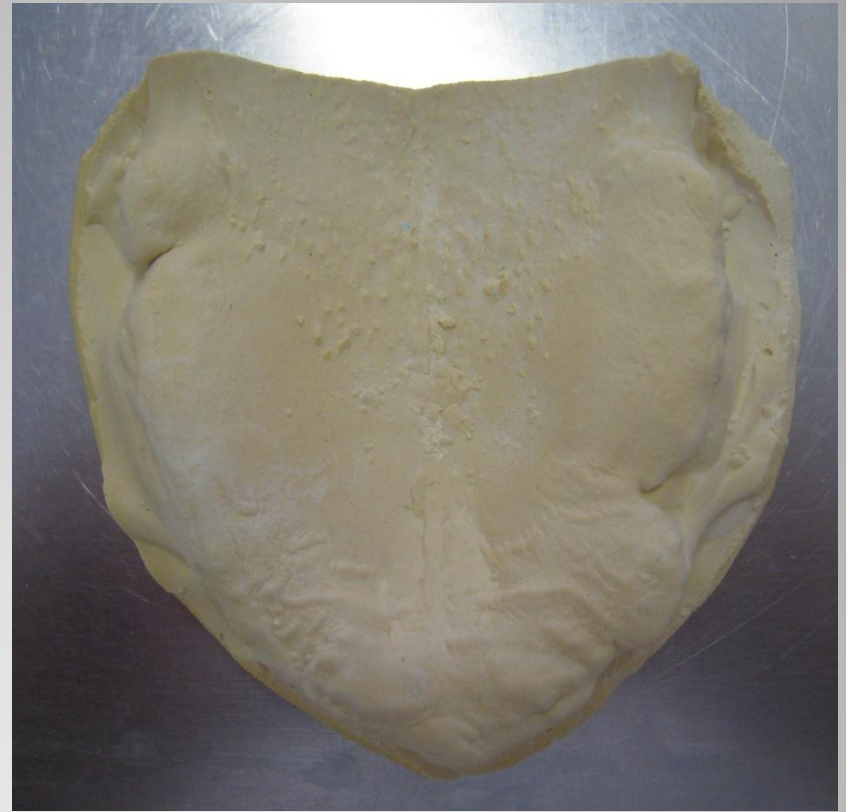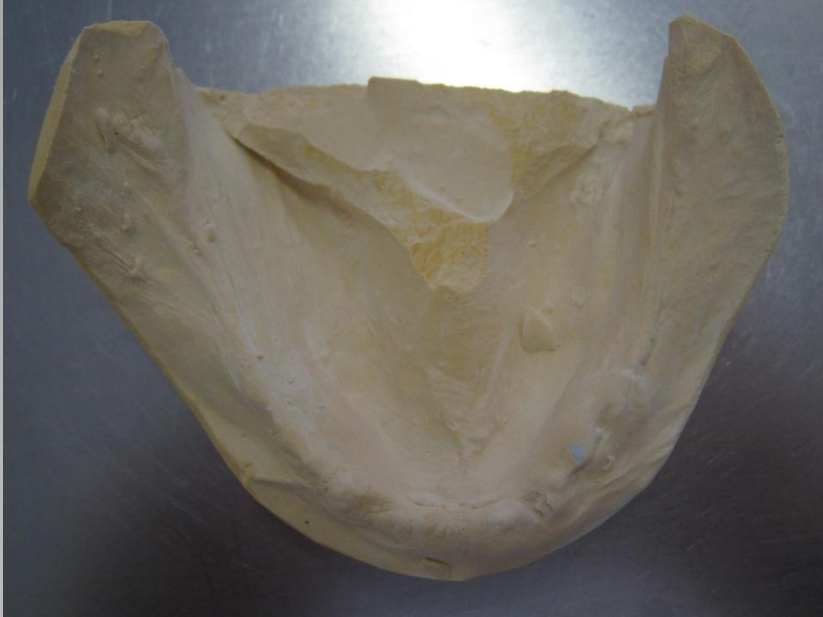OP felvétel



Felső állcsont



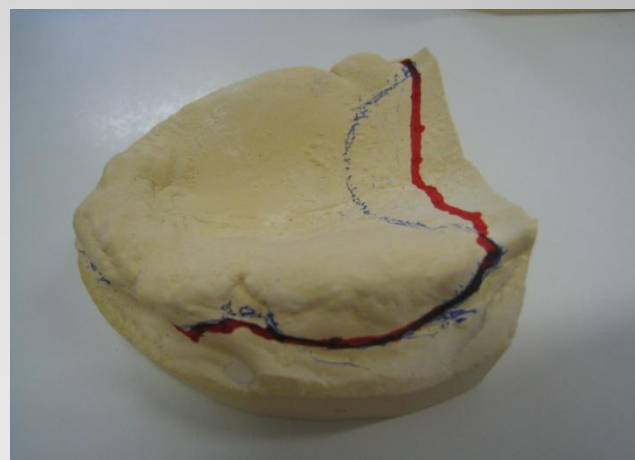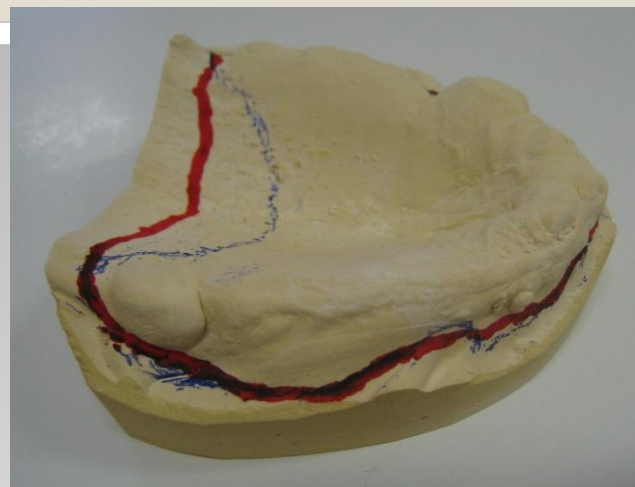
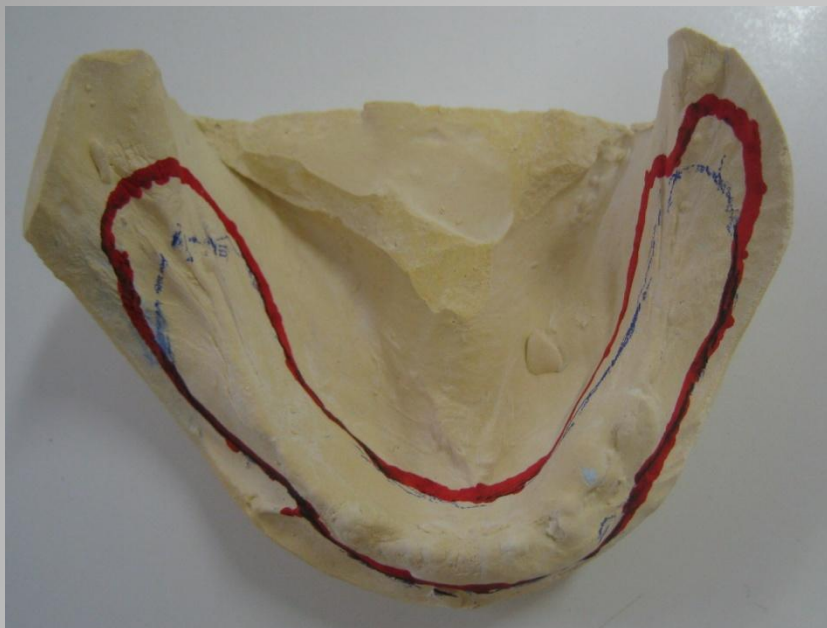Alsó állcsont



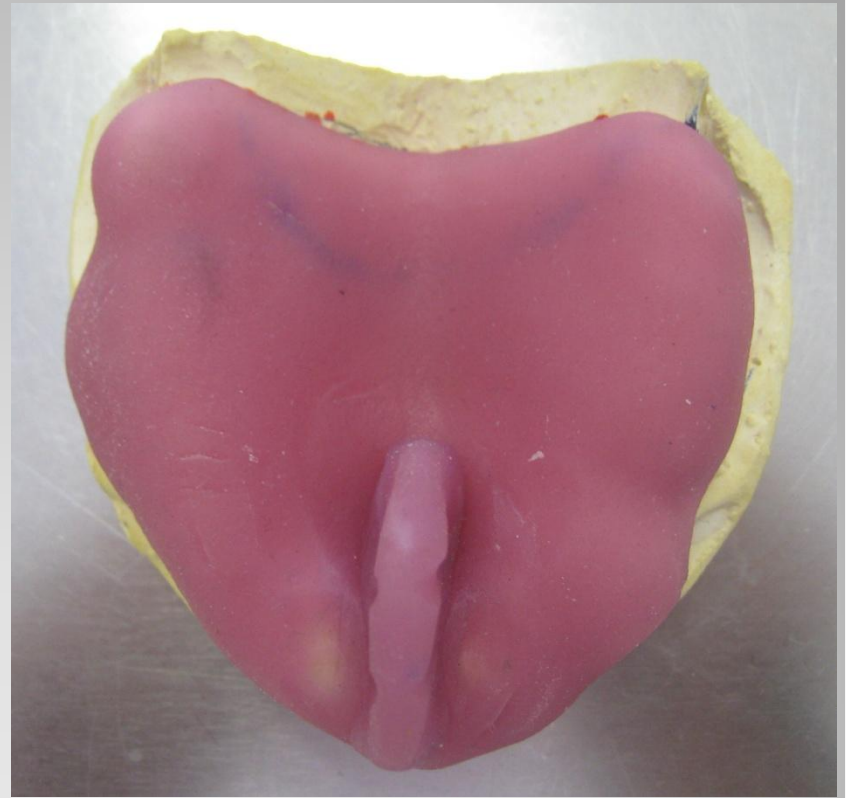
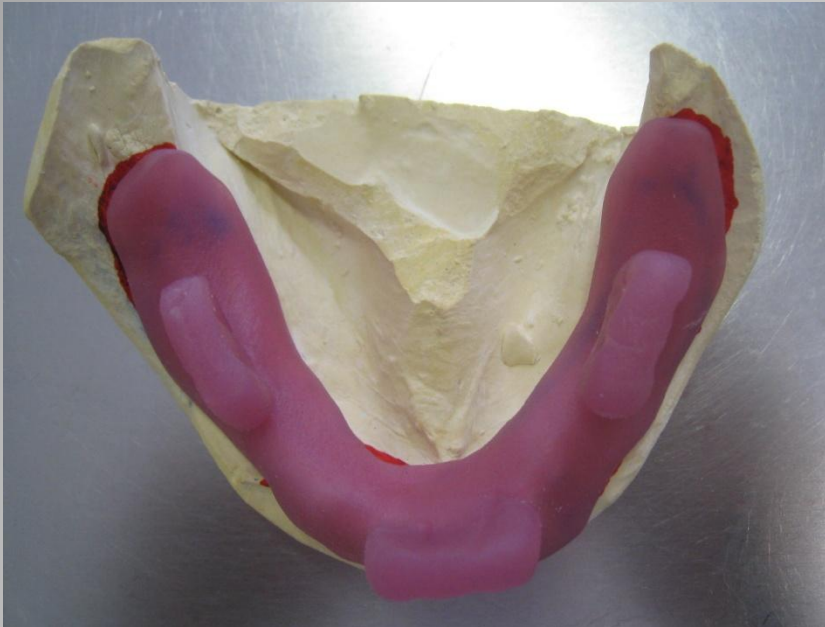
Alsó és felső tanulmányi minta

- Alsó-felső teljes kivehető fogpótlás készítése

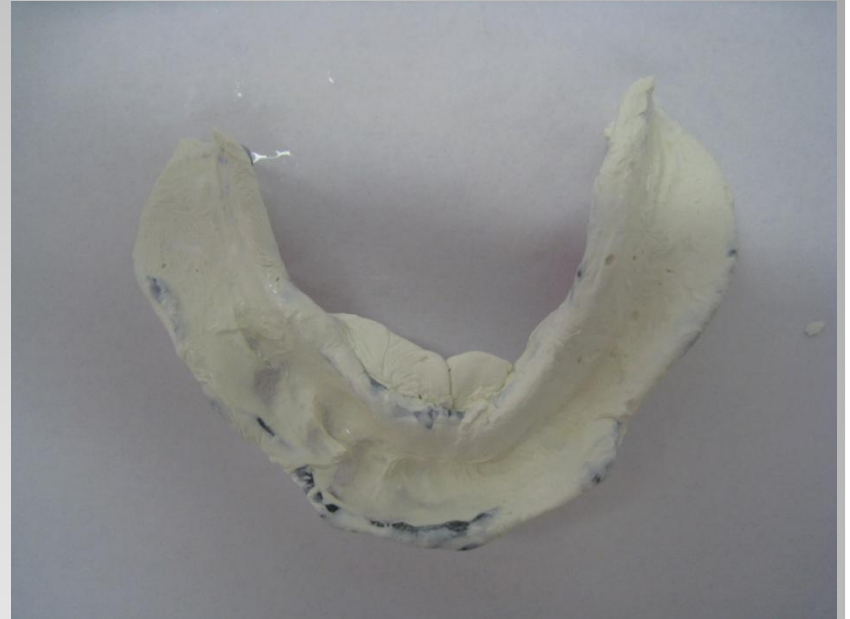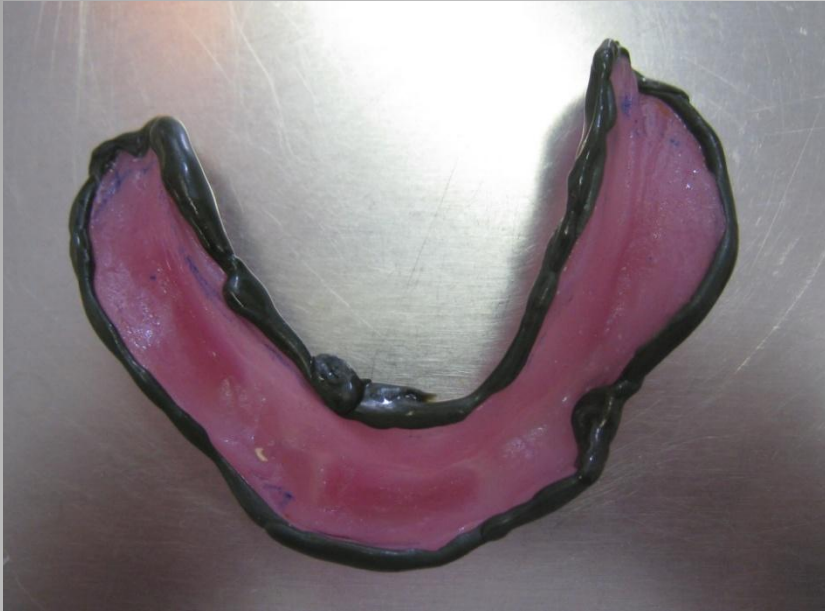Kezelési terv



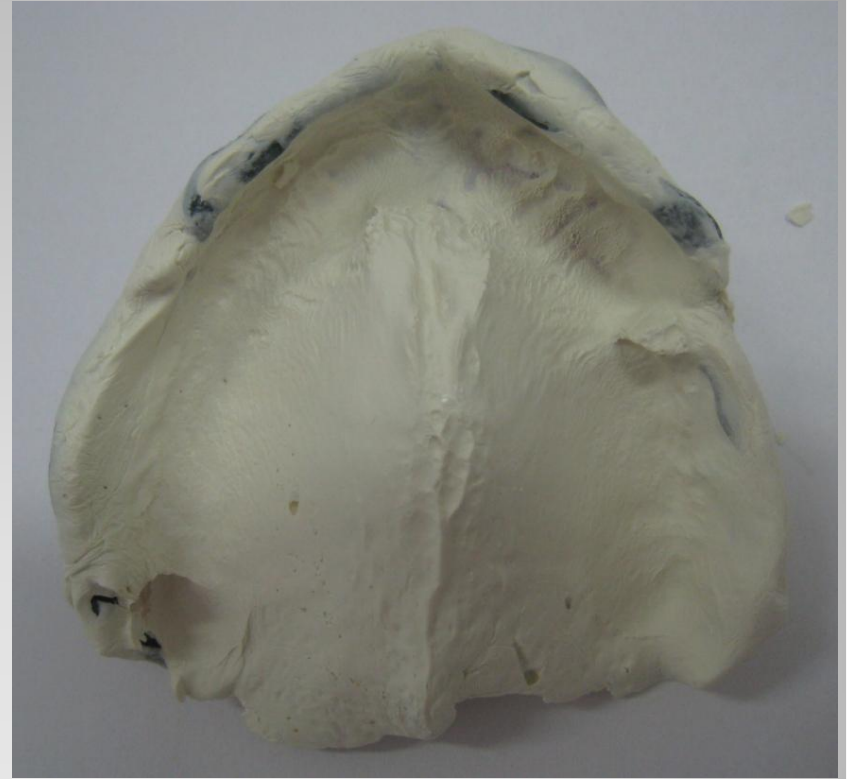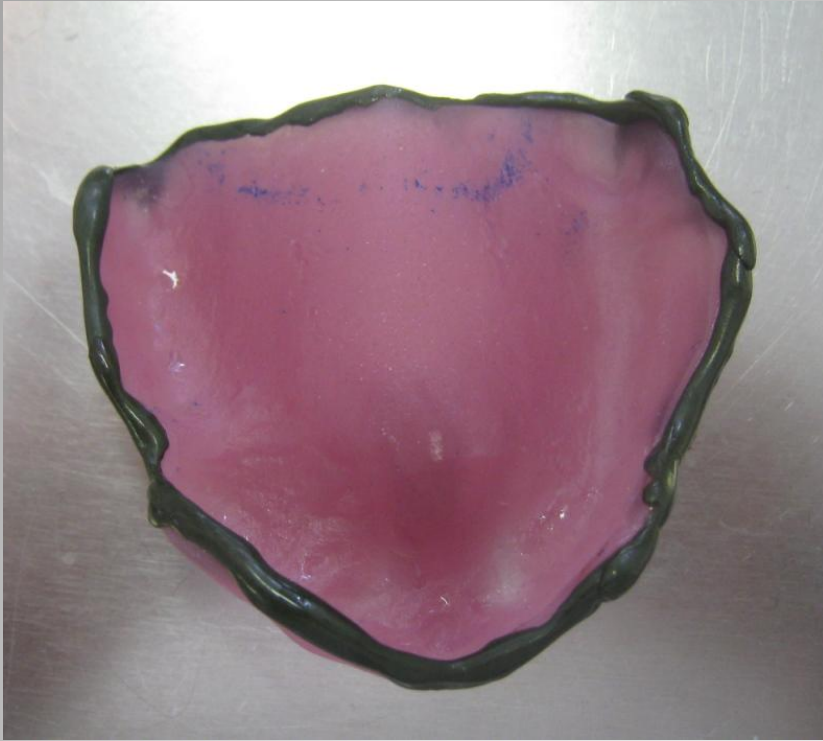
**Az egyéni kanalakhoz a minták
berajzolása**



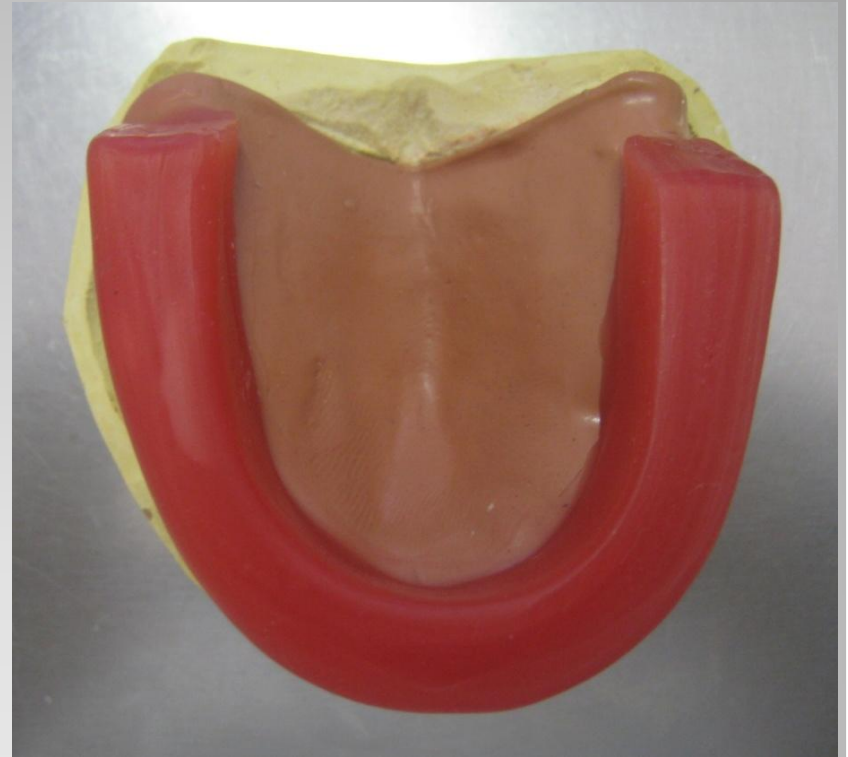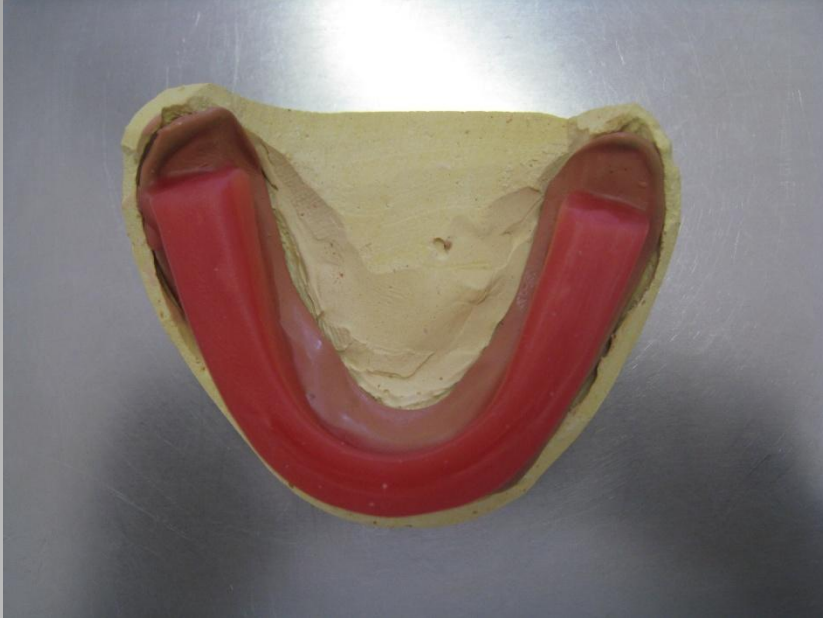
Az egyéni kanalak



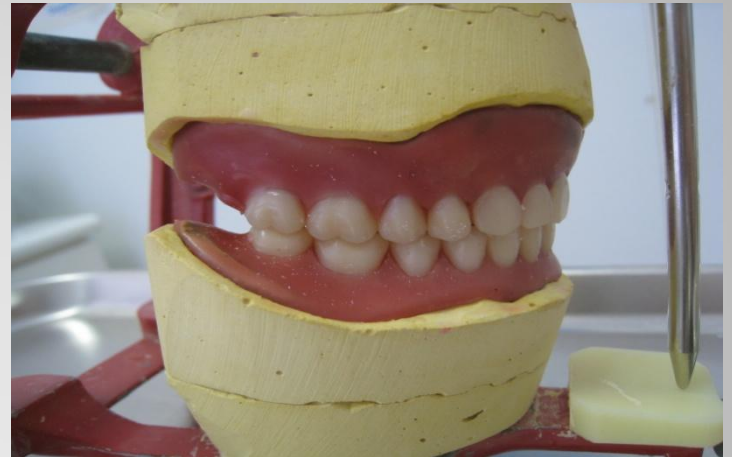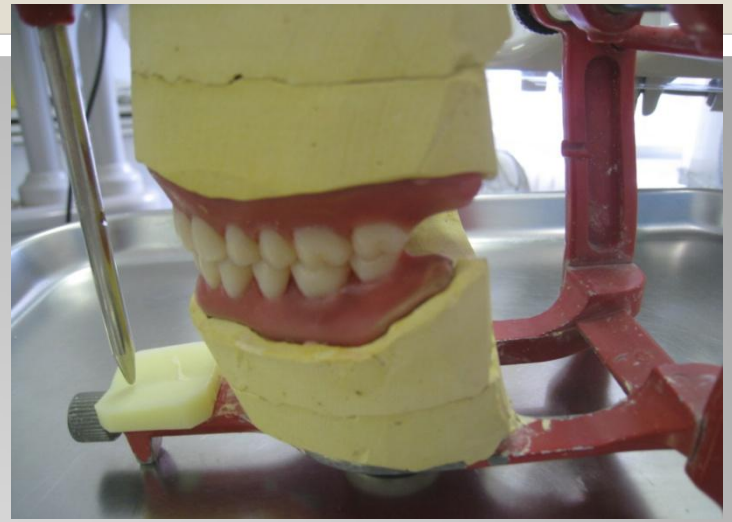
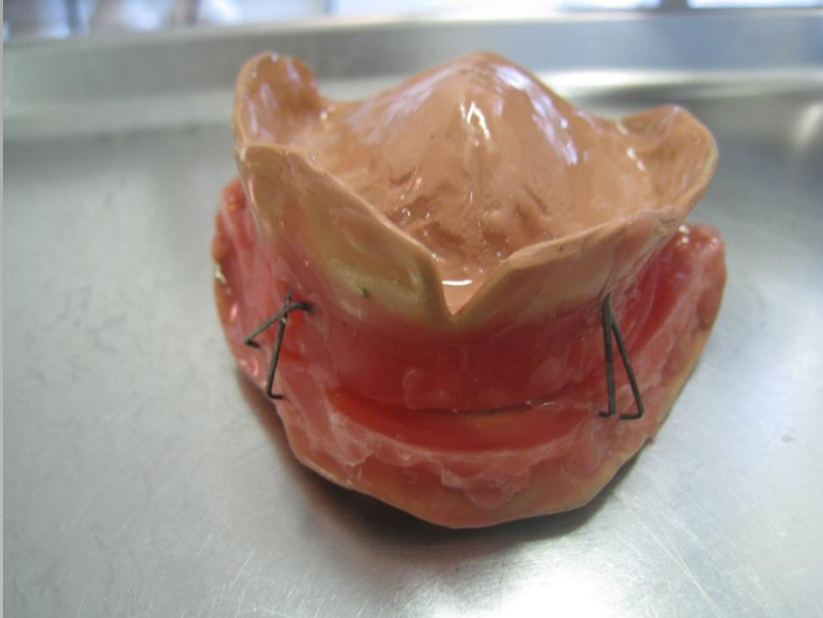Alsó funkciós kanál kialakítása



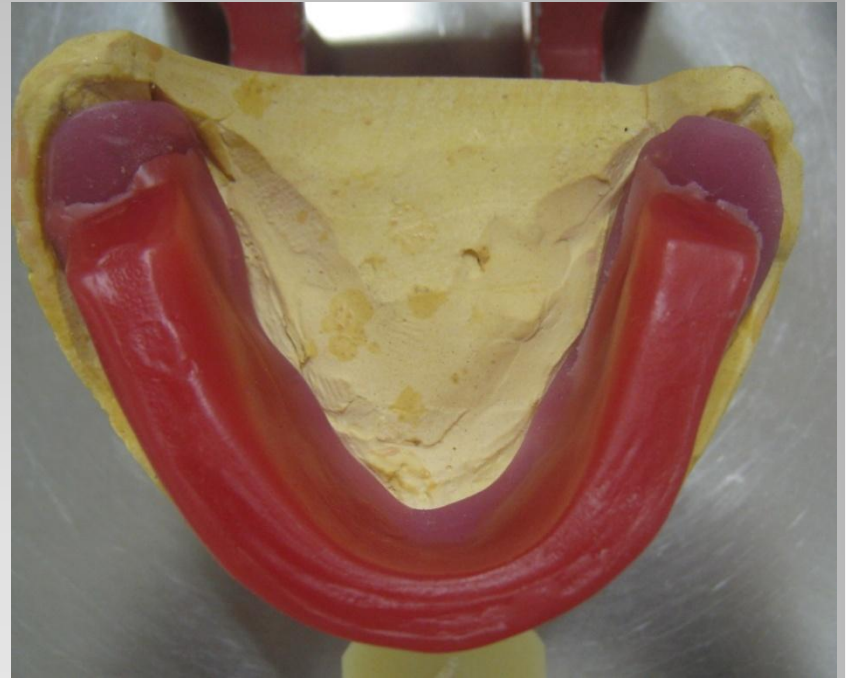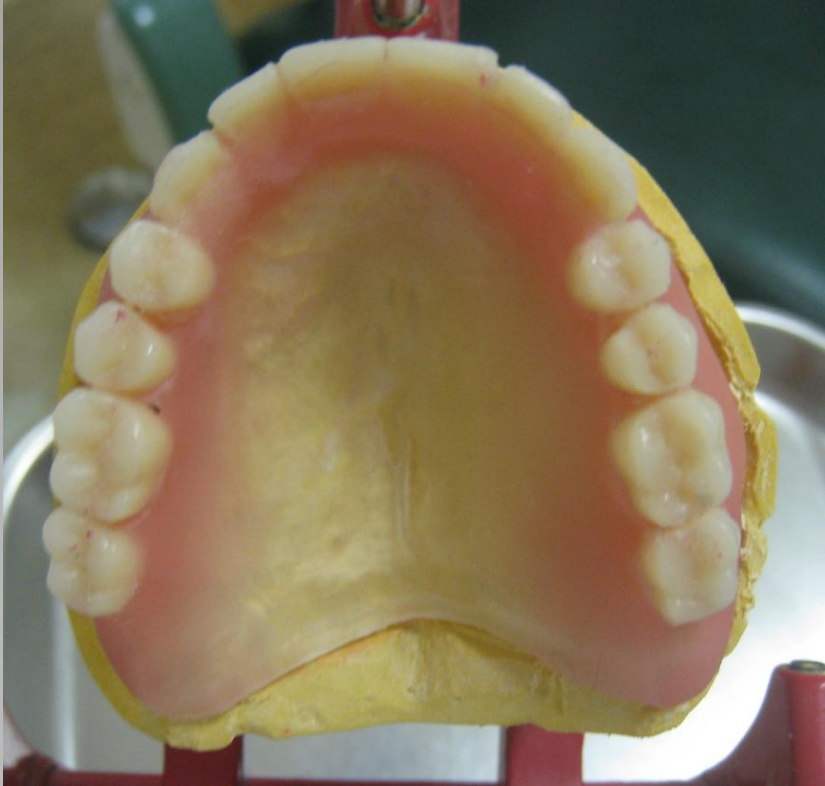Felső funkciós kanál kialakítása



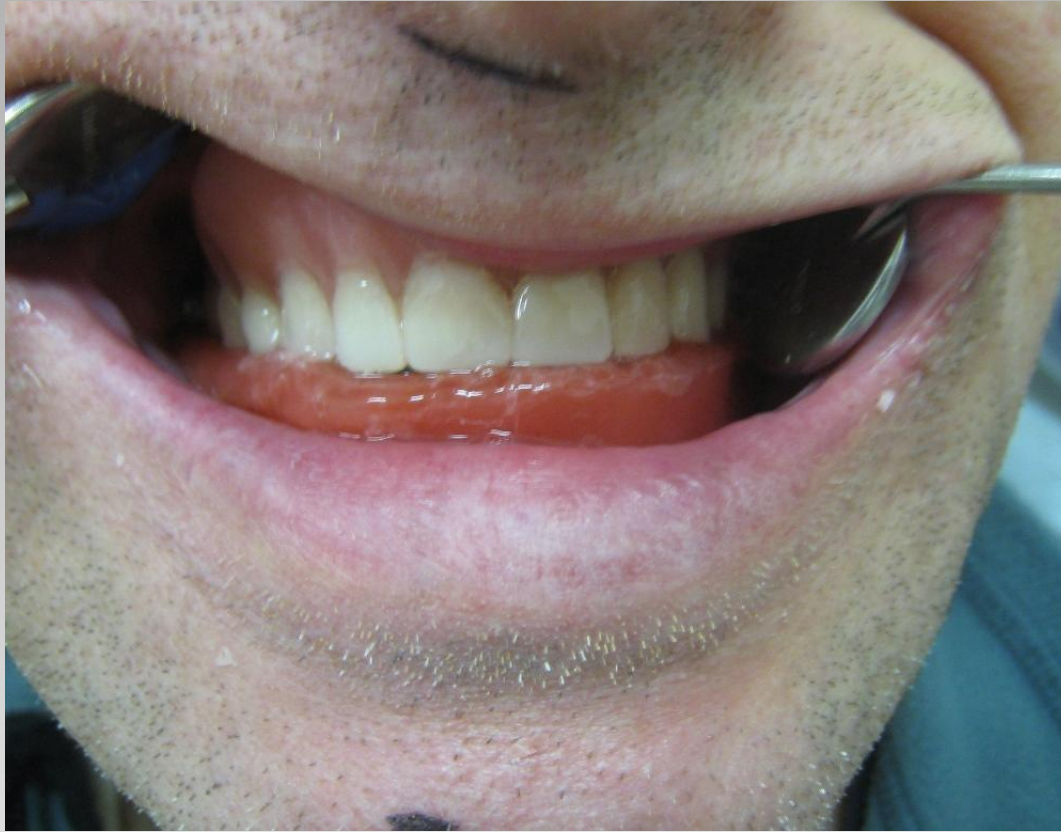Az elkészült harapási sablonok



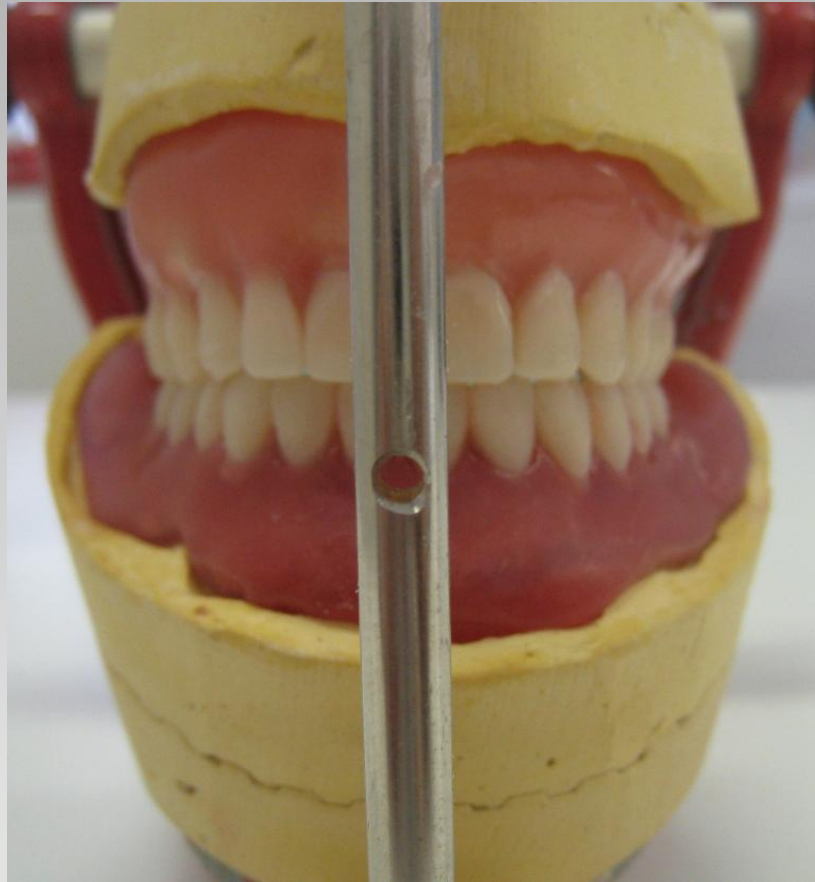Az első centrális okklúzió meghatározás és a fogpróba



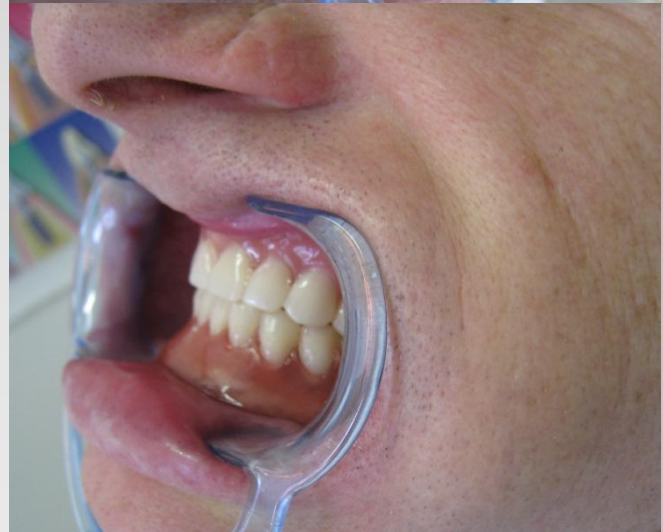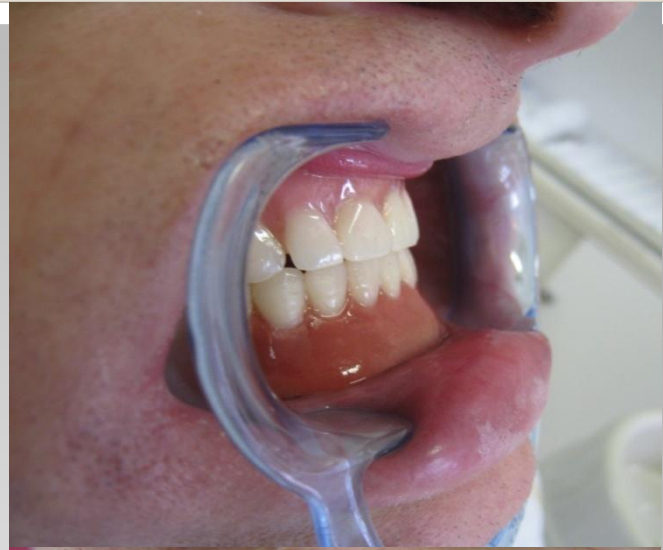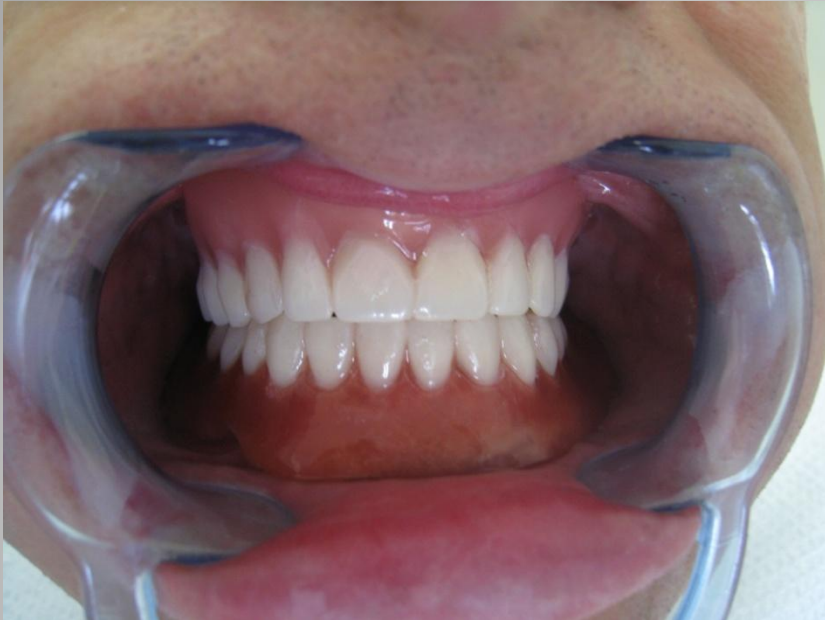A második centrális okklúzió meghatározása és a készrevitt felső fogsor



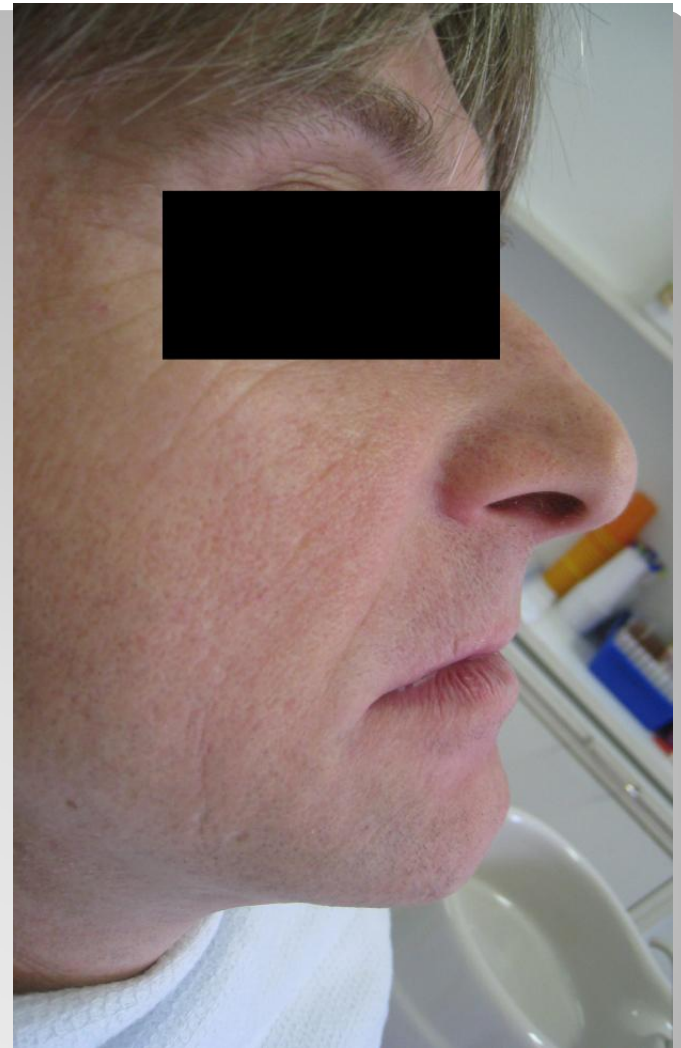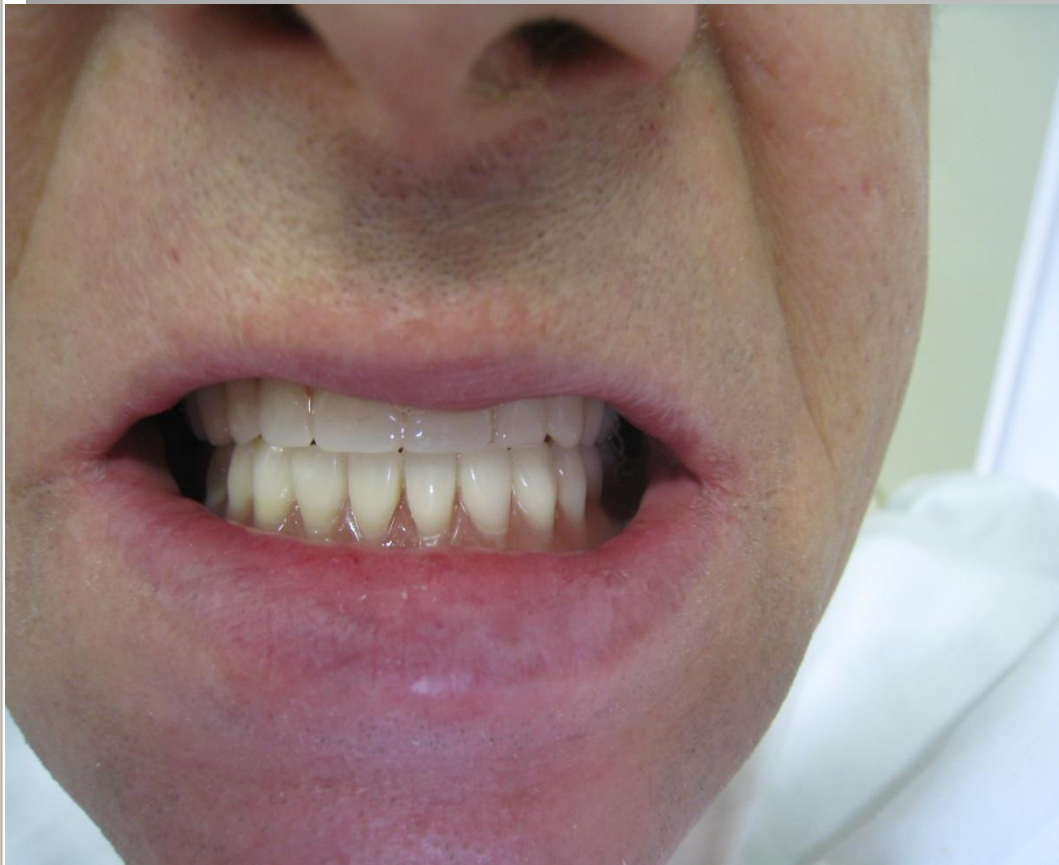**Centráis okklúzió meghatározása
a kész felső fogsor segítségével**



Alsó fogróba



Fogróba a szájban



A kész fogsorok átadása