



Semmelweis Egyetem Fogorvostudományi Kar

Fogászati és Szájsebészeti Oktató Intézet

igazgató: Dr. Kivovics Péter egyetemi docens



Fogszabályzás Részvizsga esetbemutató

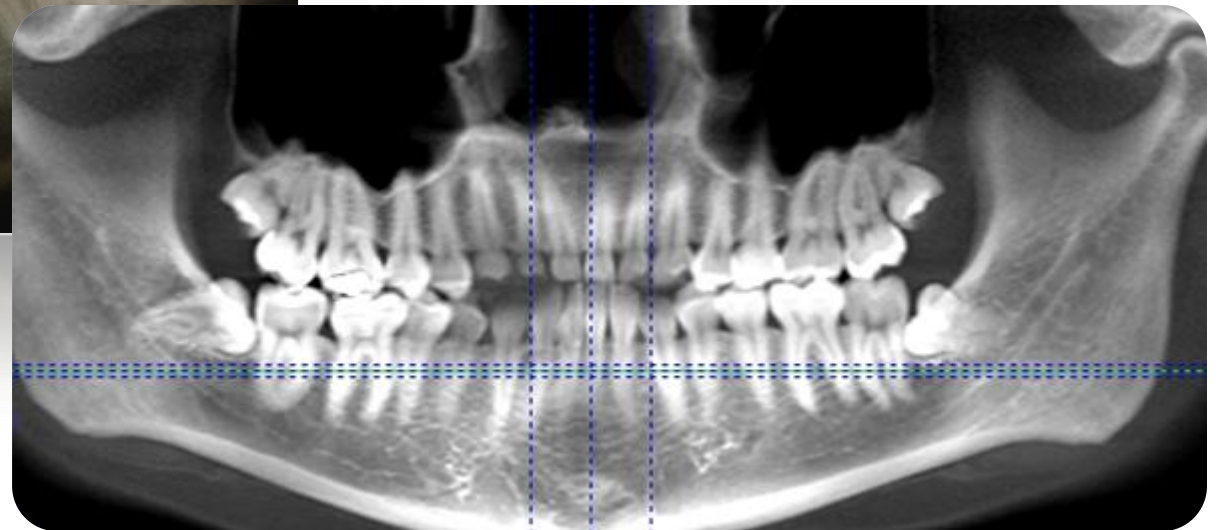
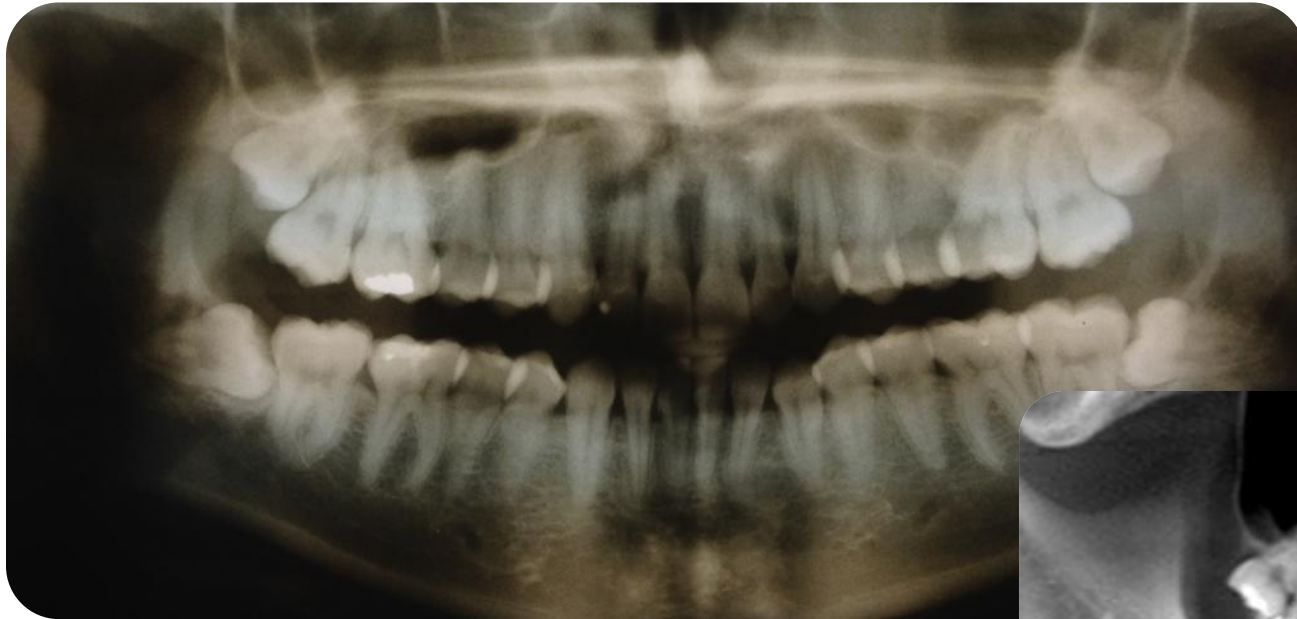

Dr. Geizelhardt Bence

Tutor: Dr. Szmirnova Éva
Mentor: Dr. Gyulai-Gaál Szabolcs

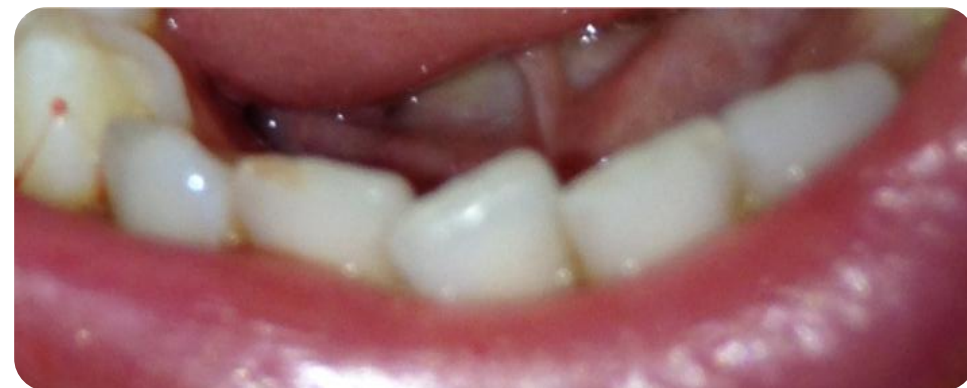Esetbemutató

48-as impaktált fog műtéti eltávolítása,
recidíva elkerülésének érdekében



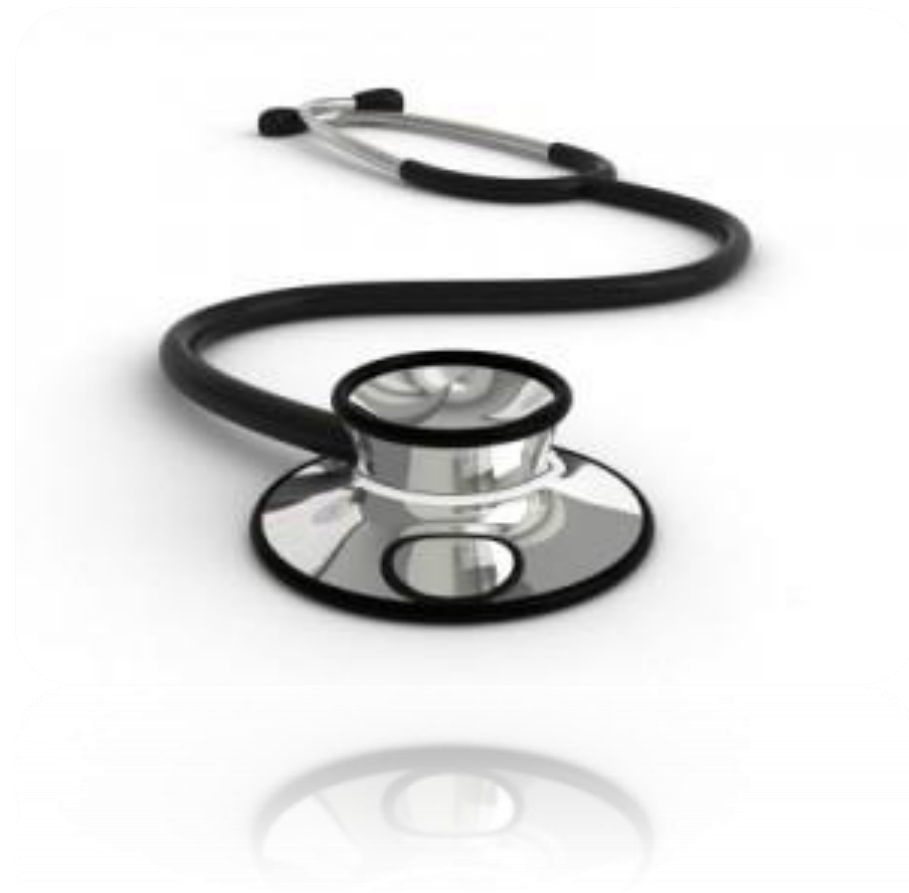Anamnézis

- 21 éves nő beteg
- Általános anamnézisében szájsebészeti, fogorvosi kezelést befolyásoló tényező nincs.
- Gyógyszereket rendszeresen nem szed, gyógyszerérzékenységről nem tud.
- Panasz: Korábban fogszabályzót viselt de úgy érzi rendeződnek vissza az alsó fogai.



Státusz

- Jó általános állapot
- Szimmetrikus arc
- Megtartott fogazat
- Jó szájhigiéné



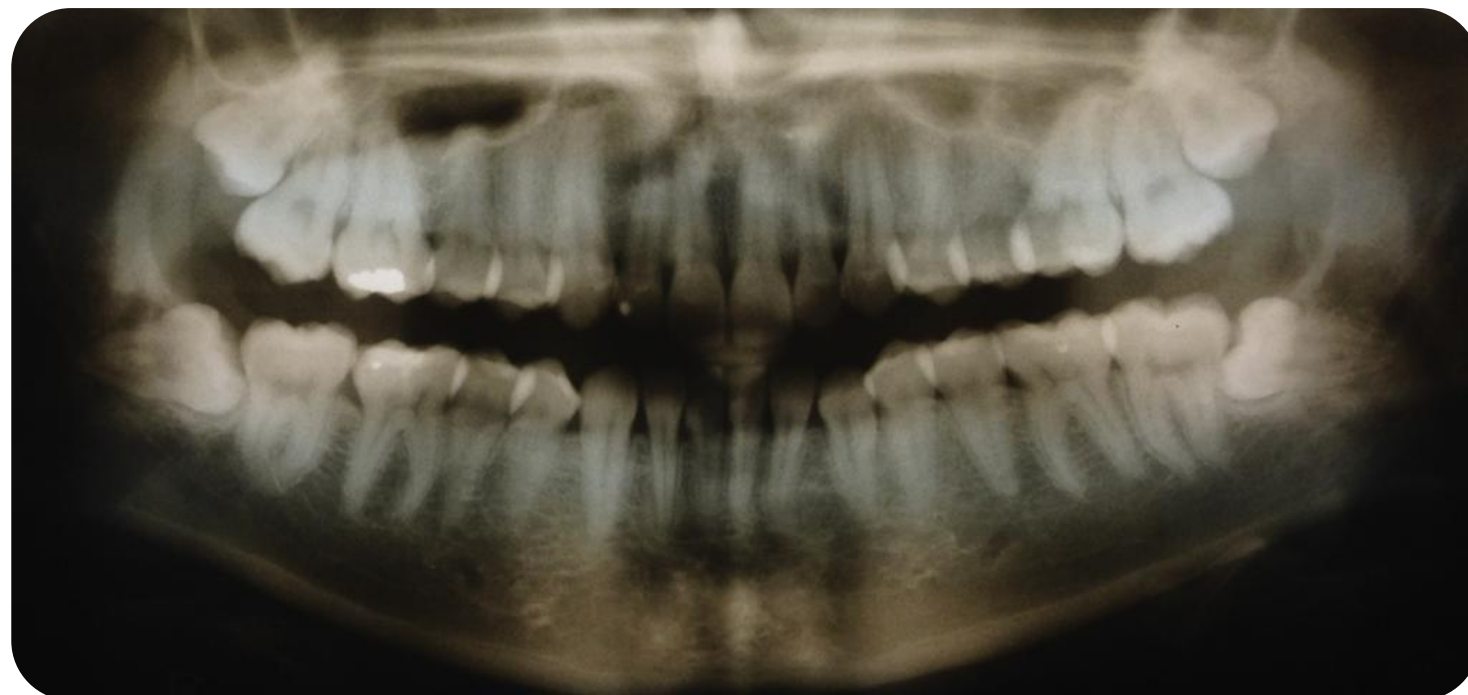
Vizsgálatok

- Sztomatoonkológiai szűrés során eltérés nem látható.
- Temporomandibuláris ízületi diszfunkcióra utaló jel nincs.
- Klinikai vizsgálat során a 48-as fog dentitio difficilis állapítható meg.



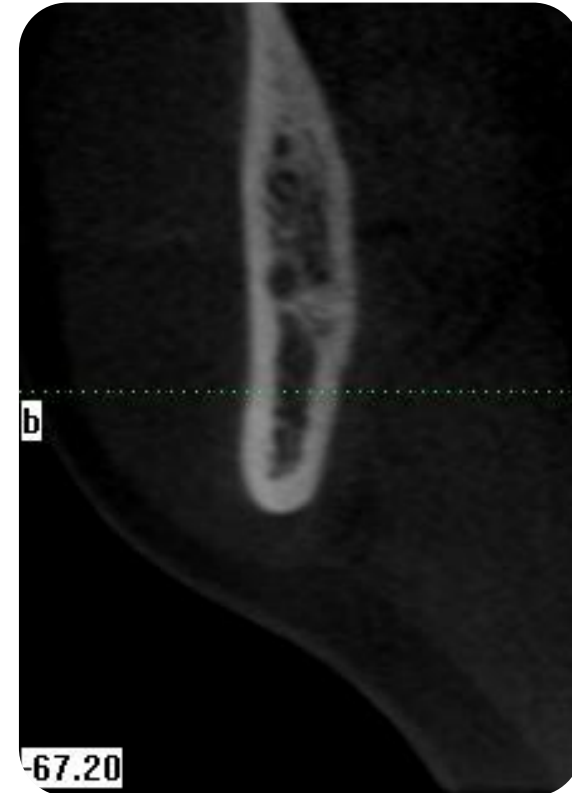
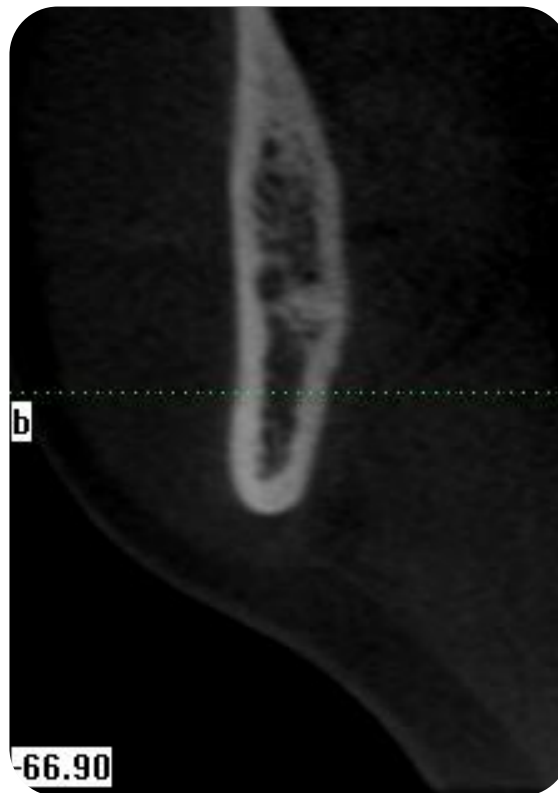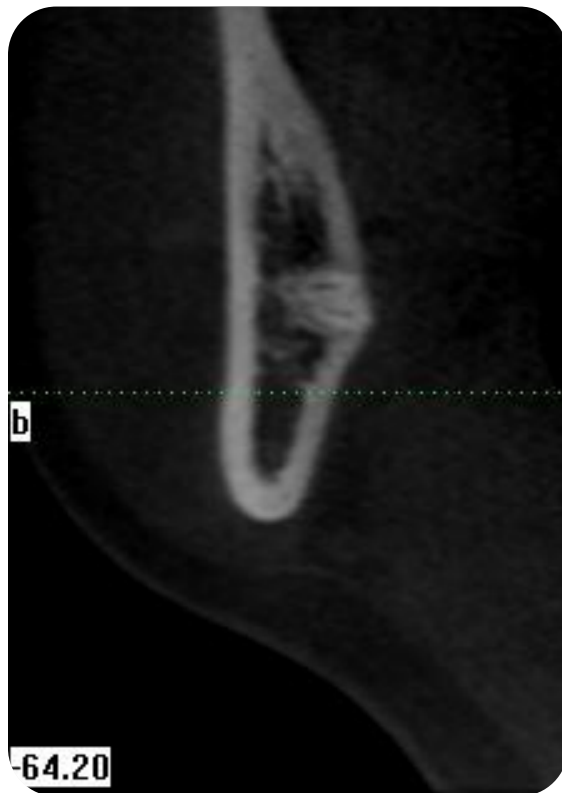
Panoráma RTG

- Panoráma felvétel alapján a fog horizontalis állású és fenn áll a canalis mandibulae közelségének lehetősége is.
- Emiatt a CBCT felvétel készítése indokolt.



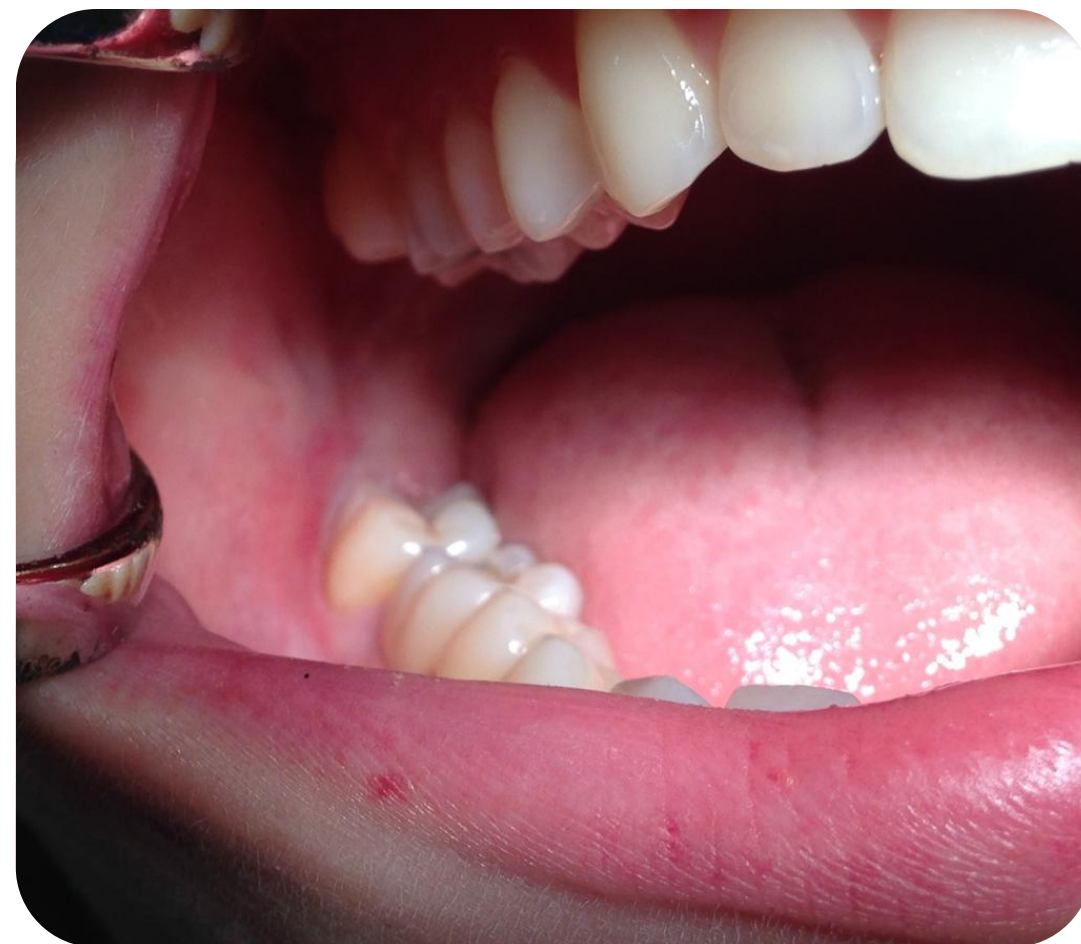CBCT

- CBCT felvételen látható hogy a fog és a canalis mandibulae közt vékony csontos fal húzódik.



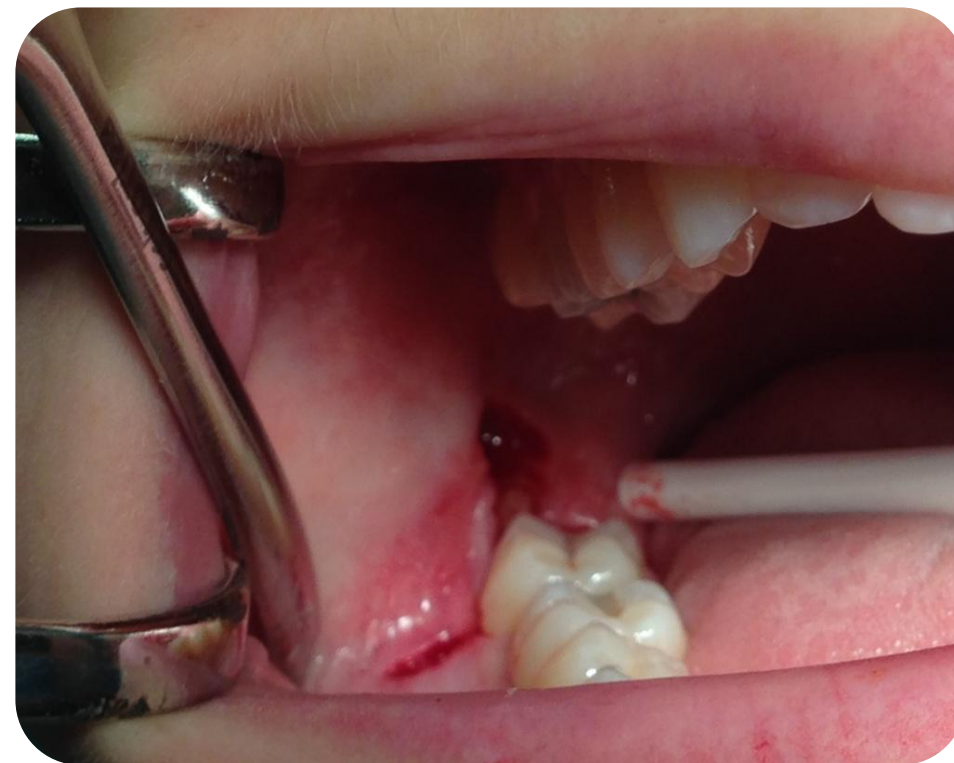Kezelés

- A fog kedvezőtlen állása miatt a további panaszok elkerülése érdekében a fog eltávolítása ajánlott.
 - A műtéti előjegyzés megtörtént.



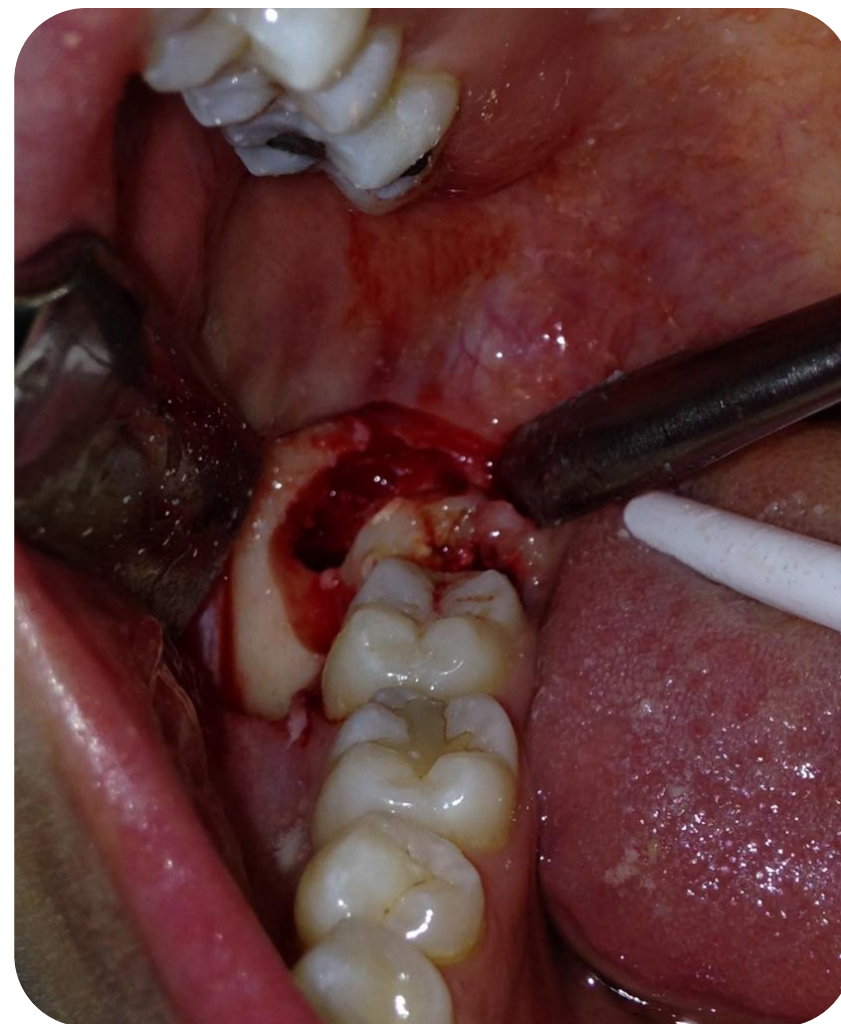A műtét 1.

- A beavatkozás helyi érzéstelenítésben történt (4ml 2% lidocain-adrenalin)



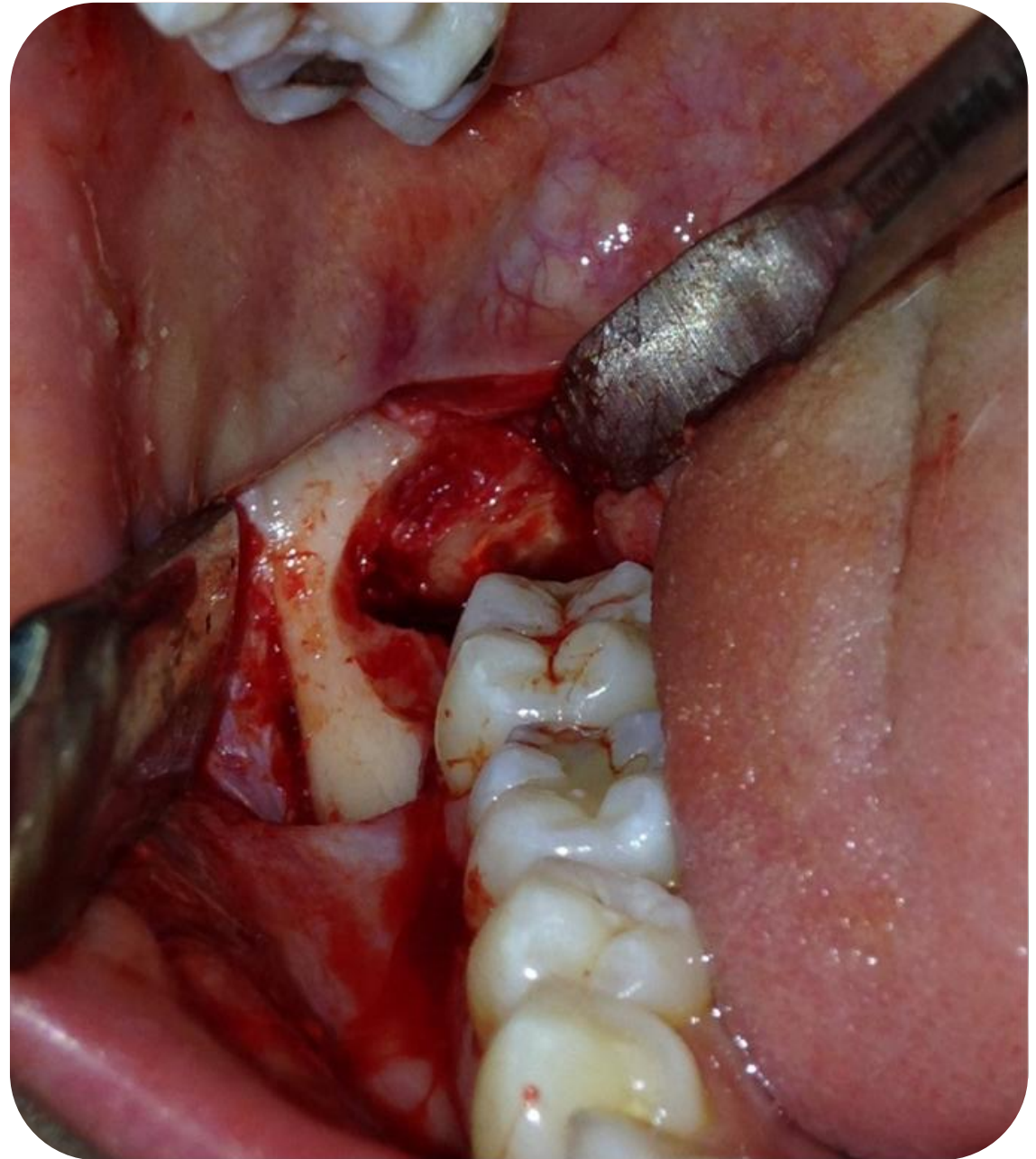A műtét 2.

- Mucoperiostealis lebenyképzés
- A fog felszabadítása



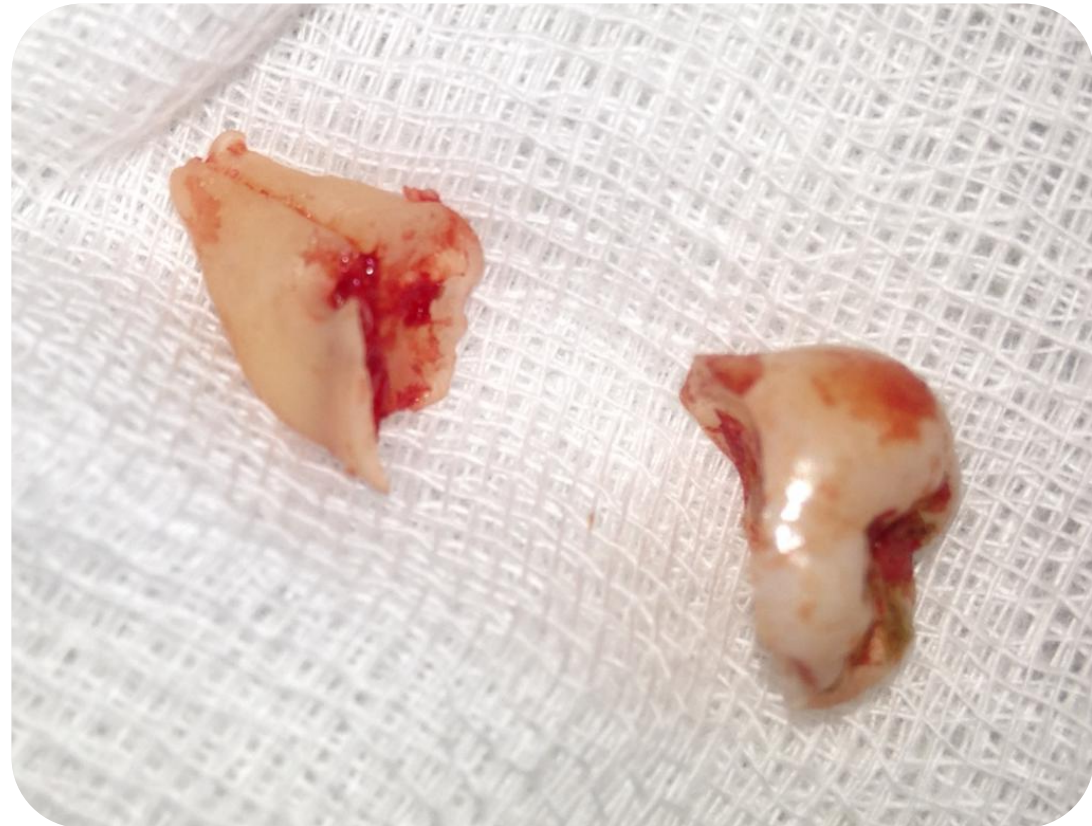
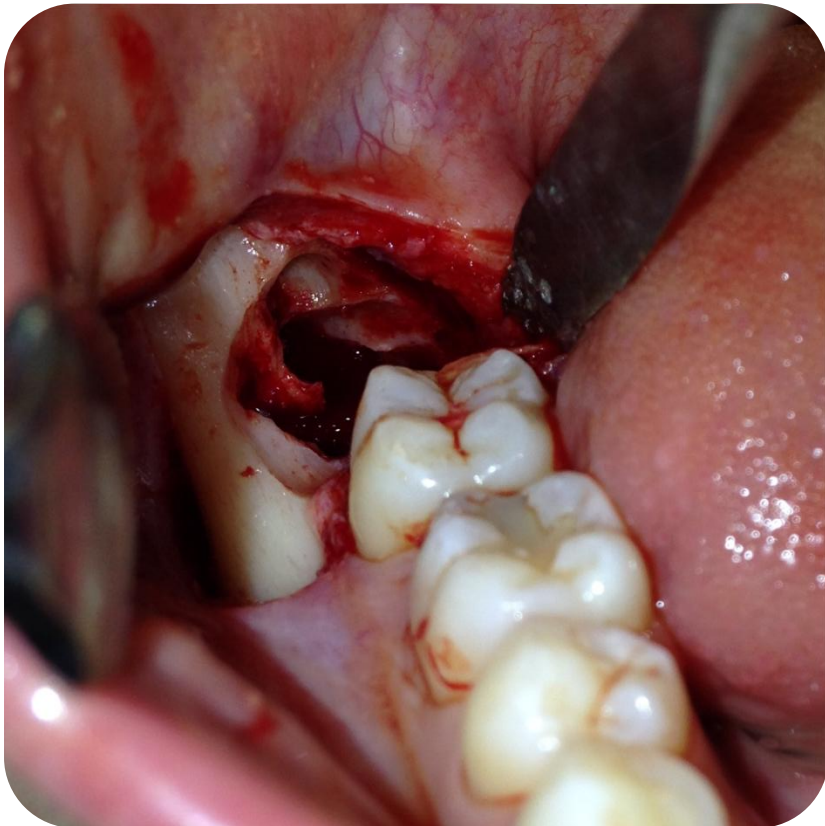
A műtét 3.

- A fog dekoronálása



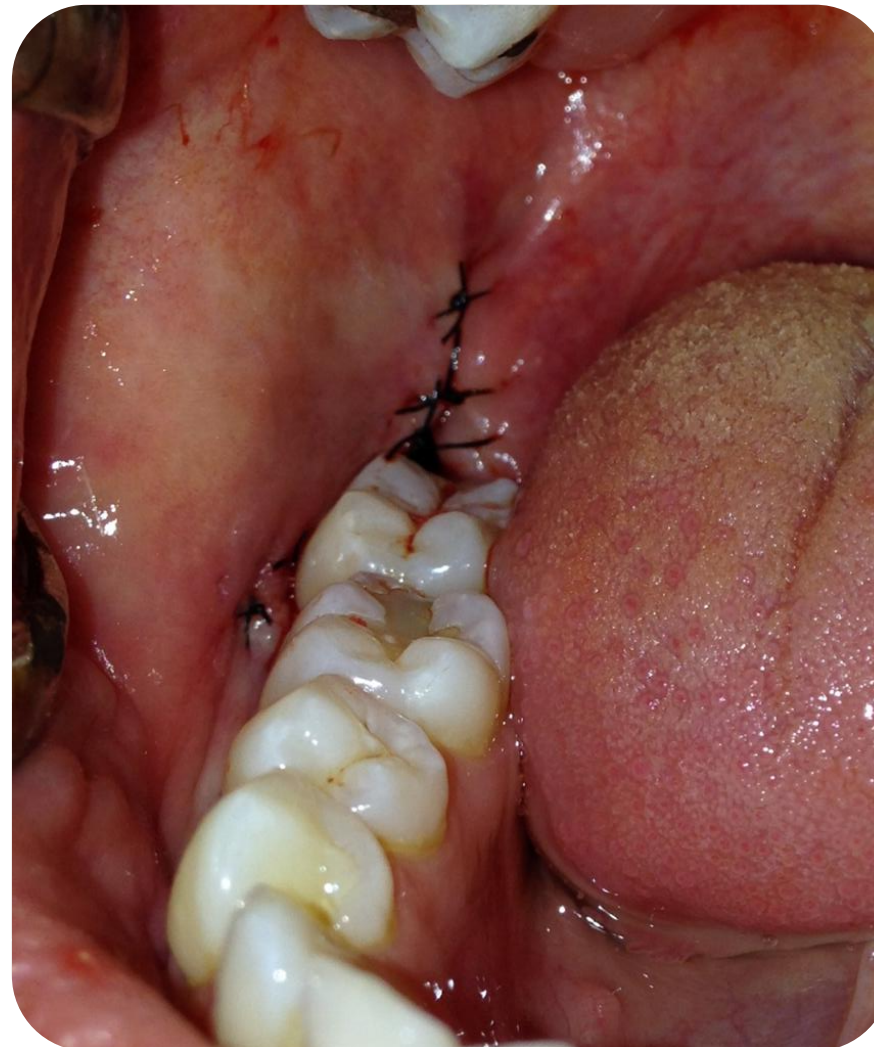A műtét 4.

- A fog gyökerének óvatos eltávolítása.



A műtét 5.

- Seb zárása varratokkal (4/0 Supramid)



Varratszedés

- A műtét után egy héttel a varratok eltávolítása

