



**Semmelweis Egyetem Fogorvostudományi Kar**

**Fogászati és Szájsebészeti Oktató Intézet**

igazgató: Dr. Kivovics Péter egyetemi docens



# Dento-alveolaris sebészet esetbemutató

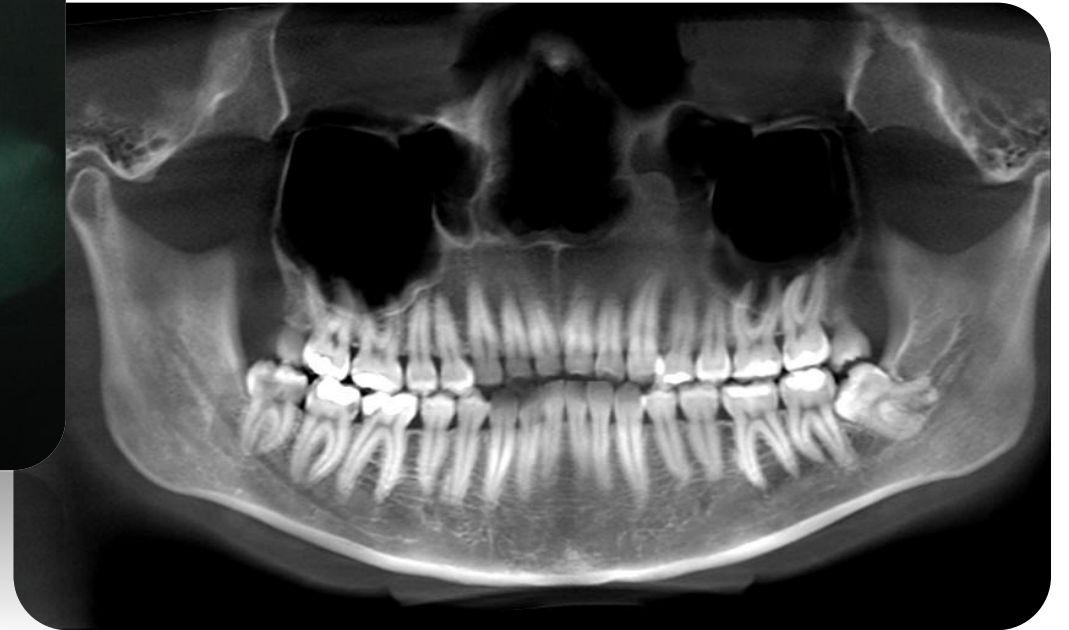
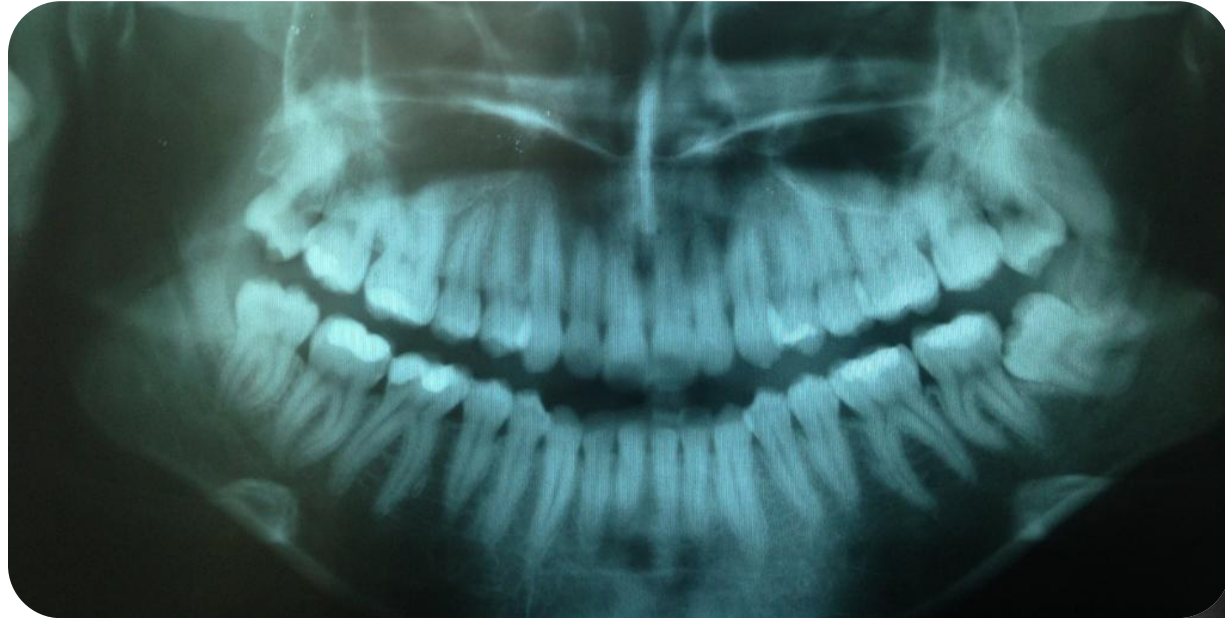
**Dr. Geizelhardt Bence**

Tutor: Dr. Szmirnova Éva  
Mentor: Dr. Gyulai-Gaál Szabolcs

# Esetbemutató

38-as impaktált fog műtéti eltávolítása



# Anamnézis

- 25 éves nő beteg
- Általános anamnézisében szájsebészeti, fogorvosi kezelést befolyásoló tényező nincs.
- Gyógyszereket rendszeresen nem szed, gyógyszerérzékenységről nem tud.
- Panasz: baloldalon jelentkező erős fájdalom.

# Státusz

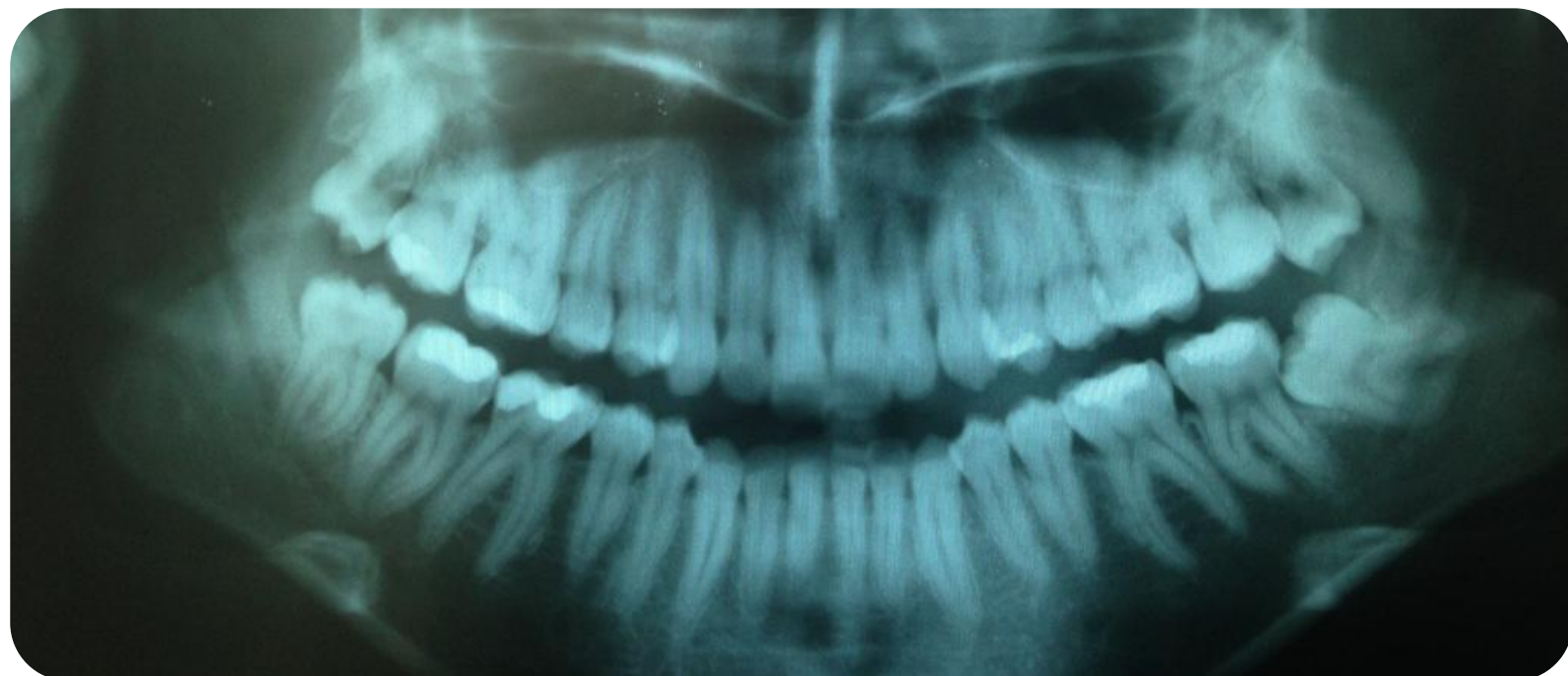- Jó általános állapot
- Szimmetrikus arc
- Megtartott fogazat
- Jó szájhigiéné

# Vizsgálatok

- Sztomatológiai szűrés során eltérés nem látható.
- Temporomandibuláris ízületi diszfunkcióra utaló jel nincs.
- Klinikai vizsgálat során a 38-as fog pericoronitise állapítható meg.

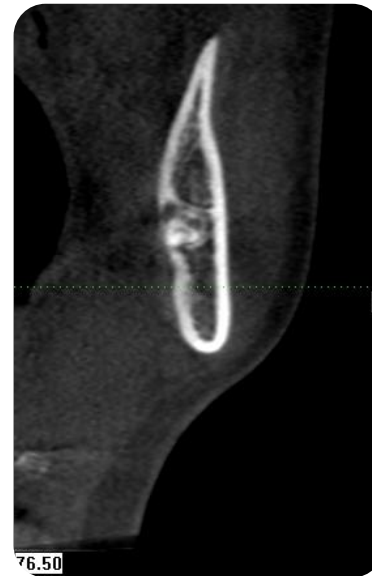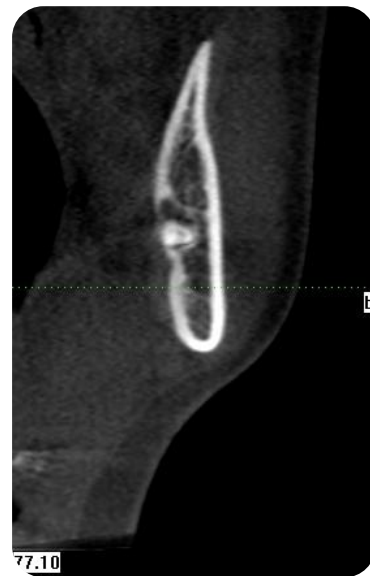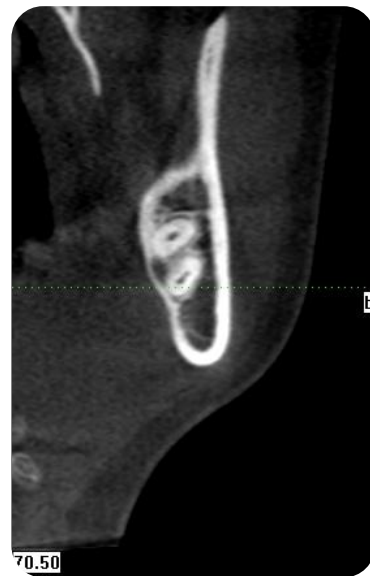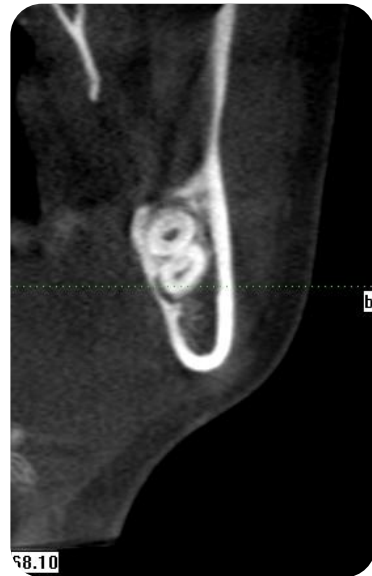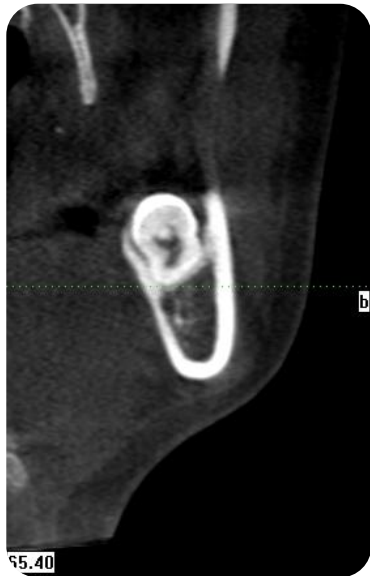# Panoráma RTG

- Panoráma felvétel alapján a fog mesioangularis állású és fenn áll a canalis mandibulae közelségének lehetősége is.
- Emiatt a CBCT felvétel készítése indokolt.



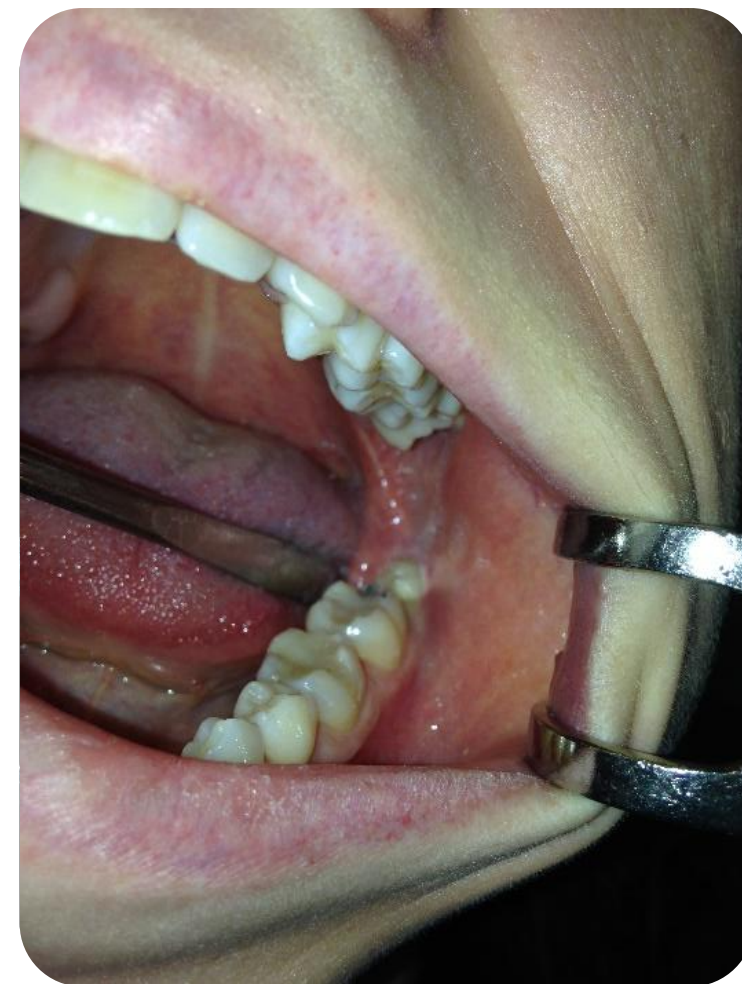# CBCT

- CBCT felvétel igazolja, hogy a fog csontos fal nélkül találkozik a gyökerek közt futó canalis mandibulaevel.



# Kezelés

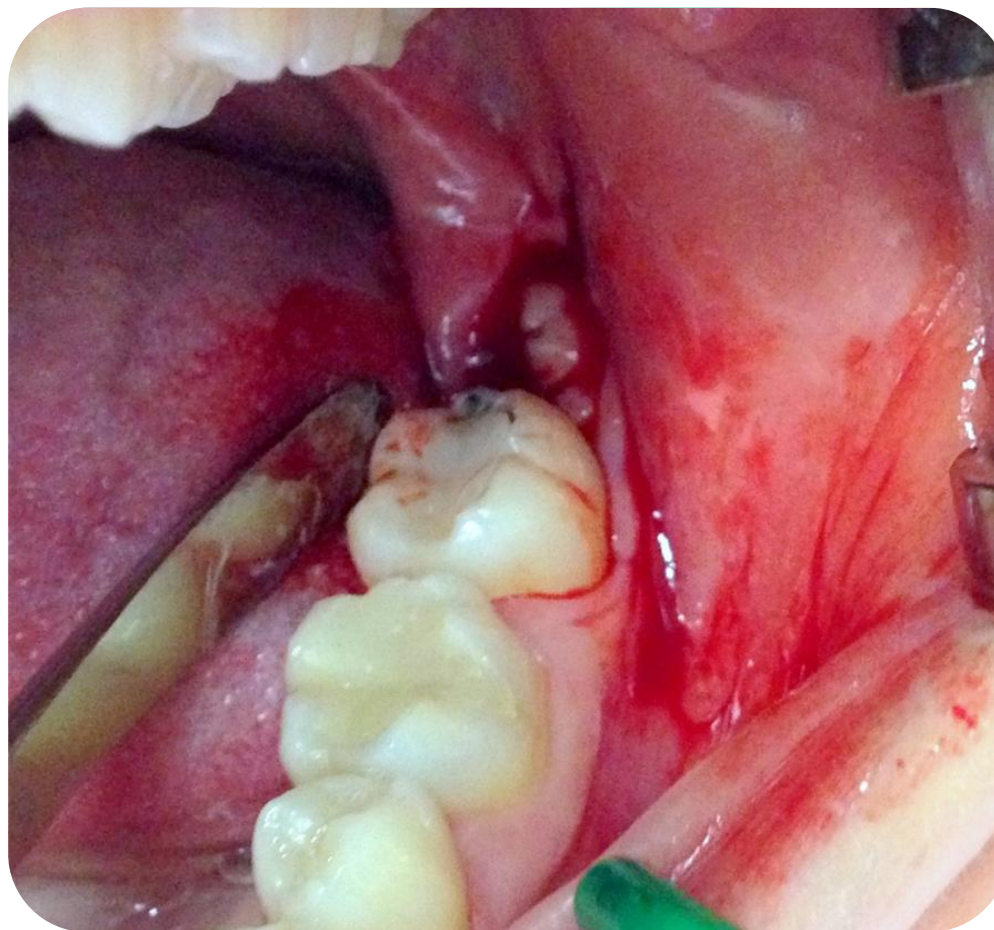
- Az érkezés napján megkezdődött a fog koronája körül kialakult gyulladás kezelése.
  - A gyulladt rész alapos tisztítása, fertőtlenítése után Chlumskys-jódos gézcsík került a fog mellé, melynek cseréjére a panaszok megszűnéséig minden nap sor került.
- A további szövődmények kialakulásának kockázata miatt, a canalis mandibulae kedvezőtlen helyzete ellenére is, indokolt a fog későbbi műtéti eltávolítása.
  - A műtéti előjegyzés megtörtént.





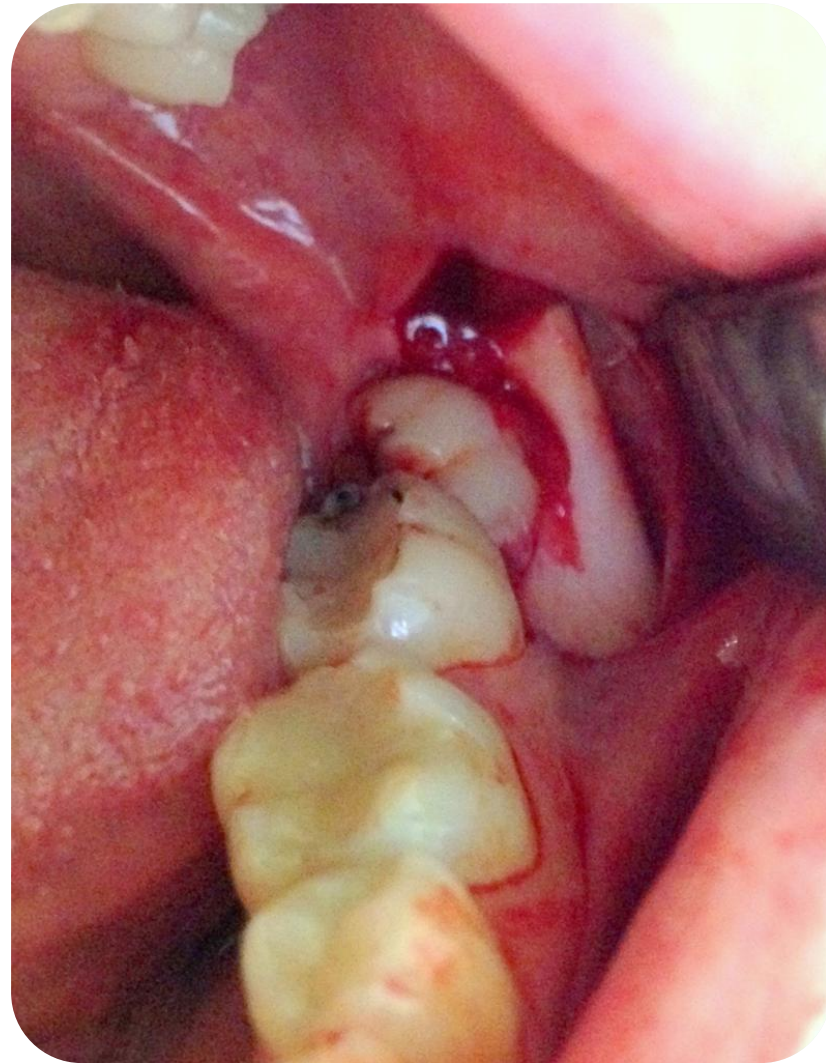
# A műtét 1.

- A beavatkozás helyi érzéstelenítésben történt (4ml 2% lidocain-adrenalin)



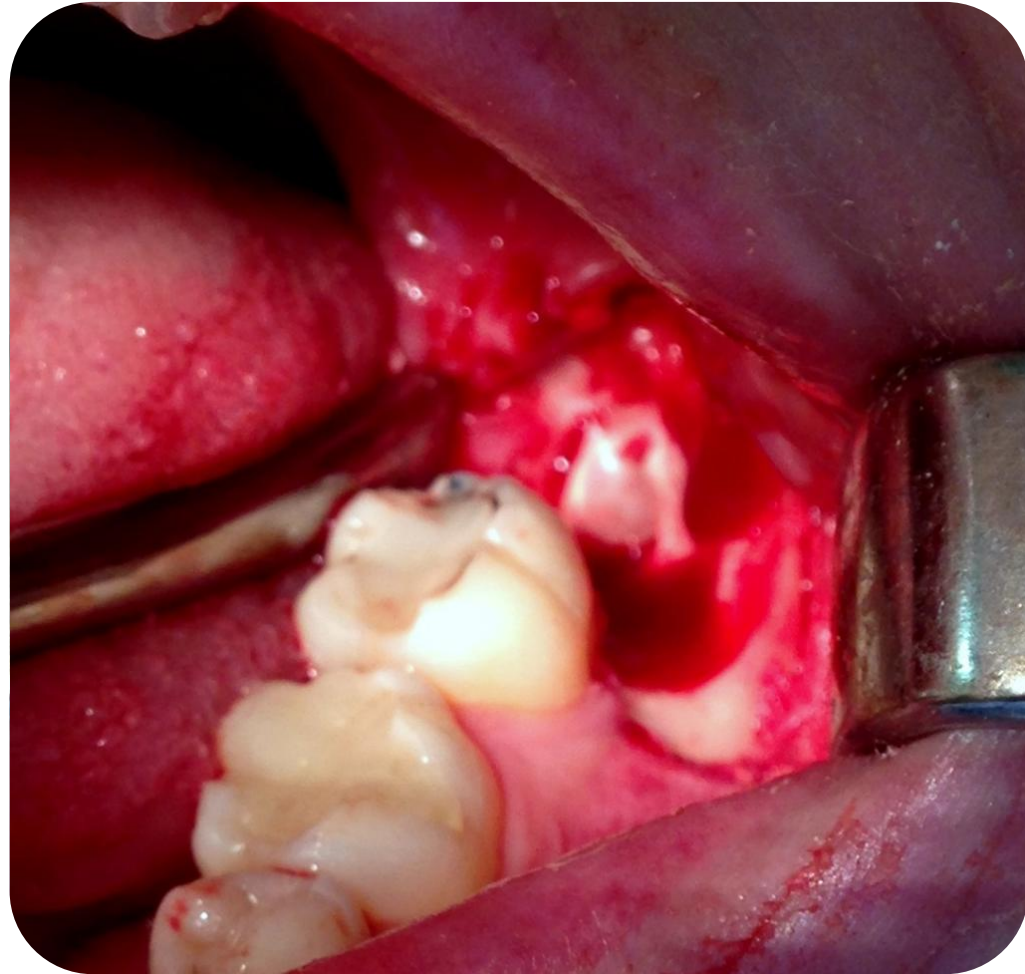
# A műtét 2.

- Mucoperiostealis lebenyképzés



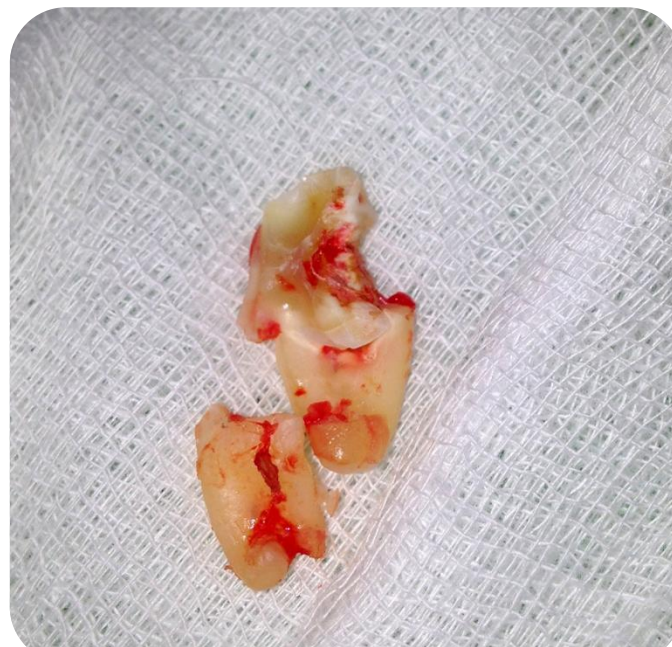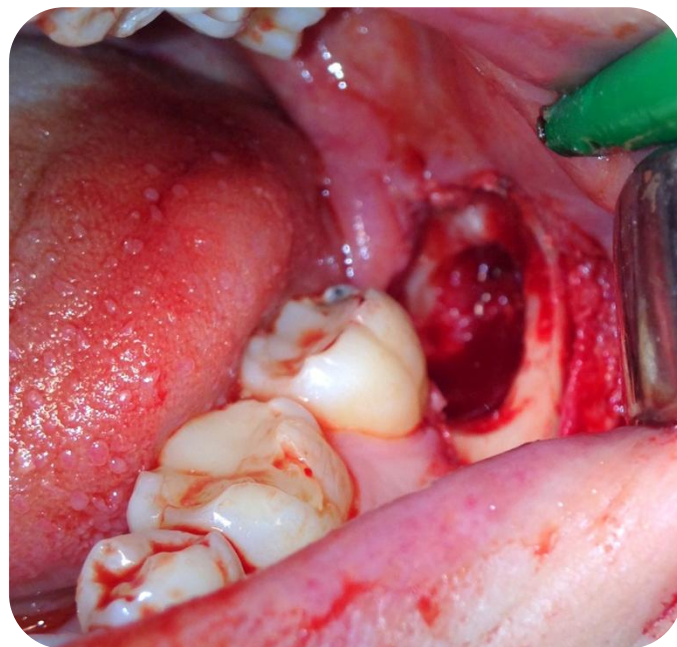
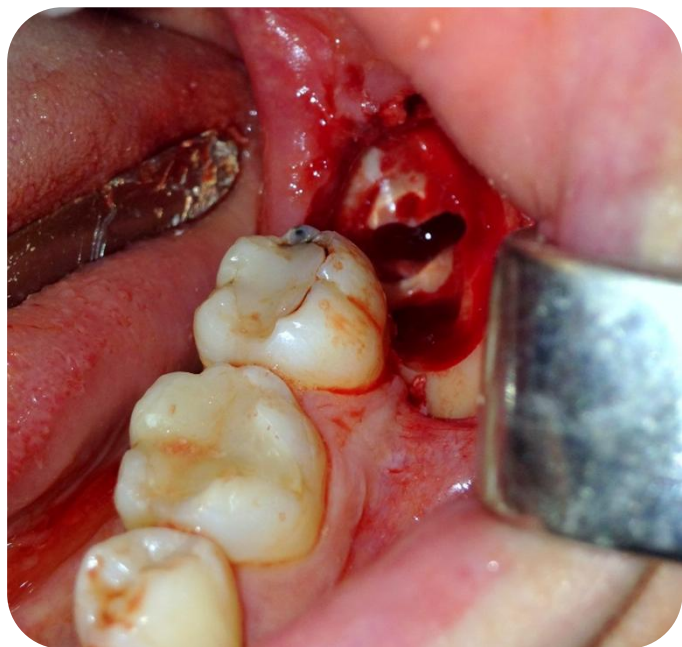# A műtét 3.

- A fog decoronálása



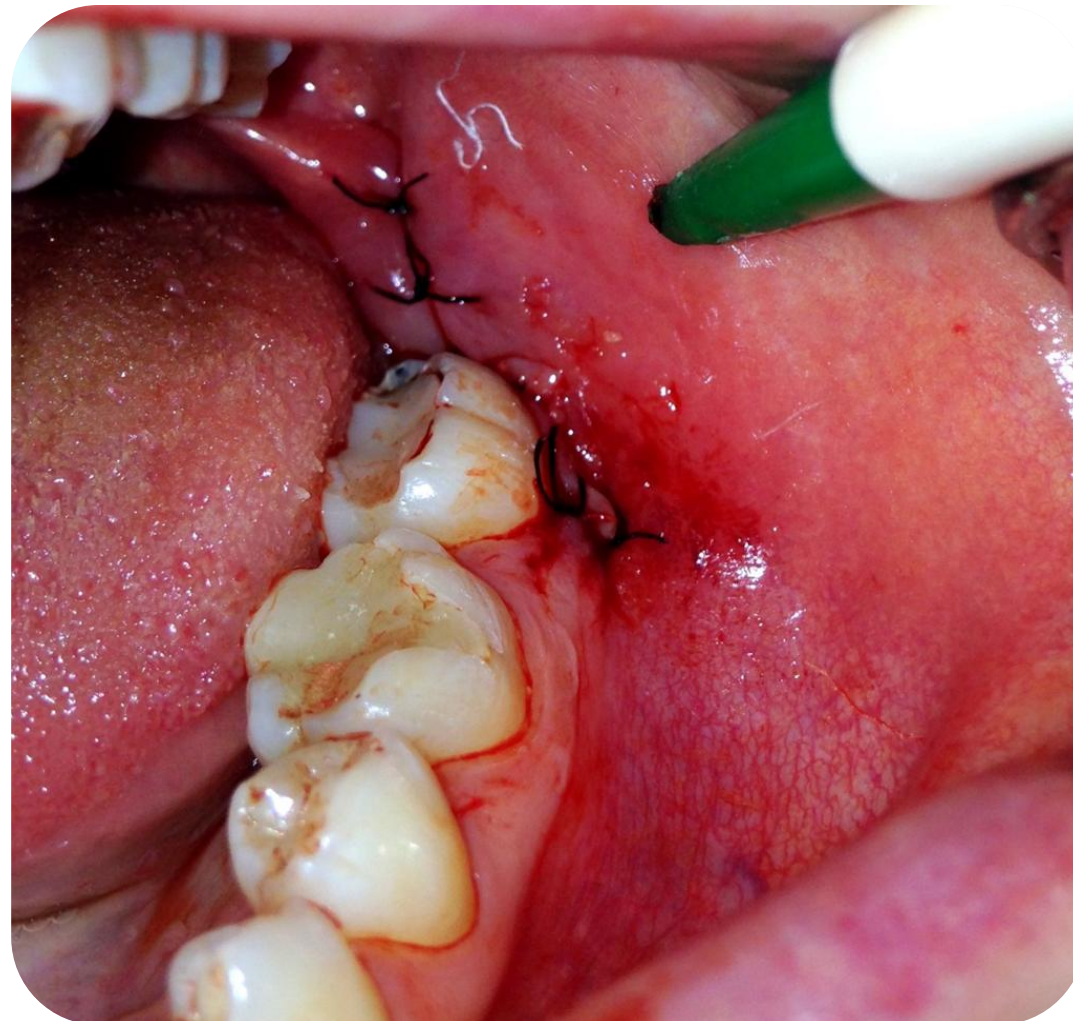
# A műtét 4.

- A gyökerek szeparálása és óvatos eltávolítása.



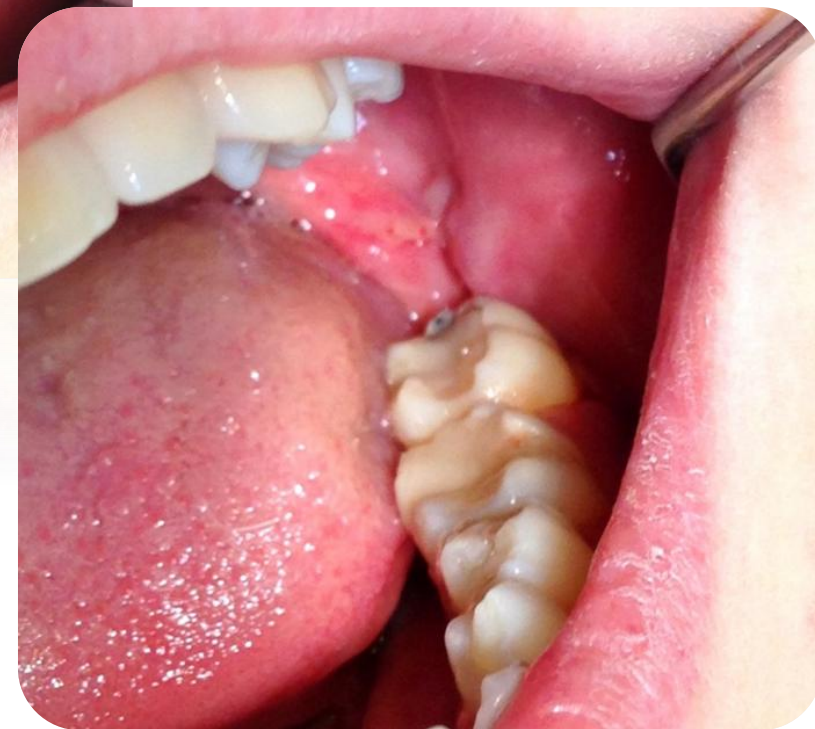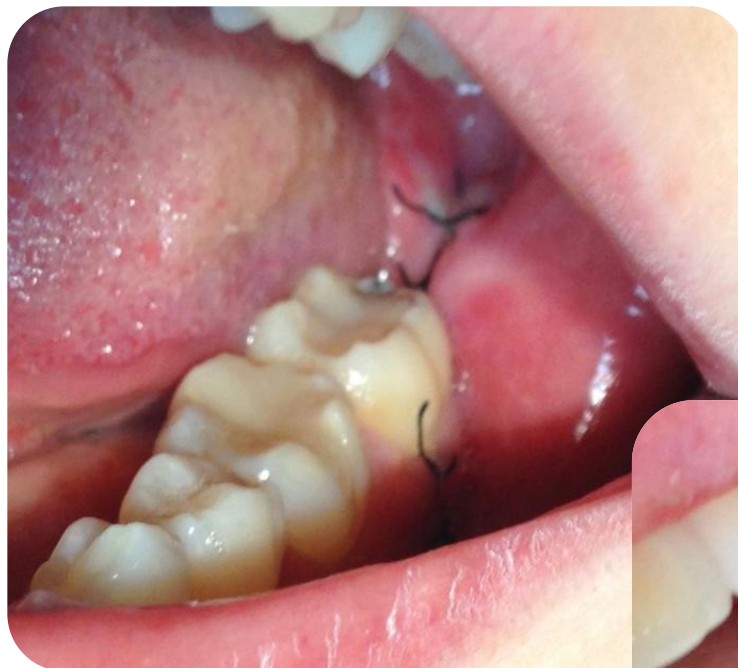# A műtét 5.

- Seb zárása varratokkal (4/0 Supramid)



# Varratszedés

- A műtét után egy héttel a varratok eltávolítása
- Egy hét elteltével a páciens A bal ajkon enyhe zsibbadást érez.



# 3 hetes Kontroll

- A beteg jól van, zsibbadást elmondása szerint már nem érez.

