

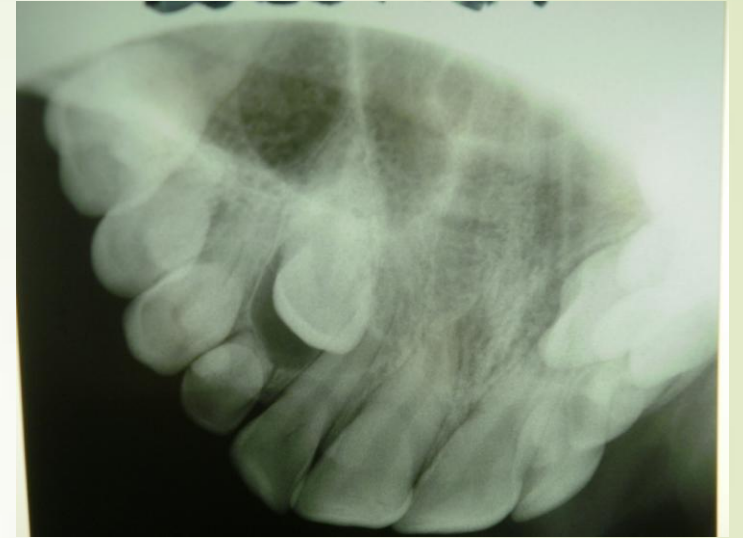
Retineált 13, 23 fog sebészi felszabadítása

SE FOK, Fogászati és Szájsebészeti Oktató Intézet
Igazgató: Dr. Kivovics Péter egyetemi docens
Tutor: Dr. Varga Lóránt főorvos
Rezidens: Dr. Jenei Dávid

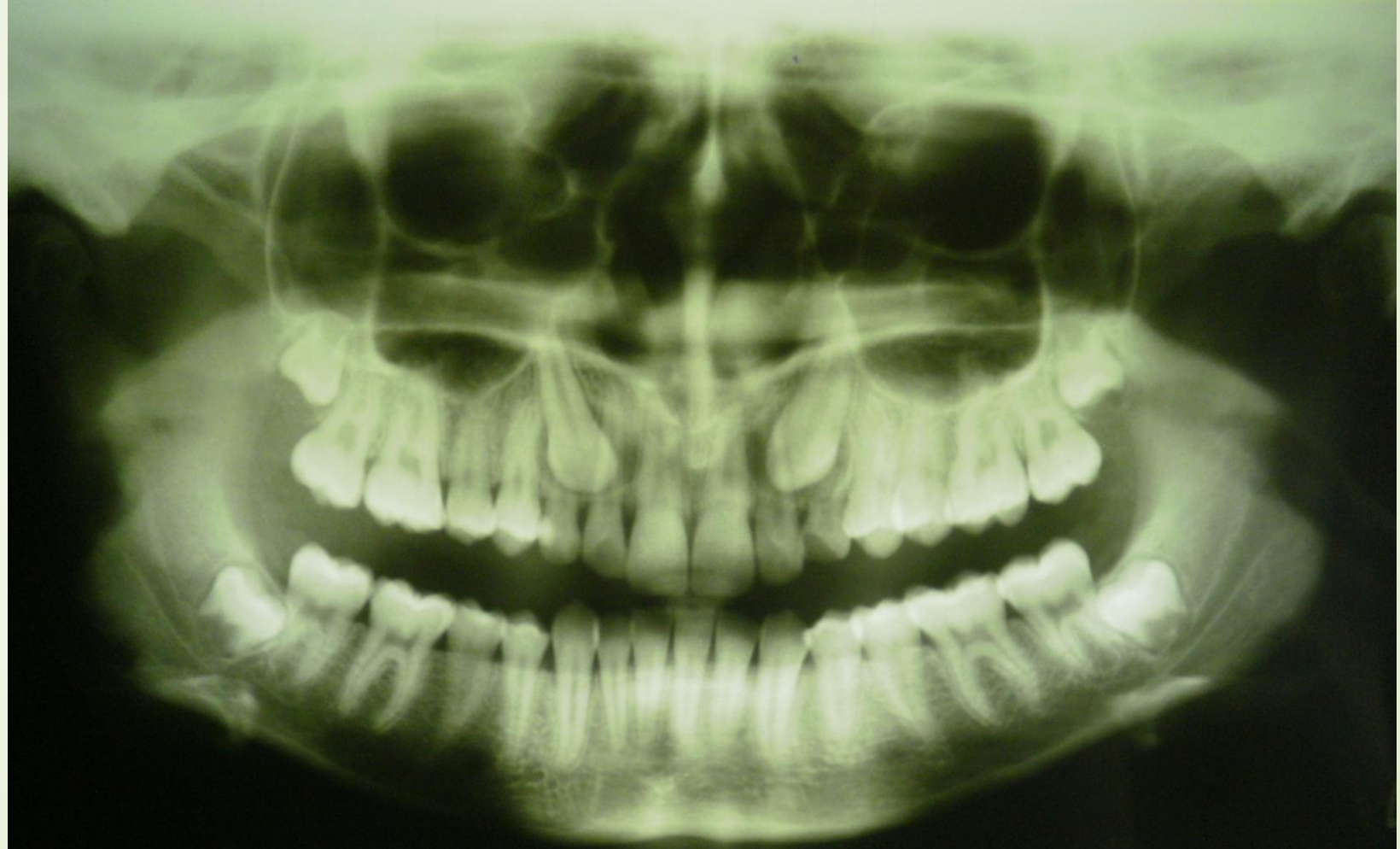

Anamnézis

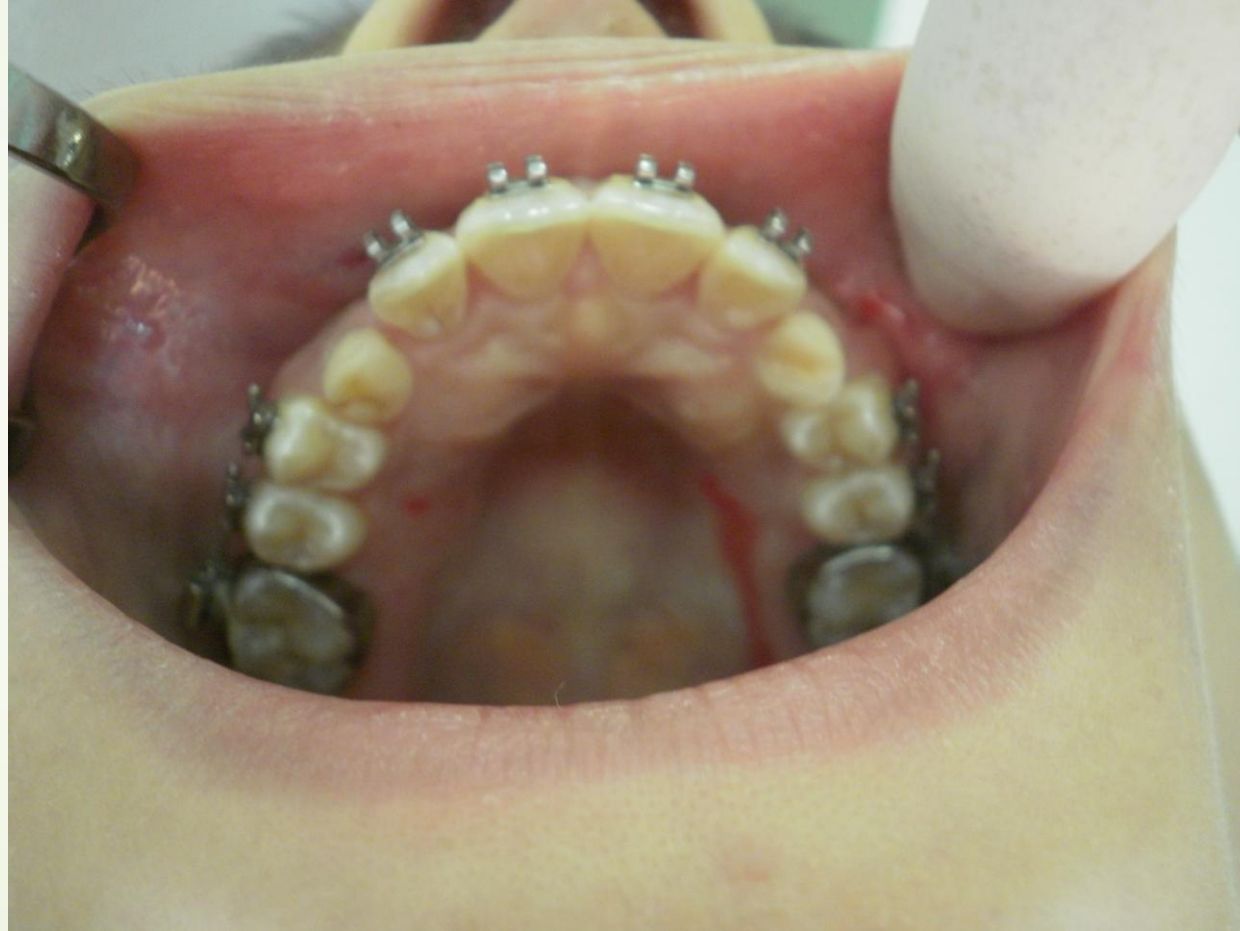- 15 éves nő beteg a két felső retineált szemfoga sebészi felszabadítása miatt érkezett szakrendelésünkre
- Dg.: 13,23 retentio, 53, 63 persistentia
- Terápia: 53, 63 extractio, 13, 23 sebészi feltárás
- Sebészi beavatkozást befolyásoló tényező nem szerepel az anamnézisben
- Allergia: nincs
- Stomato-onkológiai szűrés eredménye negatív



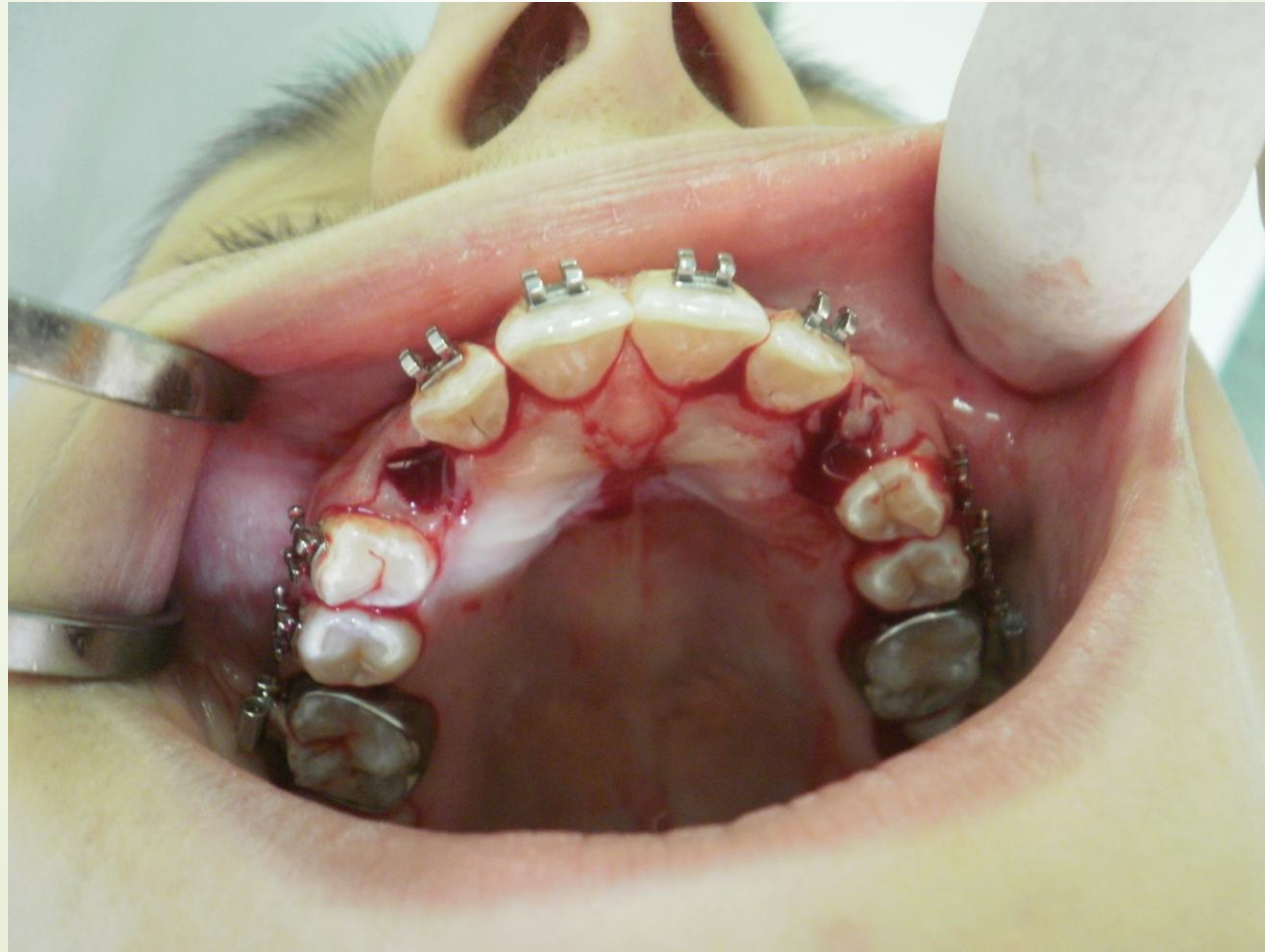OP felvétel



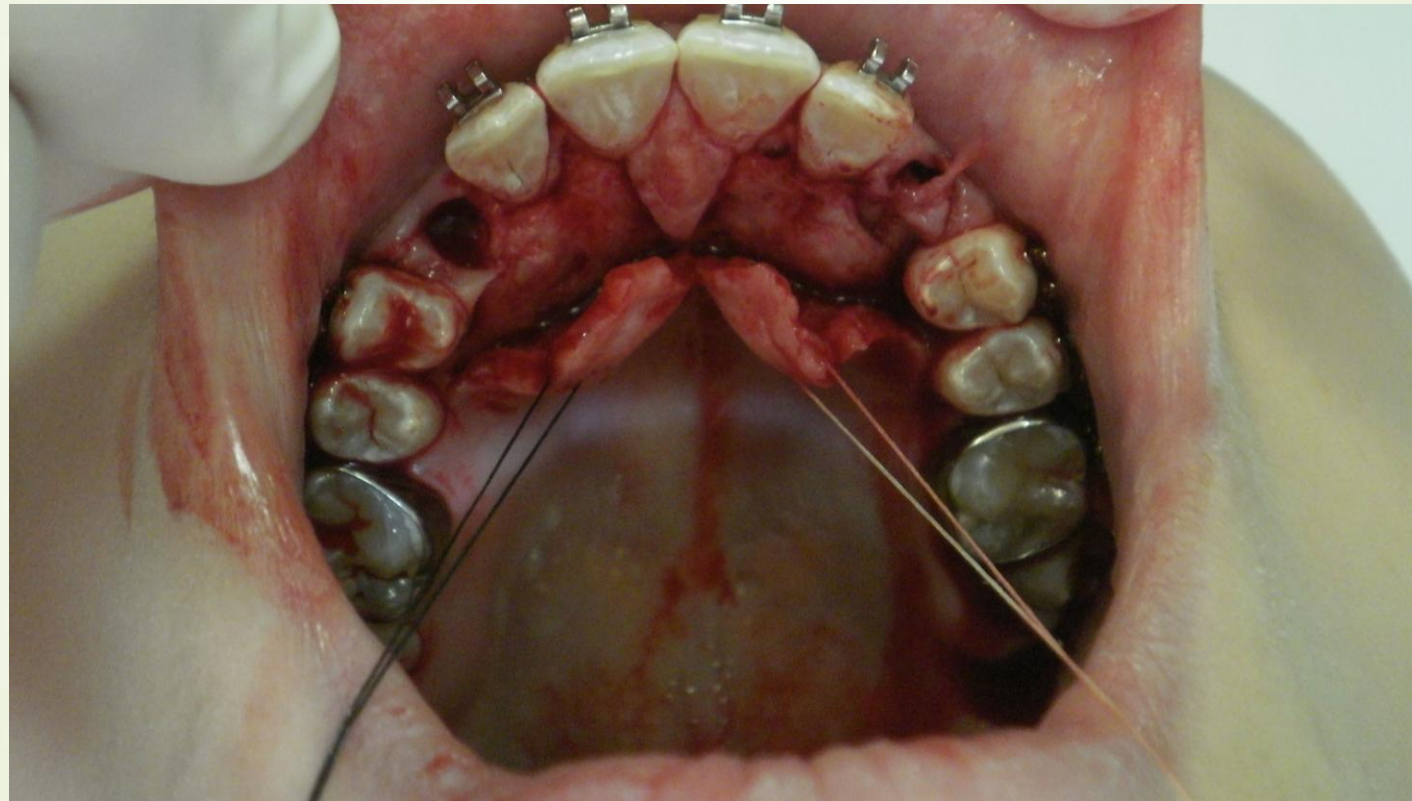
Kiindulási állapot



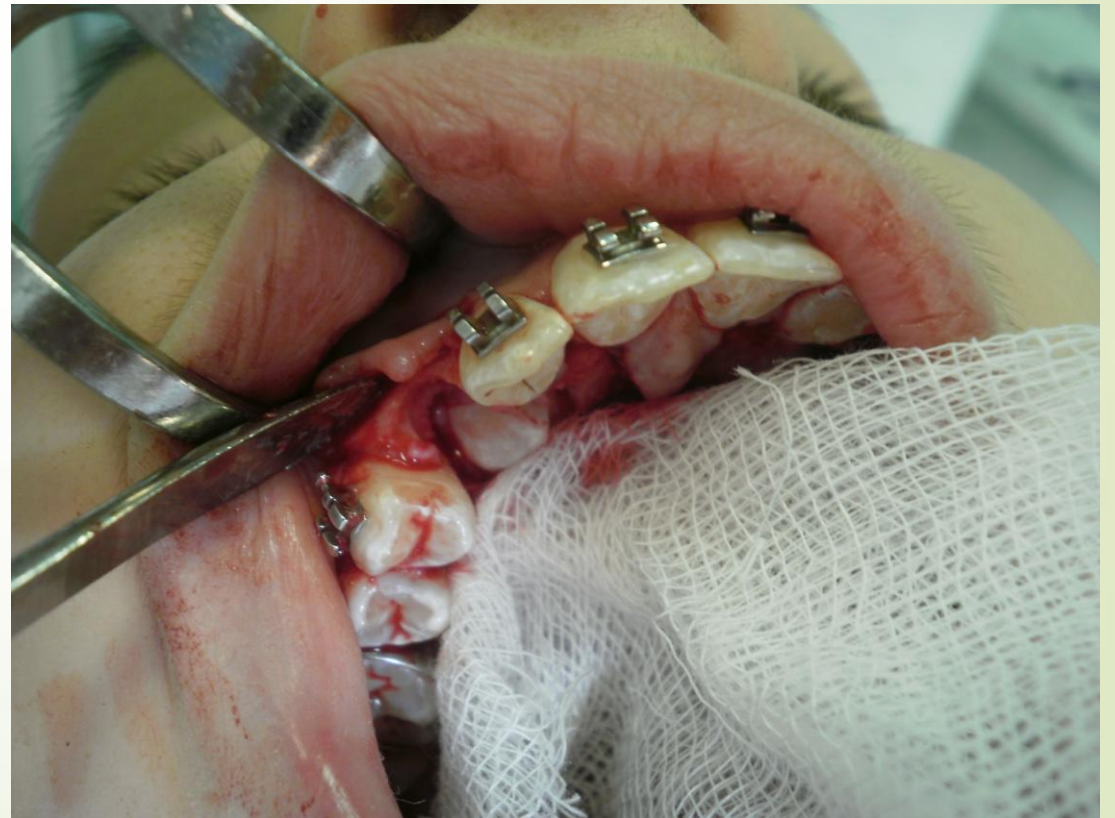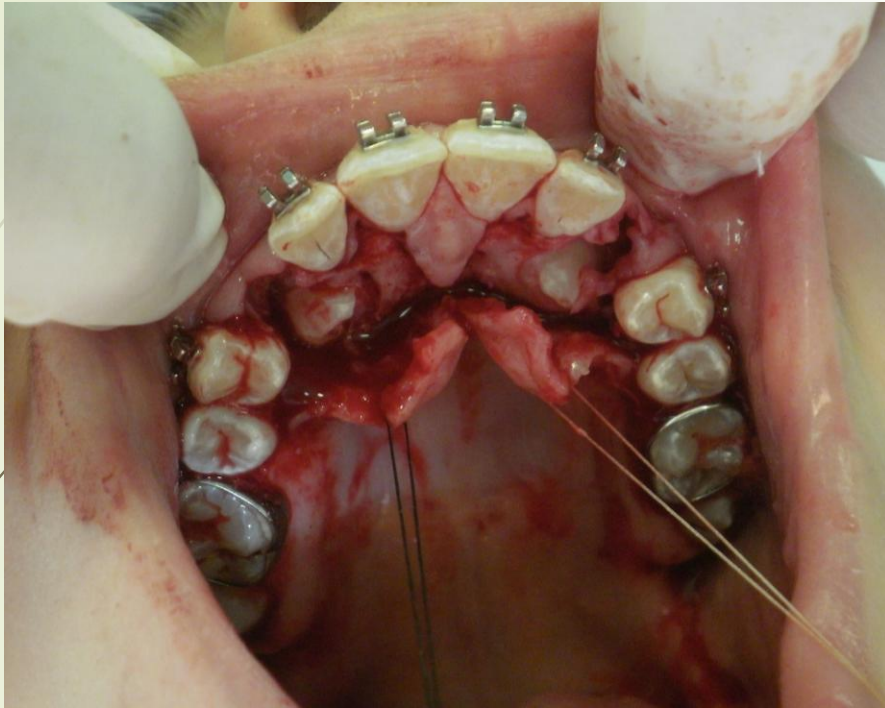
53, 63 fogak extractioja után,
lebenyképzés



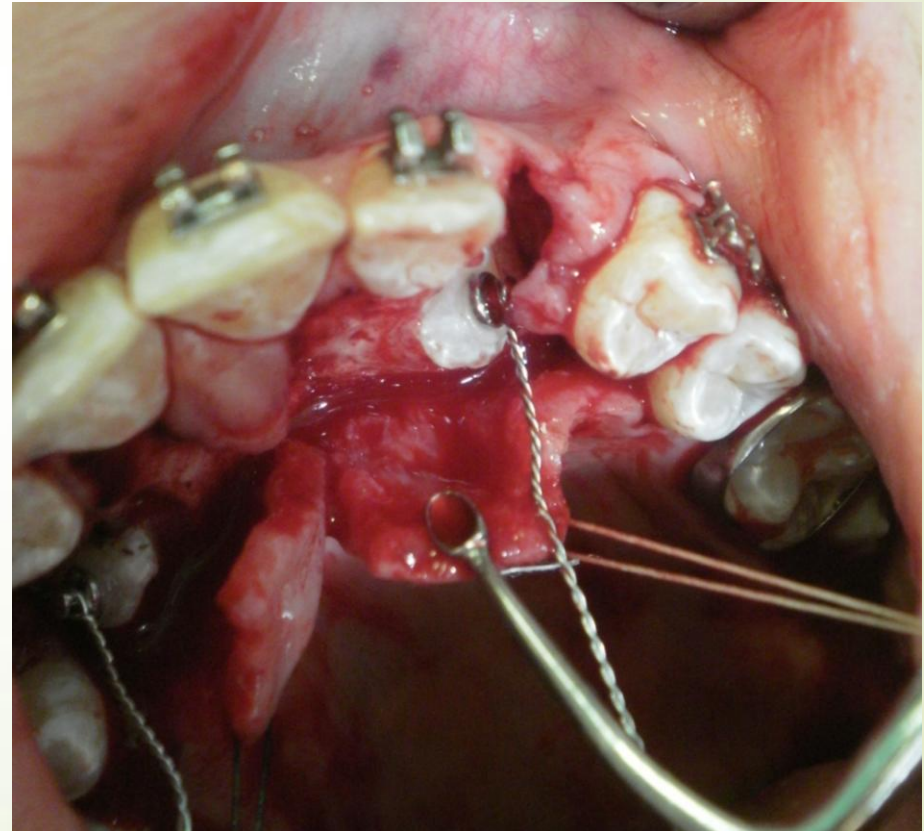
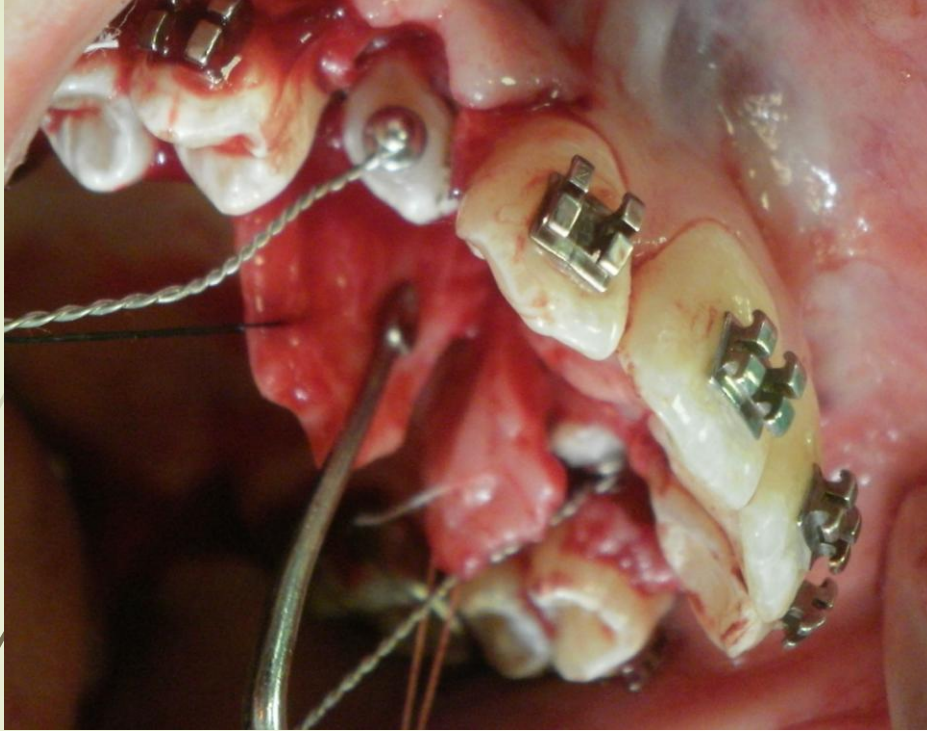
Lebennyképzés II.



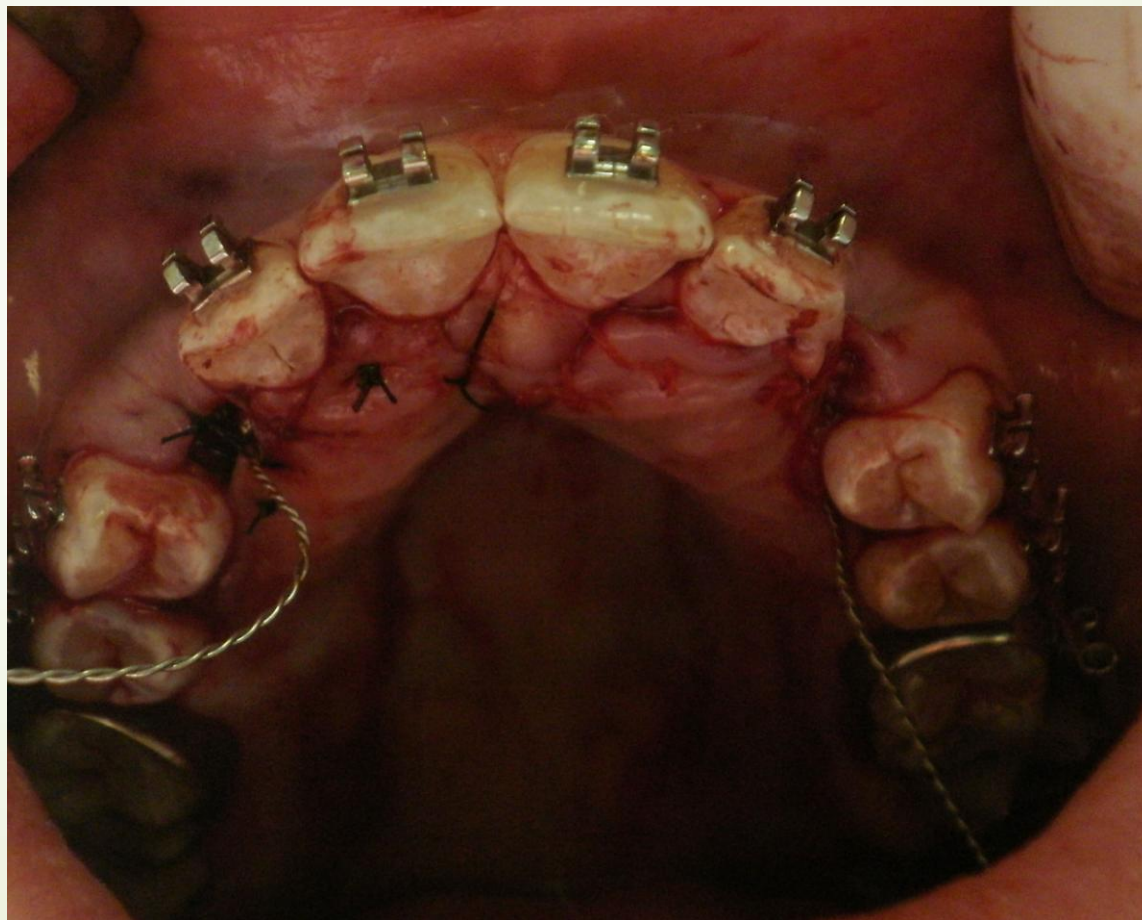
Feltárás



Gombok felragasztása után



Lebeny zárása



Varratok eltávolítása után

