Nemi szervek anatómiája és szövettana

Dr. Katz Sándor Ph.D.

Női nemi szervek

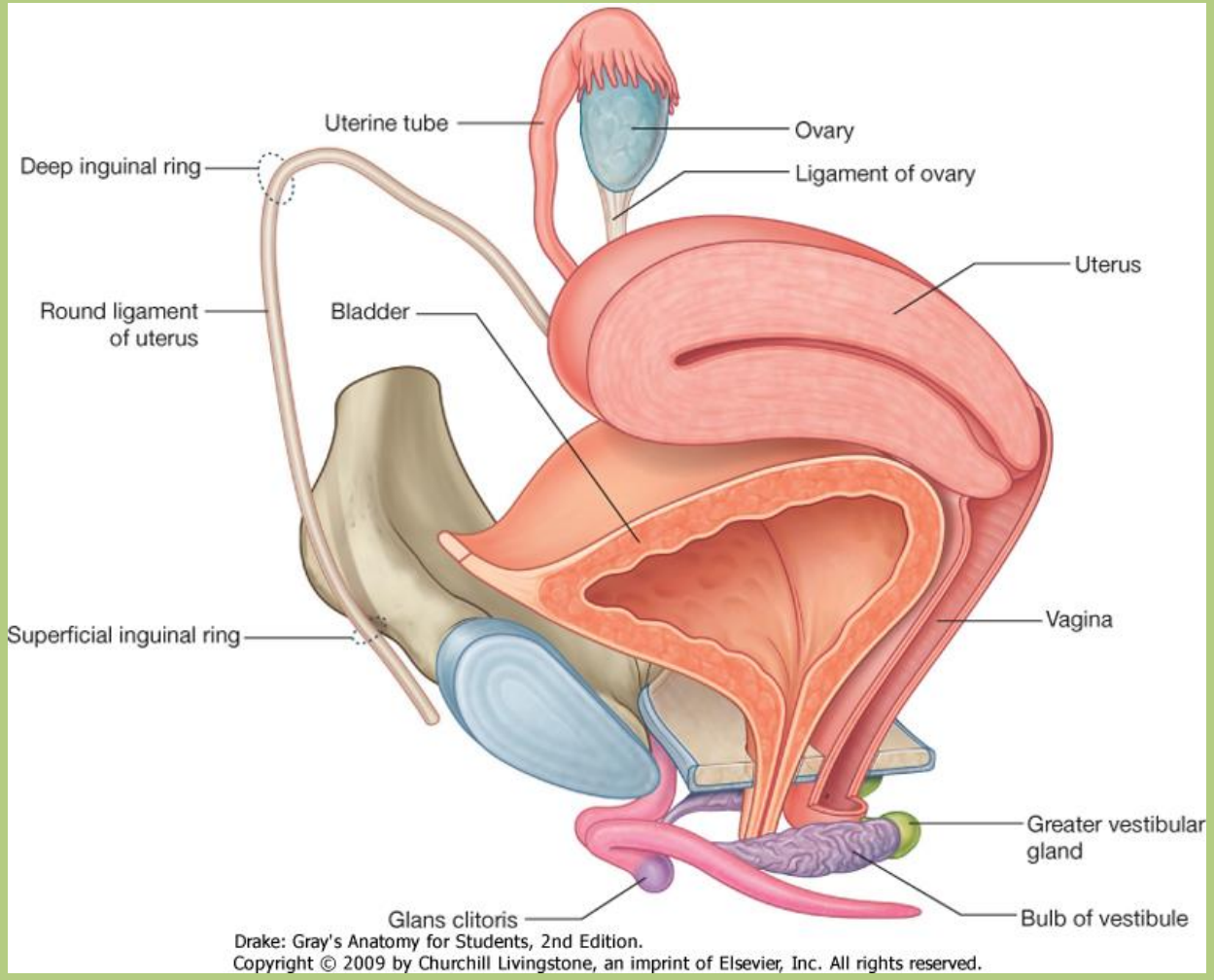

Belső nemi szervek:

1. Ovarium
2. Tuba uterina
3. Uterus
4. Vagina

Külső nemi szervek:

1. Clitoris
2. Labia minora
3. Labia majora

Női nemi szervek - lokalizáció

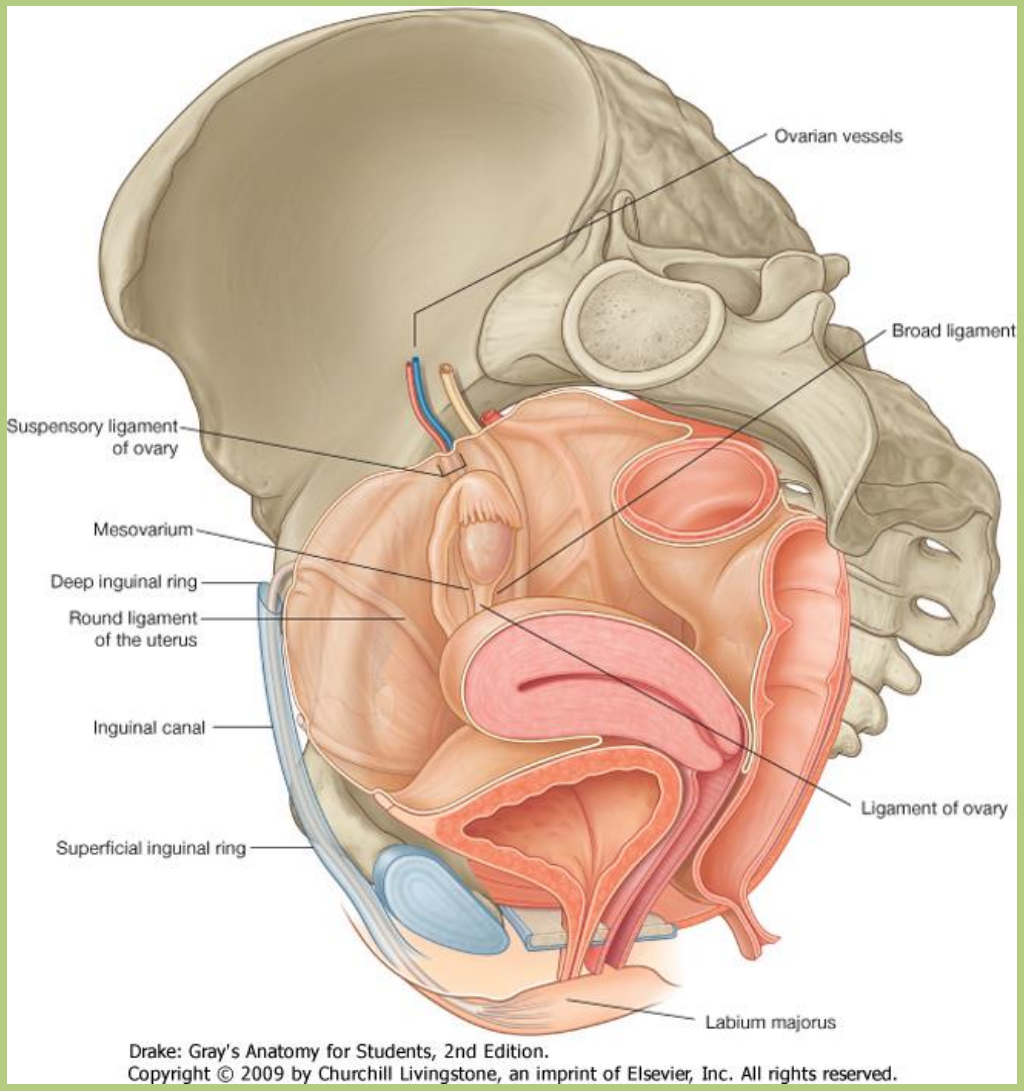

A peritoneum alatt – infraperitoneális.

Ovarium - petefészek

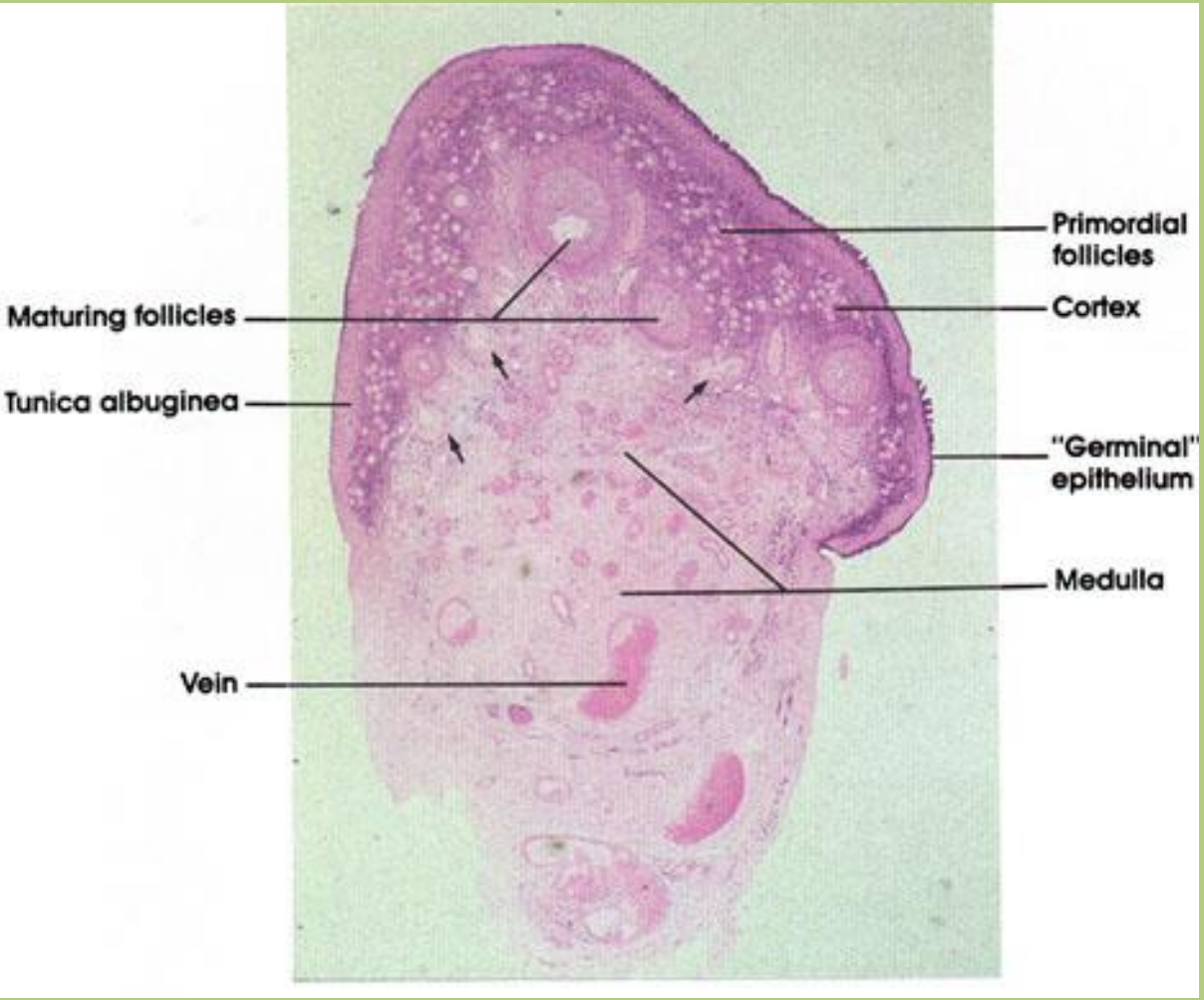

Fejlődő petesejteket tartalmaz.

Részei:

- Cortex
- Medulla

(Az ovulációk átlagosan 10-50 életév közötti időszakban figyelhetőek meg – 480 ovuláció/reproduktív periódus.)

Tüszőérés

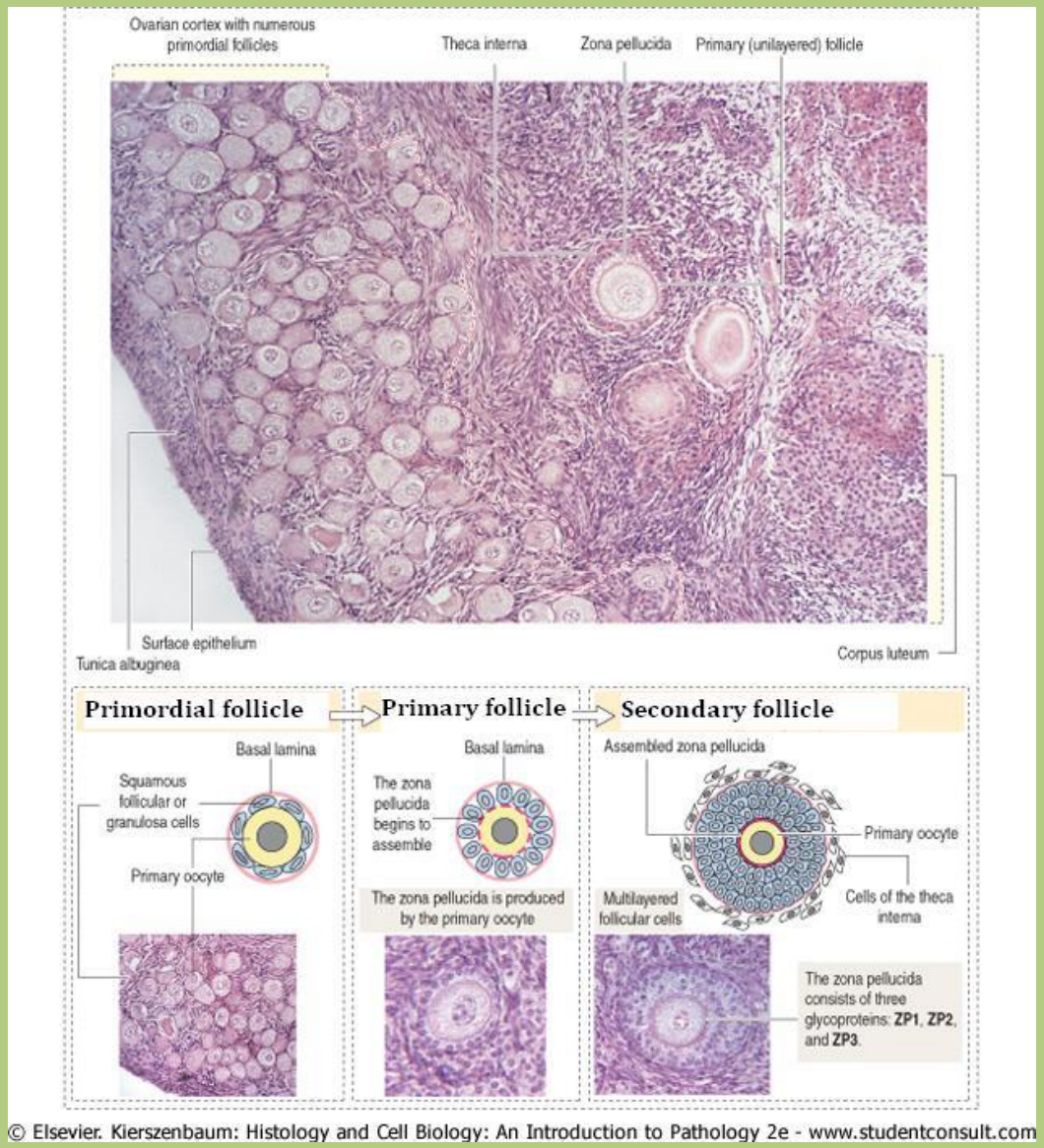

© Elsevier. Kierszenbaum: Histology and Cell Biology: An Introduction to Pathology 2e - www.studentconsult.com

1. Primordiális folliculus: egyrétegű laphám borítás

2. Primer folliculus: egyrétegű köbhám borítás

3. Secunder folliculus: többrétegű köbhám borítás

Tüszőérés

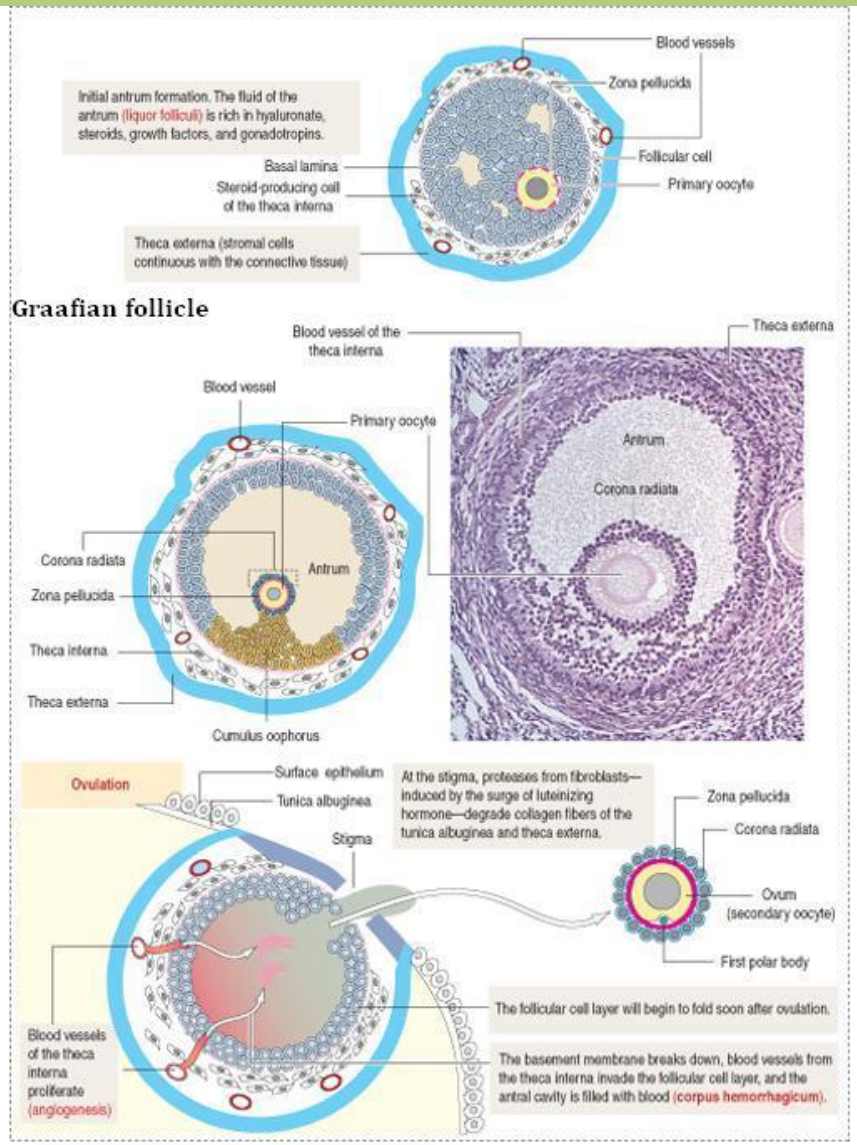

© Elsevier. Kierszenbaum: Histology and Cell Biology: An Introduction to Pathology 2e - www.studentconsult.com

4. Tertier folliculus
5. Graaf tüsző

Ovarium

Tuba uterina - petevezeték

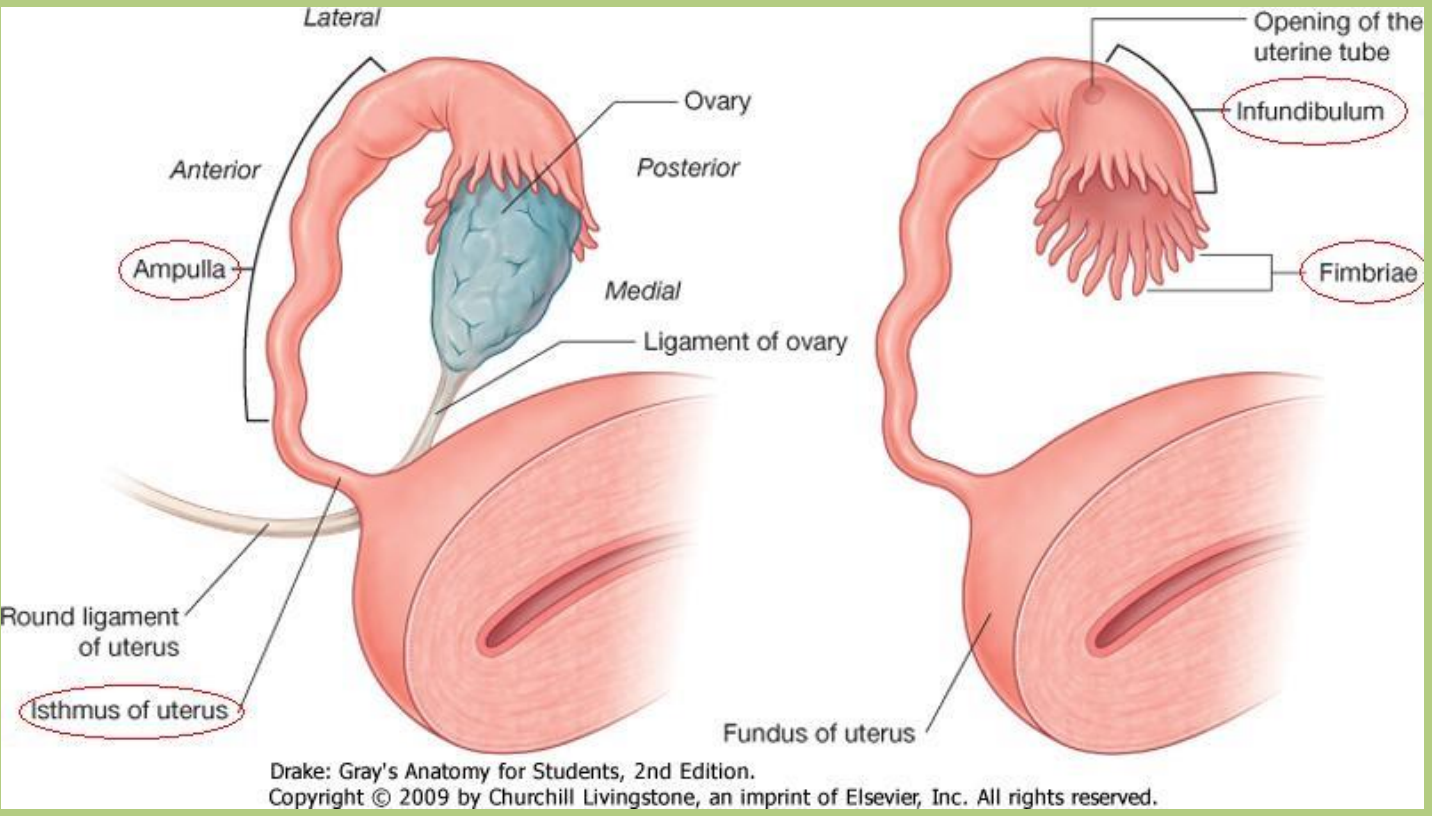

Petesejt továbbítása.

1. Fimbriae
2. Infundibulum
3. Ampulla
4. Isthmus

Uterus - méh

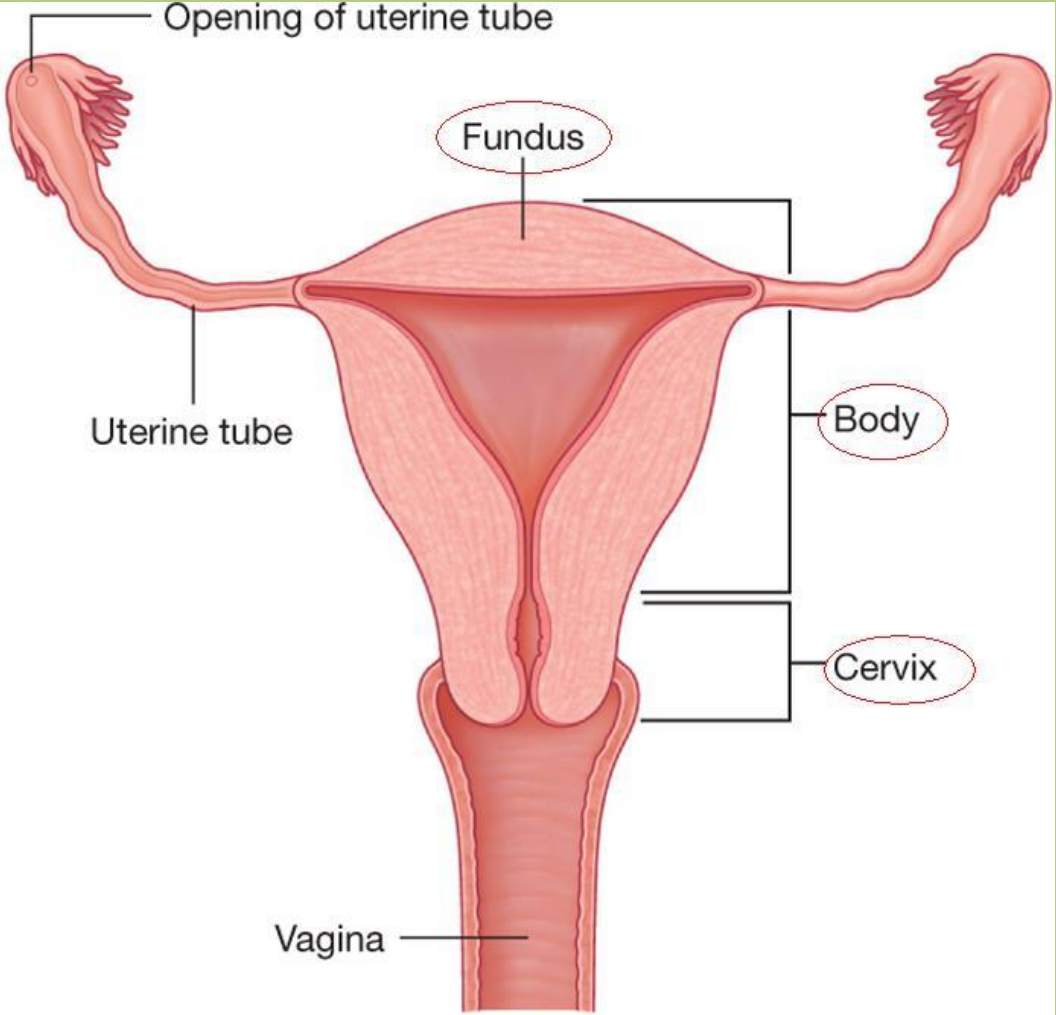

Drake: Gray's Anatomy for Students, 2nd Edition.
Copyright © 2009 by Churchill Livingstone, an imprint of Elsevier, Inc. All rights reserved.

1. Fundus uteri
2. Corpus uteri
3. Cervix uteri

A méh szalagrendszere

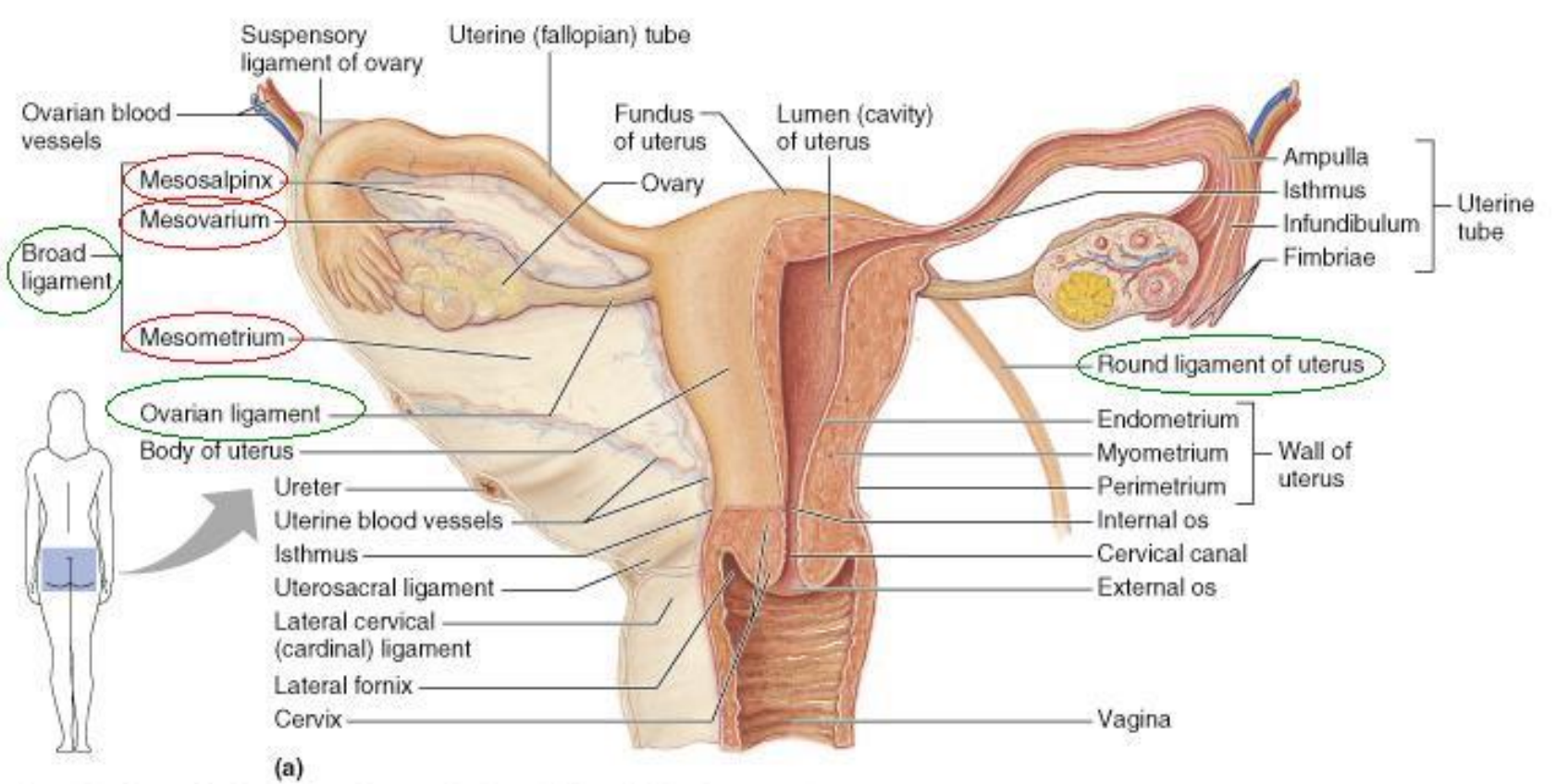

Copyright © 2001 Benjamin Cummings, an imprint of Addison Wesley Longman, Inc.

A méh szalagrendszere

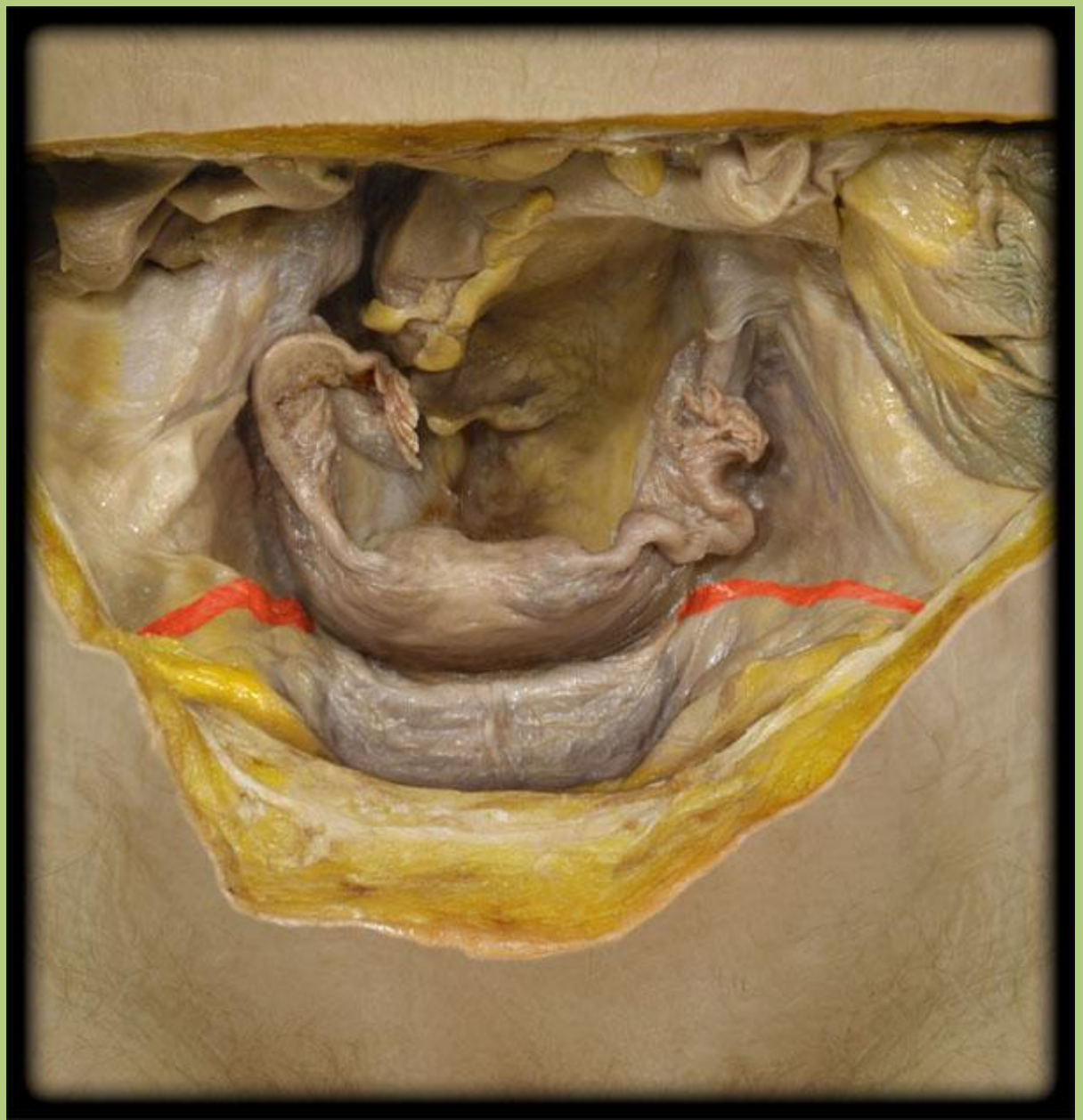

Térségek a méh körül

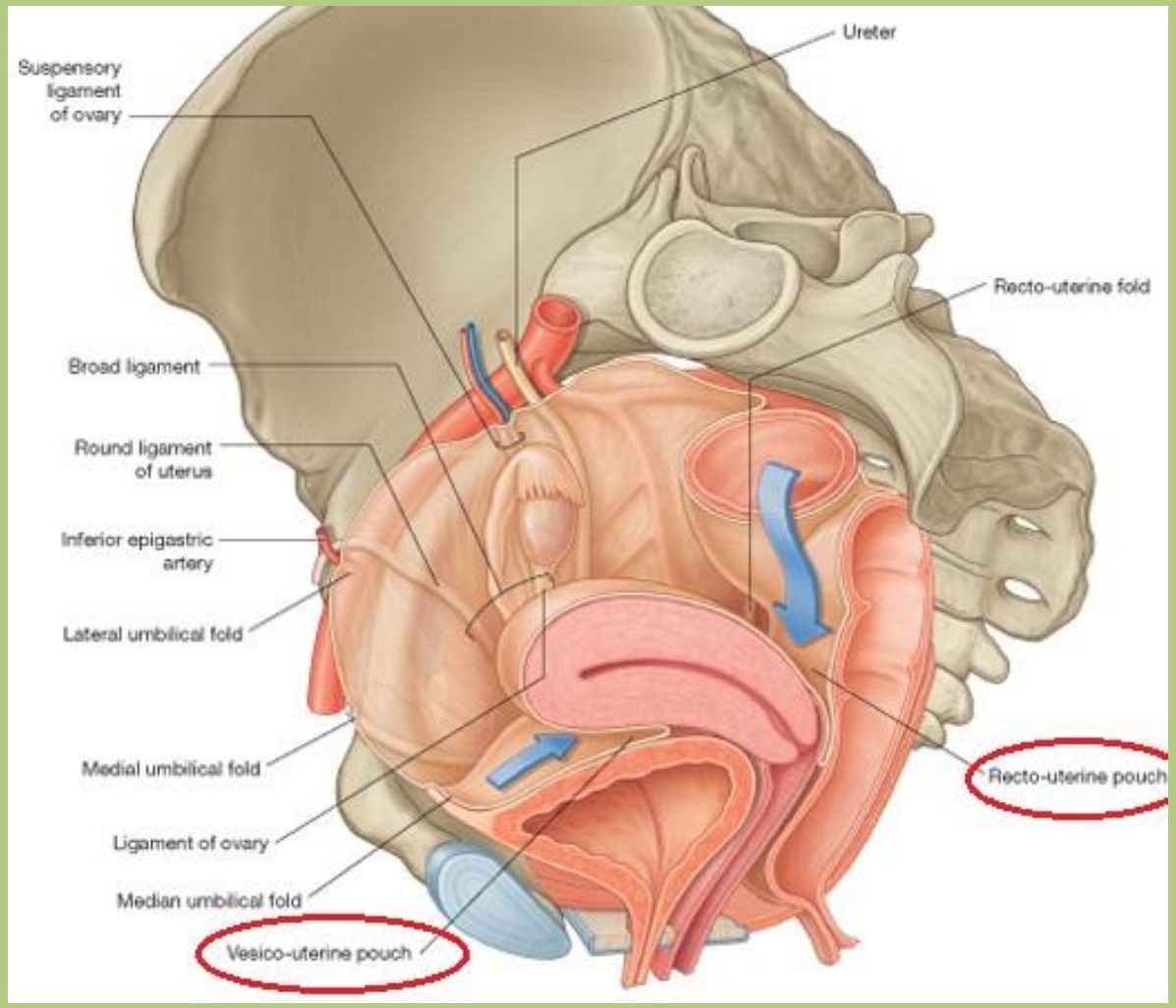

Excavatio rectouterina vagy Douglas- üreg:

A hasüreg legmélyebb pontja.

Excavatio vesicouterina

Térségek a méh körül

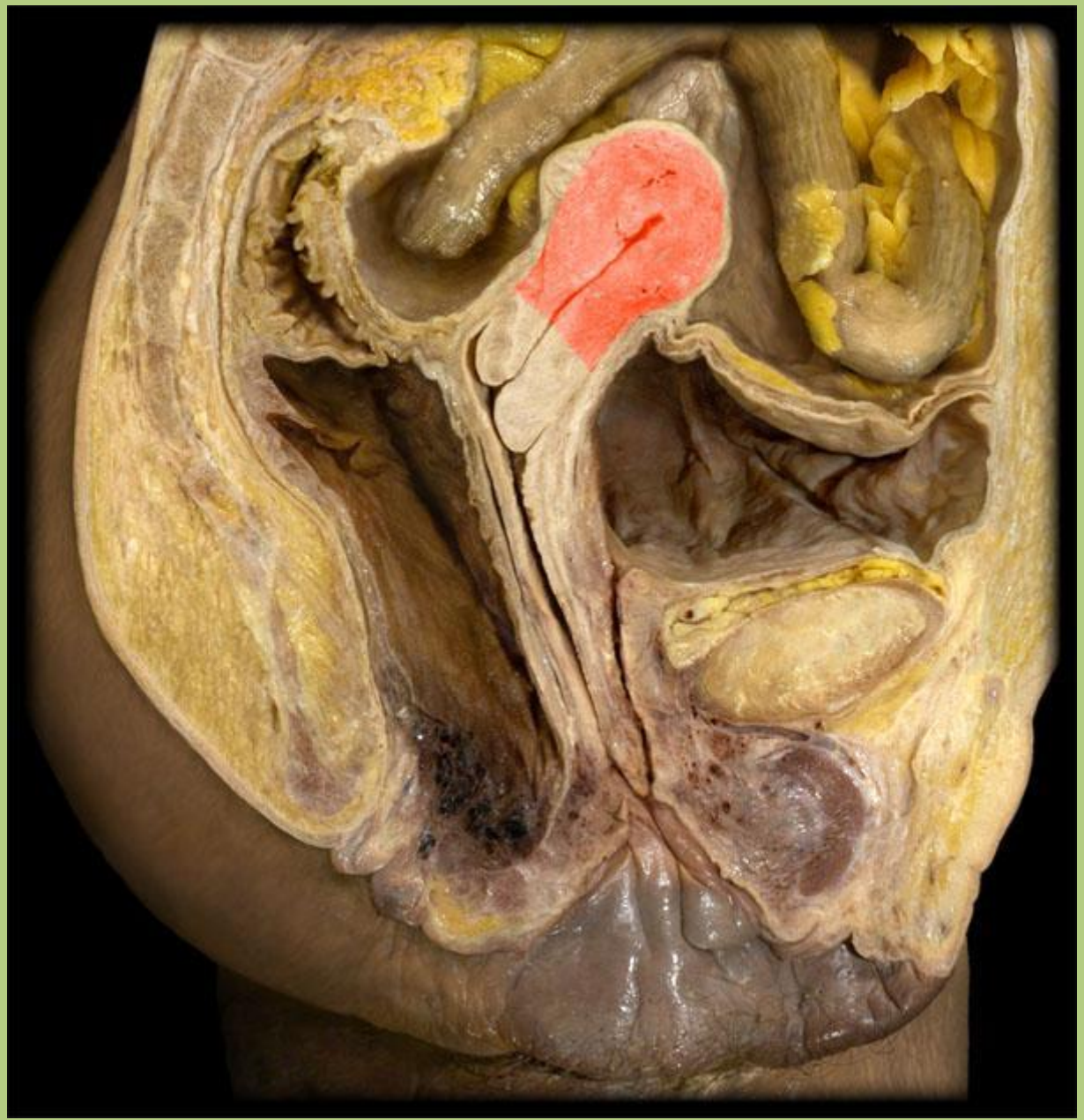

Uterus - rétegei

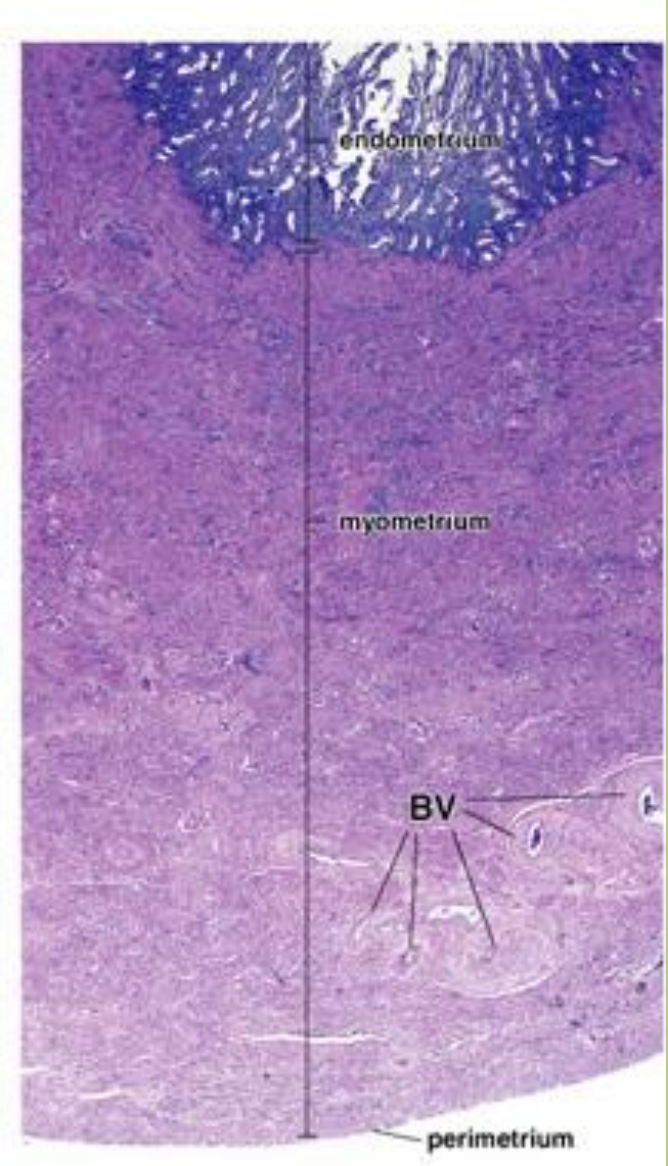

1. **Endometrium:**

   egyrétegű hengerhám, vérerek, kötőszövet.

   Rétegei: ***funkcionális***:

   stratum compactum

   stratum spongyosum

   bazális

2. **Myometrium:**

   simaizom

3. **Perimetrium:**

   peritoneum

Menstruációs ciklus

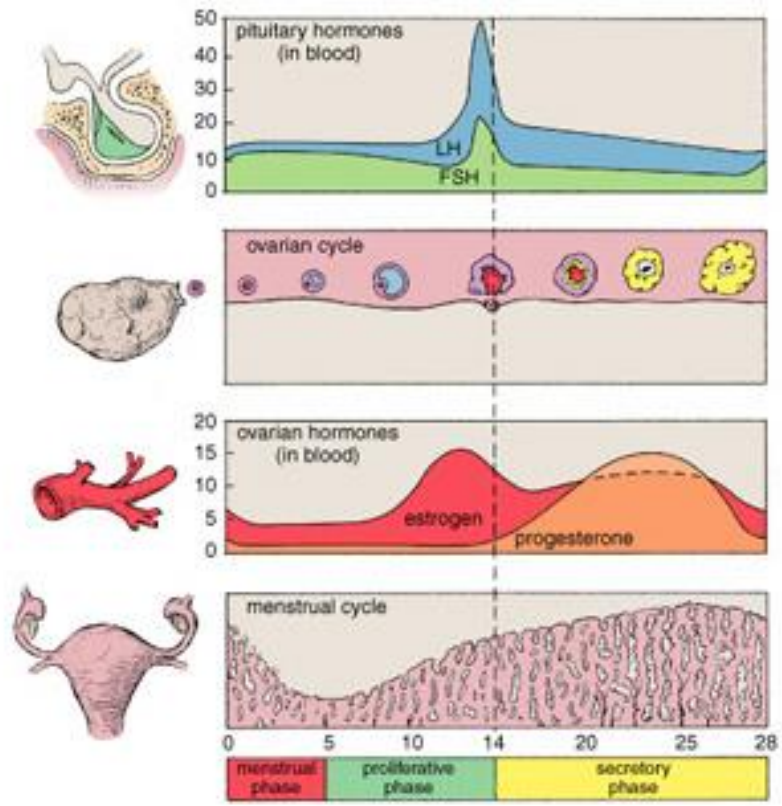

Figure 22.14. **Relationship of morphological and physiological events that occur in the menstrual cycle.**

Copyright © 2003 Lippincott Williams and Wilkins

1. **Menstruációs fázis:** az endometrium funkcionális rétegének leválása.

2. **Proliferatív fázis:** az endometrium funkcionális rétegének felépülése (mirigyek, vérerek).

3. **Szekréciós fázis:** felkészülés az embryo implantációjára. Ha a megtermékenyítés elmarad menstruációs vérzés kezdődik.

Menstruációs fázis

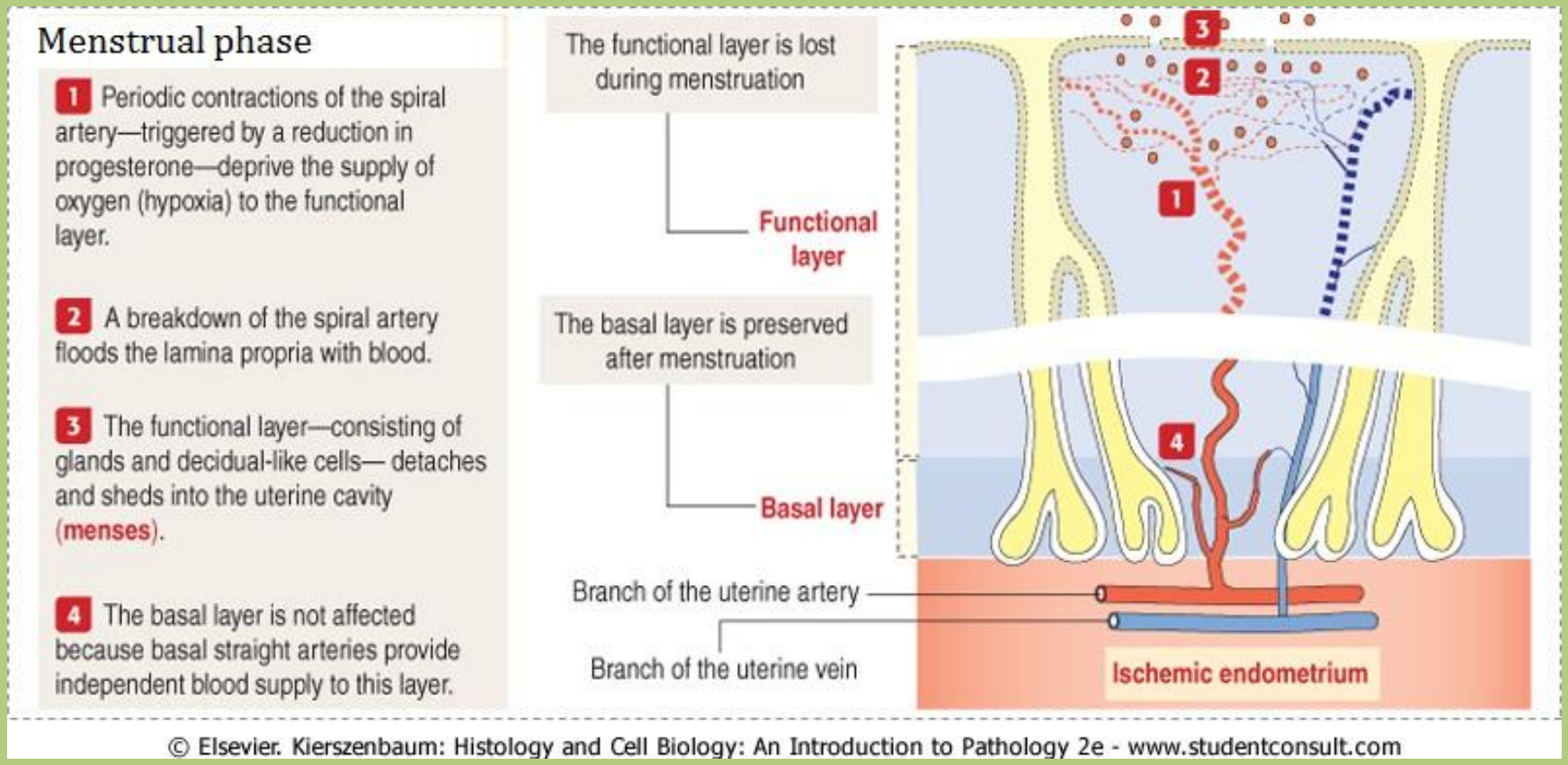

(Spirális artériák contractioja – endometrium vérellátása romlik – funkcionális réteg leválása.
A vérzés során vér-, epithelium-, kötőszövetvesztés történik. Átlagos mennyisége: 35-45ml.)

Vagina - hüvely

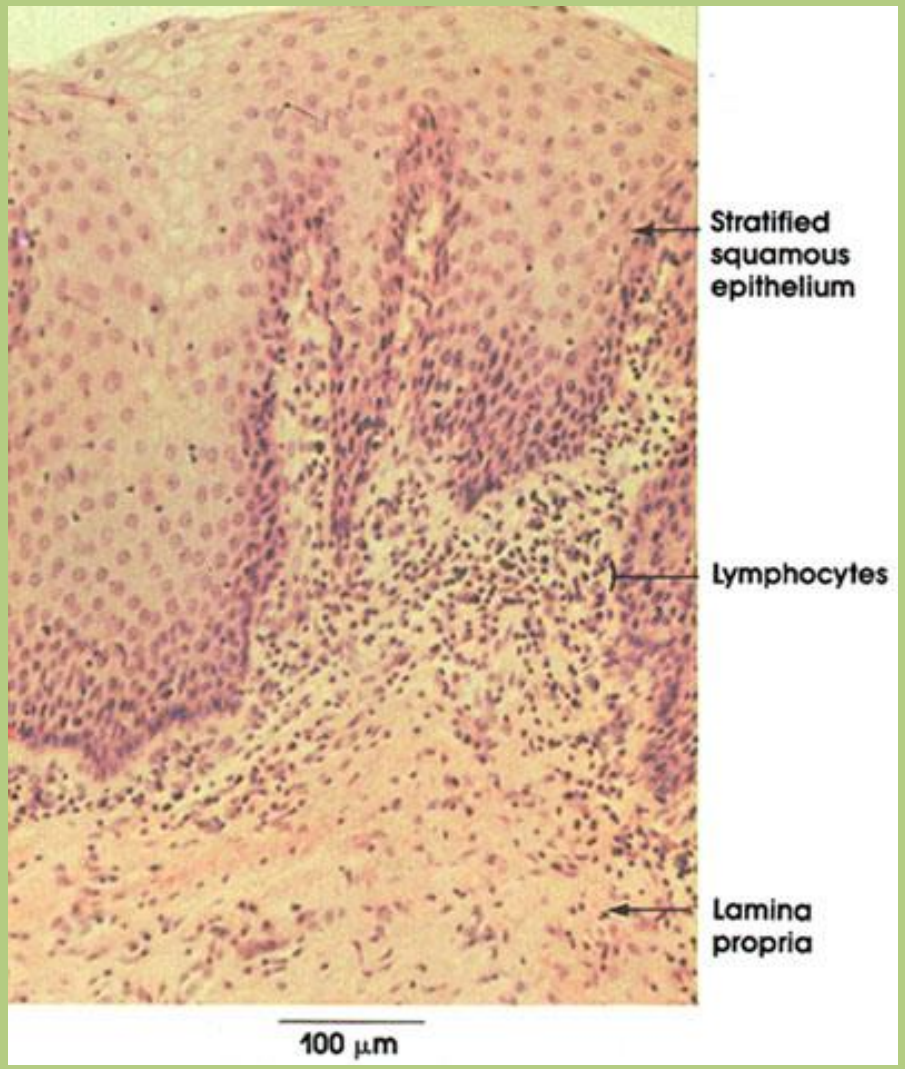

7-9 cm hosszúságú izmos falú cső.

Többrétegű el nem szarusodó laphám.

Külső nemi szervek

- **1. Clitoris-csikló:**

  2 erctilis test

- **2. Labia majora-nagy szeméremajkak:**

  bőrredő

- **3. Labia minora-kis szeméremajkak:**

  bőrredő szőr nélkül

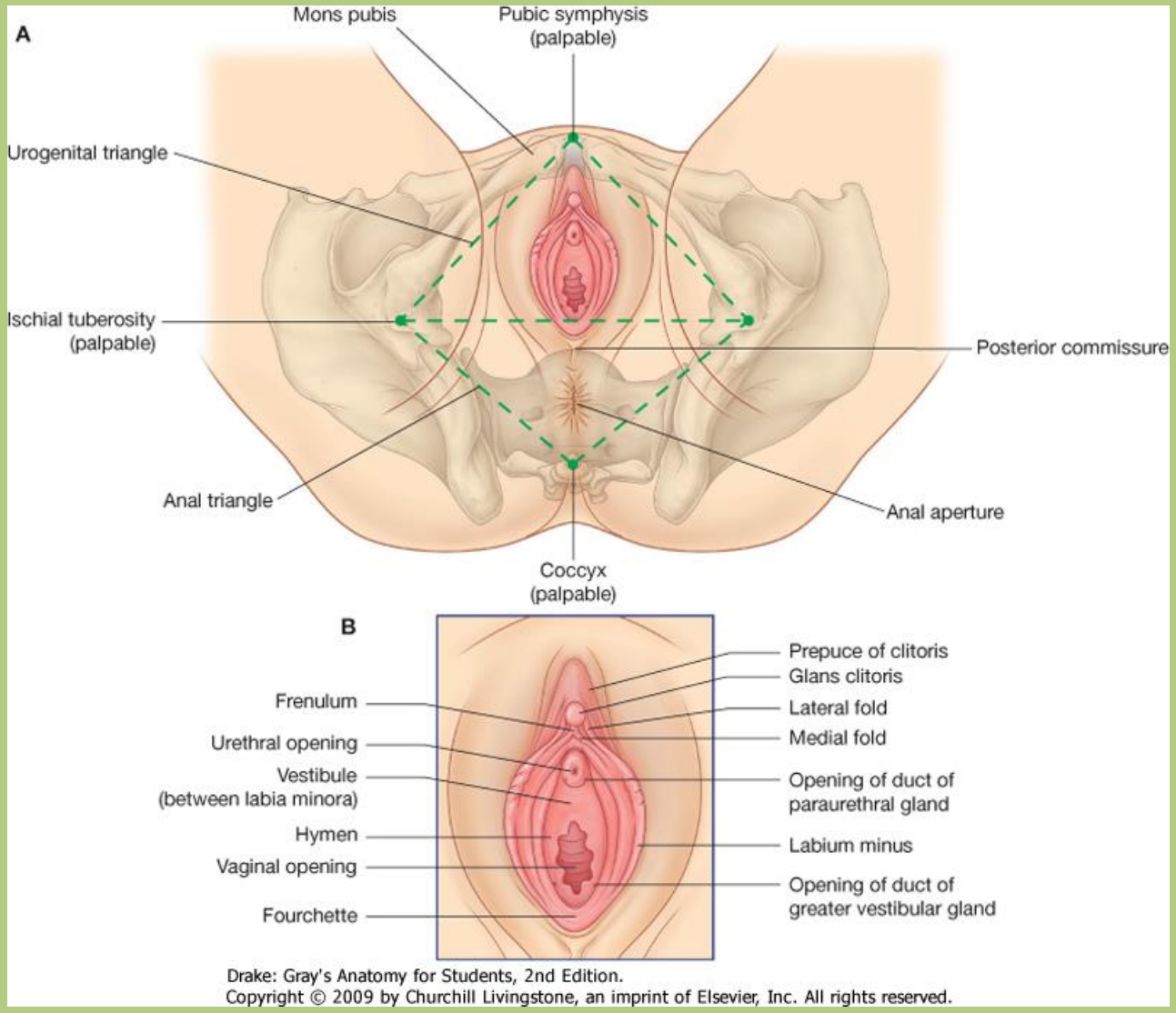

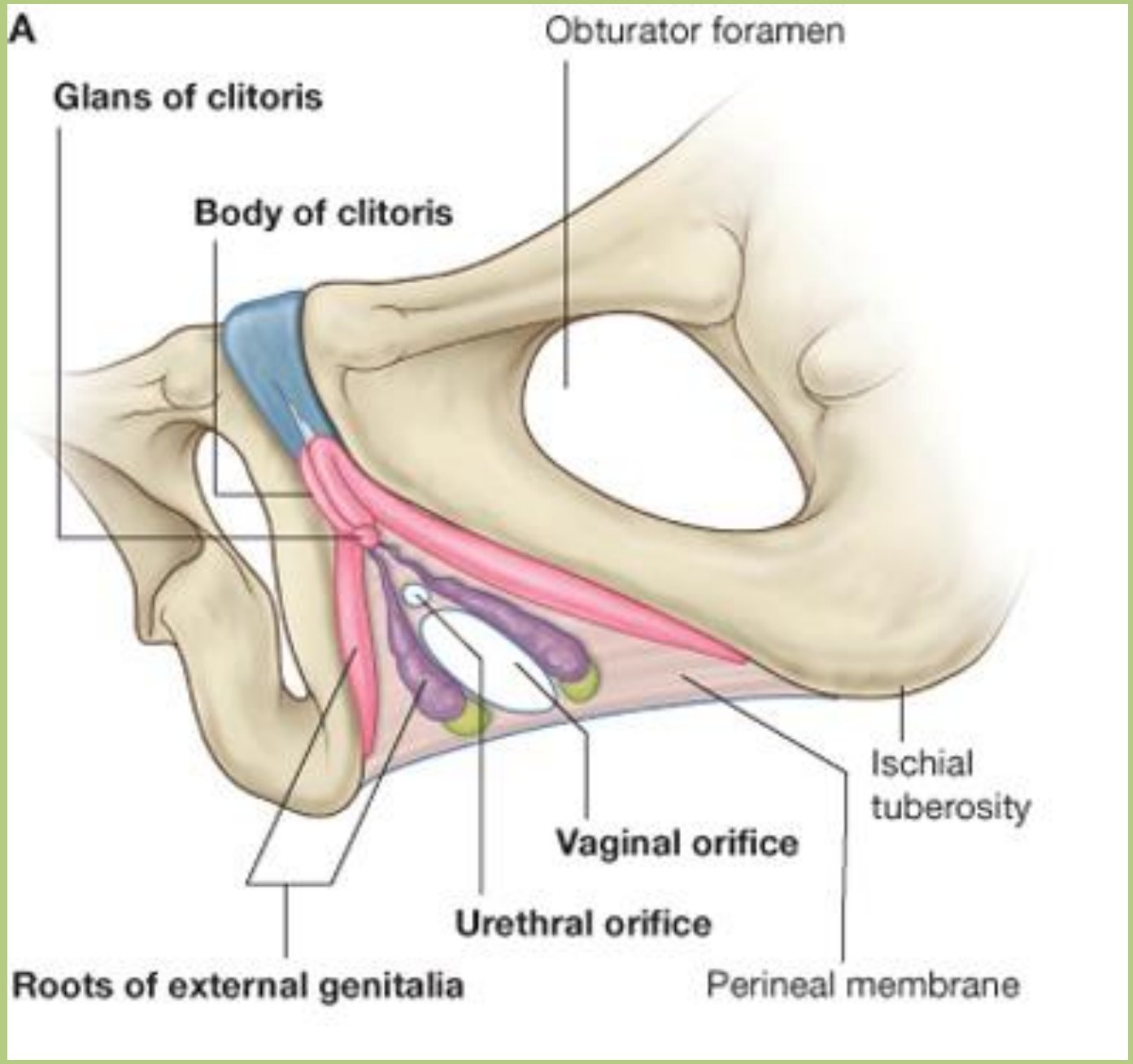
A
Obturator foramen
Glans of clitoris
Body of clitoris
Ischial tuberosity
Vaginal orifice
Urethral orifice
Roots of external genitalia
Perineal membrane

Férfi nemi szervek

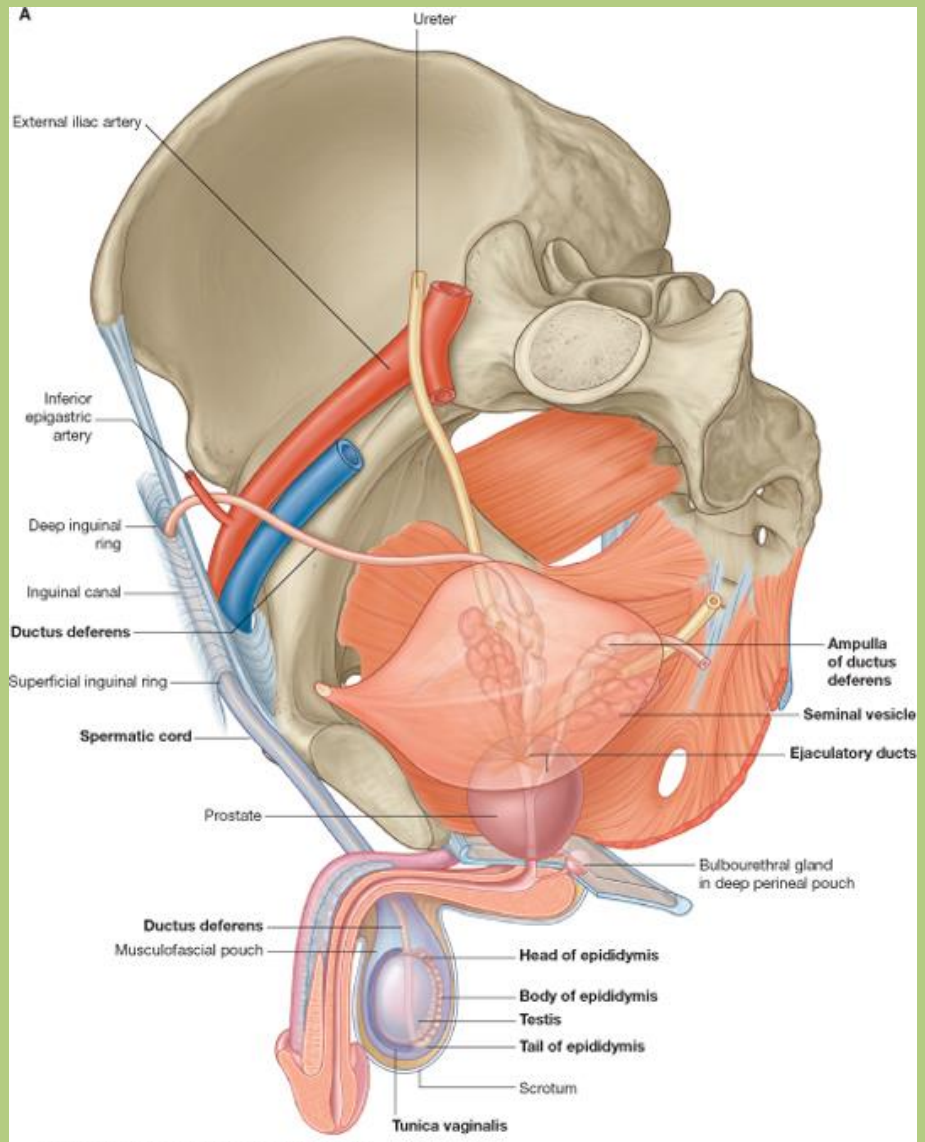

Drake: Gray's Anatomy for Students, 2nd Edition.
Copyright © 2009 by Churchill Livingstone, an imprint of Elsevier, Inc. All rights reserved.

Belső nemi szervek:

1. Testis
2. Epididymis, ductus deferens, ductus ejaculatorius
3. Járulékos mirigyek: vesicula seminalis, prostata , glandula bulbourethralis

Külső nemi szervek:

Penis

Testis - here

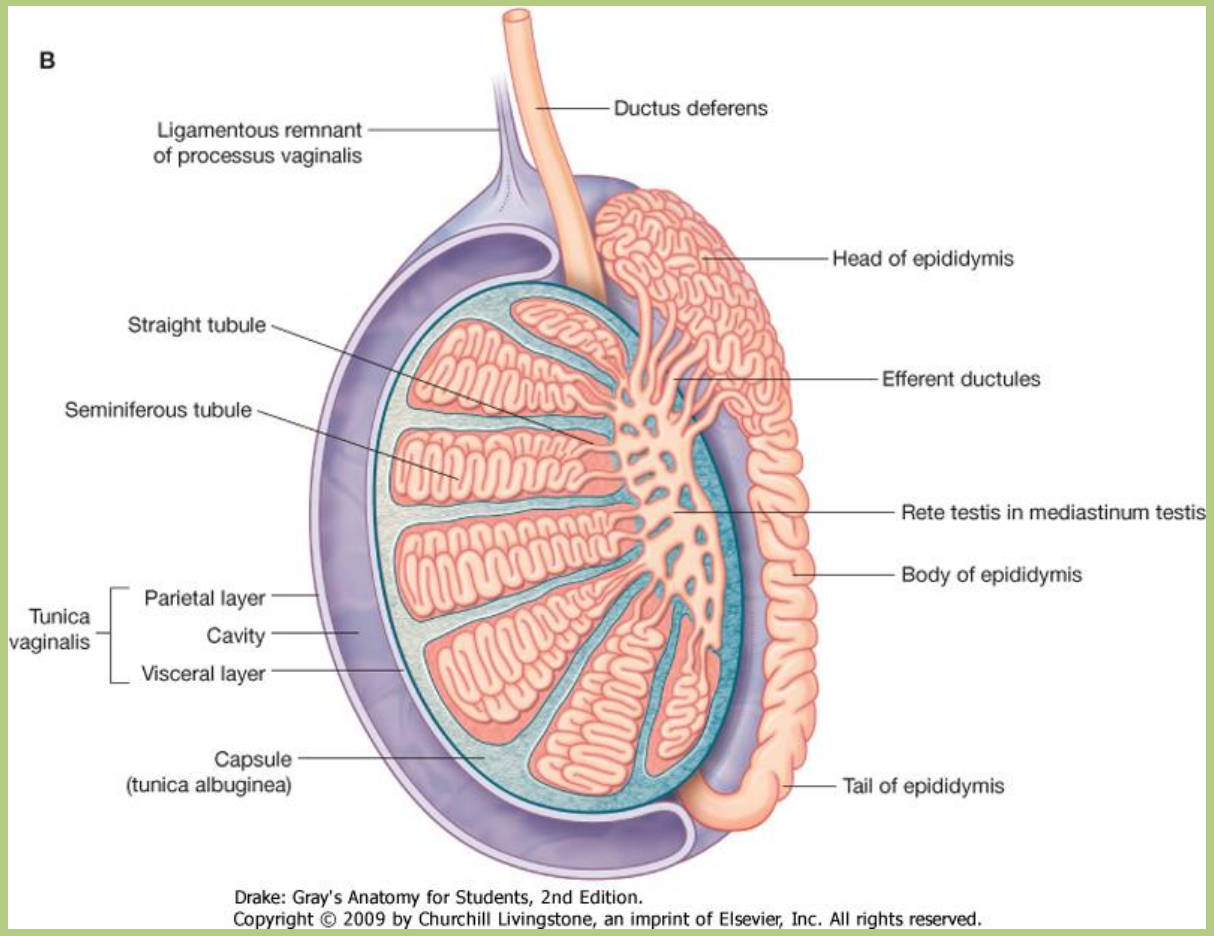

Lokalizációja: a gáttájék bőrének kiboltosulásában- ***scrotum***.

Spermiumok termelése.

Hormontermelés - ***tesztoszteron***.

Kötőszövetes tok.

Kötőszöveti sövények – ***lobulusok***.

Egy lobulus 2-3 tubulus seminiferust tartalmaz.

Testis

Testis - szövettan

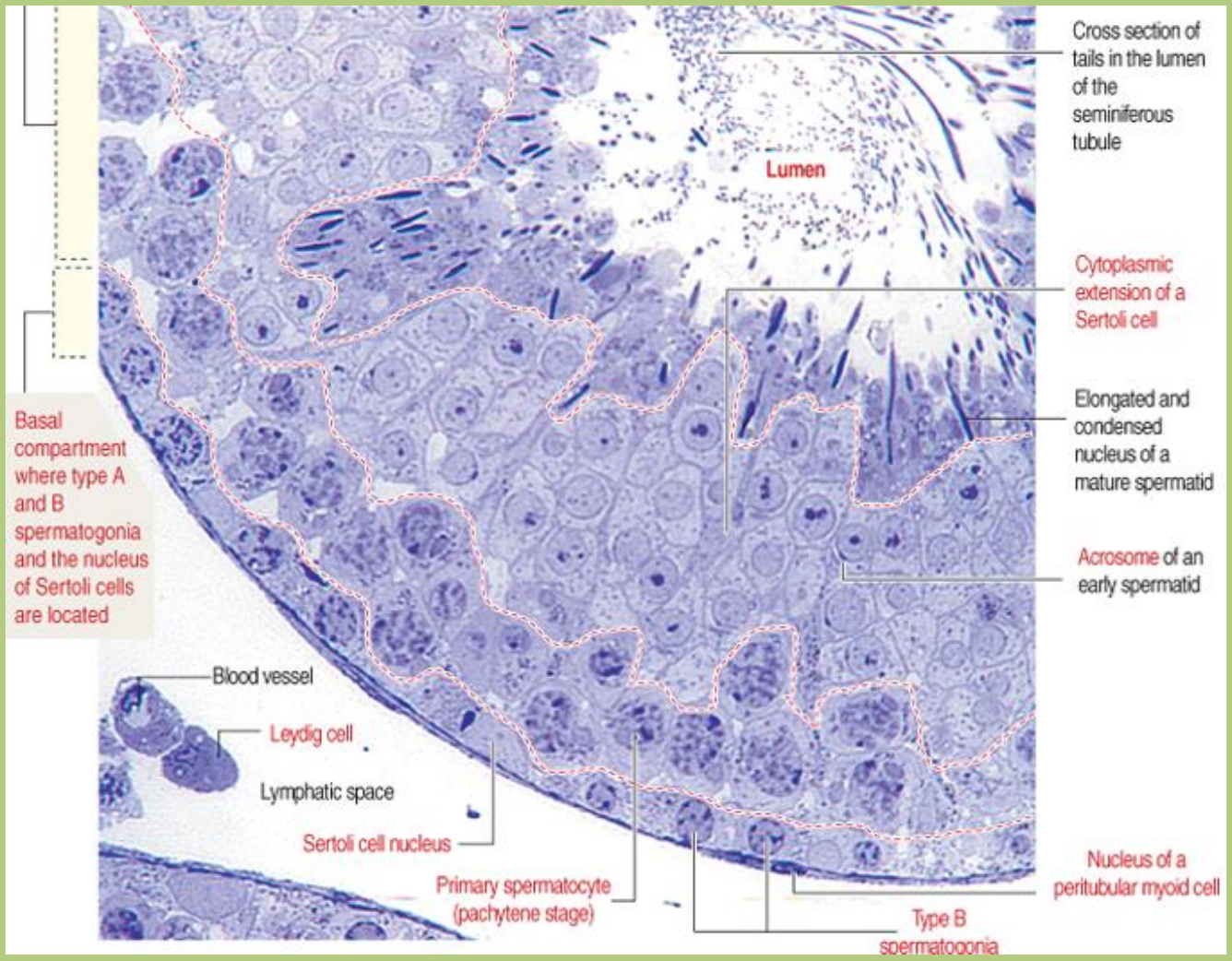

Csírahám – különböző érési stádiumú sejtek végül **spermiumokat** formálnak.

Sertoli sejt: Védő funkció, hormonszint monitorozása, vér-here-gát.

Leydig sejt:

Tesztoszteron termelése.

Epididymis - mellékhere

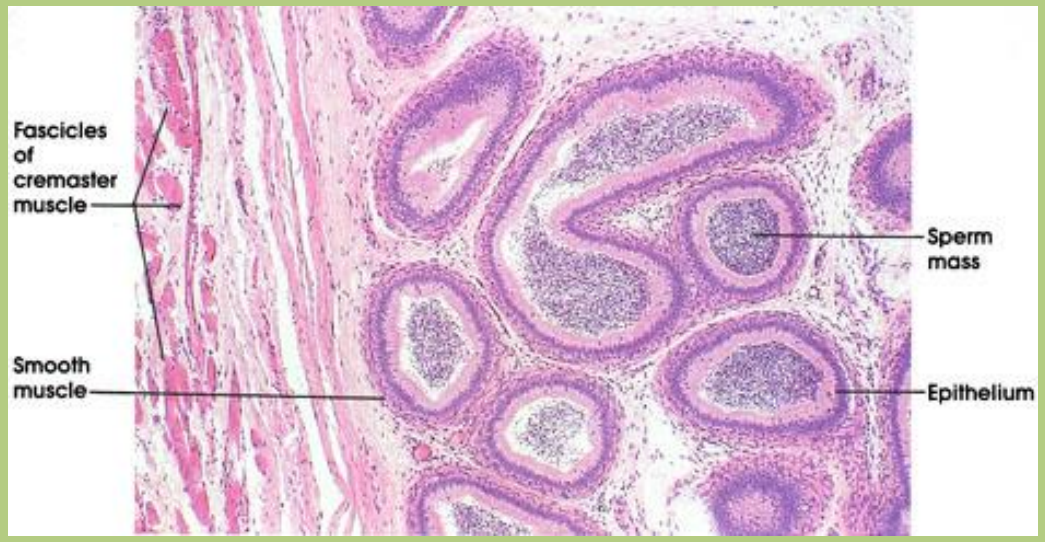

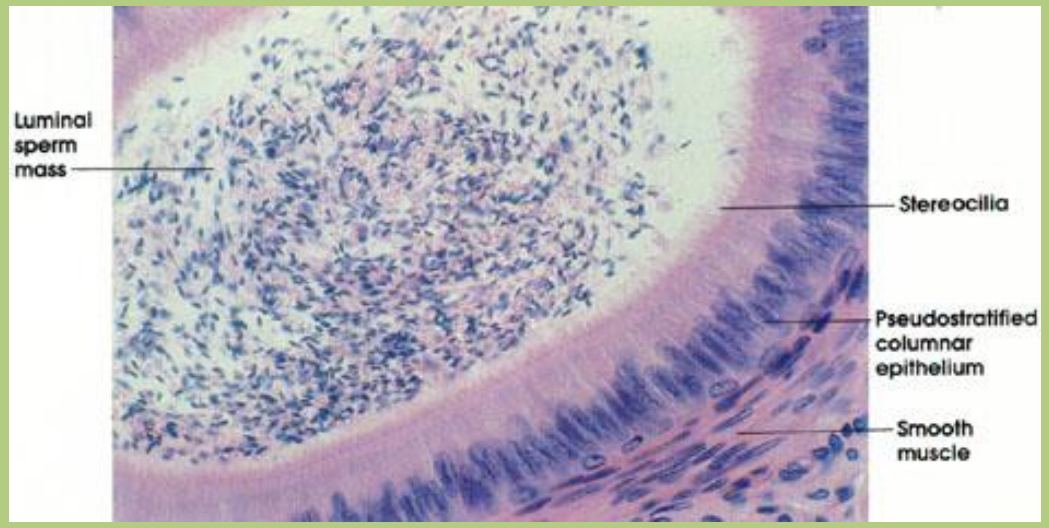

Spermiumok tárolása.

Többmagsoros csillós hengerhám.

Epididymis

Ductus deferens - ondóvezeték

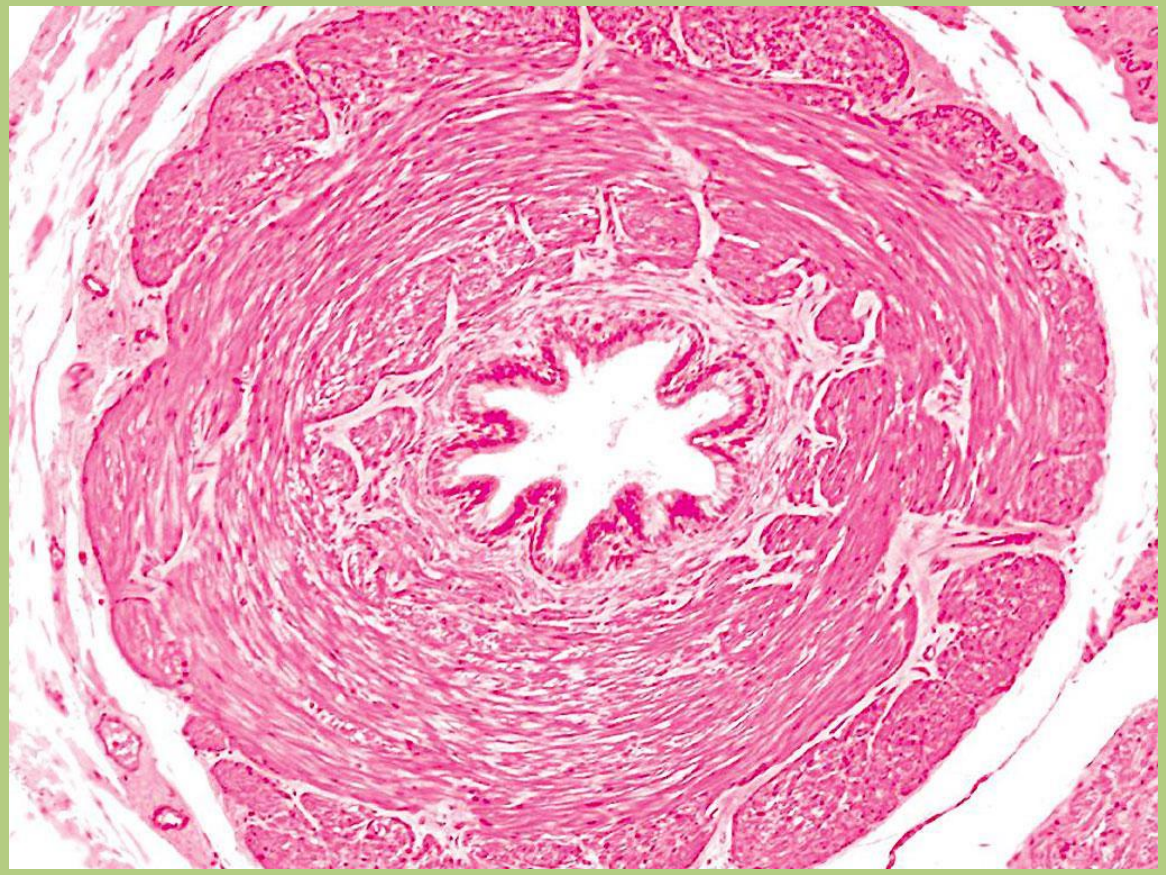

45 cm hosszú.

Ejaculatio során összehúzódik.

Ductus deferens

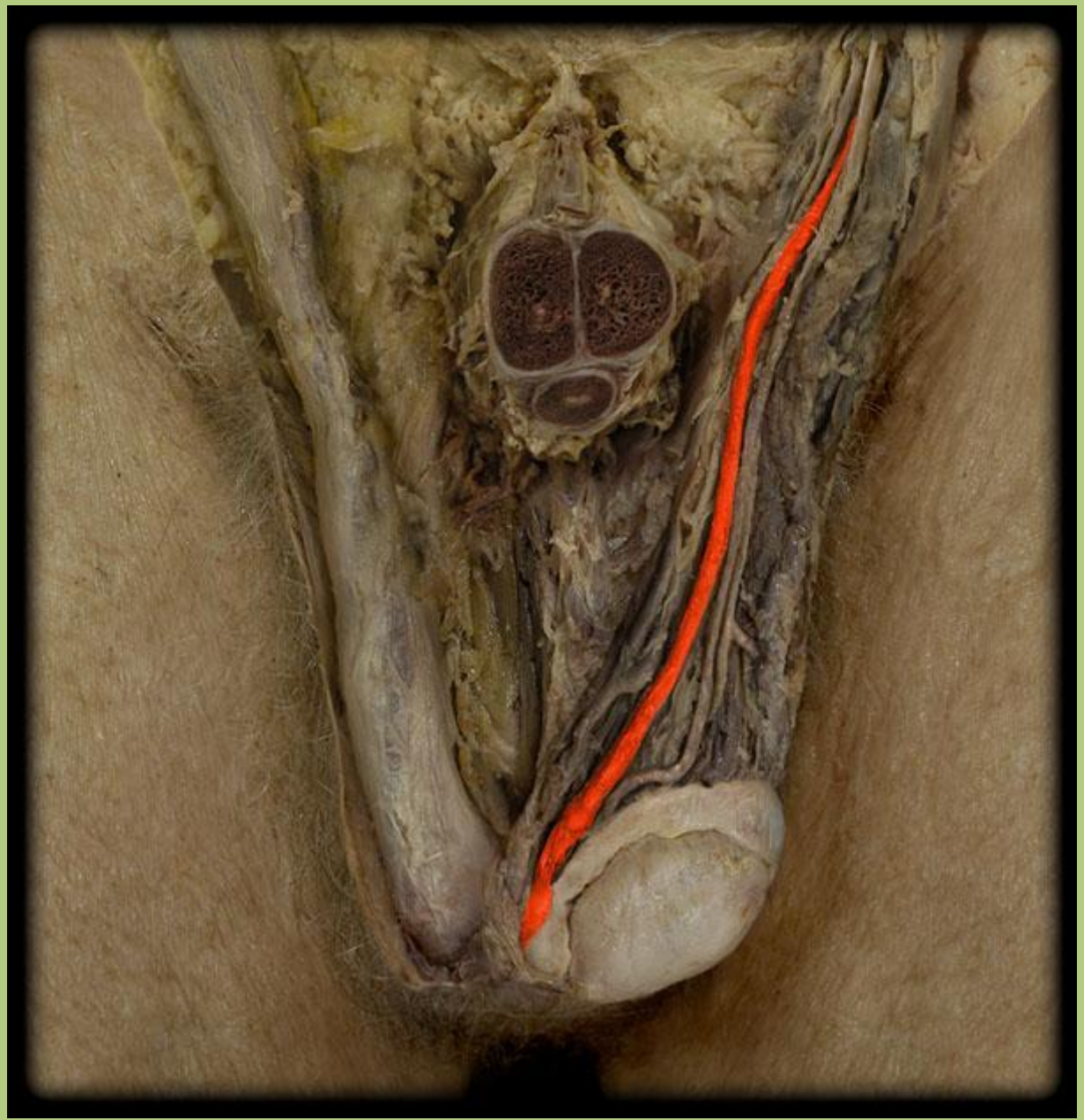

Funiculus spermaticus - ondózsinór

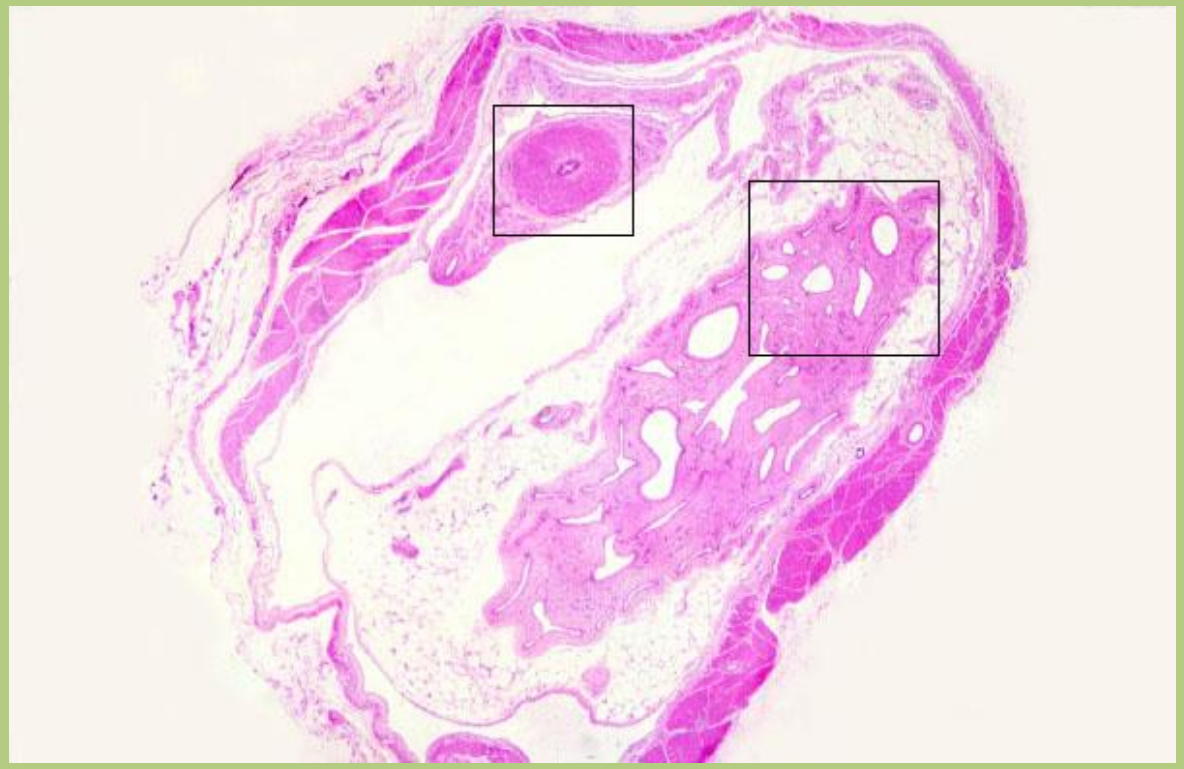

Tartalma:

1. Ductus deferens
2. Art., véna ductus deferentis
3. Artéria testicularis
4. Plexus pampiniformis
5. Ramus genitalis (nervus genitofemoralis)
6. M. cremaster
7. Art., véna cremasterica
8. Szimpatikus és paraszimpatikus idegek

Funiculus spermaticus

Vesicula seminalis - ondóhólyag

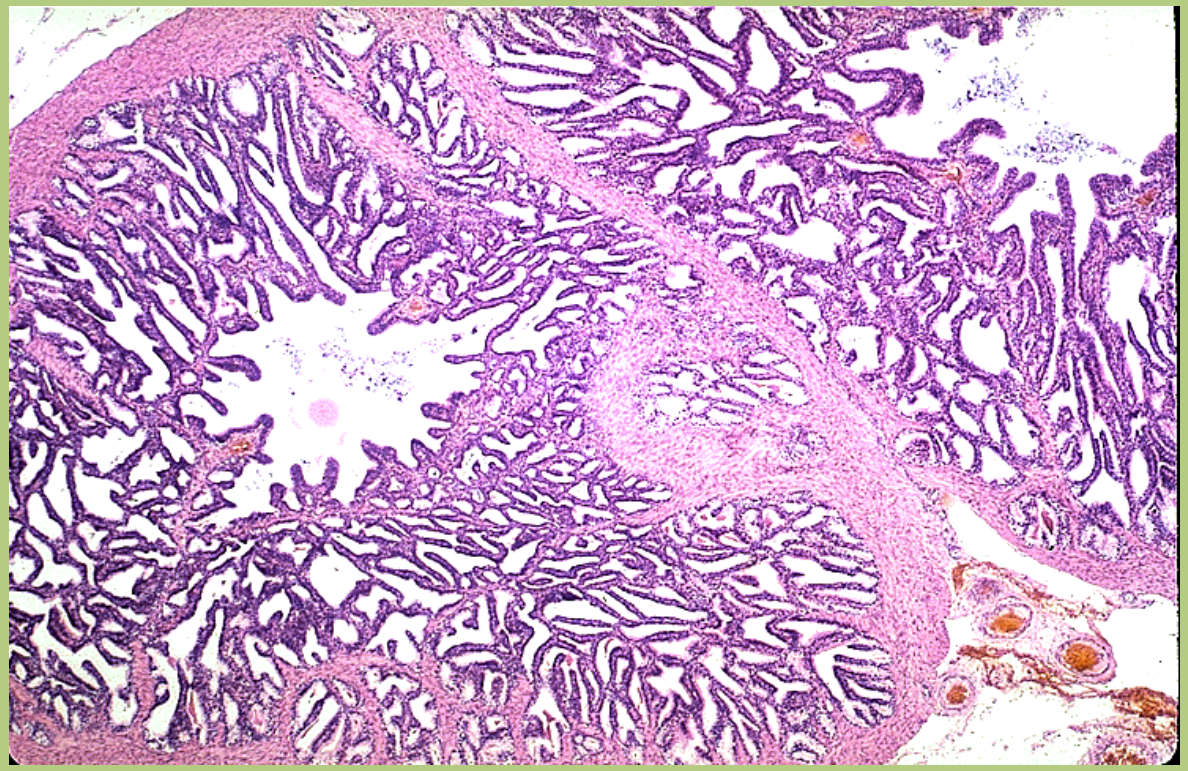

A semen 60%-a itt termelődik.

Fruktóz szekréció.

Vesicula seminalis

Prostata - dülmirigy

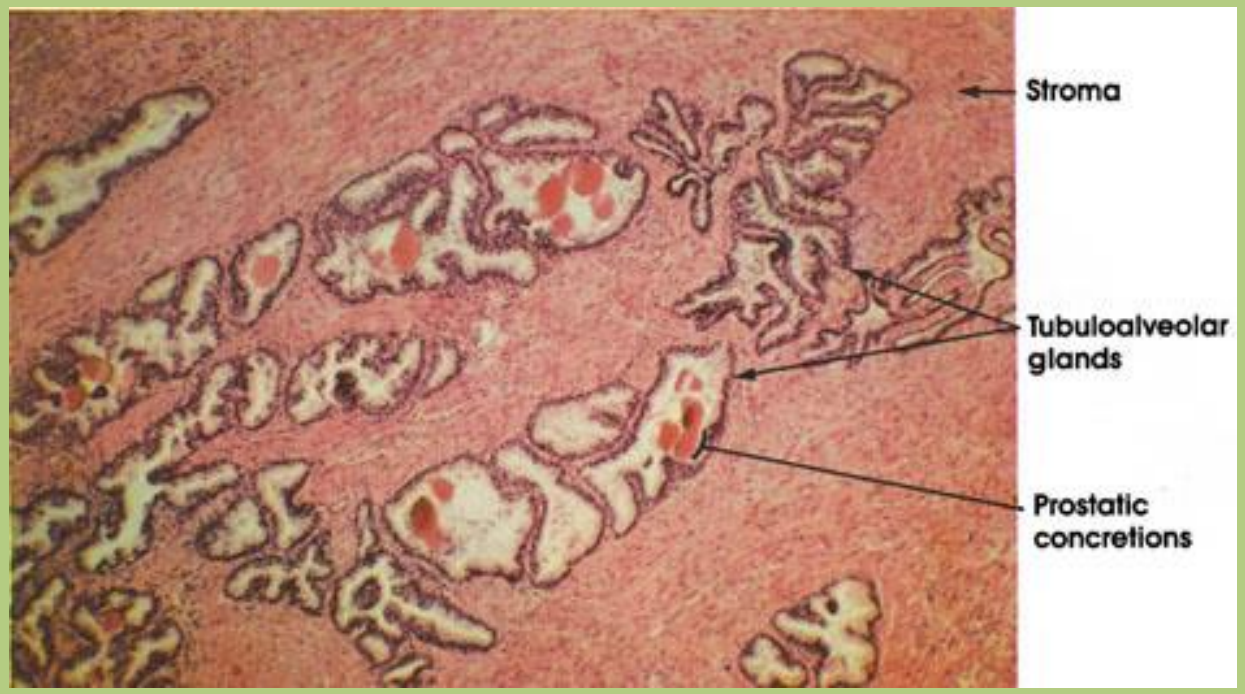

A semen 15-30%-a itt termelődik.

Spermiumokat aktiváló savas anyagokat termel.

Prostata

Glandula bulbourethralis-
Coper-mirigy

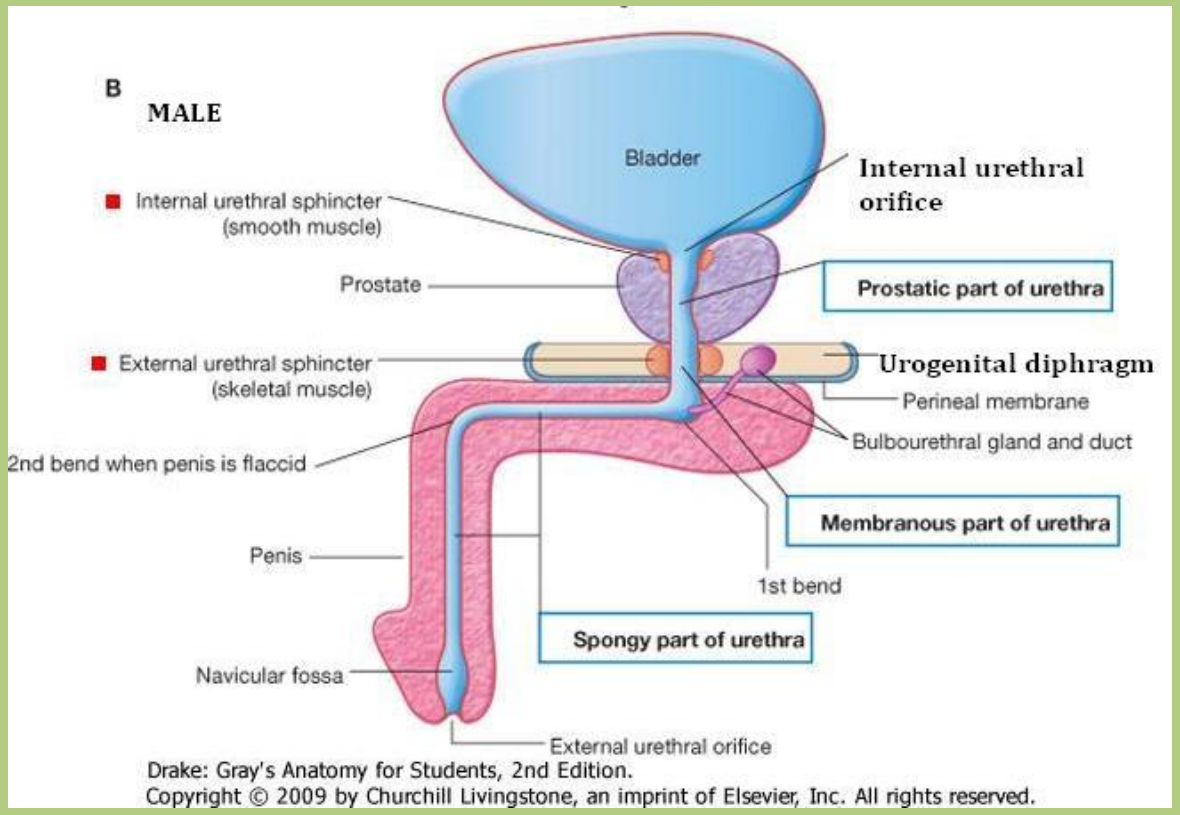

Drake: Gray's Anatomy for Students, 2nd Edition.
Copyright © 2009 by Churchill Livingstone, an imprint of Elsevier, Inc. All rights reserved.

Lokalizáció: diaphragma urogenitale.

Viszkózus folyadék termelése –
urethra sikamlóssá tétele.

Penis

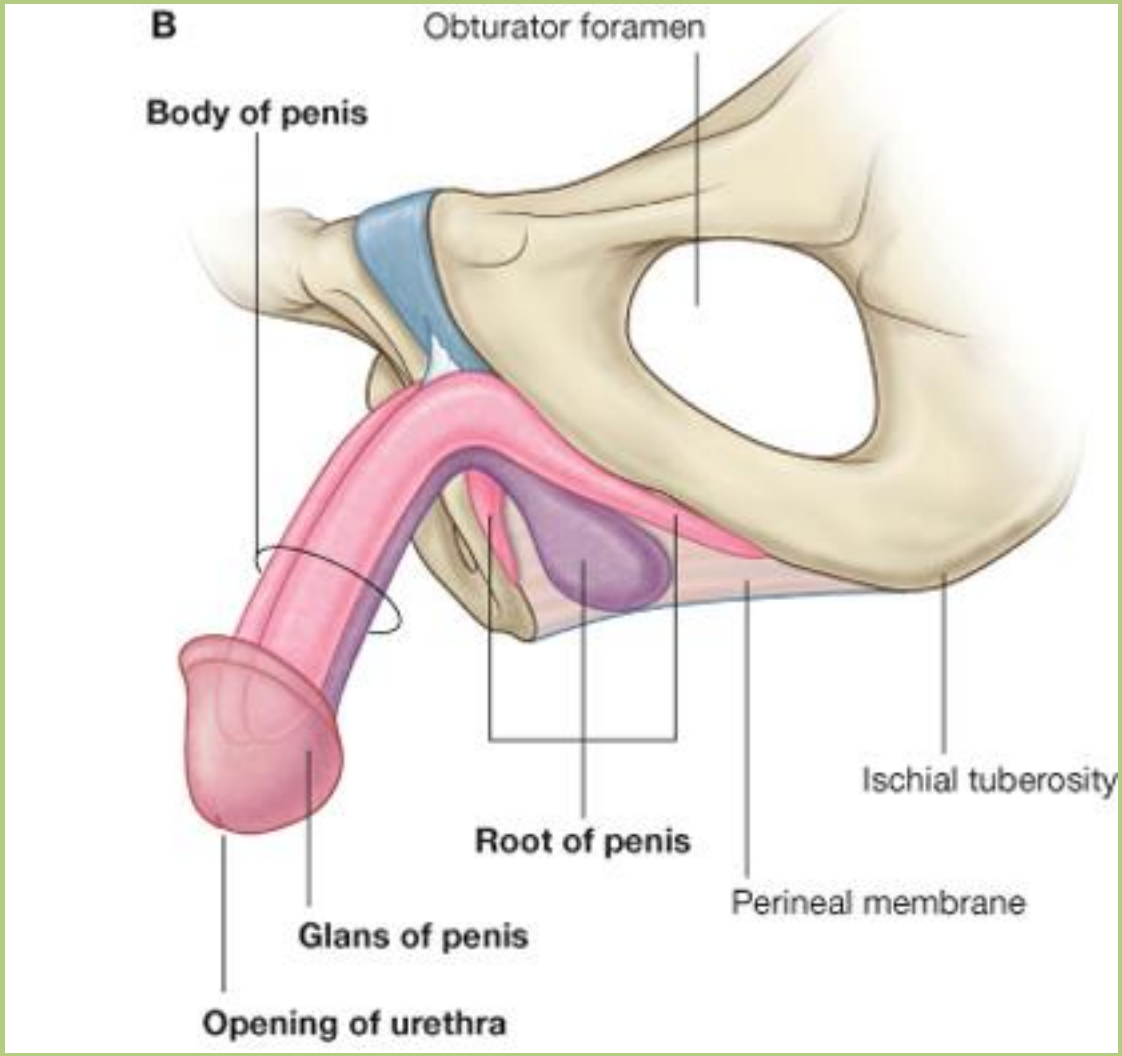
B
Obturator foramen
Body of penis
Ischial tuberosity
Root of penis
Perineal membrane
Glans of penis
Opening of urethra

Penis – corpora cavernosa

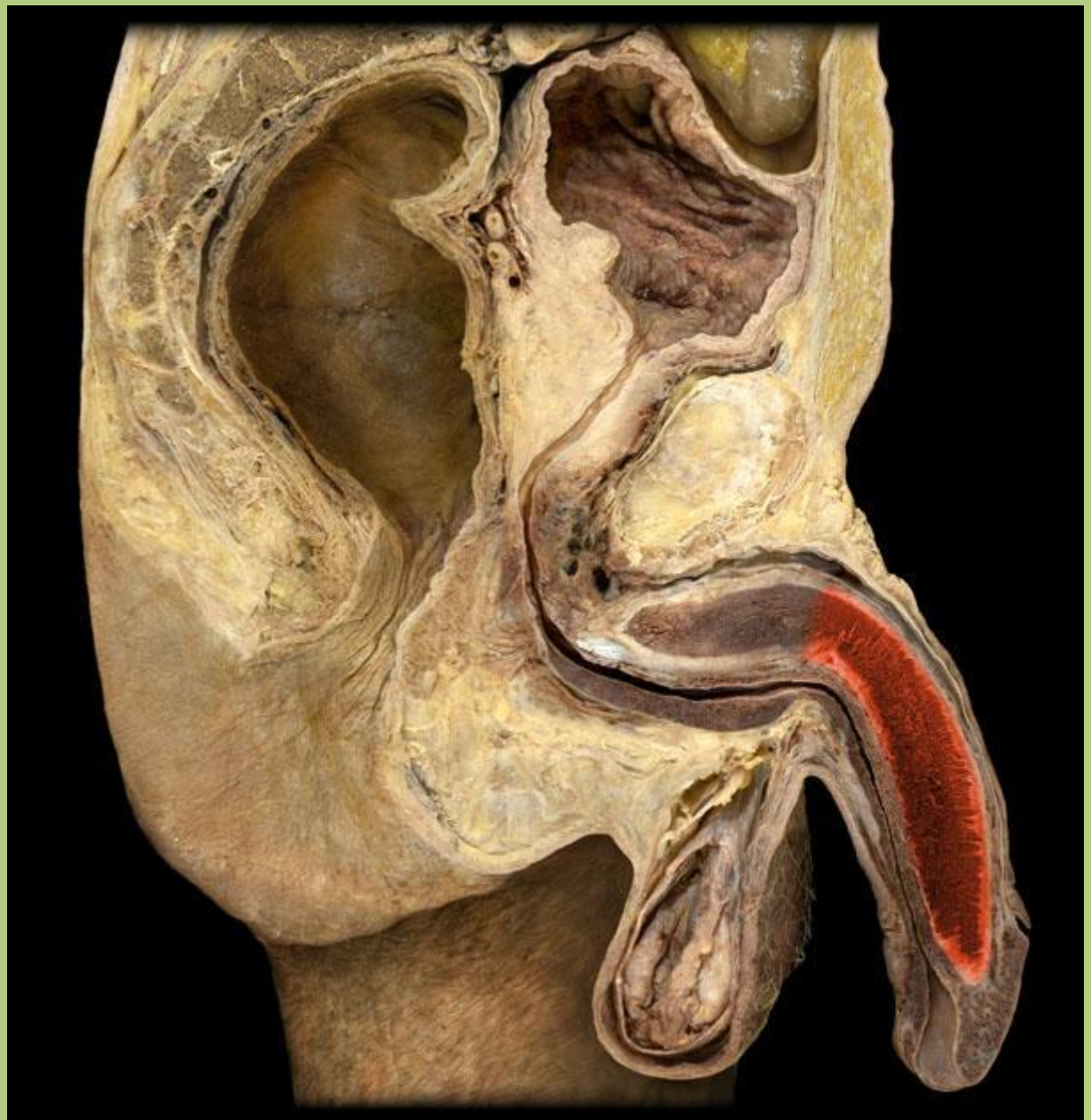

Penis – corpus spongiosum

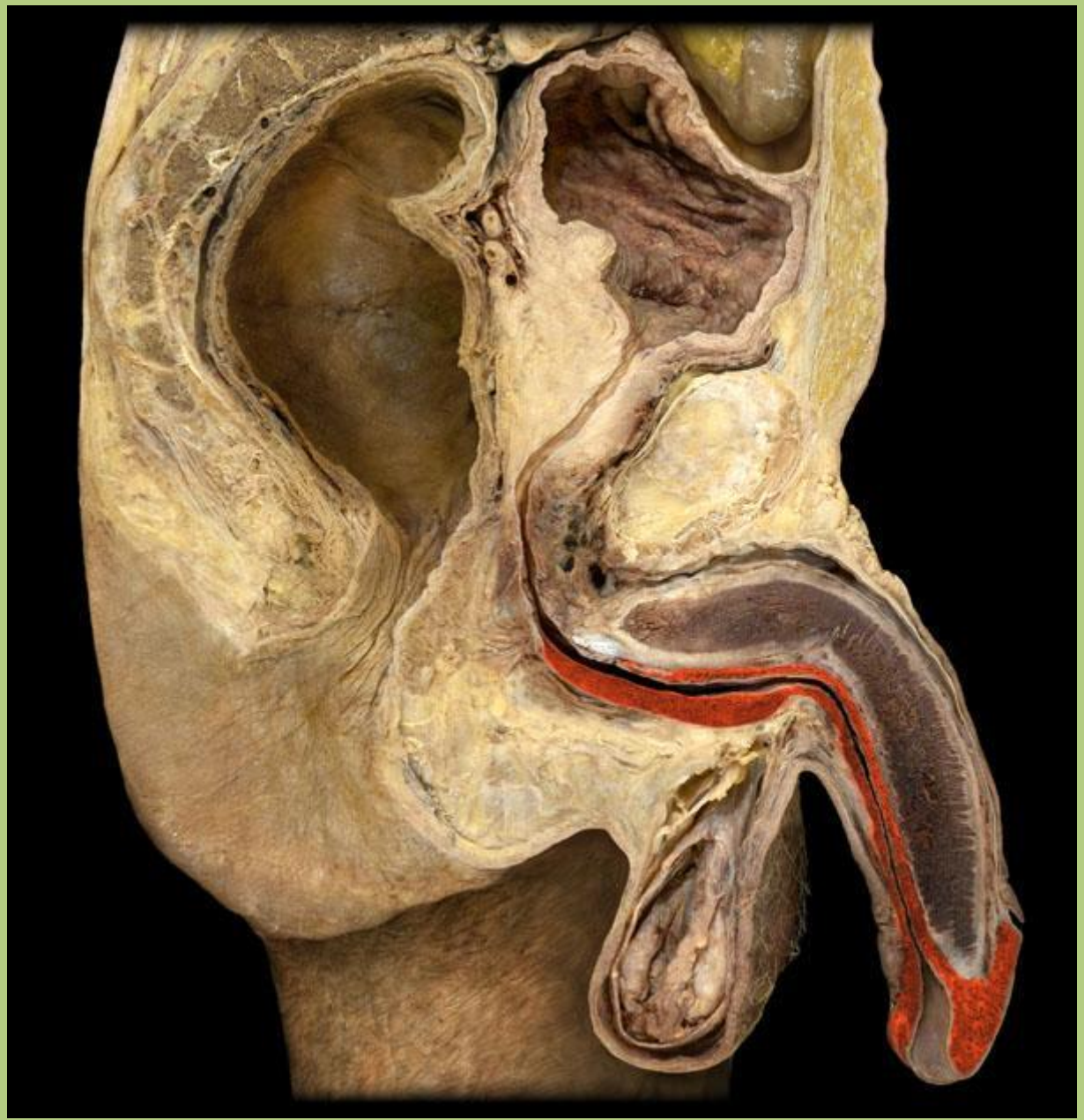

Penis

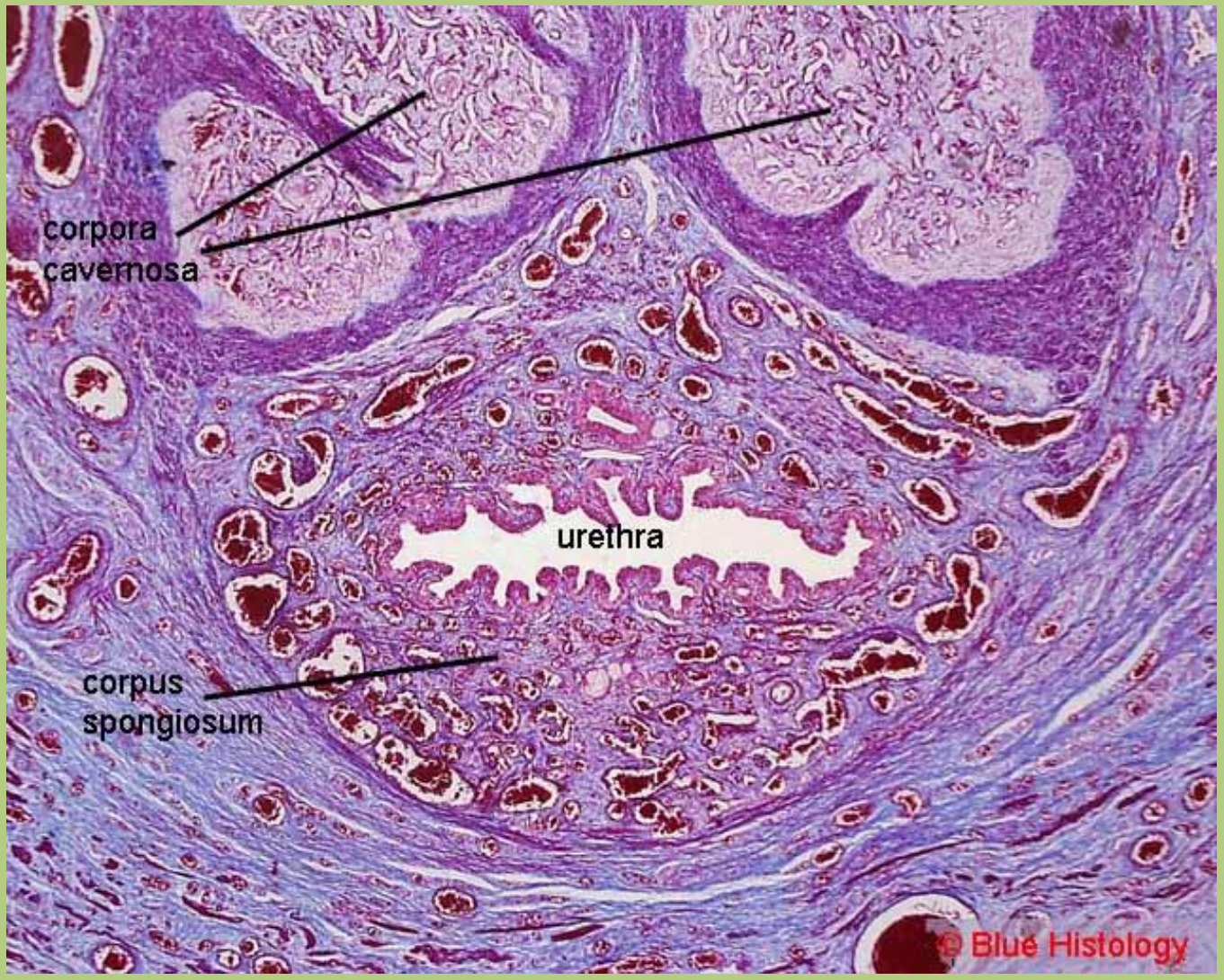

2 corpora cavernosa
–barlangos test:
vénás sinusok

1 corpus spongiosum
- urethra

Az erectio lépései

1. Szexuális stimulus
2. Simaizom relaxáció a corpora cavernosa arterioláiban
3. Vér beáramlása (50ml) a sinusokba
4. Vénás elfolyás akadályozottsága
5. Vérnyomás a corpora cavernosában > szisztémás vérnyomás

→ ERECTIO

Excavatio rectovesicalis

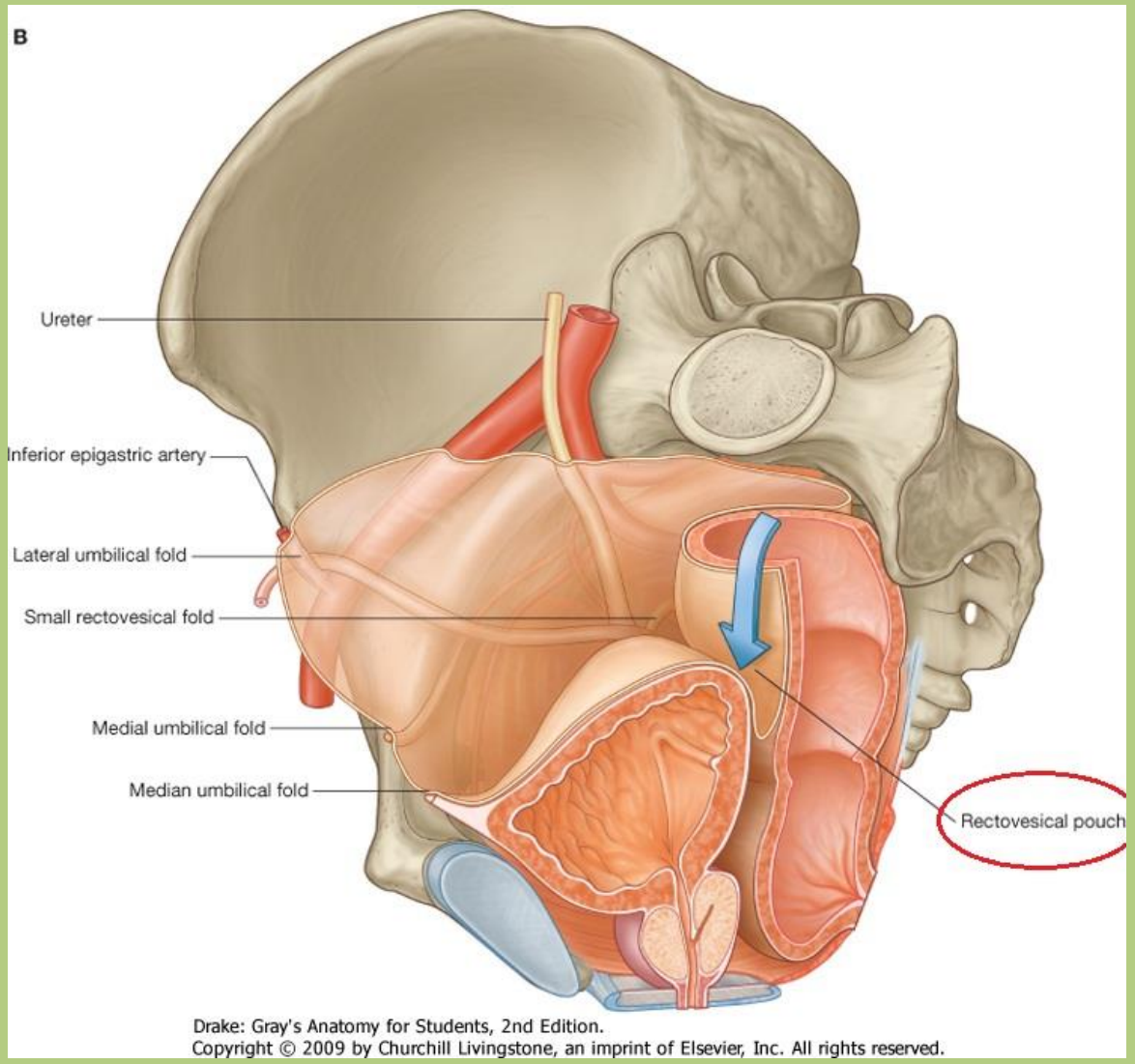

A hasüreg legmélyebb pontja.

Medencefenék

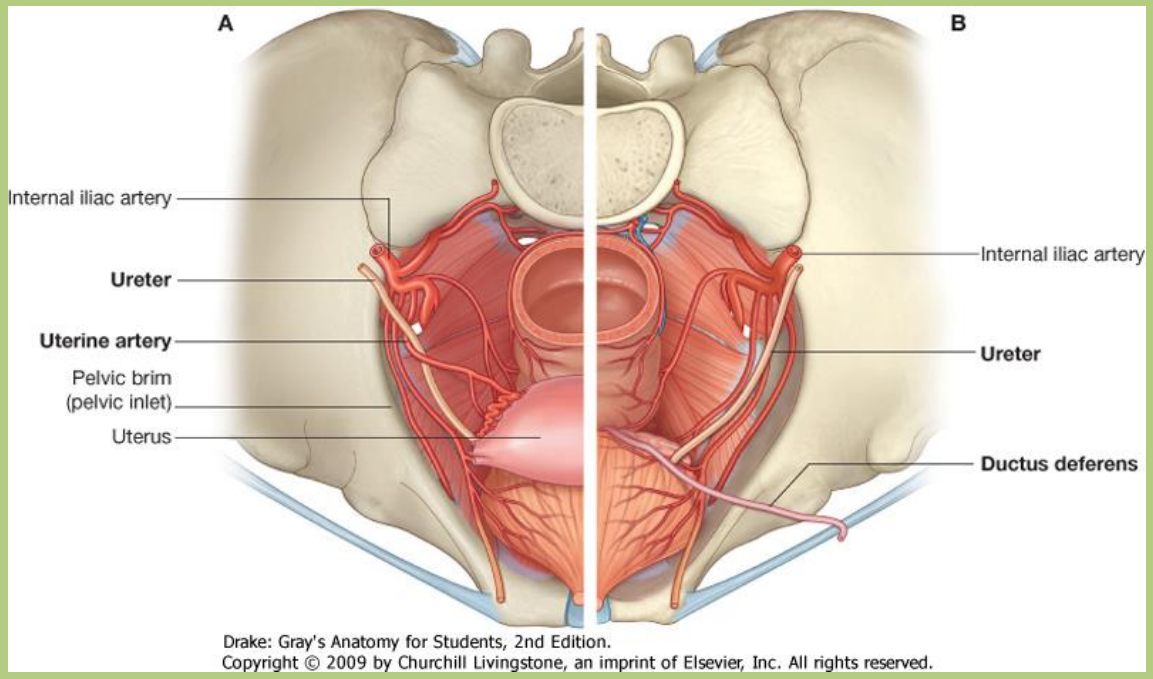

Diaphragma pelvis:

- függőleges, tölcsér alakú struktúra
- ***m. levator ani*** hozza létre
- két nyílás: *hiatus genitalis et hiatus analis*

Diaphragma pelvis

(inferior nézet)

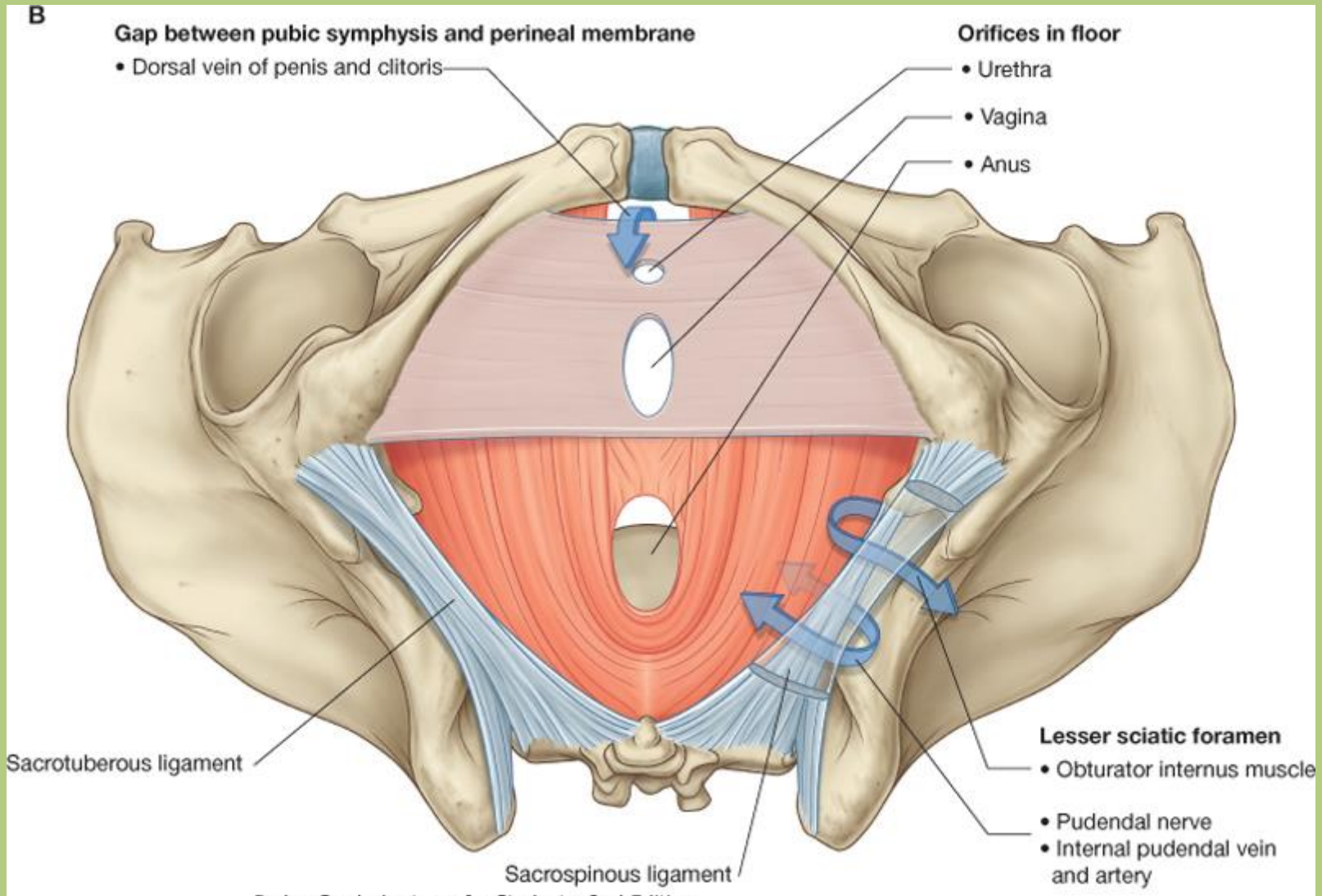

Drake: Gray's Anatomy for Students, 2nd Edition.

Copyright © 2009 by Churchill Livingstone, an imprint of Elsevier, Inc. All rights reserved.

Medencefenék

Diaphragma urogenitale:

- Trapéz alakú
- ***m. transversus perinei profundus*** hozza létre
- *m. sphincter urethrae externus* itt található
- Két nyílás nőkben: urethra+vagina, férfiakban egy nyílás: urethra

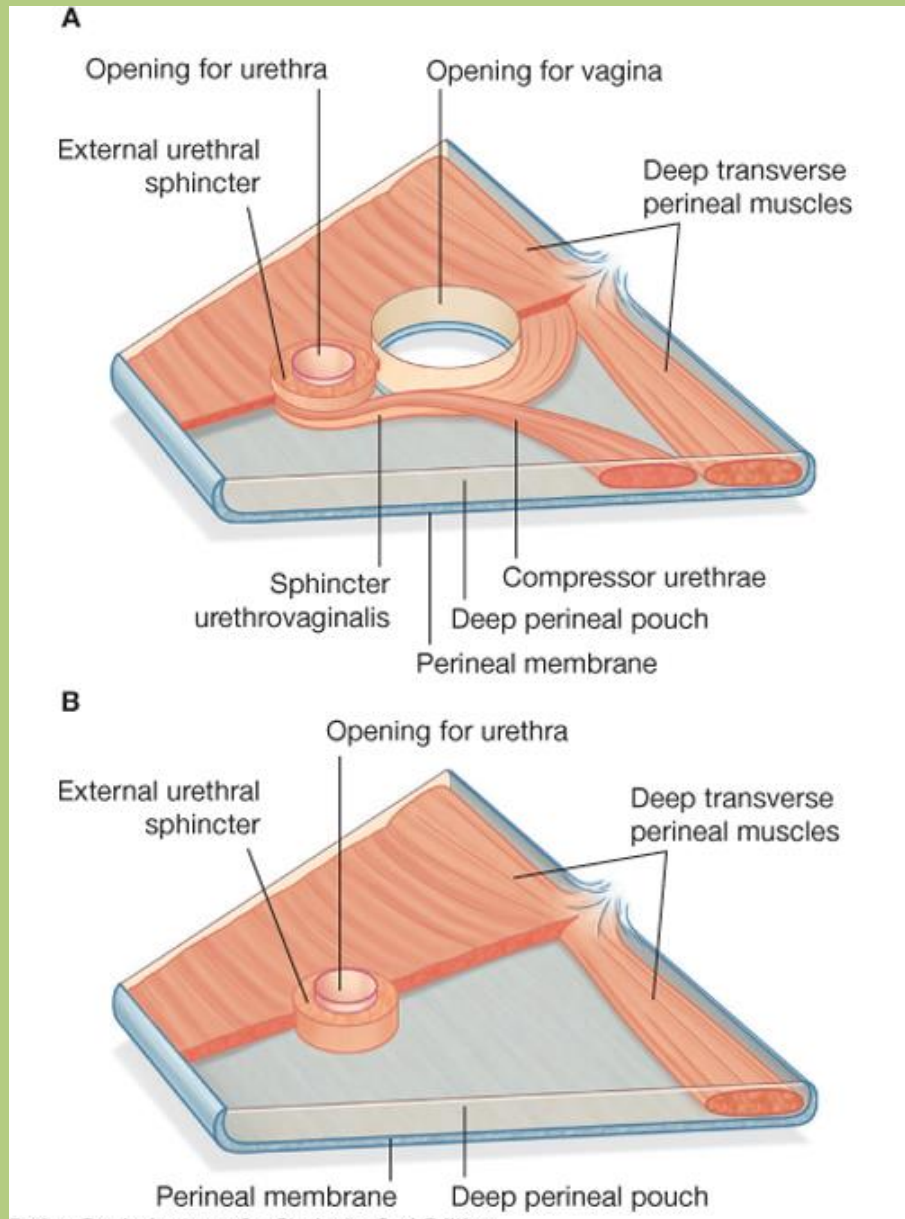

Drake: Gray's Anatomy for Students, 2nd Edition.
Copyright © 2009 by Churchill Livingstone, an imprint of Elsevier, Inc. All rights reserved.

Diaphragma urogenitale

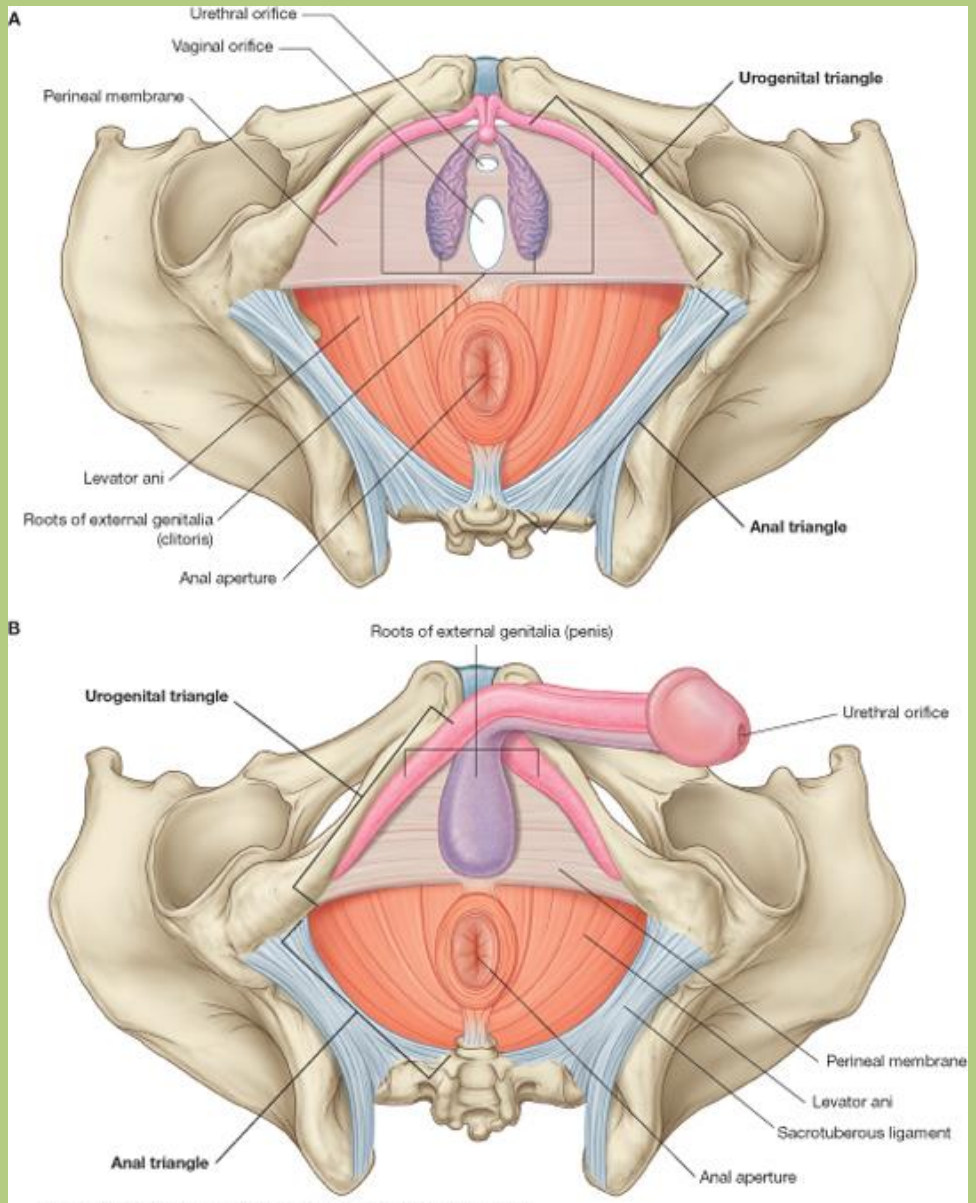

Drake: Gray's Anatomy for Students, 2nd Edition.
Copyright © 2009 by Churchill Livingstone, an imprint of Elsevier, Inc. All rights reserved.

Pathológia – Human papilloma vírus

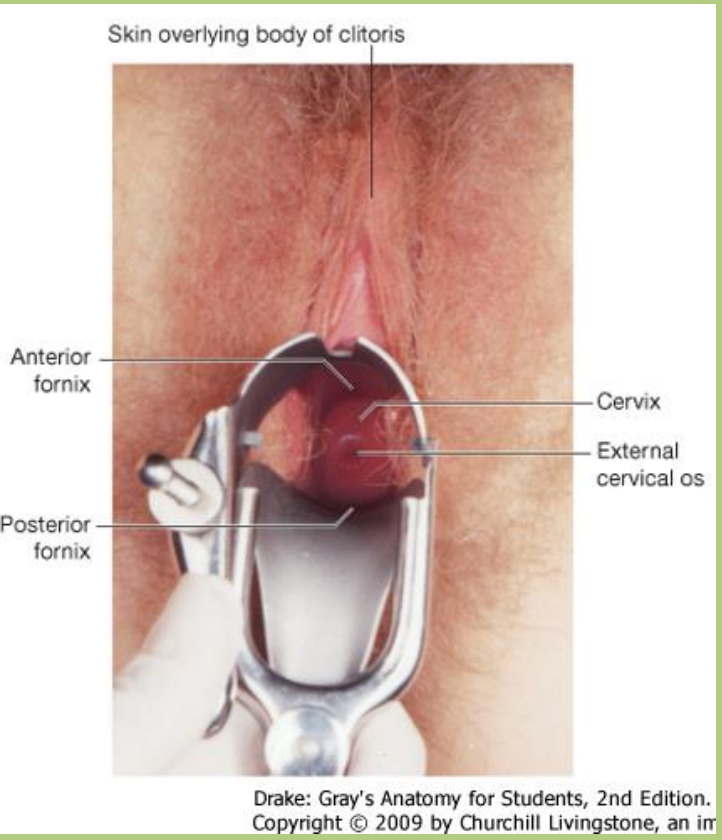

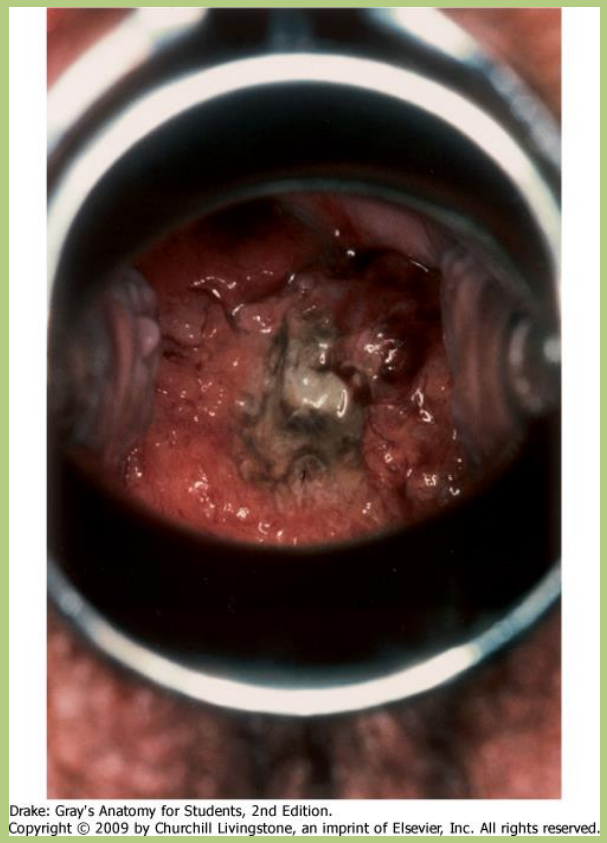

Tumor cervicis

Penis papillomatosisos elváltozása

Pathológia – Human papilloma vírus

A HPV szoros bőr-bőr kontaktus révén terjed.

(Évente több mint 27,000 nő és férfi kezdődő daganatos betegsége kötödik a HPV fertőzéshez — 20 perc/1 új eset.)

A tartós HPV fertőzés az alábbi daganatos betegségek kialakulását segíti elő:

Méhnyak daganatok: A leggyakoribb HPV daganat. Szinte az összes méhnyaki daganatot ez okozza.
Vulva daganatok: 69%-uk köthető a HPV fertőzéshez.
Hüvely daganatok: 75%-uk köthető a HPV fertőzéshez.
Penis daganatok: 63%-uk köthető a HPV fertőzéshez.
Végbél daganatok: 91%-uk köthető a HPV fertőzéshez.
Szájüregi daganatok: 72%-uk köthető a HPV fertőzéshez. [Ezen daganatok esetében a dohányzás és az alkoholfogyasztás is nagymértékben hozzájárul a betegség kialakulásához.

Köszönöm a figyelmet!

References: Gray's Anatomy for Students
Thieme, Atlas of Anatomy, Neck and Internal Organs
Elsevier, Kierszenbaum: Histology and Cell Biology: An Introduction to Pathology 2e
LWW: Langman's Medical Embryology
WebPathology.com
studyblue.com