

A β -disztroglikán és az akvaporin-4 kifejeződése az ependimában és a szubventrikuláris zónában

Doktori (PhD) értekezés

Dr. Adorján István

Témavezető: Prof. Kálmán Mihály



Hivatalos bírálók: Dr.
Dr.

bizottság tagjai:
Elnök: Prof.
Titkár: Dr.
Tagok: Dr.
Dr.
Dr.

**Semmelweis Egyetem
Szentághotai János Doktori Iskola
Budapest
2011**

Tartalomjegyzék

1. Bevezetés	6. old.
2. Irodalmi háttér	7. old.
2.1. Az endidima	7. old.
2.1.1. Az endidimát alkotó sejttípusok	7. old.
2.1.2. Az endidima a törzsfajlás során	9. old.
2.1.3. Az endidima és a szubventrikuláris zóna az egydfajlás során	10. old.
2.2. A cirkumventrikuláris szervek	14. old.
2.2.1. A cirkumventrikuláris általános leírása	14. old.
2.2.2. A cirkumventrikuláris szervek osztályozása	14. old.
2.2.3. Az eminentia mediana	15. old.
2.2.4. Endidimális szervek: SCO, PVO	16. old.
2.3. A szubventrikuláris zóna	16. old.
2.3.1. A szubventrikuláris zóna szerkezete	17. old.
2.3.2. A szubventrikuláris zóna regionális különbségei	20. old.
2.3.3. A szubventrikuláris zóna jelentősége sérülések során	20. old.
2.4. A disztrofin-glikoprotein komplex (DGK)	22. old.
2.4.1. A DGK tagjai	22. old.
2.4.2. A disztroglükán szerkezete és előfordulása	25. old.
2.4.3.. A DGK patológias körülmények között	26. old.
2.5. Az aquaporinok	26. old.
2.5.1. Az aquaporin-család tagjai és jellemzése	27. old.
2.5.2. Az aquaporinok előfordulása agyszövetben	28. old.
2.5.3. Az aquaporinok szerepe patológias állapotokban	31. old.
3. Célkítúzések	32. old.
4. Módszerek	32. old.
4.1. Kísérleti állatok	32. old.
4.2. Fixálás és metszés	32. old.

4.3. Primer antitestek	33. old.
4.4. Immunhisztokémia	34. old.
4.5. Konfokális lézer szkennig mikroszkópia	34. old.
4.6. Elektronmikroszkópos vizsgálatok	35. old.
5. Eredmények:	36. old.
5.1. Vizsgálatok kifejlett patkányban	36. old.
5.1.1. Általános észrevételek	36. old.
5.1.2. A kamrafal vizsgálata- a globulusok	39. old.
5.1.2.1. A β -Dg-ip globulusok szerkezete	39. old.
5.1.2.2. Az Ap4 és a DGK további tagjai a globulusokban	39. old.
5.1.2.3. Elektronmikroszkópos vizsgálatok	44. old.
5.1.3. A globulusok eloszlása a kamrarendszer mentén	46. old.
5.1.3.1. A globulusok elhelyezkedése az ependimához és az asztrocitákhoz viszonyítva	46. old.
5.1.3.2. A cirkumventrikuláris szervek: az eminentia mediana	47. old.
5.1.3.3. A cirkumventrikuláris szervek: a SCO	49. old.
5.2. Fajok közti összehasonlító és fejlődéstani tanulmányok	52. old.
5.2.1. A globulusok előfordulása különböző fajokban	52. old.
5.2.2. A β -disztroglikán és akvaporin-4 expressziója a csirke egyes cirkumventrikuláris szerveiben	53. old.
5.2.3. Fejlődéstani eredmények	55. old.
5.2.3.1. Tanulmányok perinatális patkányokon: a szubkomisszurális szerv és az eminentia mediana	55. old.
5.2.3.2. Tanulmányok késői posztnatális patkányokon- a globulusok kialakulása	55. old.
6. Megbeszélés	59. old.
6.1. A globulusok és a DGK kapcsolata	59. old.
6.2. Az akvaporin-4 eloszlása és a globulusok kapcsolata	60. old.
6.3. A globulusok összefüggése a membránlabirintusokkal	60. old.

6.4. A globulusok és a fraktonrendszer kapcsolata	61. old.
6.5. A globulusok a törzsfejlődésben	62. old.
6.6. A cirkumventrikuláris szervek	63. old.
6.7. Tanicitákkal kapcsolatban tett megfigyeléseink	64. old.
7. Az új kísérletes eredmények összegzése és következtetések	65. old.
7.1. Az új kísérletes eredmények összegzése	65. old.
7.2. Következtetések	65. old.
8. Összefoglalás	67. old.
9. Summary	68. old.
10. Irodalomjegyzék	70. old.
11. Saját publikációk jegyzéke	87. old.
12. Köszönetnyilvánítás	91. old.

Rövidítések jegyzéke

akvaporin	Ap
akvaporin-4	Ap4
β -disztroglikán	β -Dg
cirkumventrikuláris szervek	CVO
disztrofin-glikoprotein komplex	DGK
Duchenne-izomdisztrófia	DMD
embrionális nap	E
extracelluláris mátrix	ECM
glial fibrillary acidic protein	GFAP
glutamát-aszpartát transzamináz	GLAST
Fukuyama-kongenitális izomdisztrófia	FCMD
immunnegatív	in
immunpozitív	ip
izom-szem-agy betegség	MEB
központi idegrendszer	KIR
laterális szeptális szerv	LSO
neuromuszkuláris junkció	NMJ
orthogonal arrayed particles	OAP
paraventriculáris szerv	PVO
posztnatális nap	P
radiális glia	RG
szubkomisszurális szerv	SCO
szubventrikuláris zóna	SVZ
ventrikuláris zóna	VZ

1.Bevezetés

Jelen tanulmány a gerinces központi idegrendszer azon vékony rétegére koncentrálnak, amelyet ventrikuláris és szubventrikuláris zóna néven említ a szakirodalom. Az erről a néhány sejtsornyi vastagságú területről rendelkezésre álló információ robbanásszerűen nőtt meg az utóbbi évtized alatt, amely leginkább a neurogenesisben betöltött szerepének tulajdonítható.

A legújabb vizsgálatok szerint sokkal gazdagabb laminin tartalmú rendszer létezik az emlős agyban, mint ahogyan korábban feltételezték (Mercier és mtsai 2000, 2002). Ez a szerteágazó laminin-hálózat (amely a perivaszkuláris lamina basalis-szal függ össze) kommunikációs útként szolgálhat a citokinek és növekedési faktorok számára, amelyek a neurogenesis és a funkcionális plaszticitás szabályozói.

A lamina basalis és sejtek közötti kapcsolat kialakításában, és ezzel együtt számos sejtleletani folyamat szabályozásában, jelentős szerepet játszik a disztrófin-glikoprotein komplex (DGK). A molekulacsoporton belül a β -disztróglükán a központi elem, amely többek között az akvaporinokat is tartalmazó sejtmembránrészletet az extracelluláris mátrix (ECM) lamininjéhez horgonyozza ki, és így szerepet tulajdonítanak az akvaporin-4 eloszlásában. Kísérleteink során ezt a kapcsolatot vizsgáltuk a kamrarendszer mentén, és ezen belül néhány specializált régióban, úgymint a cirkumventrikuláris szervek (CVO) területén.

A neurogliát átszövő és az érrendszerrel kapcsolatot teremtő ECM patológiás körülményekben (i.e. agytraumát követő agyödéma, stroke) illetve ezek elhárításában is kiemelkedő fontossággal bírhat. Ebből az okból kifolyólag kutatásaink során leginkább a lamina basalis-hálózat és a neuroglia kapcsolatára koncentráltunk az agyszövet ventrikuláris- és szubventrikuláris zónájában.

2. Irodalmi háttér

2.1. Az ependima

Az emlős agyra jellemző ependima itt következő leírása elsősorban Mitro és Palkovits: A patkányagy kamrarendszerének és ependimájának morfológiája, valamint periventrikuláris struktúrái (1981) című könyvén, Rao és Jacobsson *Developmental neurobiology* (2005) című munkáján, Huszti és Kálmán: *Glia* (2008) valamint Kettenmann és Ransom: *Neuroglia* (1995) című kézikönyvén alapszik.

Az ependima a kamrarendszert (beleértve a gerincvelő *canalis centralis*-át is) határoló, hámszerű réteg, amely változatos morfológiájú sejtekből áll. Maga az ependima szó a görög *epi* és *endyma* (ruha, köntös) szavak összevonásából jött létre, és első említése Soemmering: *A humán anatómia kézikönyve* (1841) című munkájában lelhető fel (Mitro és Palkovits 1981). Az ismeretek fejlődése az elmúlt másfél évszázadban jól követhető az alábbi szerzők munkái nyomán - a teljesség igénye nélkül: Kölliker (1889), Horstmann (1954), Fleischauer (1957), Westergaard (1970), Vigh (1971) és Scott és mtsai (1972).

Az „ependima” kifejezést a szakirodalom általában tágabb értelemben használja, amely magában foglalja a kamrát bélelő rétegben az ependimasejtek között található idegrostokat és idegsejteket is (Leonhardt 1969). Disszertációmiban az „ependimát” hasonlóképpen, a határoló sejtréteg leírására használom, az ebben található sejttípusokat pedig, amikor szükséges, külön nevezem meg.

2.1.1. Az ependimát alkotó sejttípusok

1. Ependimociták

Az ependima leggyakoribb sejtjei, amelyek azonban változatos megjelenésűek a kamrarendszer különböző részein. Az oldalkamra területén Westergaard (1970) leírása szerint három fő csoportot különböztethetünk meg: hengersizű, köbös és lapszerű

sejteket. A harmadik kamra dorzális része, az aquaeductus cerebri és a negyedik kamra legnagyobb része köbös jellegű endimocitákkal fedett, amelyek csillókkal (kinocílium, 9x2+2 mikrotubulusrendszer), az apikális sejtmembrán alatt bazális testtel és mikrovillusokkal rendelkeznek, de ezen kívül számos helyi altípus különböztethető meg {pl. csillótlan köbös endimocita-recessus pinealis, suprapinealis; csillós lapos endimocita- a negyedik kamra rostrális és laterális részében; a további típusok leírásáért lásd Mitro és Palkovits (1981)}. Az endimociták bazális nyúlvánnyal is rendelkezhetnek, amelyek a legkifejezettebbek a canalis centralis területén (ahol egyébként az endimociták jellemzően hengeres megjelenésűek).

Az endimociták immuntipizálásához használatos többek között a bazális testek ellen termeltetett γ -tubulin antitest (Mirzadeh és mtsai 2008), valamint a CD24 sejtfelszíni glikoprotein ellen termeltetett antitest (Calaora és mtsai 1996). Egyes területeken (CVO) különleges, módosult szerkezetű endimociták helyezkednek el, amelyekről később esik szó.

2. A plexus chorioideus hámja

Egyrétegű köbhám, amely a plexus chorioideus kapillárisait borítja. A sejtek apikális felszínén mikrobolyhok találhatóak, de nem rendelkeznek csillókkal. Intercellulárisan zonula occludens-ek helyezkednek el, amelyek szerepet játszanak a vér-liquor gát kialakításában-a sejtek szelektív aktív transzportot folytatnak. A plexus chorioideus hámja felelős a liquor cerebrospinalis termeléséért, amelyben nagy szerepet kap az apikális membránban elhelyezkedő Na^+ - K^+ -pumpa.

3. Tanciták

A tanciták hasonlítanak azokra a sejtekre, amelyek a törzsfajlás során, mint „ependimoglia” vannak jelen (legtöbb gerincesben), emlősben csak néhány területen található. A tancita kifejezés a görög $\tau\alpha\nu\upsilon\epsilon\iota\nu$ -nyújtóznai’ igéből ered, amit Horstmann 1954-es tanulmányában használt először a cápa hosszú nyúlványokkal rendelkező endimogliális sejtípusának leírásakor. Emlősben és madárban leginkább a harmadik kamra ventrális részén találhatóak, nyúlványaikkal kapcsolatot teremtenek a piális felszínnel, az eminentia mediana és a hypothalamus bazális részének kapillárisaival. Elhelyezkedésük transzportfunkcióra enged következtetni a kamrarendszer és agyi erek között. Citoplazmájuk sok mikrotubulust, hosszú mitokondriumokat és elszórtan riboszómákat tartalmaz. A tanciták apikális felszínén mikrovillusok találhatóak, csillók

nincsenek. A taniciták bazális nyúlványában jól fejlett mikrotubulus- és intermedier filamentum-rendszer helyezkedik el. Ezek a nyúlványok kúpszerű végtalpokban végződnek. A cirkumventrikuláris szervek területén aktív szekréción működésű tanicita-szerű sejtek helyezkednek el (lásd később).

4. A B1-sejtek

Olyan asztrocita-szerű sejtek, amelyeknek sejtteste leginkább az oldalkamra szubventrikuláris zónájában (lásd később) helyezkednek el és hosszú bazális nyúlványukkal érhez rögzülnek, apikális nyúlványuk azonban endimociták közé ékelve a ventrikuláris zónában (VZ) található. A B1 sejtek citoplazmájában GFAP található, a sejtek apikális részén pedig egyetlen, rövid cilium helyezkedik el (Mirzadeh és mtsai 2008). Ennek a sejtípusnak nagy jelentőséget tulajdonítanak a felnőttkori neurogenesisben, mint multipotens progenitor (Doetsch és mtsai 1999).

5. Idegelemek

A kamrarendszer számos régiójában idegelemek, ún. idegrostok és idegvégződések találhatóak az endimociták között (Leonhardt 1969, Ito 1965, Lorez és mtsai 1975, Ternaux és mtsai 1977). Az idegrostokra mitokondriumok és 200-250 nm átmérőjű neurotubulusok jelenléte a jellemző. Az idegvégződések hólyagszerű kiszélesedéseként jelennek meg leginkább supraependimálisan, amelyekben számos 90-110nm átmérőjű denz-vezikulum és 40-60nm átmérőjű tiszta-vezikulum található. Fluoreszcens és elektronmikroszkópos tanulmányok szerint ezek a supraependimális idegvégződések szerotoninergnek (Lorez és Richards 1975, Westergaard 1972). A neuronok perikaryonjai szubependimálisan helyezkednek el, és közülük számos sejt közvetlen kapcsolatban áll az említett idegvégződésekkel keresztül a liquorral. Ezeket a sejteket a szakirodalom liquorkontakt neuronoknak nevezi (Vigh és Vigh-Teichmann 1973).

2.1.2. Az endidima a törzsfejlődés során

A törzsfejlődés áttekintése (Abott 1995, Reichenbach 1995 és Kálmán 2008) munkái alapján történik. A hálózatos idegrendszerű csalánzóknál még nincs adat glia jelenlétére (Bullock és Horridge 1976, Roots 1986, Abbott 1992). A gliasejtek ott jelennek meg, ahol kialakulnak a dúcok és az érzékham-mezők. Az endidima csak a kamrarendszerrel (vö. csőidegrendszer) rendelkező újszájúakban van jelen. A legősibb

ependimát az előgerinchúrosok (pl. zsákállat, Tunicata) lárvájában találjuk, ahol egy köbhámmal bélelt vékony cső sejtszejtjei között húzódnak az idegsejtek. A csőidegrendszer falának vastagodásával a cső üregét bélelő sejtesteket hosszú, vékony nyúlvány köti össze az üreggel átellenes meningeális felszínnel, amelyen széles végtalpokban végződnek. Ezt a gliatípust nevezzük szorosabb értelemben endimogliának, amely így két részből tevődik össze: a velőcső hámbéléséből és a működő agyszövetet átérő nyúlványrendszerből. A fejgerinchúrosoknál (lándzshal, Cephalochordata) azonban még sok neuron közvetlenül érintkezik a kamra üregével. A legtöbb gerincesben ilyen endimoglia alkotja a gliarendszert. Az endimoglia képes a teljes élet során neuronok képzésére, ezeknek az állatoknak a központi idegrendszere (KIR) jó regenerációs jelenségeket mutat (Zupanc 2001).

Az endimoglia eleinte több hámszerű jellel bír. Intermediér filamentuma az állkapocsnélküliekben még részben keratin és kapcsolóelemei többek között a dezmoszómák (halaknál). A törzsfejlődés során a dezmoszómák eltűnnek és a citokeratin helyett a GFAP válik uralkodóvá. Az endimoglia nyúlványaival egymaga ellátja a perivaszkuláris-, periszinaptikus-, sőt elinté az oligodendrocita-funkciót is.

Magasabbrendű gerincesekben (emlősök, madarak) ez az endimoglia nagymértékben specializálódik, sejtszejtjeivel a kamrát határoló, hámszerű endimareteg alakul ki, az endimoglia radiális nyúlványainak funkcióit (perivaszkuláris, periszinaptikus burkolás) pedig az asztrociták veszik át. Ezáltal a korábbi radiális orientáció átalakul a tér minden irányába egyenlő elrendeződéssé (Reichenbach és mtsai 1992, izomorf, fraktálszerű nyúlványrendszer). Ehhez hasonló gliaszervezetet ezen kívül csak a rájaagy prosencephalonjában és mesencephalonjában találunk (Horstmann 1954).

A törzsfejlődés ilyen tendenciái nyomon követhetők az emlősgy gliájának hisztogenezisének során, mellyel a következő fejezet foglalkozik.

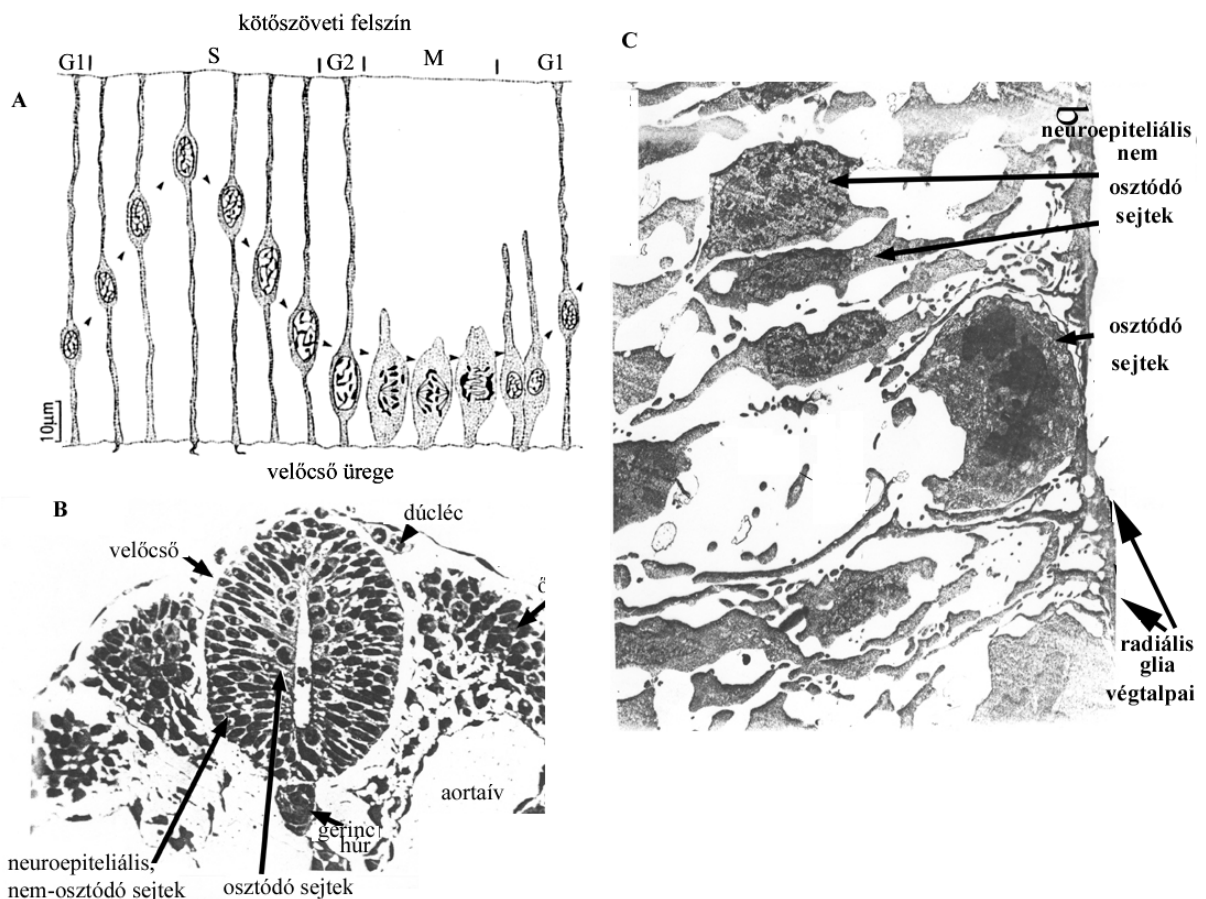
2.1.3. Az endimoglia és a szubventrikuláris zóna az egyedfejlődés során

A SVZ szerkezetét később ismertetjük, azonban fejlődésének megértéséhez szükséges, hogy ezt az endimogliafejlődéssel együtt tárgyaljuk, beépítve az általános neurohisztogenezist is.

Ezen a téren a főbb felismerések a következők voltak: His-1889 spongioblaszt teória: a neuronok és a glia-sejtek különböző őssejtektől származnak, ti. a neuronok a kerek neuroblasztokból és a gliasejtek a hosszúkás és egymással összefonódva hálózatot alkotó spongioblasztokból alakulnak ki; Ramón y Cajal 1911 -radiális glia (RG); Sauer 1935-intermitotikus kinézis; Rakic és munkatársai 1972 -neuronvándorlás és RG-asztrocitaátalakulás.

Az interkinetikus mitózis lényege, hogy az éppen osztódó sejtek a kamra közelében helyezkednek el, majd az osztódás után a velőcső kifelé eső oldala felé húzódnak (ilyenkor történik a DNS-szintézis). Ebben az életkorban a velőcső üregének bélése szinte kizárólag a RG végtalpaiból áll (1. ábra).

1. ábra A radiális glia sejttestének vándorlása a VZ-ban a sejtciklus különböző fázisaiban



1. ábra A: A radiális glia sejttestjeinek vándorlása az interkinetikus mitózis közben. B: A fejlődő gerincevelő félvékony metszete. C: A kamraközeli réteg kinagyított képe.

Huszi és Kálmán *Glia* (2008) 163. old

Az 1990-es végéig az alábbi nézet volt az uralkodó. Az interkinetikus mitózissal való sejtszaporodás után elkülönülnek hosszú, a velőcső vastagságát átérő sejtek, amelyekből a radiális gliasejtek alakulnak ki, valamint őssejtek, amelyek neuronokat és gliasejteket képesek kialakítani (Cameron és Rakic 1991). A RG-nak csupán a felfelé irányuló migrációban tulajdonítottak szerepet. Elsőnek Alvarez-Buylla madáragyon tett megfigyelései vetették fel, hogy az ott néhol megmaradt radiális glia új neuronokat hoz létre (Alvarez-Buylla és mtsai 1990). A neuronvándorlás lezárulásával pedig a RG átalakul asztrocitává.

Egészen a legutóbbi időkig tehát szembeállították egymással a neuroepiteliális eredetű sejtvonal két származékát a RG-t, valamint a neuronokat és a gliasejteket képező őssejteket. A legújabb eredmények szerint a neuroepitélium őssejtjei maguk a RG sejtek, melyek neuronokat képeznek in vitro (Malatesta és mtsai 2000, Hartfuss és mtsai 2001) és in vivo kísérletben is (Noctor és mtsai 2001, Miyata és mtsai 2001, Tamamaki és mtsai 2001). A korai szakaszban szimmetrikus osztódással szaporítják a radiális glia populációt (egérben E9-11 között, az ún. „prekurzor pool”-t, Götz 2003), és később aszimmetrikus osztódással egyszerre szolgálnak őssejtként és vezető támaszként a neuron számára.

A VZ-ből kikerülő sejtek nem mindegyike vándorol azonnal tovább, és így a sejtek egy része itt feltorlódik, kialakítva a SVZ-t. Az itt elhelyezkedő sejtek proliferációja két meghatározó módon különbözik a VZ-ban találhatóktól. A SVZ proliferációs sejtjeinek magjai nem mozognak a sejtciklus során, és ezen kívül a SVZ sejtjeinek nincsenek hosszú, a teljes falvastagságot átérő radiális irányultságú nyúlványai, hanem csak rövid, a SVZ-ra korlátozódó nyúlványaik vannak (Rakic és mtsai 1974). A fejlődés során a SVZ proliferatív sejtjei együtt vannak jelen a VZ-ből kiáramló posztmitotikus neuronokkal.

A SVZ mind a neuronok, mind a gliasejtek kialakításában részt vesz, de a különböző sejtípusok helyileg és időben is eltérnek. Az SVZ rostrális része például a bulbus olfactorius GABA és glutamaterg interneuronjait alakítja ki a prenatális és posztnatális periódusban, valamint felnőttkorban is (Lois és Alvarez-Buylla 1993, Brill és mtsai 2008), a mediális gangliondomb SVZ-ja pedig a neocortex GABAerg interneuronjait hozza létre, amelyek tangenciális migrációval érik el végleges helyüket (Kriegstein 2005). A perinatális időszakban a SVZ a glia-sejtvonalak képzéséhez is hozzájárul, amelynek leszármazottai között különböző típusú oligodendrociták (mielinhüvelyt

képző- és nem képző) és asztrociták is vannak (Brazel és mtsai 2003). A dorzolaterális SVZ által képzett gliasejtek pedig képesek a corpus callosum mentén az ellenkező oldali agyféltekébe vándorolni (Kakita és mtsai 2003).

A neurogliogenezis lezárulását különbözőképpen képzelik el. A radiális glia terminális osztódással két utódsejtet hoz létre, melyek neuronná fejlődnek (Qian és mtsai 1998), vagy asztrocitává alakulnak (Schmeckel és Rakic 1979, Marin-Padilla 1995, Misson és mtsai 1991), és ekként a SVZ-ban megőrizhetik proliferációs képességüket felnőttkorban is (Doetsch és mtsai 1999). Ezek felelhetnek meg az embrionális RG felnőttkori maradványának, amelyek az előbb említett B1-sejtek lehetnek, amelyet számos közös tulajdonságuk támaszt alá (9x2+0 mikrotubulusszerkezetű csillók, proliferációs képesség, Mirzadeh és mtsai 2008).

Az endimociták radiális glia-eredete is bizonyítottnak látszik. Spassky és mtsai (2005) kísérlete nyomán BrdU és S100 β kettős jelzéssel megállapították, hogy egerben az endimociták DNS állománya az E12 naptól, de túlnyomó részben E14-16 között alakul ki és tart a posztnatális 2. napig (P2). Mindez az idő előrehaladtával kaudo-rosztrális irányban zajlik. Az oldalkamra területén acetilált α -tubulin ellenes antitesttel vizsgálva ezen sejteket P0 napig nem találtak az érett endimocitára jellemző csillókat, a csillók P2 és P4 között jelentek meg kaudo-rosztrális és ventro-dorzális irányban. Tehát az endimocita DNS anyagának szintézise (E14-16) jóval megelőzi a csillók kialakulását. Annak a kérdésnek az eldöntésére, hogy vajon milyen sejtek bélelik a kamrát E18 és P4 között, egyszerre alkalmazták a radiális gliára és az érett endimocitára jellemző markereket (radiális glia: GLAST, érett endimocita: S100 β , CD24). Eredményként a posztnatális 2. napon ezek a sejtek mind a radiális glia-, mind az endimamarkereket tartalmazták, csak P6-ra váltak „tisztán” endimamarkereket kifejezőkké. Még érdekesebb volt elektronmikroszkóppal vizsgálni ezeket a sejteket, ugyanis P4-ig 9x2+0 mikrotubulus-szerkezetű ciliumot találtak (a radiális gliára jellemző). P6-ra ezek eltűntek és kialakultak az endimocitákra jellemző 9x2+2 szerkezetű csillók.

Vírussal jelölve a radiális gliát (a ventrolaterális striatumba adott adenovírussal, mely a radiális glia bazális nyúlványán keresztül a sejttest felé vándorol), P0 napon a jelölt radiális glia sejttestei és P30 napon a jelölt endimasejtek ugyanazon VZ területen helyezkedtek el, tehát a radiális glia nem migrál tangenciálisan endimává váló átalakulása közben. Az irodalomban egymásnak ellentmondó vélemények jelentek

meg az endimociták osztódási képességével kapcsolatban, ellene (Smart 1961, Imamoto és mtsai 1978, Altman 1963, Kerns és Hinsman 1973) és mellette: (Kraus-Ruppert és mtsai 1975, Korr 1978, Johansson és mtsai 1999). A legújabb, gondos immuntipizáláson alapuló kutatási eredmények szerint az endimociták nem osztódnak, viszont pótlódhatnak a közjük beékelt B1 sejtek mitózisával (Luo és mtsai 2008).

2.2. A cirkumventrikuláris szervek

2.2.1. A cirkumventrikuláris szervek általános leírása

A cirkumventrikuláris szervek meghatározásához és általános leírásához lásd Vigh és mtsai (2004) munkáját. A kamrarendszer felszíne nem egységes, speciális glia- és érszerkezetű területek találhatóak, amelyek neuronokkal is kapcsolatban állnak. A cirkumventrikuláris szervek számosabbak és kiterjedtebbek "alacsonyabbrendű" gerincesekben (főleg halakban), mint emlősökben, ezek nagy száma nem teszi lehetővé teljeskörű bemutatásukat, az összefoglalásért lásd Vigh et al (1971) tanulmányát. A cirkumventrikuláris szervek sejtjei közeli kapcsolatban állnak mind a belső, mind a külső cerebrospinális folyadéktérrel, ezért valószínű ezen sejtek részvétele a liquorhomeosztázis fenntartásában. Az ezeken a területeken elhelyezkedő neuronok dendritterminálisai pedig kemoreceptor (PVO), fotoreceptor (LSO) vagy mechanoreceptor (SCO) funkcióval bírnak. A legtöbb cirkumventrikuláris szervben a vér-agy-gát hiányzik és az endimociták zonula occludens segítségével formál gátat a cerebrospinális folyadék felé (Knigge és Scott 1970; Krisch és mtsai 1978a, Krisch 1986; Lechan 1996, Mack és mtsai 1987; Mugnaini 1986, Palkovits 1986; Petrov és mtsai 1994; Rodriguez és Bouchaud 1996; Smith és Shine 1992), például az OVLT, SFO, az eminentia mediana tanicitái és az area postrema esetében. Mindemellett zonula occludens fordulnak elő az SCO-ban is, ahol egyébként a vér-agy-gát megvan (Gotow és Haschimoto 1982; Mugnaini 1986; Mack és mtsai 1987).

2.2.2. A cirkumventrikuláris szervek osztályozása

A cirkumventrikuláris szervek három csoportba sorolhatók úm.: endimális, hipendimális és choroid szervek.

1) Endimális szervek

Az agykamrák egyes területein az endyma megnyúlt, hengerhászerű sejteket tartalmaz {vastag, többmagsoros endymaborítás (Röhlich és Vigh 1967, Vigh 1971, Palkovits 1986, Vigh és mtsai 2004)}. Ezek a sejtek részben magasságuk, részben az alattuk fekvő erősen kapillarizált idegszövet miatt bedomborodnak a kamra üregébe, az ún. endyma-szerveket hozva létre (SCO, PVO). A megnyúlt sejtek felszínén mikrobolyhok találhatók, de nincsenek csillók, a sejtek közötti rést zonula occludens-ek zárják le (szelektív anyagtranszport), a vér-agy gát viszont zárt.

2) Hipendymális szervek

A neurovaszkuláris területek, ti. amelyeknek vékony endymaborításuk van és laza gliakörnyezetbe vannak beágyazva, számítanak hipendymális szerveknek (eminentia mediana, area postrema: D'Amelio és mtsai 1985; Krisch 1986; SFO: Dellmann 1985; Nielsen és mtsai 1997; OVL: Yamaguchi és mtsai 1993).

3) Choroid szervek

Emlősökben csak a plexus chorioideus a képviselője a harmadik csoportnak, az ún. choroid-szerveknek, de csontoshalakban olyan szervek tartoznak ide például, mint a sacculus vasculosus és sacculus dorsalis.

Kísérleteinkben a SCO-t és PVO-t mint tipikus endymális szerveket, az eminentia medianat pedig mint speciális, tanicitákat tartalmazó területet vizsgáltuk meg.

2.2.3. Az eminentia mediana

Az eminentia mediana a harmadik kamra ventrális részén a hipofízistől rostrálisan elhelyezkedő vékony régió, cirkumventrikuláris szerv. Három zónára osztható, ún. belső endymális, középső rostos és külső paliszád-szerű terület (Röhlich és mtsai 1965, Rinne és mtsai 1966). Az itt levő taniciták közvetlen kapcsolatban vannak a mélyebben fekvő kapilláris-gomolyaggal és a piális felszínnel. Az érkontakt végtalpakban megfigyelt excitotikus vezikulumok a kapillárisokba ürülnek (Wittkowski 1972). Szubendymálisan számos neurogliális kapcsolat található az idegrostok és a taniciták ér felé irányuló nyúlványa között. Dopamin intraventriculáris infúzióját követően a taniciták ezt az érgomolyagba választották ki (Scott és mtsai 1974), amely felveti a lehetőségét egy, a cerebrospinális folyadék által közvetített, a hipotalamusz és az hipofízis elülső lebenye között levő neuroendokrin szabályozási útvonal létezésének (Knowles 1972).

2.2.4. Ependimális szervek: SCO, PVO

A legintenzívebben tanulmányozott cirkumventrikuláris szerv, amely a diencephalon és mesencephalon határán helyezkedik el, az aquaeductus cerebri bejáratánál a commissura posteriortól kaudálisan. A SCO megtalálható az összes gerincesnél a fejlődés korai stádiumában, a legtöbb emlősben felnőttkorban is, emberben 3-5 hónapos foetusban jelen van (Rodriguez és Yulis 2001), egyes vélemények szerint főtális állapotához képest regressziót mutat (Oksche 1964). A szervet endimális többrétegű hengerhám (hosszú nyúlványú, tancita-szerű sejtek) alkotja, amely alatt gliasejtek és kapillárisok, valamint neuronok és idegrostok helyezkednek el. A tancita-szerű sejtek ultrastruktúrája igen aktív szekréción funkcióra enged következtetni: sok mitokondrium, elágazódó endoplazmatikus retikulum-rendszer és szekréción vakuólumok található a citoplazmában. A fő termék glikoprotein, amely a kamrába kerülve összetömörül és az ún. Reissner-rostot alkotja. Ez a rost 50 µm átmérőjű és akár 1 m hosszú lehet, minthogy elér a gerincvelő terminális részéig. Számos adat erősítette meg a Reissner-rost szerepét a hydrocephalus patogenezisében és a liquorkontakt mechanoszenzitív neuronok receptorfunkciójában (Cifuentes és mtsai 1994). A SCO afferens idegrostokat kap a commissura posteriorból és habenularumból, valamint a raphe-magokból. Az itt elhelyezkedő szinapszisokban többek között GABA, dopamin, noradrenalin, vazopresszin és P-anyag fordul elő. Mindemellett valószínű, hogy a cerebrospinális liquorban lévő neurotranszmitterek közvetlenül befolyásolják a SCO működését (Jimenez és mtsai 2001). A fenti leírás elsősorban az emlős SCO szerkezetét tükrözi, a madarakban található SCO ettől lényegesen nem tér el.

A PVO szintén magas sejtekből áll. Emlősökben csak embrionálisan fordul elő, más gerincesekben-így madarakban- azonban felnőttkorban is, mint a hipotalamusz sekély, hosszanti barázdája.

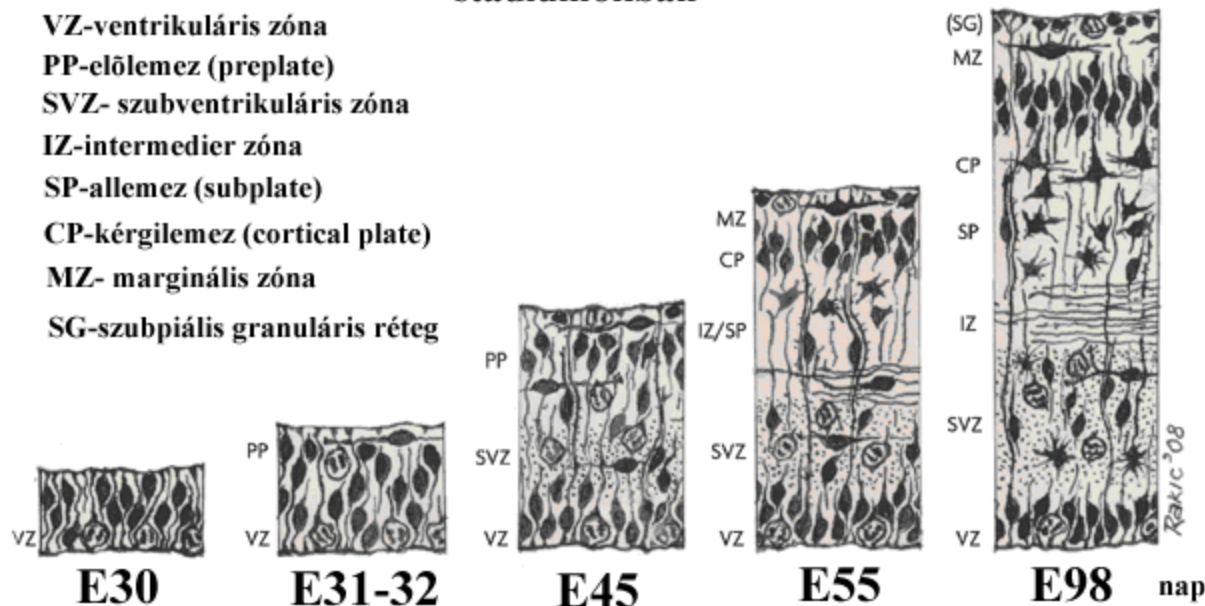
2.3. A szubventrikuláris zóna

Mint ahogyan a fejlődés leírásánál bemutattuk a SVZ egy néhány sejtornyos széles réteg, tulajdonképpen egy másodlagos germinatív zóna (legújabb áttekintéséért lásd Bystron és mtsai 2008, 2. ábra), amely legfeltűnőbb az oldalkamra dorzolaterális szögletében, de megtalálható a diencephalon területén (a hypothalamus kivételével,

Rakic 1977), ugyanakkor az agytörzs nagy részéből és a gerincvelőből hiányzik (Nowakowski és Hayes 2005).

2. ábra

A humán SVZ és agykéreg fejlődése különböző embrionális (E) stádiumokban



Bystron és mtsai 2008, *Nature Reviews Neuroscience* 9, 110-122

Mínt hogy kísérleteink során a SVZ-val foglalkoztunk, a következő fejezetben a szubventrikuláris zóna szerkezetére részletesen kitérek.

2.3.1. A szubventrikuláris zóna szerkezete

A SVZ szerkezetének feltárásában úttörő szerep jutott Alvarez-Buyllának és munkatársainak. Immunológiai és ultrastrukturális jellegzetességek alapján négyféle, részben vagy teljesen az endimium alatt elhelyezkedő sejtípust különítettek el. Az egyes sejtípusok és jellemző tulajdonságuk listája Doetsch és mtsai (1997) munkája alapján, módosítva az 1. táblázatban található.

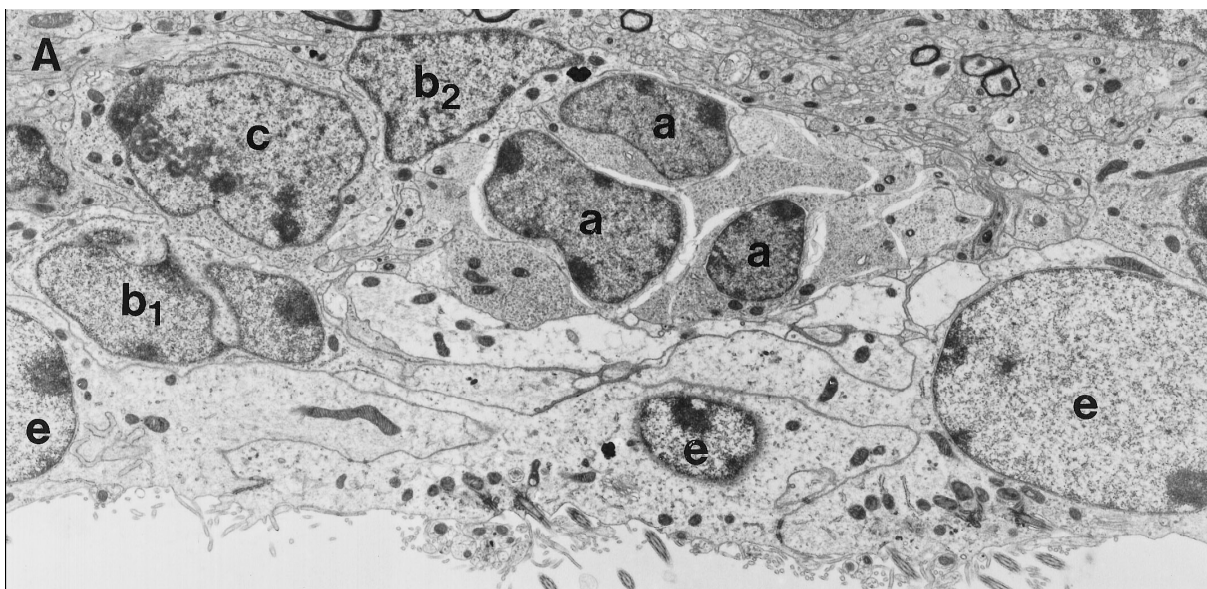
1.táblázat A SVZ-ban található sejtípusok jellemző tulajdonságai

	A-sejt migráló neuroblaszt	B1 asztrocita	B2 asztrocita	C-sejt proliferáló progenitor	D-sejt tanocita	E-sejt ependimocita
--	----------------------------------	------------------	------------------	-------------------------------------	--------------------	------------------------

kontúr	elnyúlt	szabálytalan	szabálytalan	sima, elliptikus	laterális kitürem- kedések	interdigitáló
citoplazma	sötét	világos	világos	közepesen sötét	sötét	nagyon világos
mag	elnyúlt	szabálytalan	szabálytalan	kör alakú	szabályta- lan	kör alakú
kromatin	laza	nem-rögös	rögös	laza, kevés rög	sötét, aggregált	nem rögös
intermedier filamentum	nincs	van	van	nincs	van	van
mikrotubu- lus	++++	+	+	++	+	+
csilló, mikrovillus	nincs	1 db	nincs	nincs	microvil- lus	mindkettő

A SVZ-ban GFAP-ip asztrociták találhatóak (B1 és B2 sejt), amelyek kerek átmetszetű “gliacsöveket” formálnak. A B2 típusú sejt a SVZ mély rétegében helyezkedik el, míg a B1-sejt apikális nyúlványával az endimociták közé türemkedve eléri a kamrafelszínt. Kamrakontakt nyúlványa egy rövid csillót tartalmaz, amelynek szerkezete (9x2+0 mikrotubulus) hasonlít a neuroepitéliumban található embrionális őssejtek csillószerkezetére (Doetsch és mtsai 2003). Az oldalkamra meghatározott területein ezek a B1-sejtek akár az endimában elhelyezkedő sejtek 30%-át is adhatják (Mirzadeh és mtsai 2008). A B1-sejtek a felnőttkorban is megőrzik osztódási képességeiket és képesek a neurogenesisre (Doetsch és mtsai 1999). A B1-sejtekből kialakuló nagyobb sejtek a C-sejtek, amelyek gyorsan osztódó prekursorai a neuroblasztoknak. A C-sejtek a “gliacsövek” széli részén helyezkednek el, és mitózisukkal képezik az A-sejteket (migráló neuroblasztok), amelyek a fent emített “gliacsövekben” tangenciális irányban migrálnak. Ennek a migrációnak legrészletesebben kutatott útvonala, a rágsálókban található “rostral migratory stream”, ami a bulbus olfactoriusba vezet. Az egyes sejtípusok különbségeit szemlélteti az alább található elektronmikroszkópos felvétel (3. ábra).

3. ábra A szubventrikuláris zónában található sejttípusok elektronmikroszkópos képe



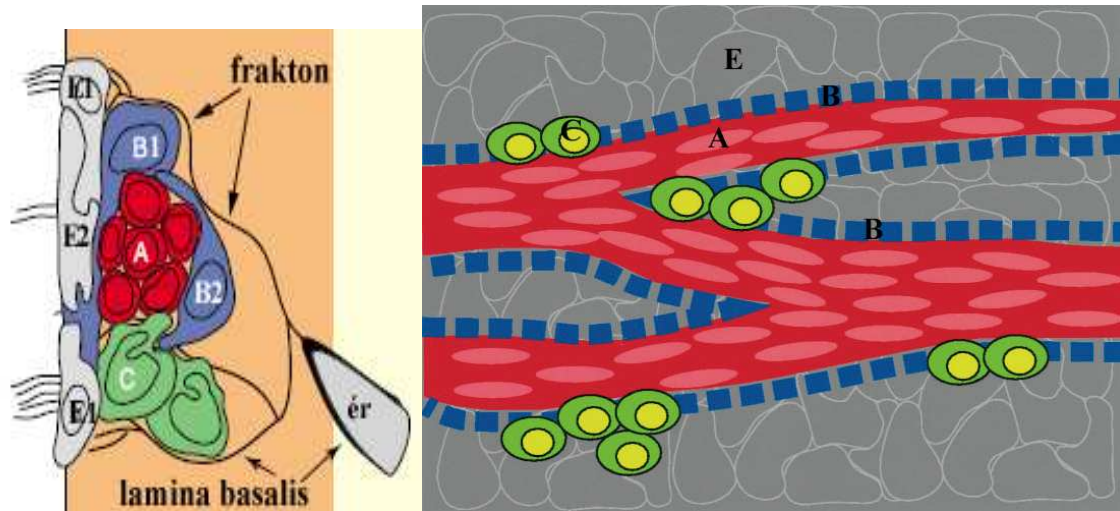
Doetsch és mtsai 1997 Journal of Neuroscience

Jelenlegi ismereteink szerint a B-sejtek többféle intermedierfilamentum fehérjét expresszálnak-úm. GFAP, vimentin és nestin. A C-sejt GFAP-immunonegatív és Dlx2-ip. A migráló neuroblasztok (A-sejt) GFAP-in, Dlx-2-ip és PSA-NCAM-ip-ak (Mudo és mtsai 2009).

Az utóbbi évtized eredményei alapján a SVZ-ban a parenchymasejtek mellett egy rendkívül finomszövésű extraparenchymális rendszer helyezkedik el (Mercier és mtsai 2000), amely a SVZ körüli kapillárisoktól az ependima irányába húzódik. Az 1 μm -nél vékonyabb laminin-ip ágakat-a fraktálrendszerhez való hasonlóság miatt- „frakton”-nak írták le (Mercier és mtsai 2003). Ez a kötőszöveti rendszer közvetlen kapcsolatot biztosít az érrendszer és a neurogenetikus „fészkek” között, fontos jelátviteli csatornaként szolgálva ezzel a fent említett sejteknek.

A SVZ térbeli szerkezetének megértését segítik elő az alább található sémás keresztmetszeti és tangenciális metszetek (4. ábra).

4. ábra A szubventrikuláris zóna szerkezete, keresztmetszeti-(bal oldal) és tangenciális nézet (jobb oldal)



Az egyes sejttípusok részletes leírását lásd a szövegben. A tangenciális nézetű ábrán a SVZ sejtei mögé belevetül az endimociták (E) felszínen elhelyezkedő rétege.

Doetsch és mtsai 2003 és 1997 alapján készített, módosított ábra

2.3.2. A szubventrikuláris zóna regionális különbségei

A SVZ nem egységes, a rostrom-kaudális tengely mentén több különböző alrégióra osztható fel-úm. elülső SVZ, dorzolaterális SVZ, gangliondomb SVZ, neokortikális SVZ, szeptális SVZ (Brazel és mtsai 2003). Az egyes alrégiókban elhelyezkedő sejtek speciális génexpressziós mintázattal rendelkeznek (pl. Pax, Dlx, Sox) és egymástól eltérő sejtvonalakat alakítanak ki (Brill és mtsai 2008, Hack és mtsai 2005, továbbá 2.1.3. fejezet).

2.3.3. A szubventrikuláris zóna jelentősége sérülések során

A legújabb kutatási irányvonal célja, hogy a sérülések illetve neurodegeneratív betegségek (mint például Huntington-kór, iszkémiás stroke) által elpusztult sejteket a szervezet saját, helyben lévő őssejtjeinek felhasználásával, ezen sejtek proliferációjának fokozásával és megfelelő irányba terelésével pótolja (Nakaguchi és mtsai 2011). Ennek eléréséhez először az endogén szabályozó mechanizmusokat kell megérteni, hiszen a

neurogenesis legfőbb korlátozó tényezője nem az őssejtek hiánya, hanem az ezt elősegítő helyi mikrokörnyezet (növekedési faktorok, stb) hiánya (Emsley és mtsai 2005).

Különböző patológiás állapotot vizsgáló kísérletekben (mechanikai sérülés, iszkémia, kemotoxicitás) számos eredmény utalt arra, hogy a SVZ neurogenesisével hozzájárul a szöveti viszonyok helyreállításához, mind az endimában és a mélyebb rétegekben. A regenerációs modellek csoportosítása a sérülések és lokális faktorok típusa szerint a 2. táblázatban található.

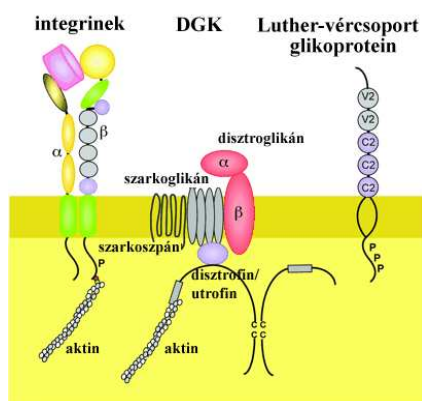
2.táblázat

sérülés típusa	lokális faktor	regeneráció	közlemény
traumás agysérülés	bFGF	asztrocita, neuron	Sun és mtsai 2009
traumás agysérülés	aktivált protein C	neuroblasztok migrációja a sérülés helyére	Petraglia és mtsai 2010
Huntington-kór modell	Y-neuropeptid	növekvő proliferációs aktivitás	Decressac és mtsai 2010
kísérletes autoimmun encephalomyelitis	minocyclin-mikroglia-gátlás	növekvő oligodendrocita produkció	Rasmussen és mtsai 2011
egyoldali carotis-lekötés	hiperbárikus oxigénterápia	növekvő neuron- és oligodendrocita produkció	Yang és mtsai 2008
permanens fokális cerebrális iszkémia	VEGF	migráló neuroblasztok és új kortikális neuronok	Wang és mtsai 2007
kortikális lézió		gliasejtek	Goings és mtsai 2004
traumás agysérülés		migráló neuroblasztok (striatum és cortex)	Kernie és Parent 2010
intraventriculáris kemotoxicitás	neuraminidáz	ependimocita	Luo és mtsai 2008

2.4. A disztrofin-glikoprotein komplex (DGK)

Mint ahogyan a SVZ szerkezeténél láttuk, a laminin (amely a lamina basalis fő adhéziós komponense) fontos szerepet tölt be a frakton-rendszer alkotásában. A laminin egy kereszt alakú heterotrimer glikoprotein, amely sejtfelszíni laminin- receptorain keresztül rögzül a különböző sejtekhez. A laminin-receptorokon belül három családot különböztet meg a szakirodalom: a disztrofin-glikoprotein komplexet (DGK), az integrineket és az immunglobulin-szuperfamilia tartozó Luther-vércsoport glikoproteint (Hallmann és mtsai 2005, 5. ábra).

5. ábra A különböző családba tartozó lamininreceptorok szerkezete



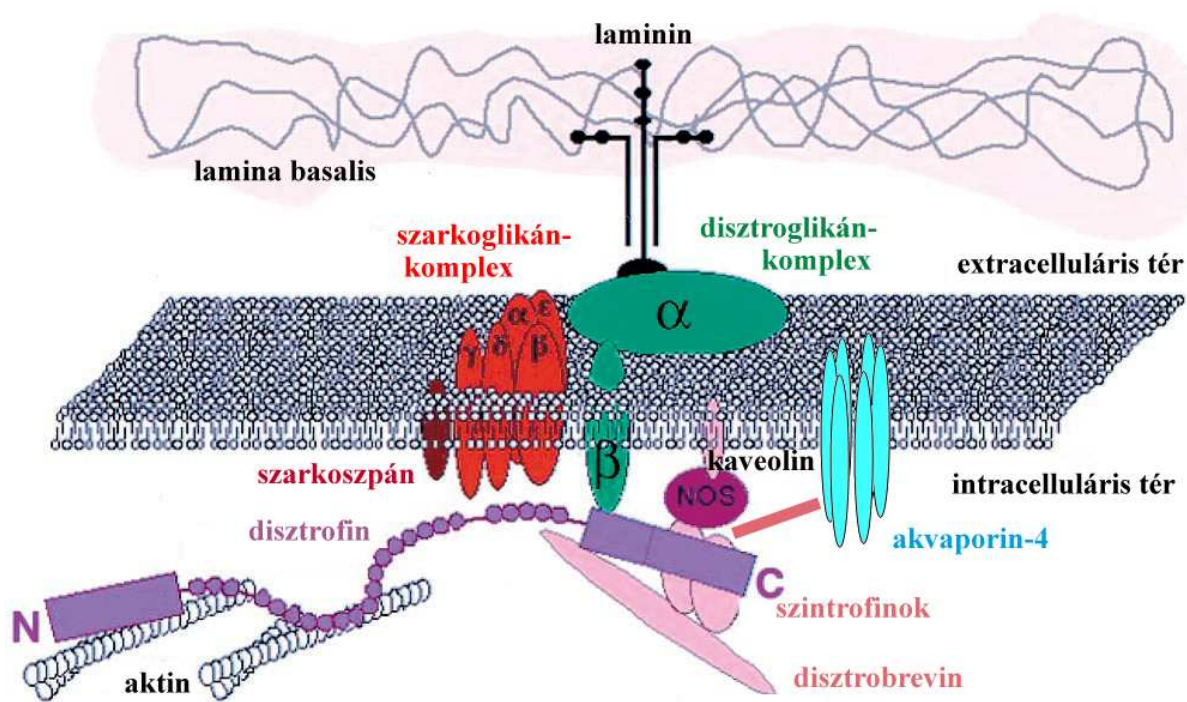
Hallmann és mtsai 2005

Kutatásaink során az elsőként említett receptorcsaládra koncentráltunk, ezért a következő alfejezet a DGK tagjainak részletes bemutatásával foglalkozik.

2.4.1. A disztrófin-glikoprotein komplex tagjai

A DGK vázát a sejtmembránban elhelyezkedő β -disztróglükán és a hozzá extracellulárisan kapcsolódó α -disztróglükán alkotja (Michele és Campbell 2003). A disztróglükán az ECM speciális laminintartalmú helyeihez horgonyozza ki a DGK-t. A transzmembrán β -disztróglükánhoz közvetlenül vagy közvetett módon mintegy 6 molekula kapcsolódik a citoplazma felőli oldalon (6. ábra).

6. ábra A DGK szerkezete és kapcsolatainak lehetséges vázlata



Sweeney és Barton 2000 alapján

Az egyes molekulatípusoknak további számos izoformája létezik, amelyek más-más szövetben fordulnak elő. Ezáltal rendkívüli heterogenitás jellemzi a DGK-t, szinte minden egyes szövet típus saját, csak rá jellemző DGK-készlettel rendelkezik (3.táblázat, Culligan és Ohlendieck 2002, Gonneke és mtsai 2010).

3.táblázat A DGK tagok izoformáinak előfordulása

DGK tag	izoforma	előfordulás
disztrofin	Dp427	harántesíkos izom (I), Purkinje-sejt, retina (R)
	Dp260	R
	Dp140	fejlődő szövetek, vese (V), KIR, R
	Dp116	Schwann-sejt

	Dp71	testszerte, de legkifejezettebb az asztrocitákban, R, máj (M)
utrofin	a-utrofin	I, R, asztrociták, V, neuromuszkuláris junkció (NMJ)
	b-utrofin	endotélsejtek
	g-utrofin	érződúc, agy (A)
disztrobrevin	α -disztrobrevin	I,R, szív, tüdő (T), NMJ
	β -disztrobrevin	R
szarkoglikán	α - β - γ - δ -szarkoglikán	I
	ϵ -szarkoglikán	I, szív, T, V, M, A, R
	ζ -szarkoglikán	A, V, lép, pancreas (P)
szarkoszpán	szarkoszpán	I, R
szintrofin	α 1- β 1-szintrofin	A, I, NMJ
	β 2-szintrofin	A, R, T, V, M, P, here
	γ 1- γ 2-szintrofin	agy

Gonneke és mtsai 2010 alapján módosítva

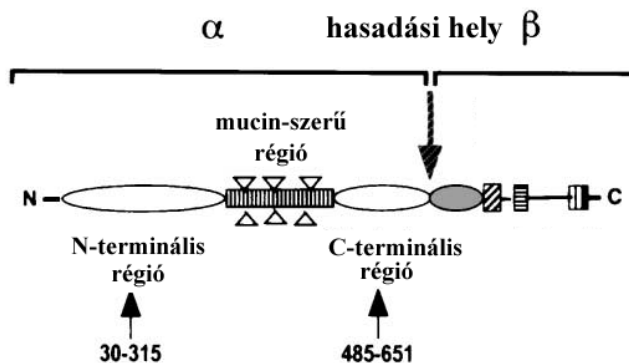
A DGK a citoplazmában olyan molekulákkal teremti meg a kapcsolatot, mint a citoskeletális aktin-filamentumrendszer, a sejtmembránban elhelyezkedő akvaporin-4 csatorna, növekedési faktor-receptor Grb2 és a parakrin hatású NO-t termelő NO-szintetáz (Di Stasio és mtsai 1999, Sweeney és Barton 2000). A disztroglikánnak, mint a lamina basalis komponensei (perlekán, agrin) receptorának éppen az a feladata, hogy az előbb említett receptorokat és csatornákat a sejtmembrán lamina basalis-szal szomszédos oldalán horgonyozza le (Guadagno és Moukhles 2004) Ezáltal a DGK direkt kapcsolatban áll a sejtmozgással, vízháztartás- és véráramlásszabályozással.

2.4.2. A disztroglikán szerkezete és előfordulása

A disztroglikánt először harántcsíkolt izomszövetben azonosították, mint DGK-összetevő (Ervasti és mtsai 1990). Az ezt követő kutatások kimutatták izomszöveten kívüli expresszióját is (Durbeej és mtsai 1995, Ibraghimov-Beskrovnaya és mtsai 1993, Moukhles és mtsai 2000), beleértve az agyszövetet is (Tian és mtsai 1997). Jelenlegi ismereteink szerint az emlős KIR-ben a disztroglikán számos agyterület neuronjában megtalálható (Belkin és Smalheiser 1996, Lidov és mtsai 1990), beleértve a Purkinje-sejteket is (Smalheiser és Kim 1995, Tian és mtsai 1997), bizonyos szinapszisokban (Mummery és mtsai 1996) és az ereket körülölelő vagy piális glia limitanst képező asztrocitavégtalpakban (Uchino és mtsai 1996, Zaccaria és mtsai 2001).

A disztroglikán (proteoglikán) két alegységből tevődik össze, amelyek a közös prekursor polipeptidlánc hasításával alakulnak ki (Smalheiser és Kim 1995, Zaccaria és mtsai 2001, 7. ábra).

7. ábra A disztroglikán közös prekursor polipeptidláncának szerkezete



Zaccaria és mtsai 1995

Az α -alegységet (α -disztroglikán, megközelítőleg 110kDa), amely a sejtmembrán extracelluláris oldalán helyezkedik el és nagymértékben glikozilált (Chiba és mtsai 1997, Ervasti és Campbell 1993). Hídként szolgál a β -disztroglikán és a lamina basalis molekulái között, úm. laminin, agrin, perlecan és neurexin (Gee és mtsai 1993, Gesemann és mtsai 1996, Peng és mtsai 1998, Sugita és mtsai 2001, Talts és mtsai 1999). A β -alegység (β -disztroglikán, 43kDa) transzmembrán protein, amelynek citoszolikus C-terminális régiójához többek között a disztrofín vagy utrofín kapcsolódik (Jung és mtsai 1995, Rybakova és mtsai 1996, Tommasi és mtsai 2000) és ezen keresztül az aktinfilamentumokkal áll összeköttetésben (Hemmings és mtsai 1992, Way és mtsai 1992).

2.4.3. A DGK patológiás körülmények között

A DGK szerepére először a Duchenne-izomdisztrófia (DMD) kapcsán derült fény (Hoffman és mtsai 1987, Koenig és mtsai 1988) amelyben a disztrofin a hibás összetevő. A mai napig számos patológiás állapot került leírásra, amelyeket a különböző DGK-komponensek hibás termelődése jellemez, ilyen például a Fukuyama-kongenitális izomdisztrófia (FCMD), izom-szem-agy betegség (Muscle-Eye Brain disease, MEB), megalencephaliás leukoencephalopathia szubkortikális cisztákkal (MLC) és mások (a részletes leírás megtalálható Cohn és Campbell 2000 cikkében). Ahogyan az utóbbi két betegség neve is jelzi, a KIR szintén érintett ezekben a kórállapotokban: kognitív visszamaradás (ti. a DMD-ben: Dubowitz és Crome 1969, Emery 1988, Ogasawara 1989, az MLC-ben Boor és mtsai 2005) és mentális retardáció (ti. FCMD-ben: Fukuyama és mtsai 1981, Yoshioka és mtsai 1990 és MEB-ben: Haltia és mtsai 1997) fordul elő.

Jelen tanulmány többek között a disztroglikán és egyéb DGK összetevők (utrofin, disztrobrevin) újszerű endimális előfordulását mutatja be az agyszövetben, amelyhez speciális funkció társulhat.

2.5. Az akvaporinok

Az akvaporinok az állat- és növényvilágban egyaránt előforduló, sejtmembránban elhelyezkedő vízcsatorna-fehérje család, „small channel forming protein superfamily”, tagjai (Engel és mtsai 2000, Venero és mtsai 2001, Agre és mtsai 2002). Az akvaporin-csatornák szabadon átjárhatók a víz számára, azonban ionok és egyéb töltéssel rendelkező molekulák számára nem (Agre és mtsai 1998). Ezen vízcsatornafehérjéknek számos közös szerkezetbeli tulajdonságuk van, mint például az egyes monomereket felépítő 6 darab transzmembrán α -hélix polipeptid és az egymással 90 fokos szöget bezáró monomerekből kialakuló tetramerek (Jung és mtsai 1994, Huang és mtsai 2006, Engel és mtsai 2000). Funkciójukból és előfordulási helyükből következik, hogy rendkívül fontos szerepet játszanak a homeosztázis fenntartásában és különböző patológiás események szabályozásában, mint például az agyödéma, a nefrogén diabetes insipidus vagy a kongenitális katarakta (Manley és mtsai 2000, Vajda és mtsai 2002, Agre és Kozono 2003, Amiry-Moghaddam és mtsai 2003).

Ez a fejezet történeti áttekintést ad az akvaporin csatornák felfedezéséről, emlős szervezetben való előfordulásáról és különböző élettani- és kórállapotokban betöltött szerepéről.

2.5.1. Az akvaporin család tagjai és jellemzése

A családon belül két alcsalád létezik, a szoros értelemben vett akvaporinok, amelyek csak vizet engednek át és az aquagliceroporinok (Ap3, 7, 9, 10), amelyek glicerolt, ureát és egyéb kismolekulasúlyú anyagokat szállítanak a vízen kívül (Gorelick és mtsai 2006, Borgnia és mtsai 1999). Az akvaporin 6 kivételes vízcsatorna, mivel ez anionok szállítására is alkalmas (Yasui és mtsai 1999).

Az akvaporin-1 volt az elsőnek a vörösvérttestben kimutatott vízcsatorna-fehérje (Preston és Agre 1991). Ezt követően számos eltérő akvaporin-típust írtak le különböző szervekben, mint például a vese, nyálmirigyek, szemlencse és tüdő (Jung és mtsai 1994, Agre és mtsai 2002). Jelenleg az Ap-család 13 altípusból áll, amelyek az irodalomban Ap0-tól Ap12-ig terjedő számozást kapták (Hatekayama és mtsai 2001, Agre és mtsai 2002, Gorelick és mtsai 2006, 4. táblázat).

4.táblázat A különböző akvaporin-csatornák előfordulása emlős szövetekben

akvaporin típus	Molekulasúly (kDa)	előfordulás
Ap0	26	lencsehám
Ap1	28	vese (V), vörösvérttest, cornea (C), plexus chorioideus
Ap2	29	V
Ap3	31	V, colon, KIR
Ap4	M1:32, M23:34	KIR, izom, tüdő, V
Ap5	29	tüdő, nyálmirigyek, trachea, C, könnymirigy, KIR
Ap6	28-30	V
Ap7	26	zsírszövet, V
Ap8	27	here, máj, pancreas, KIR

Ap9	32	máj, here, KIR
Ap10	28	vékonybél
Ap11	30	KIR, vékonybél, máj, C
Ap12	28	pancreas

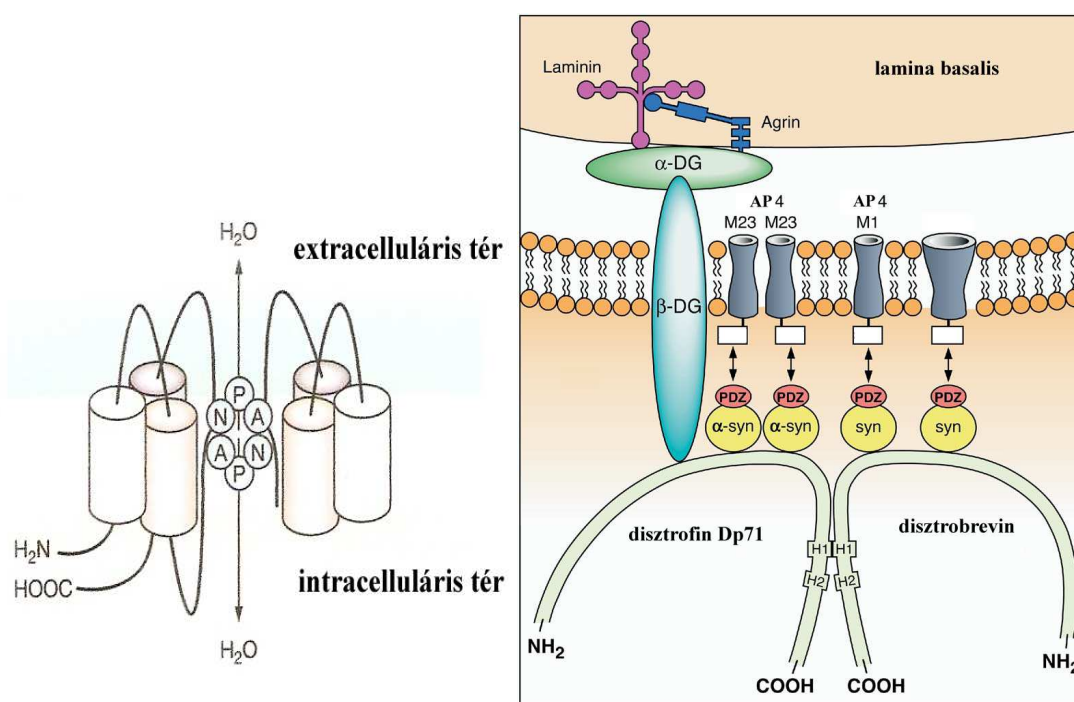
Amiry-Moghaddam és Ottersen 2003 és Gorelick és mtsai 2006 alapján

2.5.2. Az akvaporinok előfordulása agyszövetben

Az agyban az Ap1 csak a plexus chorioideus epitéliumában fordul elő (Nielsen és mtsai 1993), a domináns Ap-izotípus a plexus chorioideus kivételével az Ap4 (Hasegawa és mtsai 1994, Jung és mtsai 1994, Frigeri és mtsai 1995, Agre és mtsai 2002).

Az Ap4 működése során az ozmotikus viszonyoknak megfelelően mind a két irányban képes vizet átengedni, azonban anionok és glicerol számára átjárhatatlan. A csatorna alapját transzmembrán α -hélix polipeptid alkotja, amelynek intracitoplazmatikus C-terminálisához a DGK α -szintrofinja kapcsolódik (az ún. proteinkötő PDZ-motívumon keresztül, Agre és mtsai 2002, 8. ábra). A csatorna vízszelktivitását két összefekvő α -helix határozza meg, igen konzervatív aszparagin-prolin-alanin (NPA) szekvenciájukkal. Az egyes csatornák a többi akvaporinhoz hasonlóan homotetramereket formálnak. A fehérjének két izoformája létezik: az M1-Ap4 (34kDa) és az M23 (32kDa) típus. Egy sejten belül mind a két izoforma előfordulhat akár keveredve is, azonban az M1 forma jelenlétében nem alakulnak ki akkora vízcsatorna-mezők, mint az M23 esetében (Furman és mtsai 2003).

8. ábra Az akvaporin-4 szerkezete és kapcsolata a DGK-szel



Jarius és mtsai 2008 alapján

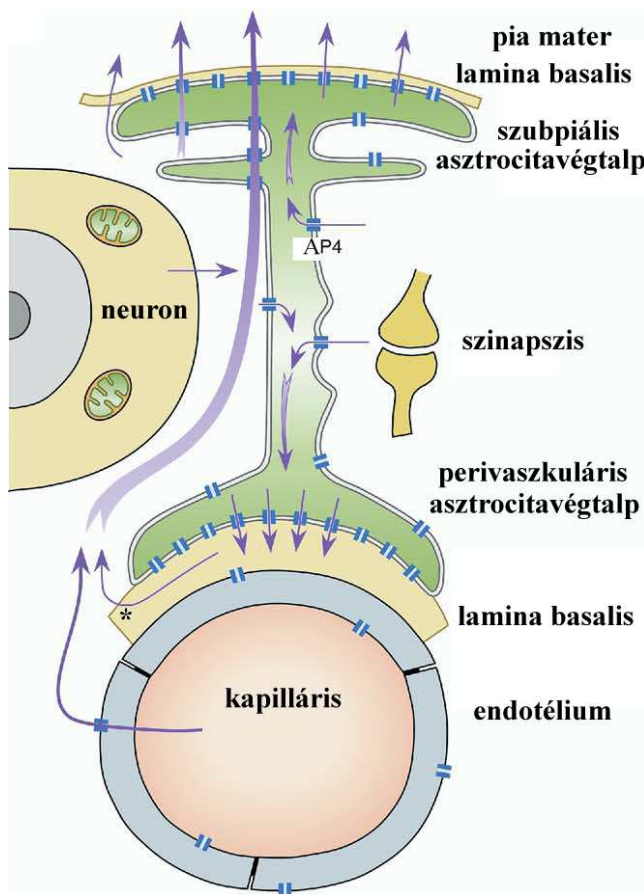
Az Ap4 eloszlását az agyban in situ hibridizációval Jung és mtsai (1994), immunperoxidáz módszerrel pedig Frigeri és mtsai (1995) vizsgálták. Összefoglaló in situ hibridizációs tanulmány pedig Venero és mtsai (1999, 2001) tollából született. Az Ap4 leginkább a perivaszkuláris asztrocitákban, glia limitansban és endimában fordult elő. Nielsen és mtsai (1997) immunarany módszerrel bizonyította, hogy az Ap4 az endima és az asztrociták membránjában található (leginkább a perivaszkuláris nyúlványok területén), neuronokban nem fordul elő.

Az Ap4-ről bebizonyosodott, hogy azonos az OAP-vel (a rövidítés az angol „orthogonal arrayed particles”-ből ered, Wolburg 1995), amit elektronmikroszkópos vizsgálatokkal már évtizedekkel korábban felfedeztek (Anders és Brightman 1979). Ezek az OAP-k gyakoriak az „közönséges” ventrikuláris endimában (Privat 1977; Mack és mtsai 1987), de nem jellemzőek a plexus chorioideus epitéliumára (Dermietzel 1975; Dermietzel és mtsai 1977). Korábbi kutatások szerint az OAP-ok előfordulása fordítottan arányos a zonula occludens-ekével (Hatton és Ellisman 1982; Mack és mtsai 1987). Ez az összefüggés bizonyított a ventrikuláris endima (Brightman és Reese 1969; Mugnaini 1986; Petrov és mtsai 1994; Rodriguez és Bouchaud 1996; Rasch és mtsai 1998; Nico és mtsai 2004) és a plexus chorioideus esetében (Dermietzel és mtsai 1977; Mack és mtsai 1987; Smith és Shine 1992; Petrov és mtsai 1994). A canalis

spinalis endimája övszerű zonula occludenseket tartalmaz (Smith és Shine 1992; Rasch és mtsai 1998), amely jól korrelál Ap4-immunonegativitásával.

Az Ap4 lehetséges funkcionális jelentőségét Wells és mtsai 1998, Venero és mtsai 2001 és Amiry-Moghaddam és Ottersen 2003 cikkei tárgyalják. Legjelentősebbnek látszik a periszinaptikus és perineuronális térből a kapillárisok, illetve a szubarachnoidális tér felé irányuló víztranszport (amely a K^+ -transzportot követi, Amiry-Moghaddam és mtsai 2004, 9. ábra).

9. ábra Az akvaporin-4 élettani funkciója az agyszövet vízháztartásában



Amiry-Moghaddam és mtsai 2004 alapján

Nico és mtsai (2001, 2003) úgy találták, hogy az Ap4 a vér-agy gát kialakulásának ésérésének a markere.

Egyéb vízcsatorna-altípusokat (Ap3, 5, 8) szintén leírtak asztrocita sejt kultúrákban (Yamamoto és mtsai 2001, 2002) és az Ap9-et az agyszövetben (Elkjaer és mtsai 2000, Nicchia és mtsai 2001, Badaut és mtsai 2004). Elkjaer és mtsai (2000) szerint ennek eloszlása hasonló az Ap4 eloszlásához, azzal a különbséggel, hogy az Ap4 leginkább az asztrociták végtalpain, az Ap9 pedig a sejtnyúlványok és a sejttest területén van jelen.

2.5.3. Az akvaporinok szerepe patológiás állapotokban

Az akvaporinok mind az emberben, mind egyéb emlősökben is számos élettani és kórélettani folyamatban szerepet játszanak. Az Ap0 hibája kongenitális kataraktát okoz, az Ap5 hibás expressziója pedig Sjögren-szindrómához vezethet (Agre és mtsai 2002). Az Ap3 a cisztás fibrózis, az Ap2-problémája pedig a nefrogén diabetes insipidus patogenezisében játszhat szerepet.

Az agy egyes patológiás állapotaiban különösen az Ap4-nek tulajdonítanak jelentőséget. Az agyszövet kórélettani változásai során regionális ödéma keletkezhet, amelyet két részre oszthatunk: a vazogén és a citotoxikus ödémára (Badaut és mtsai 2002). Az előbbi a vér-agy-gát megnyílásának és a plazma az extracelluláris térbe való kilépésének a következménye. Az utóbbi eredete még tisztázatlan, szerepe lehet a májelégtelenség során fellépő ammóniametabolitoknak (Chavarria és mtsai 2010), vagy az iszkémiás állapotok által okozott metabolikus változásoknak (Unterberg és mtsai 1997), mindenesetre ezt az állapotot az asztrociták megduzzadása jellemzi. Az agyi vérelégtelenséget követően az asztrociták nagymennyiségű Na^+ , K^+ , Cl^- iont vesznek fel az extracelluláris térből, amelyet víz intracelluláris beáramlása követ (Kimelberg 1995). Traumás agysérülést követően 24 órával az Ap-immunpozitivitás csökkenése volt tapasztalható azokon a területeken, ahol a vér-agy-gát megsérült, és 3 nappal később növekedés volt tapasztalható a széli területeken (Ke és mtsai 2001). Ezek az ellentétes hatások egyrészt az átmeneti vazogén ödémával másrészt az elhúzódó citotoxikus ödémával magyarázhatók. Az Ap4 csökkenése a vazogén ödéma kivédését szolgálhatja, míg az emelkedés a citotoxikus komponens elhárításában segíthet (Ke és mtsai 2001). Az Ap4 deléciója „knockout” egerekben csökkentette az agyödémát akut vízintoxikációt követően és az arteria cerebri media leköttése után is (Manley és mtsai 2000). Nem szabad azonban elfelejteni, hogy egyéb vízcsatornatípusok (Ap9, Ap5, Ap3, Ap8) expressziója is megváltozhat agyi történés során (Yamamoto és mtsai 2001), amelyek esetleg képesek az Ap4 hiányát pótolni.

3. Célkitűzések

A disszertáció fő célkitűzései között a következő jelenségek vizsgálatai szerepeltek:

- 1) A β -disztroglikán szerepe a Mercier által leírt fraktonrendszer kapcsolatában.
- 2) Hogyan változik ez a kamrarendszer specializált területein, mint például a cirkumventrikuláris szervek?
- 3) Hogyan függ össze a β -disztroglikán expressziója az Ap4 immunpozitivitás változásaival?

Az adatok alapvetően kifejllett patkányból származnak, de igyekeztünk kiterjeszteni kutatásainkat fejlődő állatokra és egyéb gerincesekre is.

4. Módszerek

4.1. Kísérleti állatok

Kísérleteinket 20 darab felnőtt patkányon (Wistar, 250-300g, hím és nőstény), 3 felnőtt csirkén (Hunnia broiler), 3 felnőtt gerbilen, 3 nyúlön és 1 tuskés ráján (*Dasyatis akajei*) végeztük. Fejlődéstani kísérleteinkhez patkányembriókat (14, 16, 18, 20 naposakat), korai posztnatális állatokat (újszülött, 2, 4, 7, 9 naposakat) és fiatal patkányokat (15, 19, 20, 21, 30 naposakat) használtunk. A patkányok pároztatása után a terhesség bekövetkeztét rendszeres kenetvétellel határoztuk meg. A spermazóópozitív kenet napját tekintettük E0-nak, a szüóetés napját P0-nak.

4.2. Fixálás és metszés

A kifejllett állatok egy részét éóterrel, más részét ketamin-xilazin (20 és 80mg/ttkg, i.m.) keverékével elaltattuk és intrakardiálisan perfundáltuk 100 ml fiziolóógiás sóoldattal, majd 300 ml 4%-os paraformaldehiddel (0,1M-os foszfát-pufferben, pH=7,4). A perfúóziót követően az agyakat eltávolítottuk, majd az előzővel azonos fixálóoldatba helyeztük 3 napra (4°C-on). Az embriókat császármetszéssel emeltük ki az anyából (ketamin-xilazin narkóózt követően, 20 és 80 mg/ttkg, i.m.). Az embriók koponyáját megnyitva az agyakat immerzióósan fixáltuk a már említett 4%-os

paraformaldehyddel. A korai posztnatális állatok agyait éternarkózist követően hasonló módon fixáltuk. A fiatal patkányok fixálása megegyezett a felnőtt állatoknál leírtakkal.

A sorozatmetszeteket (vastagság: 50-100 μ m) vibrációs mikrotómmal készítettük (Leica VT 1000S) a koronális, szagittális és horizontális síkban, szükség esetén agarba ágyazás után. A patkány- és csirkeagyakból származó metszeteket atlasz segítségével (Paxinos és Watson 1998, Puelles és mtsai 2007) azonosítottuk. A metszeteket PBS-ben (foszfát-puffer-só, 0.01M-os foszfát-puffer 0,9%-os NaCl oldatban, pH=7.4) tároltuk 4 °C-on.

4.3. Primer antitestek

A kísérletek során felhasznált primer antitestek az 5. táblázatban találhatók.

5.táblázat

antitest	faj	gyártó cég	hígítás
anti- β -disztroglikán	egér *	Novocastra	1:100
anti-akvaporin-4	nyúl **	Sigma	1:200
anti- α -disztrobrevin	kecske **	Santa Cruz	1:100
anti- β -disztrobrevin	kecske **	Santa Cruz	1:100
anti-utrofin	egér *	Novocastra	1:10
anti- α 1-szintrofin	nyúl **	Sigma	1:100
anti-GFAP	nyúl **	DAKO	1:100

* monoklonális, ** poliklonális

4.4. Immunhisztokémia

A metszeteket 20%-os normál lószérummal kezeltük (90 percig szobahőmérsékleten), a nonspecifikus antigénkötés blokkolására. Ezután és minden immunhisztokémiai lépést követően mosást alkalmaztunk PBS-ben, 30 percig. A primer antitesteket 0,5% Triton X-100-at és 0,01% Na-azidot tartalmazó PBS-ben hígítottuk, majd metszeteinket 40 óráig, 4°C-on inkubáltuk. A következő fluoreszcens festékekkel jelölt szekunder antitesteket használtuk kísérleteink során: fluoreszcein-izotiocianáttal (FITC) konjugált anti-nyúl antitest, FITC-konjugált anti-kecske antitest és Cy3-konjugált anti-egér antitest (mindhárom a Jackson ImmunoResearch-től, 1:200, szobahőn 3 óráig). Az elkészült metszeteket glicerol és desztillált víz 1:1 arányú keverékében tárgylemezre húztuk fel.

Néhány metszetet az avidin-biotinilált-peroxidáz (ABC) módszer szerint kezeltünk. Ebben az esetben az endogén peroxidáz-aktivitást 3%-os H₂O₂-vel (PBS-ben, szobahőn, 5 percig) inaktiváltuk. A normál lószérummal és primer antitesttel való inkubáció megegyezett az előbb leírtakkal. Ezt követően biotinilált anti-egér antitestet (Vector, 1:100) és ABC komplexet (Vector) alkalmaztunk 90 percig, szobahőmérsékleten. Az immunhisztokémiai reakció láthatóvá tételére 0,05%-os 3,3'-diaminobenzidin-tetrahidrokloridot (DAB) használtunk és 3%-os H₂O₂-t Tris-HCl pufferben oldva (0,05M, pH=7,4, szobahőmérsékleten). A peroxidáz-reakciót szemkontroll mellett végeztük és a DAB PBS-re való lecserélésével függesztettük fel. A metszeteket tárgylemezre húztuk fel és DePeX-szel fedtük le.

4.5. Konfokális lézer szkennelés mikroszkópia és digitális fényképezés

Az ABC-módszer szerint feldolgozott metszeteket Olympus BX-51 típusú (Olympus Optical, Japan), DP50 digitális kamerával felszerelt mikroszkóppal fényképeztük. A fluoreszcens metszetek nagy részét Radiance-2100 (BioRad, USA) konfokális rendszerű lézer szkennelés mikroszkóppal vizsgáltuk. Az antitestek lokalizációjának megerősítésére egymásra 90°-ban merőleges síkokban is készültek felvételek. A primer antitest elhagyása mellett készített metszeten struktúra-specifikus fluoreszcencia nem volt megfigyelhető.

4.6. Elektronmikroszkópos vizsgálatok

Két különböző módszer szerint hajtottuk végre kísérleteinket úm. a) pre-embedding immunhisztokémiai reakció β -disztroglikán ellen, b) elektronmikroszkópos megfigyelések immunhisztokémiai reakció nélkül. Mindkét esetben ultravékony metszeteinket a harmadik kamra dorzolaterális területéről készítettük. A fent említett immunhisztokémiai protokollt követve azonban a vizsgált agyszövet ultrastruktúrája rendkívüli mértékben károsodott, ezért az alkalmazott módszert a következő változtatásokkal hajtottuk végre: 0,5% glutáraldehidet adtunk a perfúziós oldathoz és a Triton X-100 mennyiségét 0,1%-ra csökkentettük a primer antitestet tartalmazó oldatban. A szövetdarabkákat 30 percig 1%-os ozmium-tetroxid oldatba merítettük, majd mosást követően (foszfát-puffer, 0,1M, pH=7,4) egyre felszálló alkoholsoron keresztül víve dehidráltuk ezeket. Propilén-oxidos immerziót követően a szövetdarabkákat epoxi-gyantába ágyasztuk (Durcupan, Fluka). Félvékony metszeteken kijelöltük a vizsgálandó területet és ultravékony metszeteket készítettünk ugyanazon az ultramikrotómon (Reichert Ultracut S). Végül ultravékony metszeteinket gridre vettük fel.

Azokat a mintákat, amelyeken nem végeztünk immunhisztokémiai reakciót uranil-acetáttal és ólom-citráttal kezeltük. A felvételek JEOL 100B típusú elektronmikroszkópon készültek Sys Morada digitális kamerával.

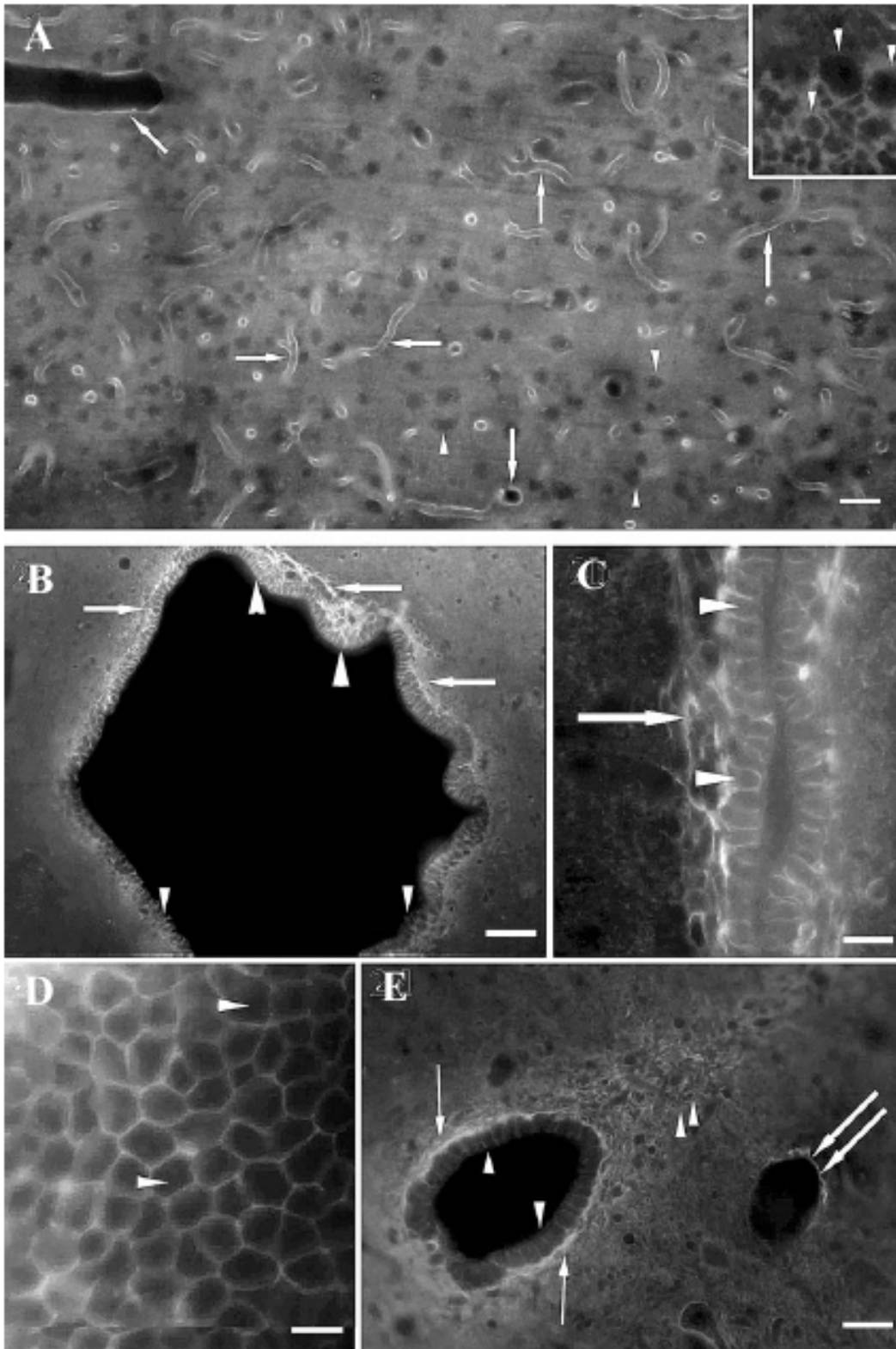
5.Eredmények

5.1. Vizsgálatok kifejlett patkányban

5.1.1. Általános észrevételek

Patkányban az Ap4-immunopozitivitás kijelölte a piális lamina limitans gliae-t és az agyi ereket (10/A). A neuronok Ap4-in-ak voltak, körülöttük pedig glianyúlványok homogénnek tűnő Ap4-ip szövédéke volt megfigyelhető (10/A.). Általában az ependima Ap4-jelölődése erősebb volt, mint a környező neuropilé. Ez a különbség a harmadik kamra és az aqueductus cerebri területén volt a legszembetűnőbb (10/B,C). A nagyfelbontású képeken egyértelmű volt, hogy az Ap4-jelölődés az ependimociták bazolaterális felszínére korlátozódott. A szubventrikuláris asztrociták szintén feltűnő Ap4-immunopozitivitást mutattak. A canalis centralis területén az ependima Ap4-in volt, más gliaelemek azonban, mint például a szubependimális asztrociták, perivaszkuláris végtalpak és a dorzális gliaszeptum Ap4-immunopozitívnak bizonyultak (10/D,E).

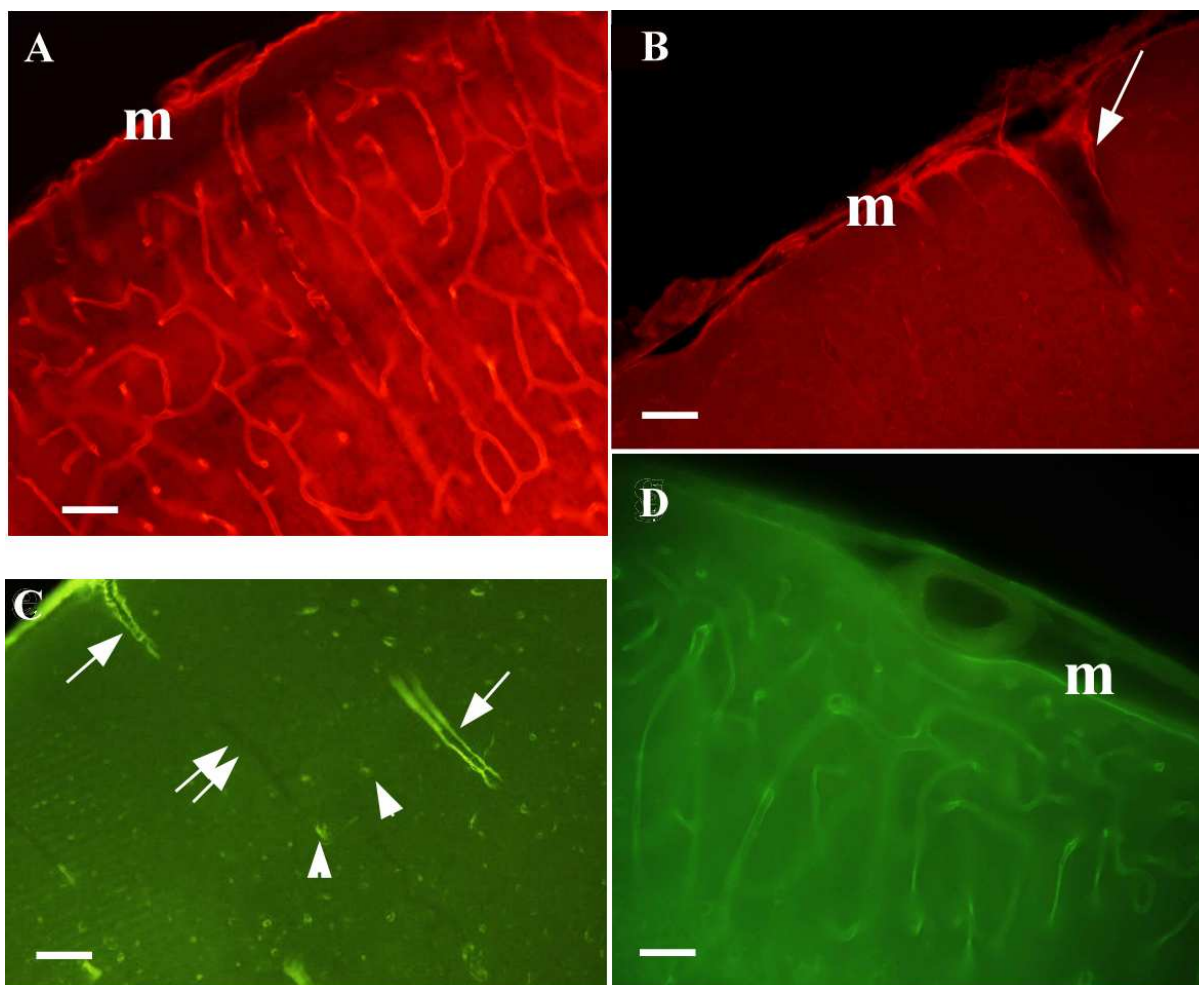
A β -Dg immunhisztokémiai reakciója mindenekelőtt az agyi ereket és a piális felszínt ábrázolta. (11/A). Ehhez hasonló eloszlást mutatott az α -disztrobrevin is, a meningeális felszín és a teljes agyi érhálózat jelölődött (11/D). Az utrofin a piális felszínre és az agyba belépő erek kezdeti szegmensére volt jellemző (11/B). Az α 1-szintrofint csak neuronokban és néhány (felszín közeli és mélyebb pozícióban levő) agyi érben detektáltuk (11/C).



10. ábra A: Az Ap4 immunfestése agyszövetben. Az erek Ap4-ip-ak voltak (nyíl). A neuronok Ap4-in-nak bizonyultak (nyílhegy), körülöttük pedig a glianyúlványok Ap4-ip szövedéke volt megfigyelhető (lásd a nagyobb felbontású inset képen). Skála 30 μ m. B-E: Az Ap4 immunfestése patkány endimájában. B: Az aqueductus cerebri endimája intenzíven Ap4-ip (nyílhegy). A szubventrikuláris asztrociták szintén jelölődtek (nyíl). C: Az Ap4-ip endimája (nyílhegy) a harmadik kamrában. Az Ap4-

immunpozitivitás az ependimociták bazolaterális membránjára korlátozódott. A szubventrikuláris asztrociták szintén Ap4-ip-ak voltak (nyíl). D: Az ependimocitákról készített tangenciális metszeten jól látható, hogy az Ap4 a sejtek membránjához lokalizálódik (nyílhegy). E: A canalis centralis ependimája Ap4-in (nyílhegy), a szubventrikuláris asztrociták viszont Ap4-ip-ak voltak (nyíl). A kettős nyíl jelölődött érre mutat, a kettős nyílhegyek pedig a dorzális gliasövényt jelzik. Skálák: B: 60 μm , C: 30 μm , D: 15 μm , E: 60 μm

11. ábra



11. ábra A DGK különböző tagjainak immunfestése agyszöveten. A: β -disztroglikánnal a teljes agyi érhálózat és a meningeális felszín (m) is immunpozitív volt. B: Az utrofin immunfestése a meningeális felszínt (m) és csak az agyi erek kezdeti szegmensét (nyíl) jelölte ki. Az $\alpha 1$ -szintrofin csak néhány érben (nyíl) és neuronokban (nyílhegy) volt detektálható. Az α -disztrobrevin a teljes agyi érhálózatban és a meninxben (m) volt jelen. Skálák: A-D: 30 μm

5.1.2. A kamrafal vizsgálata - a globulusok

5.1.2.1. A β -Dg-ip globulusok szerkezete

A kamrarendszer mentén kerek, β -Dg-ip képletek sorakoztak a ventrikuláris felszín mentén (12/A). Átmérőjük 1 és 2 μm között volt és szigorúan ugyanabban a rétegben helyezkedtek el, 6-8 μm -re a kamrafelszíntől és egymástól 3-5 μm távolságra. A kapillárisok átmetszetével szemben ezek tömör, üreg nélküli képleteknek bizonyultak. Háromdimenziós szerkezetük és eloszlásuk meghatározásához koronális, szagittális és horizontális metszetek készültek. Mindegyik síkban hasonló tömör, gömbölyű megjelenésük volt, ezért kapták a „globulus” kifejezést. Hasonló globulusok voltak jelen mind a fluoreszcens, mind a DAB-módszerrel kezelt metszeteken (12/B). A primer szérum elhagyásakor globulusok nem voltak megfigyelhetők.

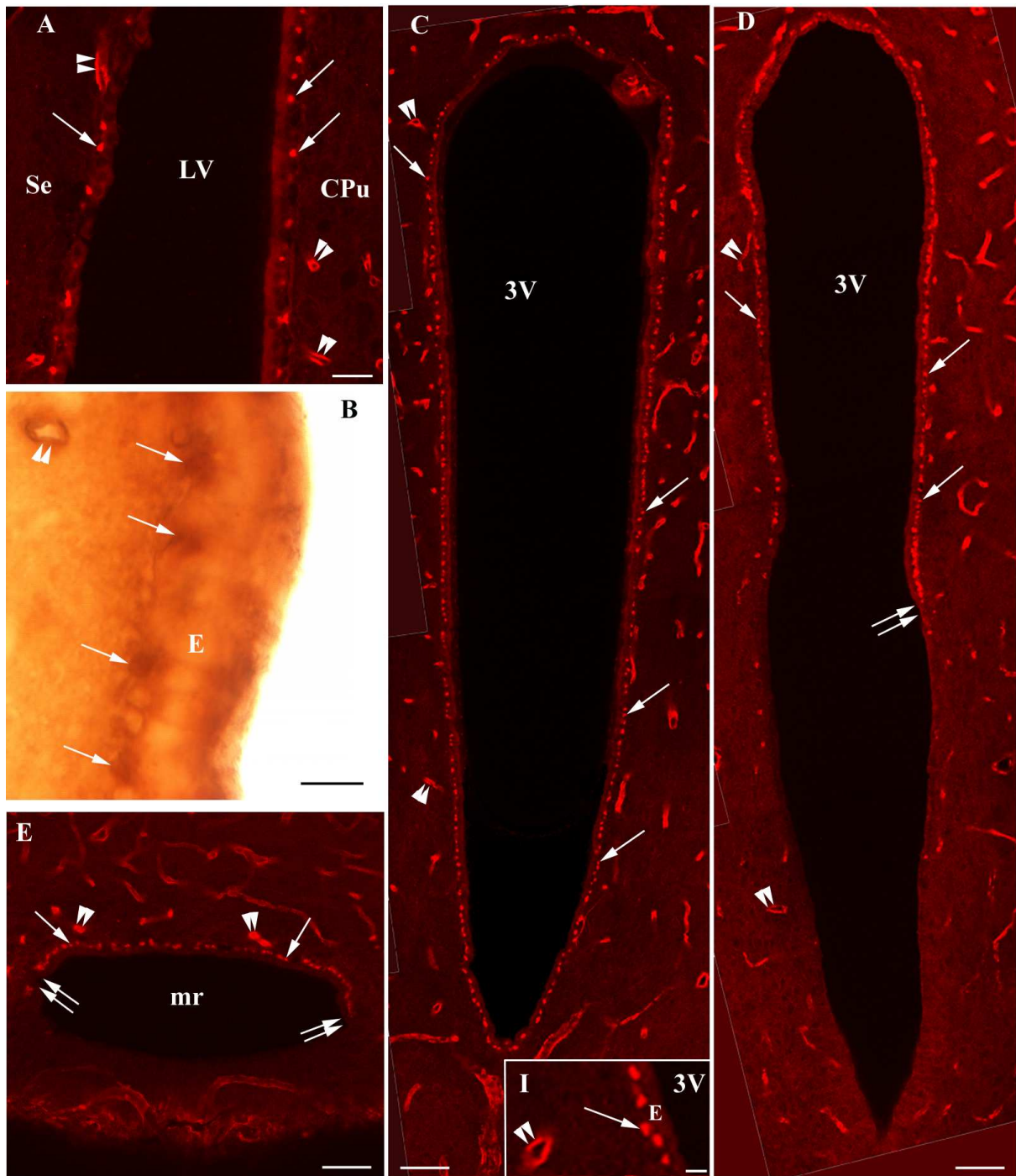
5.1.2.2. Az Ap4 és a DGK további tagjai a globulusokban

A β -Dg-ip globulusok területe egyben Ap4-ip is volt, a kolokalizációt egymásra merőleges síkokban készített kettős jelzéses képek bizonyítják (13/A,B).

A β -Dg-hoz hasonlóan az utrofin és az α -disztrobrevin szintén megtalálható volt a globulusokban a kamrarendszer mentén (14/A-E). A β -disztrobrevin neuronokban is jelen volt (nincs kép), azonban erekben és az endimában nem. Az α 1-szintrofin nem volt megtalálható a globulusokban, hanem az endimociták membránhoz közeli részein helyezkedett el (14/F).

Kettős jelzéses kísérlet bizonyította az α -disztrobrevin és β -disztroglikán (15/A-C), valamint utrofin és β -disztroglikán kolokalizációját (15/D-F). Emellett kettős jelzéses kísérlet bizonyította a β -disztroglikán és α 1-szintrofin különböző eloszlását (15/G-I).

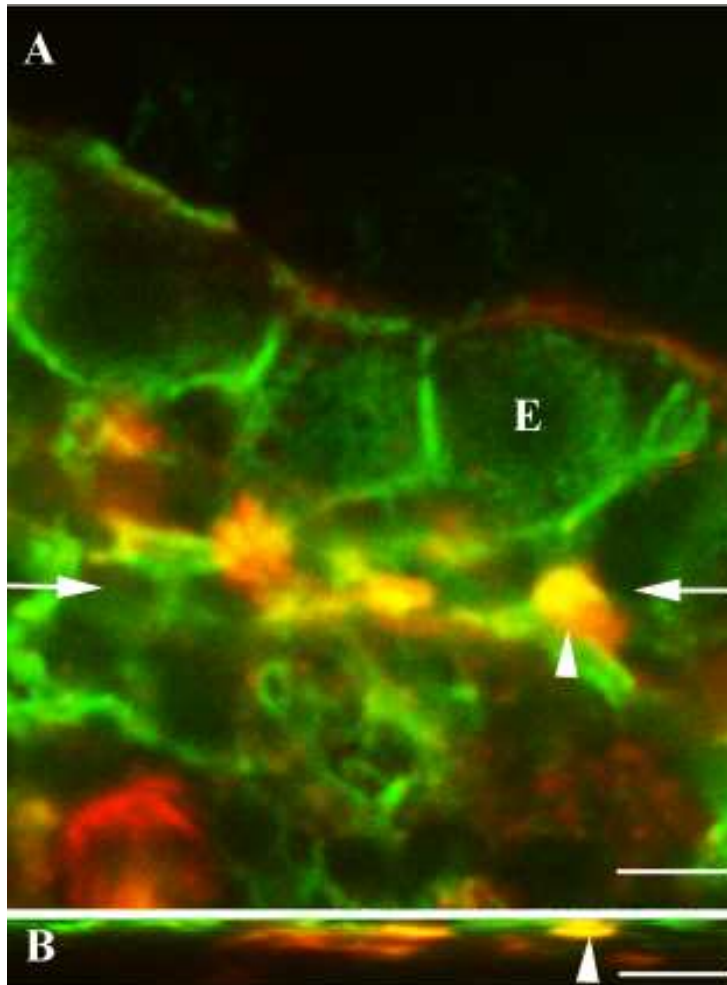
12. ábra



12. ábra A β -disztroglikán immunhisztokémia reakciója a kamrarendszer mentén. A: Üreg nélküli β -Dg-ip globulusok (nyíl) sorakoztak az oldalkamra (LV) területén. Lumenük által a legkisebb kapillárisok (kettős nyílhegy) is tisztán megkülönböztethetőek voltak. CPu-nucleus caudatus-putamen komplex Septum. Skála: 20 μ m. B: A β -Dg-ip globulusok (nyíl) az ABC-módszerrel. A lumennel rendelkező kapilláris (kettős nyílhegy) elkülönül ezektől. E-ependima. Skála: 5 μ m. C: A β -Dg-ip globulusok a harmadik kamra (3V) területén a P1800-as magasságnak megfelelően (Bregma-1.80 Paxinos és Watson, 1998 szerint). A β -Dg-ip globulusok (nyíl) mind a ventrális, mind a dorzális részen jelen voltak. Kettős nyílhegy-kapilláris. Skála: 40 μ m. Inset (I) kinagyított kép, E-ependima. Skála: 5 μ m. D: A harmadik

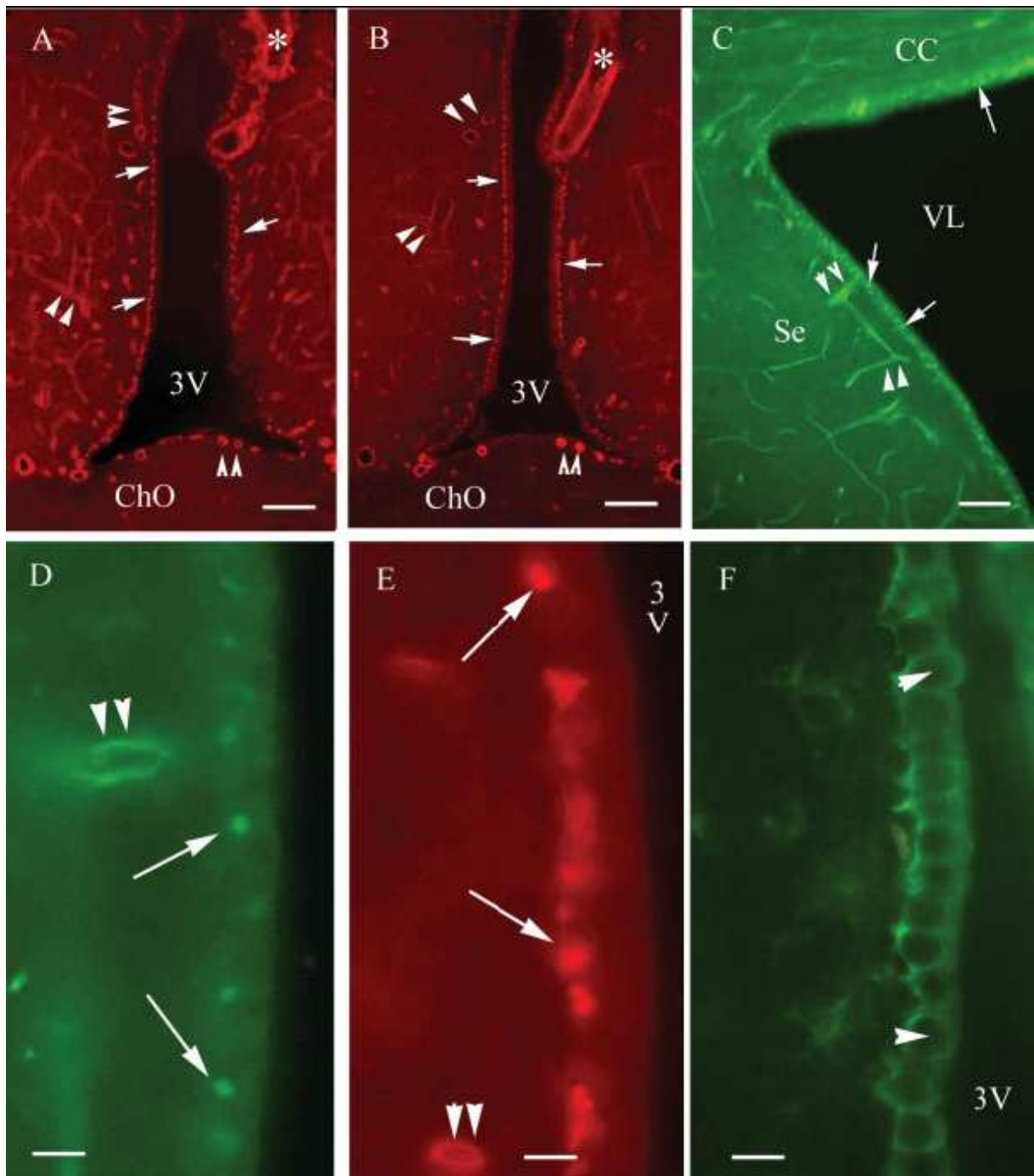
kamra (3V) a P2100 magasságnak megfelelően (a C-hez képest kaudálisan készült). Itt a β -Dg-ip globulusok (nyíl) csak a dorzális részen voltak megtalálhatók, és a középrésznek megfelelően hirtelen megszűntek (kettős nyíl). Skála: 40 μ m. E: A recessus inframamillaris (mr) a P4200-nak megfelelően. β -Dg-ip globulusokat (nyíl) csak a dorzális részen találtunk. A globulus-mentes ventrális terület éles határral kezdődik (kettős nyíl), kettős nyílhegy-kapilláris. Skála: 40 μ m.

13. ábra



13. ábra A: A β -Dg-ip (piros) globulusok Ap4-ip-ak (zöld) is voltak (nyílhegy). A nyilak a keresztmetszeti kép (B kép) magasságát jelzik. E-ependimocita. B: A keresztmetszeti képen igazolódott a β -Dg és Ap4 együttes előfordulása a globulusokban (nyíl). Skálák: 5 μ m.

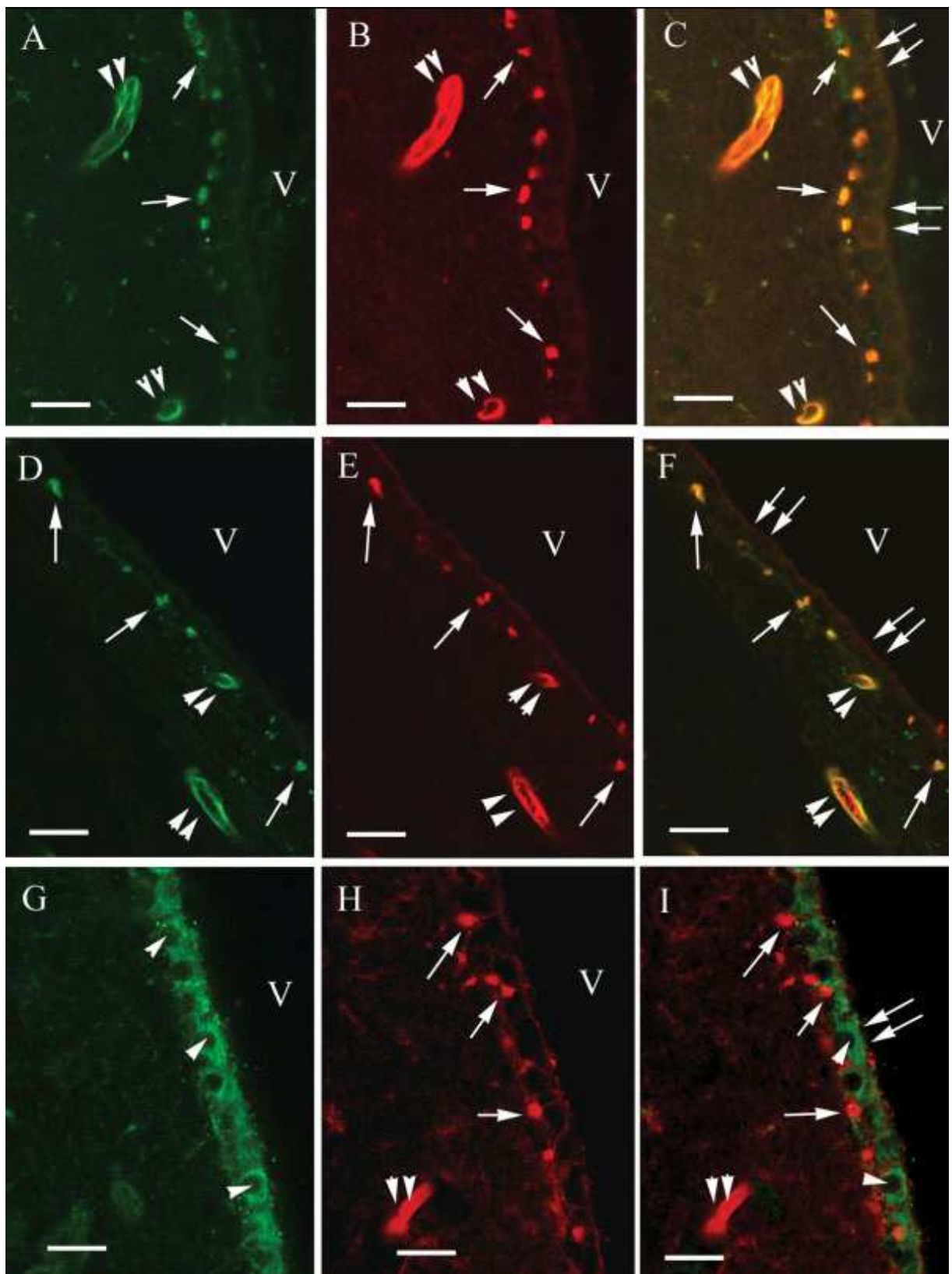
14. ábra



14.ábra A DGK különböző tagjainak immunfestése. A-B: A β -disztroglikán (A kép) és utrofin (B kép) eloszlása a harmadik kamra mentén (3V). A globulusok (nyíl) hasonló „gyöngysor”-szerű eloszlás figyelhető meg mindkét esetben. Kettős nyílhegy-kapillaris, csillag- nagyér, ChO-chiasma opticum. Skála: 100 μ m. C-D: Az α -disztrobrevin eloszlása az oldalkamra (VL) területén. A globulusok (nyíl) és az erek (kettős nyílhegy) bizonyultak immunpozitívnak. CC-corpus callosum, Se- septum. Skálák: 100 μ m, 10 μ m. E: A harmadik kamra (3V) területének kinagyított részlete utrofin immunfestésével. A globulusok és az erek utrofin-ip-ak. Skála: 10 μ m. F: α 1-szintrofin immunhisztokémiai reakciója az ependimociták

(nyílhegy) kontúrjait ábrázolta. Globulusok nem voltak megfigyelhetők. 3V-harmadik kamra. Skála: 10 μ m.

15. ábra



15. ábra. A DGK tagjainak kettős jelzéses vizsgálatai. A: α -disztrobrevin, B: β -disztroglikán, C: egymásravezített kép (A+B); D: α -disztrobrevin, E: utrofin, F: egymásravezített kép (D+E); G: α 1-szintrofin, H: β -disztroglikán, I: egymásravezített kép (G+H). A sárga szín kolokalizációt jelez. Nyilak: globulusok, nyílhegyek: az endimasejtek nem festődött magjainak helye (α 1-szintrofin esetén), kettős nyílhegyek: erek, kettős nyilak: az endima ventrikuláris felszíne, V: kamra. Skálák: 15 μ m

Az egyes DGK összetevők agyszöveten belüli eloszlásáról az 5. táblázat tájékoztat.

5.táblázat Az egyes DGK tagok agyszöveten belüli eloszlása

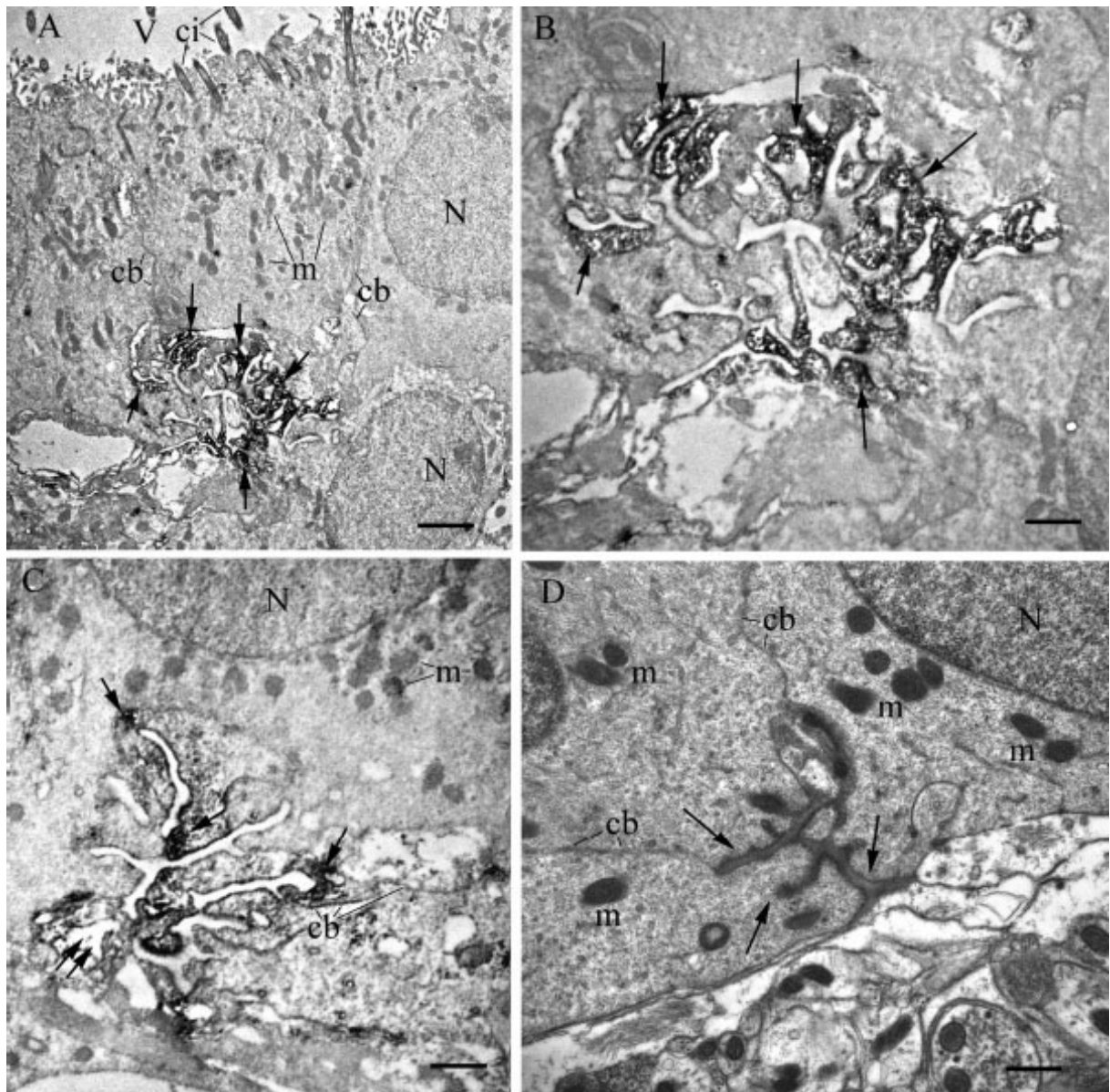
	globulus	ér	ependima	neuron
β -disztroglikán	++	++	-	-
α -disztrobrevin	++	++	-	-
β -disztrobrevin	-	-	-	+
utrofin	++	+/-	-	-
α 1-szintrofin	-	+/-	++	+
akvaporin-4	++	++	++	-

++: erősen ip +:értékelhetően ip -: immunnegatív

5.1.2.3.. Elektronmikroszkópos vizsgálatok

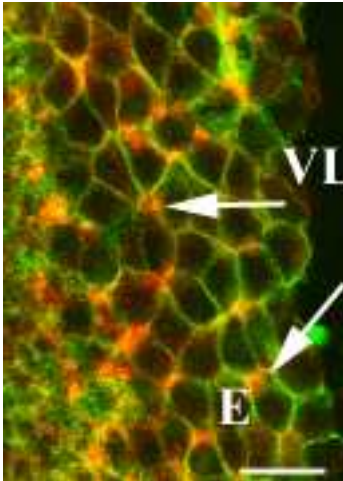
A β -Dg ultrastrukturális eloszlásának vizsgálatakor a diaminobenzidin-precipitáció az endimociták bazális részén volt megtalálható, az itt elhelyezkedő membránbetüremkedésekben, ciszternákban, vagy labirintusszerű membránrendszerekben (16/A-C). Ennek a labirintusrendszernek a mérete megegyezett a fluoreszcens metszeteken talált globulusokéval. A szerkezet komplexitása azonban változatos volt. Néhány esetben látható volt összeköttetésük vékony, intercelluláris hasadékok mentén az extraependimális tér felé. Abban az esetben, amikor a metszeteket immunhisztokémiai reakció nélkül vizsgáltuk, de uranil-acetátos és ólom-citrátos előkezelést használtunk az ultravékony szeleteken, a labirintusrendszert vékonyan enyhén elektrondenz anyag töltötte ki (16/D). Ahogyan a 16/D ábra is szemlélteti, a globulusok több endimocita találkozási pontjánál alakulnak ki. Ezt támasztja alá az endimocitákról megközelítőleg tangenciálisan készített metszet Ap4 és Dg kettős immunfluoreszcens jelzésével (17. ábra). A β -Dg-ip globulusok az endimociták találkozási szögleteinél helyezkedtek el (ti. ott, ahol legalább 3 endimocita érintkezett egymással). Egy endimocita kerülete mentén akár 5-6 ilyen β -Dg-ip globulus is megtalálható volt.

16. ábra



16. ábra Elektronmikroszkópos felvételek. A-B: labirintus-szerű struktúrák ábrázolódtak az ependimociták bazális részén, amelyekben az β -Dg immunprecipitátum helyezkedett el (nyíl). N-nucleus, cb-sejthatár, ci-cilia, m-mitokondrium, V-agykamra. C: hasonló, de az előzőnél egyszerűbb struktúra. Figyeljük meg az immunprecipitátum (nyíl) mellett elhelyezkedő extracelluláris teret (kettős nyíl). D: Immunhisztokémiai reakció nélkül, uranil-acetátos és ólom-citrátos kezelést követően láthatóvá tett labirintus-szerű struktúrát elektrondenz anyag töltötte ki (nyíl). A labirintus három ependimocita találkozási pontjánál helyezkedett el. Skálák: A: 1 μ m, B: 300 nm, C: 500 nm, D: 400 nm.

17. ábra



17. ábra Az endimocitákról (E) készített tangenciális metszet a β -Dg (piros) és az Ap4 (zöld) immunfestésével. Figyeljük meg, hogy a globulusok általában 3 endimocita találkozási szögletében fordulnak elő (nyíl). VL-oldalkamra. Skála: 10 μ m

5.1.3. A globulusok eloszlása a kamrarendszer mentén

A β -Dg-ip globulusok a teljes kamrarendszer mentén előfordultak az aquaeductus cerebri és a canalis centralis területét is beleértve. Előfordulásuk nem függött az endimociták magasságától, akár lapos, köbös vagy hengeres sejtek voltak. Az egyetlen kivétel a harmadik kamra ventralis része volt, ahonnan teljesen hiányoztak (12/C,D). Ennek a területnek a pontos határai:elölről az area retrochiasmatis és a nucleus arcuatus között P2100 μ m-nél (a P jelentése: a Bregma mögött), hátulról a recessus inframamillaris kaudális része (P4500 μ m), ventrálisan magába foglalja a teljes eminentia medianát és beterjed a recessus inframamillarisba (12/E). Mitro és Palkovits (1981) morfológiai adatait alapul véve, az a terület, ahonnan a β -Dg-ip globulusok hiányoznak, a harmadik kamra 16,4%-át jelenti, ami a teljes kamrarendszer felszínének 4,4%-át jelenti.

5.1.3.1 A globulusok elhelyezkedése az endimához és az asztrocitákhoz viszonyítva

A β -Dg-ip globulusok az endimociták bazális felszínén helyezkednek el (18/A,B). A GFAP-ip asztrocitanyúlványok összefüggő „kordont” formáltak a

kamrafelszínnel párhuzamosan a β -Dg-ip globulusok kontraependimális oldalán. A nyúlványok egy része összeköttetésben állt a globulusokkal (18/A inset). A „kordon”-tól ependimálisan erek nem voltak fellelhetők. Ez az elrendeződés hasonló volt a negyedik kamra esetében és a canalis centralis területén is (18/E,F).

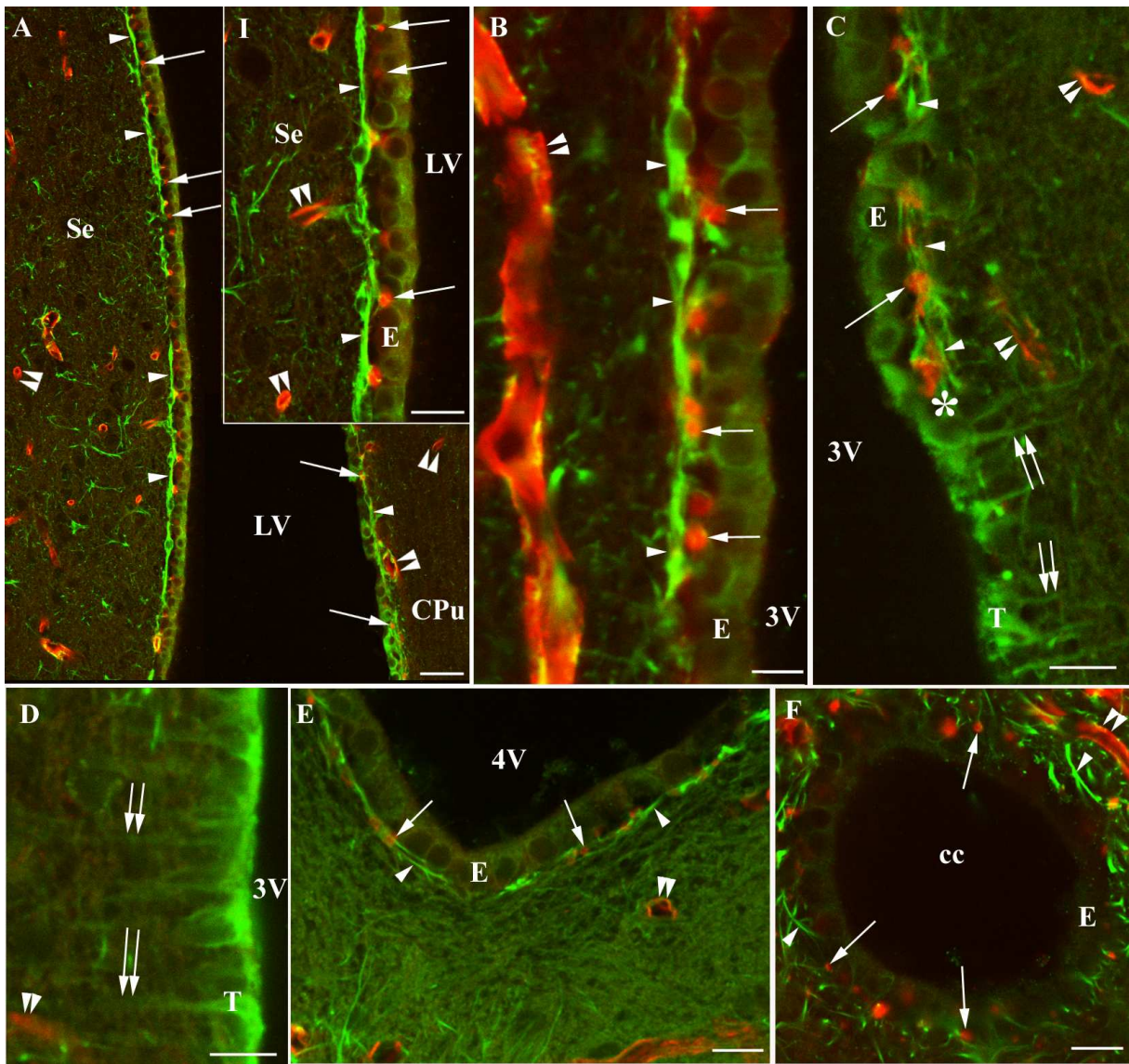
A harmadik kamra ventrális részén, az eminentia mediana területén taniciták találhatóak, amelyek hosszú bazális nyúlványukkal a piális felszínnel teremtenek kapcsolatot. A taniciták és ependimociták közötti átmenet éles vonalként jelentkezik, és ettől a vonaltól ventrálisan globulusok nem voltak találhatóak (18/C,D). Ennek megfelelően a fent említett globulus-mentes terület megfelelt a taniciták által határolt harmadik kamrának. Itt a kamrafelszínnel párhuzamos GFAP-ip asztrocitanyúlványok is hiányoztak.

5.1.3.2. A cirkumventrikuláris szervek: az eminentia mediana

Az eminentia mediana területén Ap4-ip plexus ábrázolódott (19/A,B). GFAP-jelzéssel hasonló festődést tapasztaltunk (19/D). A plexus feletti kamrakontakt réteg azonban Ap4-in terület volt. Áteső fényben készített és Ap4-jelzéssel felvételek egymásravezítése bizonyította ezt a feltevést (19/B,C). Az Ap4-ip plexus a kamrafal vastagságának középső részén helyezkedett el, emellett helyenként penetrálta a külső réteget és elérte a piális felszínt is. Tanicita jellegű sejtek Ap4-immunfestésével itt nem rajzolódottak ki. Az ettől dorzálisan elhelyezkedő taniciták Ap4-ip-nak bizonyultak (19/A).

B-disztroglikán és Ap4 kettős jelölésével - korábbi eredményeinkkel összhangban - az eminentia mediana területén nem voltak globulusok megfigyelhetők (20/A), a β -Dg-ip globulusok csak ott voltak jelen, ahol ependimociták határolták a kamrafelszínt (20/B, C,D). Az itt elhelyezkedő tanicitákból álló ependima Ap4-in volt (20/D), míg a dorzolaterálisan elhelyezkedő ependima tanicitái Ap4-immunpozitívak voltak (20/C).

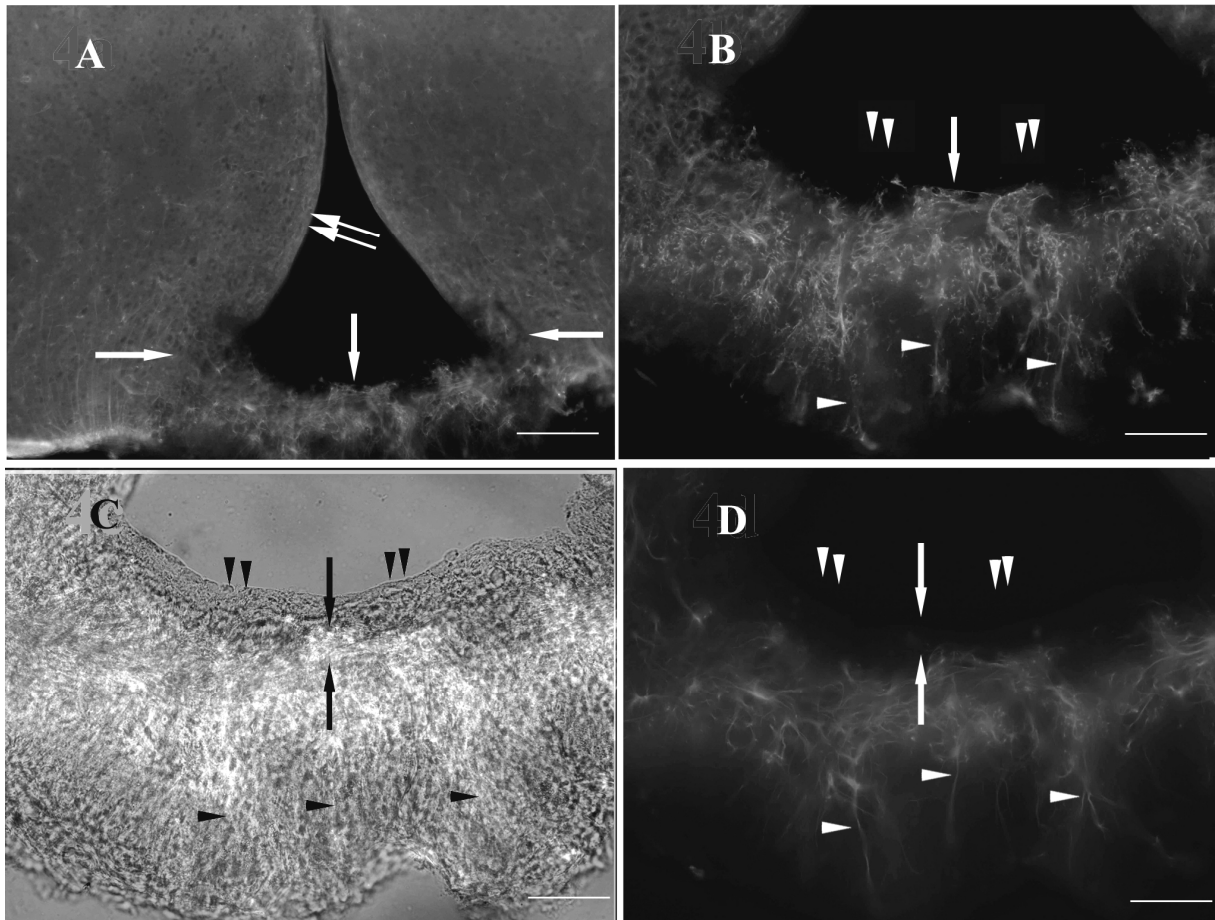
18. ábra



18. ábra β -Dg (piros) és GFAP (zöld) kettős immunjelzése a kamrarendszer mentén. A: A β -Dg-ip globulusok (nyíl) jelen voltak az oldalkamra mentén (VL). A GFAP-ip asztrocitakordon (nyílhegy) választotta el ezeket a β -Dg-ip erektől (kettős nyílhegy). CPu- nucleus caudatus-putamen komplex, Se-septum. Skála: 25 μ m. Inset (I): a septum kinagyított részlete. A β -Dg-ip globulusok (nyíl) az endimociták (E) bázisánál helyezkedtek el és ezekben lumen nem volt megfigyelhető, mint az erek (kettős nyílhegy) esetében. Skála: 10 μ m. B: A harmadik kamra (3V) endimociták (E) által bélelt fala. A jelölések megegyeznek az A képen találhatóakkal. Skála: 5 μ m. C: A harmadik kamra (3V) fala a határvonal mentén (csillag), ahol az endimociták (E) felváltódnak tanicitákkal (T). Kettős nyíl-taniciták nyúlványai. A β -Dg-ip globulusok (nyíl) az endimociták alatt voltak jelen, a tanicitákkal határolt részen nem. Kettős nyílhegy-erek, nyílhegy-asztrocitanyúlványok. Skála: 10 μ m. D: A harmadik kamra (3V) ventrális részén taniciták (T) voltak találhatóak, de β -Dg-ip globulusok és GFAP-ip asztrocitakordon nem. Kettős nyílhegy: erek, kettős nyíl- tanicitanyúlványok. Skála: 10 μ m. E: A negyedik kamra (4V) fala. A jelölés megegyezik az A képnél

leírtakkal. Skála: 10 μm . F: A canalis centralis területe, a jelölés megegyezik az A képen leírtakkal. Skála: 10 μm .

19. ábra

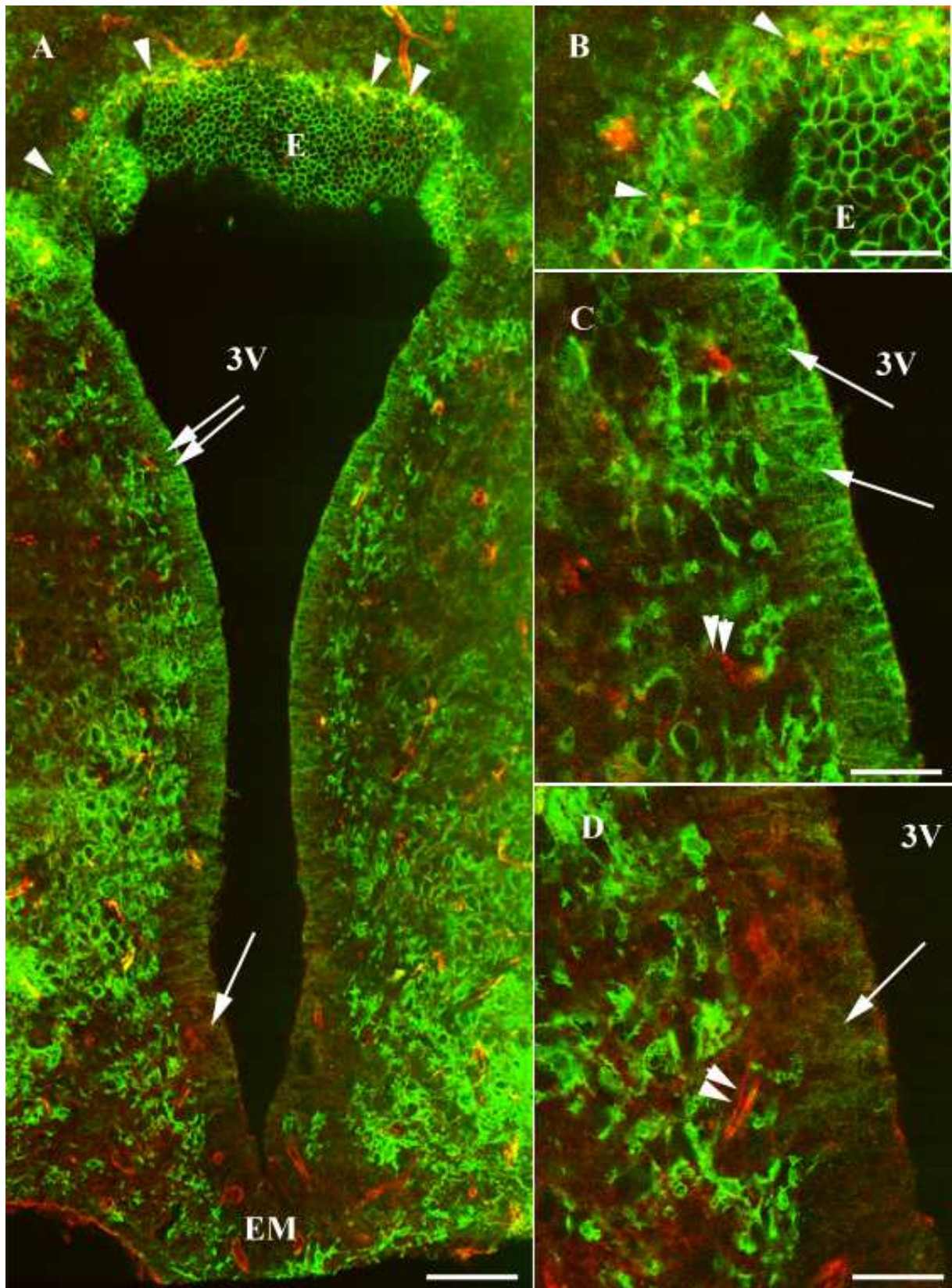


19. ábra Az eminentia mediana területe Ap4 és GFAP immunjelzésével. A-B: Az eminentia mediana területének középső és felszín felé eső része Ap4-ip volt (nyíl). Ez ettől dorzálisan elhelyezkedő taniciták Ap4-ip-ak voltak (kettős nyíl). Az Ap4-ip tanicitanyúlványok (nyílhegy) elérték a piális felszínt. C: Áteső fényben készített kép és a B kép összevetése bizonyítja, hogy az eminentia mediana legbelső rétege Ap4-in (kettős nyílhegy). D: GFAP immunfestése az Ap4-hez hasonló eredményt mutatott. Skálák: A: 150 μm , B-C: 50 μm .

5.1.3.3. A cirkumventrikuláris szervek: a SCO

Annak ellenére, hogy a harmadik kamra endimája intenzív Ap4 immunpozitivitást mutatott, a SCO területe Ap-4-in volt (21/A). Emellett a GFAP is hiányzott a sejtekből (nincs kép), megegyezve a laboratóriumunk korábbi eredményeivel (Kálmán és Hajós 1989). B-disztroglikán és Ap4 kettős jelzésével a szubkommissurális szerv területéről, akárcsak mint az eminentia medianából, hiányoztak a globulusok (21/B).

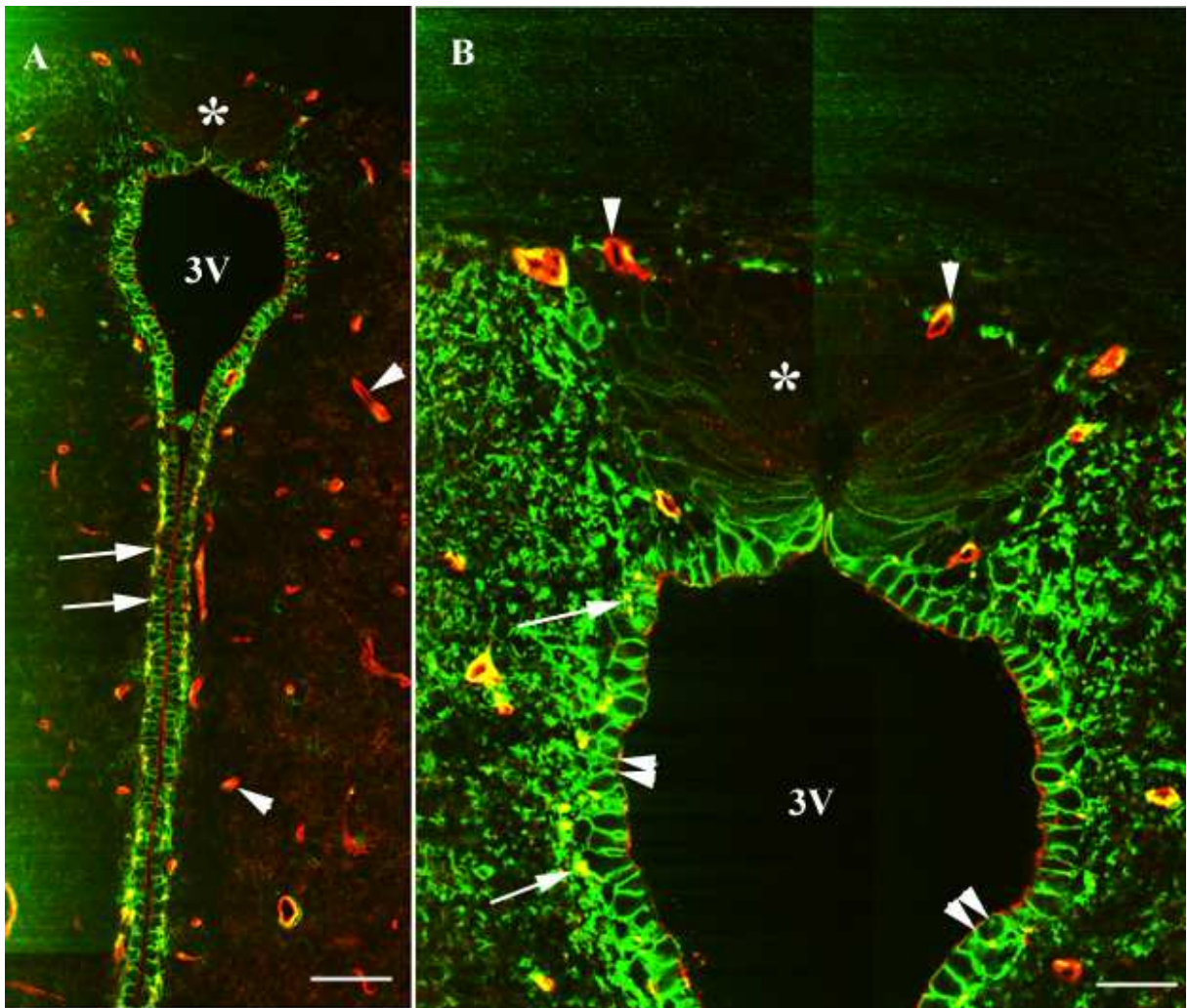
20. ábra



20. ábra Az eminentia mediana területe Ap4 (zöld) és β -Dg (piros) immunfestésével patkányban. A: Az eminentia mediana (EM) területén az ependima Ap4-in (nyíl) volt. Az ettől dorzálisan elhelyezkedő taniciták Ap4-immunpozitivitást mutattak (kettős nyíl). B-Dg-immunpozitív globulusok (nyílhegy) csak a

harmadik kamra (3V) dorzális részén voltak megtalálhatók, ahol endimociták (E) alkották a felszíni réteget. Skála: 60 μm . B: A harmadik kamra (3V) dorzális része kinagyítva. C: A harmadik kamra (3V) középső részének kinagyítása. D: A harmadik kamra ventrális részének nagyított képe. Kettős nyílhegy:-erek. Skálák B-D: 25 μm .

21. ábra



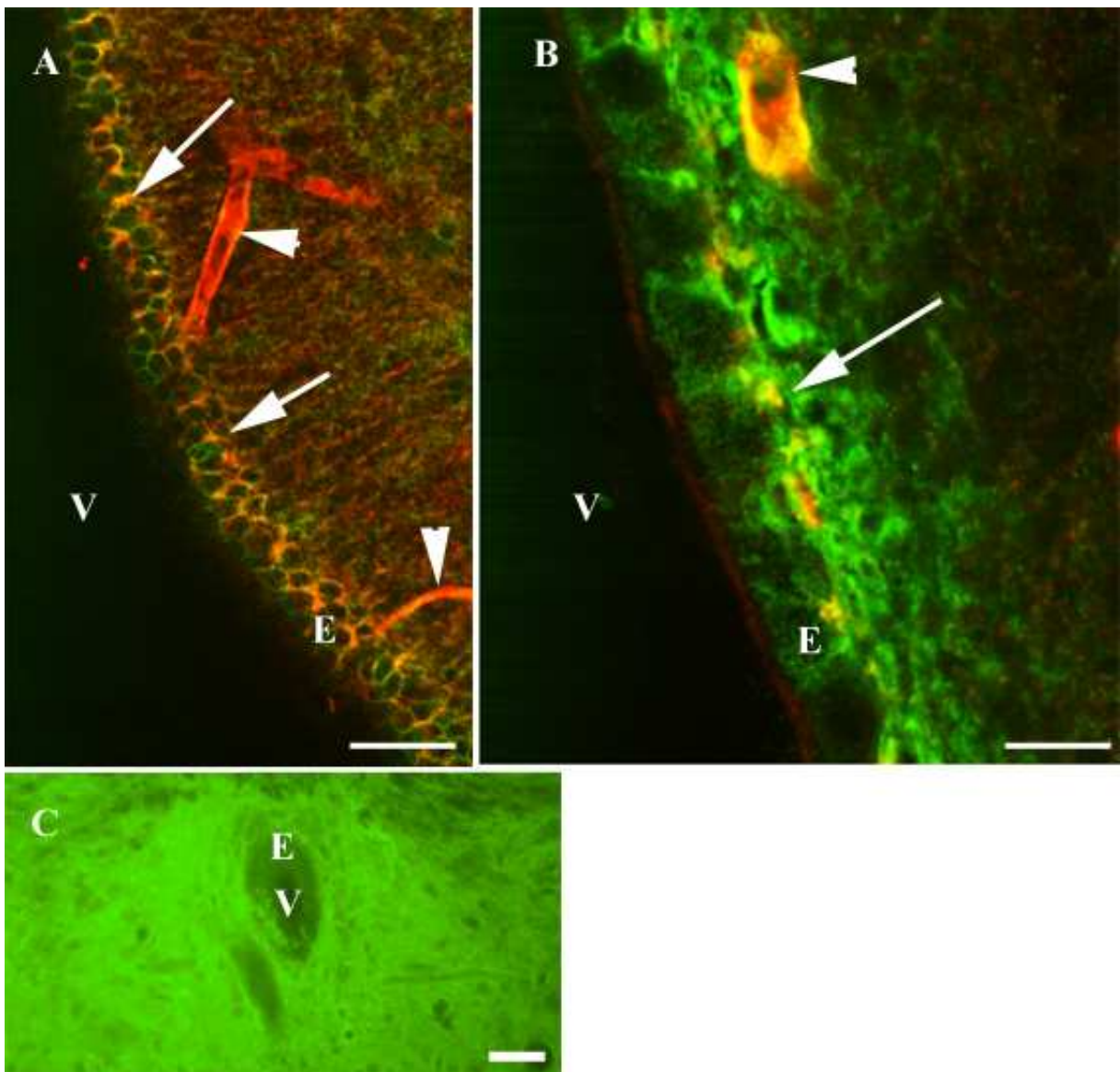
21. ábra Patkány SCO β -Dg (piros) és Ap4 (zöld) immunhisztokémiai reakciójával. A-B: A SCO területe (csillag) Ap4-in volt és β -Dg-ip globulusok sem ábrázolódtak, csak β -Dg-ip erek (nyílhegy) voltak itt megfigyelhetők. A SCO-tól ventrálisan megtalálhatóak voltak a β -Dg-ip globulusok (nyíl), amelyek az Ap4-ip endimociták (kettős nyílhegy) bazális részén helyezkedtek el. 3V-harmadik kamra. Skála: A: 40 μm , B: 20 μm .

5.2 Fajok közti összehasonlító és fejlődéstani tanulmányok

5.2.1 A globulusok előfordulása különböző fajokban

Csirkeagyban tett megfigyeléseink általában nem különböztek azoktól, amiket a β -Dg és az Ap-4 tekintetében patkányagyon tettünk. Erős Ap4-immunpozitivitás ábrázolódott a perivaszkuláris agyállományban és a piális glia limitans területén (nincs kép). Az endimális réteg az Ap4-immunreakcióval a környező agyállománynál intenzívebben jelölődött az oldalkamra (22/A), harmadik kamra (22/B) és a negyedik kamra területén, viszont a canalis centralis esetében Ap4-immunnegatív volt (22/C).

22. ábra



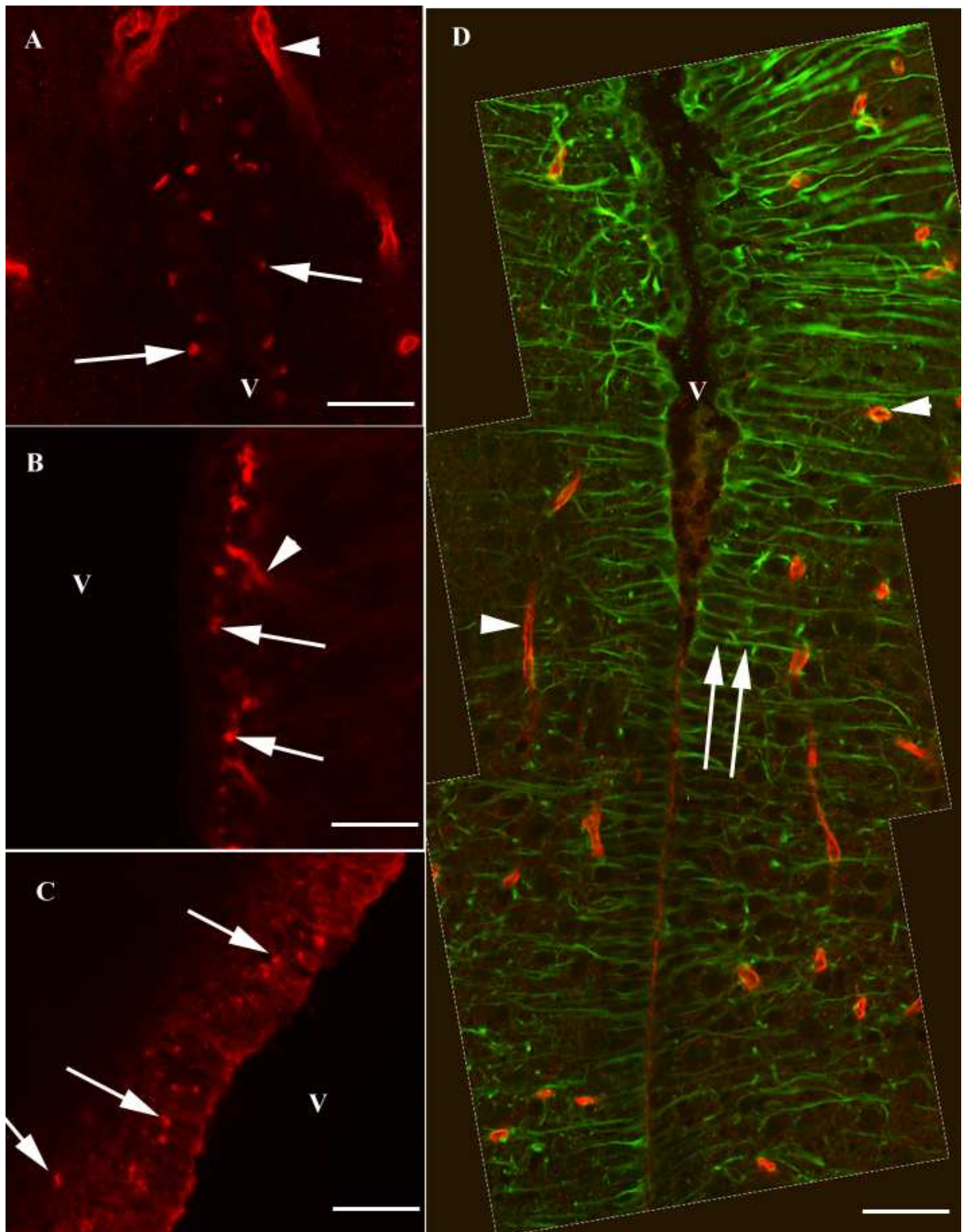
22. ábra Csirkeagy Ap4 (zöld) és β -Dg (piros) immunfestése. A: Az oldalkamra területén megfigyelhetőek voltak a β -Dg-ip globulusok (nyíl), és az endimociták (E) bazolaterális membránjának Ap4-immunpozitivitása. Nyílhegy-erek, V-oldalkamra. B: A harmadik kamra területén szintén megtalálhatóak voltak a β -Dg-ip globulusok (nyíl), amelyek Ap4-gyel szintén immunpozitívnak bizonyultak. Az erekben is mind a két molekula jelen volt (nyílhegy). E-endimocita, V- harmadik agykamra. C: A canalis centralis (V) endimája (E) Ap4-in volt. Skálák: A: 40 μ m, B: 15 μ m, C: 25 μ m

A β -Dg-ip globulusok megtalálhatóak voltak a többi vizsgált emlősben is [egér, gerbil (ugróegér, *Meriones unguiculatus*) (23/A), nyúl (*Oryctolagus cuniculus domestica*) (23/B), macska (*Felis silvestris catus*)] és ugyancsak előfordultak tuskésrája endimával borított kamrarendszere mentén (*Dasyatis akajei*, 23/C). A gerbil harmadik agykamrájának tanicitákat tartalmazó régiójában azonban, a patkányhoz hasonlóan, hiányoztak (23/D ábra).

5.2.2. A β -disztroglikán és akvaporin-4 expressziója a csirke egyes cirkumventrikuláris szerveiben

Az eminentia mediana teljes vastagságában Ap4-in volt, viszont intenzív festődés volt tapasztalható a hipotalamusz területén (24/A). Az Ap4-immunjelzés kirajzolta a taniciták itt futó hosszú nyúlványait (24/A). A SCO Ap4-negatív immunfestése éles kontrasztban állt a harmadik kamra egyébként Ap4-ip borításával (24/B,C). A PVO területén az endimája Ap4-in volt és a β -Dg-ip globulusok is hiányoztak (24/D), a SCO-hez hasonlóan.

23. ábra



23. ábra. A β -Dg-*ip* globulusok előfordulása különböző fajokban. A: Ugrógérben, B: nyúlban és C: tüskésrájában megtalálhatók voltak az agykamra (V) mentén elhelyezkedő β -Dg-*ip* globulusok (nyíl). GFAP (zöld) és β -Dg (piros) immunfestésével ugrógérben vizsgálva a harmadik kamra tanicitával

(kettős nyíl) borított területét, β -Dg-ip globulusok nem voltak felfedezhetők. Nyílhegy-erek. Skálák: 30 μ m.

5.2.3. Fejlődéstani eredmények

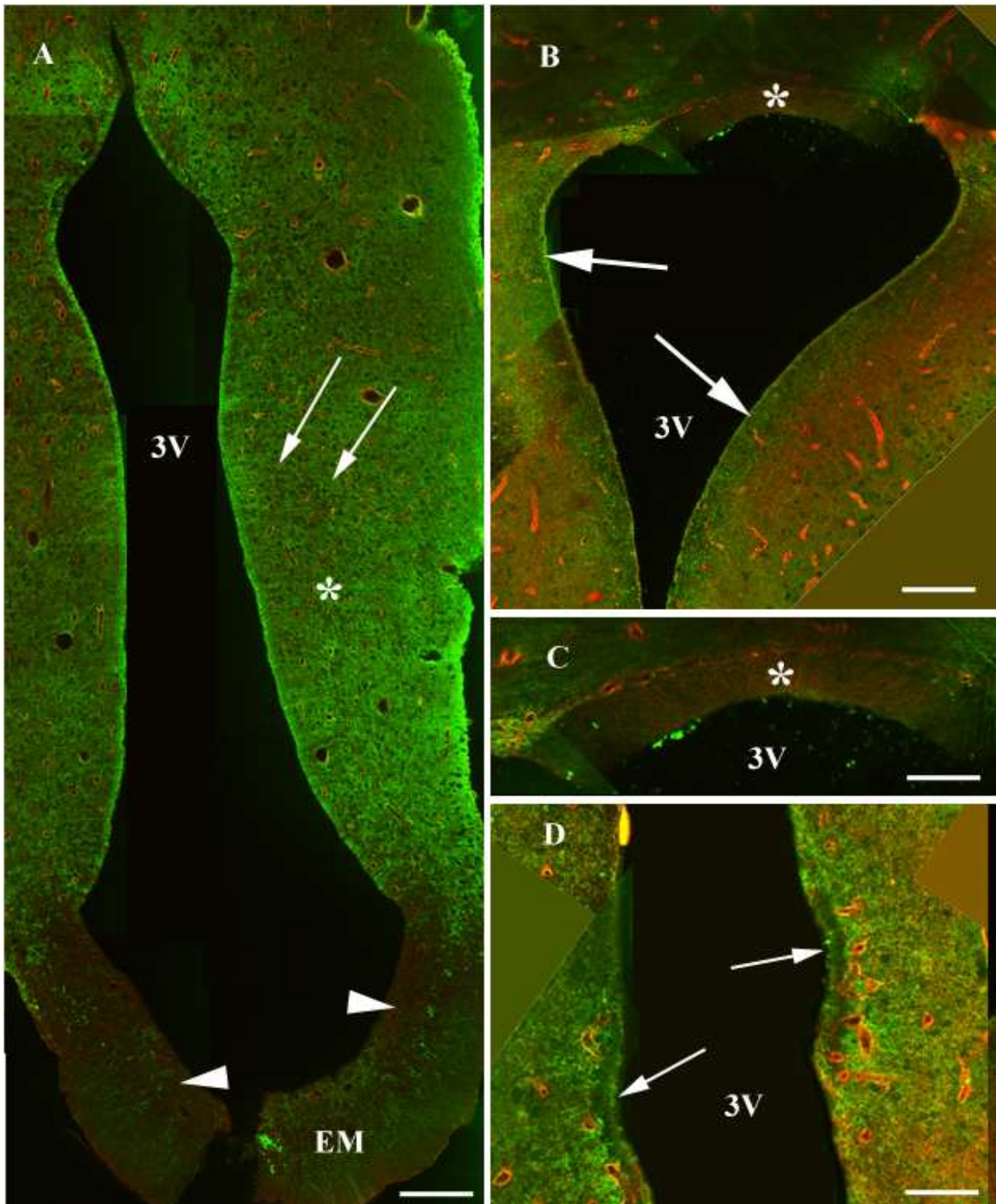
5.2.3.1 Tanulmányok perinatális patkányokon: a szubkomisszurális szerv és az eminentia mediana

Különböző életkorú embriókon végzett kísérletek alapján az Ap4-immunpozitivitás nem volt tapasztalható a 16. intrauterin nap előtt (25. ábra). A késői főtális periódusban (E18, E20) a szubkomisszurális szerv Ap4 immunpozitívnek bizonyult, míg a környező endidima Ap4-immunpozitivitása gyenge volt és nem múlta felül a környező agyszövetét (25/A). Ezzel ellentétben, születéskor a szubkomisszurális szerv Ap4-in volt és a környező endidima intenzív Ap4-immunpozitivitást mutatott (25/B). Az eminentia mediana esetében hasonló tendencia volt megfigyelhető: az embrionálisan Ap4-ip kamrakontakt réteg (25/C) posztnatálisan Ap4-in volt (25/D). A festődések a hetedik posztnatális napon megegyeztek a felnőttben tapasztaltakkal.

5.2.3.2. Tanulmányok késői posztnatális patkányokon-a globulusok kialakulása

Patkányagyban a β -Dg-ip globulusok P19-ig nem voltak megfigyelhetők (26/A,B). Ezek P20-tól folyamatosan jelentek meg a kamrarendszer mentén (26/C,D) és P30-ra a felnőttkorra jellemző eloszlás alakult ki (26/E).

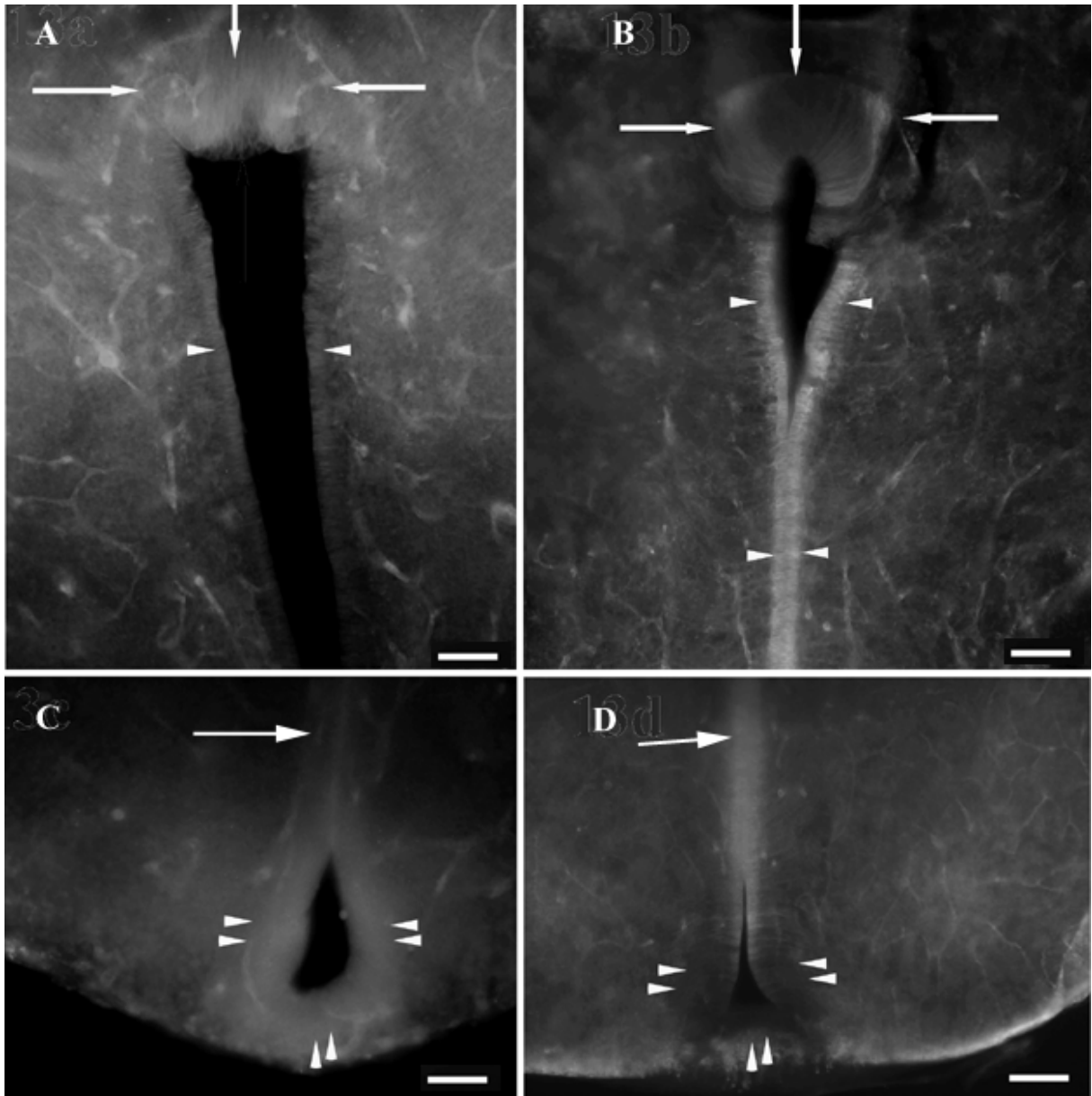
24. ábra



24. ábra. A β -Dg (piros) és az Ap4 (zöld) immunfestése csirke cirkumventrikuláris szerveiben. A: Az eminentia mediana (EM) tanicitái (nyílhegy) Ap4-in-ak voltak, míg a dorzálisan elhelyezkedő taniciták Ap4-ip-nak bizonyultak. Az Ap4-ip taniciták hosszú nyúlványai (nyíl) a hipotalamuszban (csillag) haladtak. Globulusok egyik területen sem voltak megfigyelhetők. 3V-harmadik kamra. Skála: 80 μ m. B-C: A SCO területe (csillag) Ap4-in volt, a globulusok innen is hiányoztak. A harmadik kamra (3V) SCO-

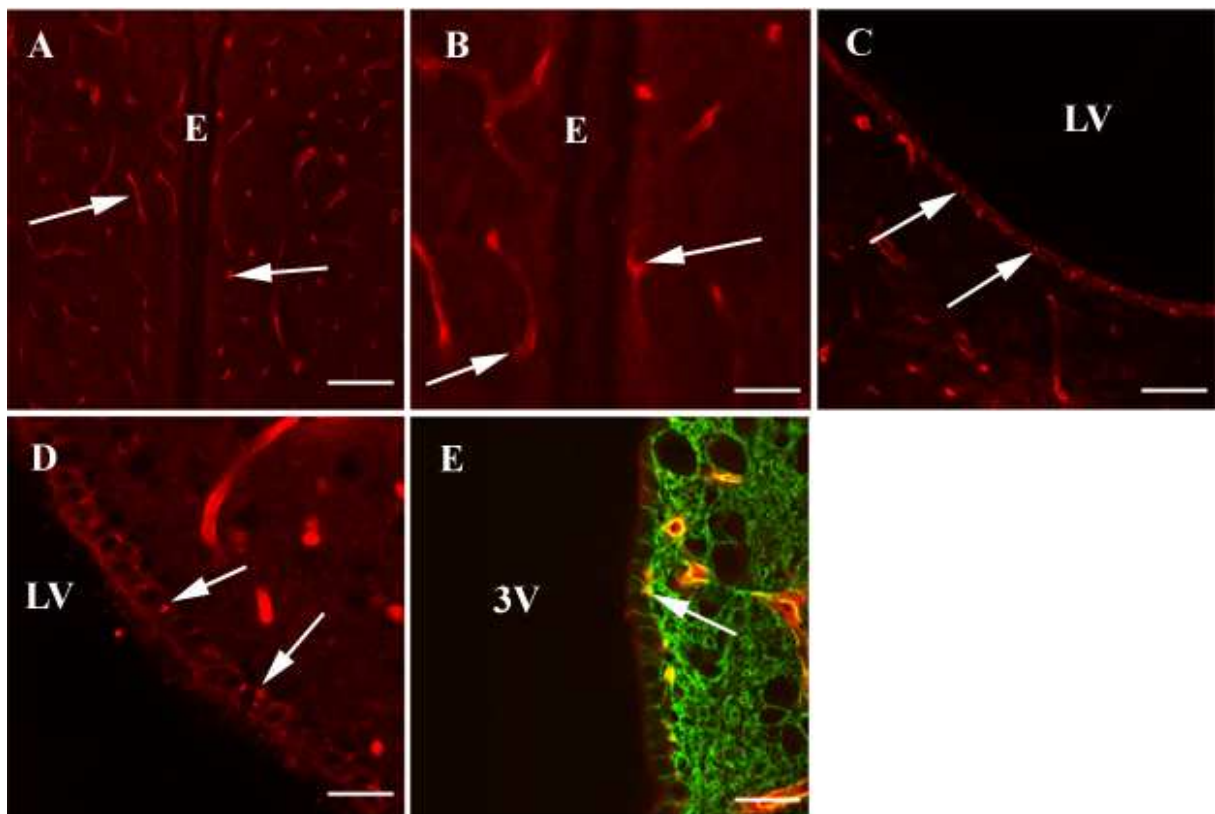
tól ventrálisan elhelyezkedő endimájában (nyíl) Ap4-immunpozitivitás volt megfigyelhető. Skála B: 80 μ m, C: 40 μ m. D: A PVO-ból (nyíl) is hiányzott az Ap4 és a β -Dg-ip globulusok. Skála: 40 μ m.

25. ábra



25. ábra. A fejlődő SCO és az eminentia mediana az Ap4 immunfestésével, patkányban. A: E20-nál a SCO (nyíl) Ap4-ip, a ventrálisan elhelyezkedő endyma (nyílhegy) gyenge Ap4 immunpozitivitást mutatott. B: Újszülött patkányban a SCO (nyíl) majdnem teljesen Ap4-in volt, míg az ettől ventrálisan lévő endyma (nyílhegy) Ap4-ip volt. C: E18-nál az eminentia mediana Ap4-ip-nak bizonyult, míg a dorzálisan található endyma (nyíl) Ap4-in volt. D: P4-nél az eminentia mediana (nyílhegy) Ap4-in szerkezetként tűnt fel, az ettől dorzálisan található endyma (nyíl) Ap4-ip volt. Skálák: 40 μ m.

26. ábra



26. ábra. A globulusok kialakulása patkányban P19 és P30 között. A-B: A posztnatális 19. napon még nincsenek globulusok a kamrarendszer mentén (itt a harmadik kamra látható, ahol a kétoldali endodimareteg (E) közel közel kerül egymáshoz. B-disztroglikán immunfestésével csak az erek jelölődtek (nyíl). C (P20) Az oldalkamra (LV) területén megjelennek a β -Dg-ip globulusok (nyíl). D (P21) A β -Dg-ip globulusok (nyíl) egyre kifejezettebbek. E: P30-nál a felnőttre jellemző eloszlás figyelhető meg és a globulusok β -Dg (piros) és Ap4 (zöld) immunpozitívak (nyíl). 3V-harmadik kamra. Skálák: A: 50 μ m, B: 20 μ m, C: 50 μ m, D-E: 20 μ m.

6. Megbeszélés

6.1. A globulusok és a DGK kapcsolata

Jelenlegi ismereteink szerint ez az első leírás az endimociták bazális részén elhelyezkedő „globulusokról”, amelyek β -disztroglikánt és a DGK egyéb tagjait tartalmazzák. Ezen a területen a β -disztroglikán együtt fordul elő az α -disztrobrevinnel és utrofinnal, amelyet kettős jelzéses kísérletek bizonyítanak. Ambrosini és munkacsoportja (2008) beszámolt a β -disztroglikán és az α 1-szintrofín előfordulásáról a humán endimában. Az α 1-szintrofín lokalizációja megegyezik patkányban tett megfigyeléseinkkel, azonban Ambrosini és mtsai (2008) nem tettek említést „globulus”-szerű β -Dg-ip struktúrákról, az anti- β -Dg antitest képeiken megfestette a teljes endimális réteget. Ez az eltérés megfigyeléseink között valószínűleg a humán post mortem agyszövet gyenge megőrzöttségének köszönhető.

Nem találtunk β -Dg-ip globulusokat a harmadik kamra jól körülhatárolt részén, ahol taniciták alkotják az endimát. A globulusok előfordulásának határa itt egybeesik a „világossejtes zóna tanicitákkal” és a „világossejtes zóna taniciták nélkül” határával (Mitro és Palkovits 1981).

Meglepőnek hatott az α 1-szintrofín és a β -Dg különböző lokalizációja egy sejtben belül, azonban más munkacsoport talált már az agyban DGK-t szintrofín nélkül is (Moukhes és Carbonetto 2001) valamint izomban szintrofint disztroglikán nélkül (Cote és mtsai 2002). Ezen kívül egyéb szintrofínok jelenléte (β 1, β 2, γ 1, γ 2) szintén nem zárható ki (Gorecki és mtsai 1997, Piluso és mtsai 2000, Tinsley és mtsai 1994).

A disztrofínokat illetően, amelyek a DGK gyakran előforduló tagjai, egyes esetekben az utrofín helyettesítheti ezeket, kapcsolatot teremtve a sejtvezeték aktin-filamentum rendszerével (Knuesel és mtsai 2000, 2001). A disztrofínok eloszlását munkacsoportunk korábban már vizsgálta (Szabó és mtsai 2004). Az agyban a Dp71, Dp140 és Dp427 izoformák találhatóak (Lidov 1996). A Dys2 antitest (Novocastra, Newcastle-upon-Tyne, UK) használatával, amely az izoformák közös epitopjával reagál (Jancsik és Hajós 1999), nem találtak endimális jelölést. A Dp71f elleni immunreakcióval, amely a 71kDa disztrofín „splicing”-variánsa, az endimociták kontúrjai rajzolódtak ki, de globulusok nem ábrázolódtak (Szabó és mtsai 2004).

A β -Dg egyéb jelölődése megegyezett a szakirodalomban már publikált adatokkal. Az agyi erek és a meningeális glia limitans immunpozitivitása hasonló Uchino és mtsai (1996), Zaccaria és mtsai (2001), Moore és mtsai (2002), és legújabban Ambrosini és mtsai (2008) eredményeivel. Hasonló jelölődés volt megfigyelhető az α -disztrobrevin esetében, míg ezzel ellentétben a β -disztrobrevin a neuronokban fordult elő (Blake és mtsai 1998, 1999, Ueda és mtsai 2000). Az utrofin (Haenggi és mtsai 2004) és az α 1-szintrofin érben való előfordulása (Haenggi és mtsai 2004, Ambrosini és mtsai 2008) szintén leírásra került, mint ahogyan az α 1-szintrofin expressziója neuronokban (Gorecki és mtsai 1997, Piluso és mtsai 2000).

6.2. Az akvaporin-4 eloszlása és a globulusok kapcsolata

Az Ap4 általános eloszlását illetően eredményeink összhangban állnak a korábbi leírásokkal (Jung és mtsai 1994, Frigeri és mtsai 1995, Nielsen és mtsai 1997, Venero és mtsai 2001). Az Ap4 immunreaktivitás legintenzívebben a perivaszkuláris és szubpiális végtalpakat (glia limitans) jelölte ki.

Az oldalkamra, harmadik kamra, az aqueductus cerebri és a negyedik kamra endimocitái tartalmazták az Ap4-et (Venero és mtsai 1999, Mack és mtsai 1987), a canalis centralis endimója azonban Ap4-immunnegatívnak bizonyult. Emellett az Ap4-immunfestése az endimociták bazolaterális membránjára korlátozódott-összhangban Frigeri és mtsai (1995) és Nielsen és mtsai (1997) közleményével. Új eredmény tanulmányunkban, hogy a fentebb említett megfigyelések érvényesek madáragyra is.

A β -Dg-ip globulusok és az Ap4 általában kolokalizálva fordultak elő, de a gerincvelőben β -Dg-ip globulusokat figyeltünk meg Ap4 nélkül. Következtetéseink szerint az Ap4 nem feltétlen kísérője a β -Dg-nek, hiszen ott is találtunk Ap4-et, ahol β -Dg-ip globulusok nem fordultak elő (például az eminentia medianától dorzolaterálisan).

6.3. A globulusok összefüggése a membránlabirintusokkal

A globulusok intraependimális lokalizációja a β -Dg elleni pre-embedding elektronmikroszkópos vizsgálatokkal igazolódott. Az elektronmikroszkópos felbontás szintjén a globulusok megfeleltek az endimociták bazális felszínén elhelyezkedő membránlabirintusoknak. Fluoreszcens-mikroszkóppal ezek gömbszerű szerkezeteknek

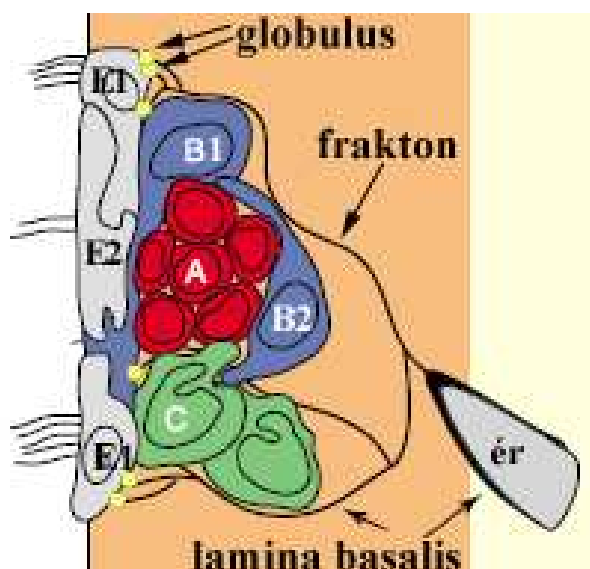
tűntek. Korábbi elektronmikroszkópos tanulmányok már leírtak dudoros labirintusszerű kitüremkedéseket (bazális membrán labirintust) az endimociták bazális részén (Booz és mtsai 1974, Leonhardt 1970), amelyek a perjódsv-biszulfit-aldehidtionin módszerrel festve fénymikroszkóppal gömbszerű vagy szabálytalan foltoknak tűntek és megfelelhetnek a β -Dg-ip globulusoknak. Ezek a struktúrák uranyl- és ólom-festett ultravékony metszeteinken hasonló labirintusokként ábrázolódtak, mint amelyek Reichenbach és Robinson (1995) felvételein láthatók.

A globulusok megjelenése P19-30 között, amelyet β -Dg antitesttel detektáltunk, szintén jól korrelál Booz és mtsai (1974) fénymikroszkópos megfigyeléseivel a bazális membránlabirintus kialakulásával kapcsolatban. Mindemellett ebben a korábbi tanulmányban a labirintusok kezdeményei, mint lamelláris szerkezetek, elektronmikroszkóppal már P12-től megfigyelhetők voltak (Booz és mtsai 1974).

6.4. A globulusok és a fraktonrendszer kapcsolata

Az endimociták bazális felszínén előforduló laminin-receptorok funkcionális jelentőségét korábbi adatok vetették fel. Leonhardt (1970) és munkatársai (Booz és mtsai 1974) után Reichenbach és Robinson (1995) úgy interpretálta az endimociták bazális részén található elektrondenz csíkokat, mint az embrionális érrendszer (ti. lamina bazálisuk) maradványát a szubventrikuláris zónában. Mercier és mtsai (2002, 2003) eredményei alapján a kamrafelszín alatt található kapillárisok lamina bazálisából egy rendkívül finomszövésű lamininhálózat emelkedik ki. Ez áthatol a szubependimális rétegen és ágakat küld az endimához, meglehetősen hasonlóan a fraktál-rendszerhez. Ebből kifolyólag ezek a perivaszkuláris és szubependimális teret összekötő csatornák a „frakton” nevet kapták. Eredményeink alapján úgy véljük, hogy a globulusok (ti. bazális membránlabirintus) β -disztroglikánja kihorgonyozza a laminintartalmú fraktonokat az endimához (27. ábra).

27.ábra A szubventrikuláris össejtfészkek szerkezete a globulusokkal kiegészítve



A 27. ábra megegyezik a 4. ábra bal oldali részével, a sárga körök jelképezik a kamrakontakt sejtek bazális részén elhelyezkedő globulusokat

Doetsch és mtsai 2003 alapján készített, módosított ábra

Felvetődik a kérdés, vajon miért nem találhatók globulusok a harmadik kamra taniciták által határolt részén. Ennek magyarázatához vissza kell térnünk a fejlődés korábbi stádiumára, amikor radiális glia alkotja a ventrikuláris zónát. A radiális glia hosszú nyúlványaival közvetlen kapcsolatot létesít a piális felszín lamina bazálisával. Később a radiális gliát endimociták váltja fel a ventrikuláris zónában. Az endimociták, amelyeknek nincsenek a piális felszínnel közvetlen kapcsolatot biztosító hosszú nyúlványaik, mégis megőrzik a pia materrel való összeköttetésüket. Ez az összeköttetés a laminin-tartalmú fraktonokból és az erek perivaszkuláris teréből tevődik össze. Ebből kifolyólag a laminin-receptor β -disztruglikán az endimociták bazális felületén levő membránlabirintusban tömörül, amely fénymikroszkópos vizsgálattal globulusokként jelent meg az immunhisztokémiai feldolgozás után. A taniciták megőrzik piális felszínnel kapcsolatot teremtő hosszú nyúlványukat, éppen ezért nincs szükség ezeken a területeken a laminin-kötő globulusokra.

6.5. A globulusok a törzsfejlődésben

Különböző fajokban végzett vizsgálataink során globulusokat azokon az agyterületeken találtunk, ahol endimociták helyezkedtek el. Ráján kapott eredményeink nem mondanak ennek ellent, mivel a többi „alsóbbrendű” gerincestől

eltérően a telencephalonban asztrocitás gliaszerkezetük van. Felvetődik a kérdés, hogy a filogenetikailag távol lévő fajokban (ti. patkány és rája) megfigyelt közös szekezeti vonás (ti. globulusok) konvergencia vagy ősi tulajdonság-e. Az a megfigyelés, hogy az emlősök és madarak tanicitáinak megfelelően, amelyek hasonlítanak az „alsóbbrendű” gerincesek endimoglijájára, nincs globulus, arra enged következtetni, hogy a globulusok megjelenése rájában, emlősben és madárban valószínűleg konvergencia eredménye, ti. ezek az endimoglia asztrocitával való felváltása során jelentek meg.

6.6. A cirkumventrikuláris szervek

A vizsgált cirkumventrikuláris szervek endimájában sem az Ap4, sem a β -Dg-ip globulusok nem voltak megtalálhatók. Az Ap4 immunnegativitásáról a szubkommissurális szerv és az eminentia mediana területén rendelkezésre állt közvetett irodalmi adat (lásd az OAP-k eloszlásáról Mack és mtsai 1987). Kísérleteink összhangban állnak azzal az állásponttal, hogy az Ap4 expressziója fordított összefüggésben áll a zonula occludensek előfordulásával (Mack és mtsai 1987). Az eminentia medianában talált Ap4-ip „plexus” megfelel a „belső zóna” asztrocitáinak (lásd Krisch és mtsai 1978b, Redecker 1990).

A patkányagy fejlődése során kapott eredmények azt bizonyítják, hogy az Ap4-immunnegativitás mind az SCO, mind az eminentia mediana esetében másodlagos jelenség: a késői főtális periódusban mind a két szerv intenzív immunpozitivitást mutatott. Ez röviddel a születés után eltűnt (az eminentia mediana esetében csak az endimális zónából). Az eredeti, radiális irányú, szekréción funkciójú glia a születés után eltűnik az SCO-ból (Viehweg és Naumann 1996). Chouaf és mtsai (1991) a GFAP ideiglenes expressziójáról számolt be, amely E19-tól P3-ig volt megfigyelhető. Habár az SCO funkcionál éretlen agyszövetben is a Reissner-rostot szekretálva (a legutóbbi eredményeket lásd Gobron és mtsai 2000; Vigh és mtsai 2004), a perinatális Ap4-immunpozitivitás eltűnése esetleg a végleges szerkezet kialakulásának a jele. Az eminentia medianát illetően a zonula occludensek a késői főtális és korai posztnatális életkorra jellemzőek mind a laterális és ventrális endimá területén, a kifejlett szervben azonban csak a ventrális részre (Monroe és Holmes 1982). Mindezen tanulmányok mégsem magyarázzák az Ap4-immunpozitivitás ideiglenes megjelenését ezekben a szervekben, azonban hangsúlyozzák a perinatális életkor jelentőségét fejlődésük során.

6.7. Tanicitákkal kapcsolatban tett megfigyeléseink

Tanulmányunkban kettő, az Ap4-et eltérően kifejező tanicitapopulációt írtunk le, amelyek a harmadik kamrában az eminentia mediana szintjében találhatóak. A ventrálisan elhelyezkedő taniciták Ap4-immunnegatívak, míg a dorzolaterálisan lévők Ap4-immunpozitívak. A patkányagyon végzett megfigyelések megegyeznek a csirkeagyban találtakkal.

A taniciták által határolt szubventrikuláris régióban az egyébként általánosan előforduló GFAP-ip asztrocitakordon (ti. a kamrával párhuzamos asztrocitanyúlványrendszer) (Ludwin és mtsai 1976, Merker 1970, Quinines-Hinojosa és mtsai 2006) is hiányzott.

7. Az új kísérletes eredmények és következtetések

7.1. Az új kísérletes eredmények összegzése

- 1) Leírtuk patkányagyban az endidima és a szubventrikuláris zóna között elhelyezkedő β -Dg-ip globulusokat és feltérképeztük előfordulásukat a kamrarendszer mentén.
- 2) Megvizsgáltuk az akvaporin-4 és a DGK tagjainak kifejeződését a globulusokban (pozitív: α -disztrobrevin és utrofin esetében; negatív: β -disztrobrevin és az α 1-szintrofin esetében). A globulusok a gerincvelő kivételével akvaporin-4 immunpozitívak voltak.
- 3) Bizonyítottuk a globulusok összefüggését a korábban leírt membránlabirintusokkal (Leonhardt 1970).
- 4) Leírtuk a β -Dg-ip globulusokat több fajban a gerincesek törzsén belül [úm. egér, gerbil (ugróegér), nyúl, macska, csirke, tuskésrája)].
- 5) A vizsgált cirkumventrikuláris szervek endidimális területe (eminentia mediana, SCO, PVO) mind globulus és akvaporin-4 mentes régióknak bizonyult, patkányban és csirkében egyaránt.
- 6) A kifejlett eminentia mediana és a SCO esetében az akvaporin-4 immunnegativitás másodlagos jelenség, embrionálisan (E18-20) mind a két terület akvaporin-4 immunpozitív.
- 7) A β -Dg-ip globulusok a 20. posztnatális nap körül jelennek meg az endidimociták bazális membránján és több (általában három) endidimocita találkozási szögleténél helyezkednek el.
- 8) Az akvaporin-4 expresszió tekintetében két különböző tanicitapopulációt írtunk le, a harmadik kamra ventrális részén elhelyezkedő akvaporin-4 immunnegatív, a dorzális területen lévő viszont akvaporin-4 immunpozitív. Megfigyeléseink csirkében és patkányban azonosak voltak.

7.2. Következtetések

Leírásra került az endidima és a SVZ határának új jellegzetes tulajdonsága.. Ez az észrevétel egyben két, korábban leírt struktúra (membránlabirintus-Leonhardt 1970,

fraktonrendszer- Mercier és mtsai 2000) közti kapcsolatot teremti meg. Ennek eloszlása (ti. hiánya a tanicitás területeken) következtetést enged az ependima és a SVZ egyed- és törzsfelődésének irányára. Feltételezésünk szerint, amíg a kamrát bélelő sejt hosszú nyúlványával közvetlen kapcsolatban áll az erek körül lévő vagy piális ECM-szal (például az ependimoglia, tanicita és radiális glia esetében) addig nincsen „szükség” a globulusokra. Amikor ez a közvetlen kapcsolat megszűnik (az ependimociták esetében), akkor a fraktonok kihorgonyzásával a globulusok biztosítják az összeköttetést a perivaszkuláris ECM-szal.

8. Összefoglalás

Jelen tanulmány a β -disztroglikán újszerű előfordulásával foglalkozik a kamrarendszer mentén. Az általunk leírt β -disztroglikán-immunpozitív globulusok az endidima és a szubventrikuláris zóna határán helyezkednek el azokon a területeken, amelyeket endidimociták borítanak. Bemutattuk az akvaporin-4 és a disztrofin-glikoprotein komplex tagjainak a meglétét (utrofin, α -disztrobrevin) illetve hiányát (α 1-szintrofin) a globulusokban. A tanicitával rendelkező területek és a cirkumventrikuláris szervek némely régiójában, mint például az eminentia mediana, szubkommisszurális szerv (SCO) és paraventriculáris szerv (PVO), a globulusok nem voltak jelen.

A harmadik kamra területén leírásra került két új, elkülönült akvaporin-4 immunnegatív és immunpozitív tanicitapopuláció. A csirke cirkumventrikuláris szerveinek endidimális területeire (eminentia mediana, SCO, PVO) vonatkozó észrevételeink mind a β -disztroglikán-immunpozitív globulusok és az akvaporin-4 hiányával kapcsolatban újszerűek.

A vizsgált kifejlett cirkumventrikuláris szervek akvaporin-4 immunnegativitása másodlagos jelenség, a fejlődés késői embrionális szakában (E 18-20) mind az eminentia mediana, mind a SCO akvaporin-4 immunpozitív. A globulusok posztnatális 20. nap körül történő kialakulása jól korrelál a korábbi, a membránlabirintusok kialakulását tárgyaló tanulmányokkal (Booz és mtsai 1974).

A különböző megvizsgált gerinces fajokban a globulusok előfordulása arra enged következtetni, hogy a gliaszervezet azon fokán, amikor a radiális glia illetve az endidimoglia szerepét endidimociták és asztrociták veszik át, az agyfelszín lamina basalisával való eredetileg közvetlen, az endidimoglia nyúlványai által biztosított összeköttetést az endidimociták esetében a globulusok tartják fenn.

Az eredmény jelentőségét az adja, hogy a globulusoknak bizonyára szerepük van a szubventrikuláris zónát átjáró lamina-basalis rendszer, az ún. frakton-rendszernek a lehorgonyzásában, és ezáltal szerepük lehet a szubventrikuláris zóna szerkezetének kialakításában, sejtproliferációban (Doetsch 2003, Mercier és mtsai 2002, 2003), jelátviteli csatornát valamint migrációs ösvényt biztosíthatnak az újonnan keletkezett sejteknek. A β -disztroglikán-immunpozitív globulusok ezért fontosak tűnnek a szubventrikuláris zóna szerkezetének kialakításában és a neuronmigráció fenntartásában.

9. Summary

Present study demonstrates the novel localization of β -dystroglycan along the ventricular system. The described β -dystroglycan-immunopositive globules were situated between the ependyma and subventricular zone where the ependyma were composed of ependymocytes. The aquaporin-4 and other members of the dystrophin-glycoprotein complex, such as utrophin and α -dystrobrevin were also found in the globules, whereas α 1-syntrophin were missing. In the region of the circumventricular organs (e.g. eminentia mediana, subcommissural organ and paraventricular organ) and where tanycytes lined the ventricular surface globules were not present.

Current study describes two tanycyte-population according to their aquaporin-4 immunopositivity along the third ventricle. Our observations on the missing aquaporin-4 immunopositivity and the β -dystroglycan-ip globules in the region of chicken circumventricular organs (eminetia mediana, subcommissural organ and paraventricular organ) are novel in the literature.

The aquaporin-4 immunonegativity of the mature eminentia mediana and subcommissural organ is a secondary phenomenon due to their aquaporin-4 immunopositive appearance during the late fetal period (E 18-20). The presence of the globules along the ventricles were observed from the 20th postnatal day that correlates with earlier studies describing the formation of basal membrane-labyrinths (Booz et al. 1974).

The distribution patterns of the globules in the examined vertebrate species suggest that the connection with the meningeal basal lamina is originally maintained by the long processes of ependymoglia and later when the glial structure is changed (i.e.the role of radial glia and ependymoglia is took over by ependymocytes and astrocytes) it is provided by the globules.

The importance of these results evolves from the structural role of globules tethering the basal lamina of the subventricular zone (the so-called fracton-system) to the ependymocytes and their possible effects on cell proliferation (Doetsch 2003, Mercier et al. 2002, 2003); maintaining communicating pathways and migrating routes of the newly generated cells. β -dystroglycan immunopositive globules therefore seem

to be important maintaining the structure of the subventricular zone, its integrity can be crucial in neuronal migration.

10. Irodalomjegyzék

- Abbott NJ. 1992. Comparative physiology of the blood-brain barrier. In: Physiology and Pharmacology of the blood-brain barrier. Springer-Verlag, Berlin, pp. 371-396.
- Agre P, Bonhivers M, Borgnia MJ. 1998. The aquaporins, blueprints for cellular plumbing systems. *J Biol Chem*, 273(24):14659-62.
- Agre P, Kozono D. 2003. Aquaporin water channels: molecular mechanisms for human diseases. *FEBS Lett*, 555:72-78.
- Agre P, King LS, Yasui M, Guggino WB, Ottersen OP, Fujiyoshi Y, Engel A, Nielsen S. 2002. Aquaporin water channels from atomic structure to clinical medicine. *J Physiol*, 542:3-16.
- Altman J. 1963. Autoradiographic investigation of cell proliferation in the brains of rats and cats. *Anat Rec*, 145:573-591.
- Alvarez-Buylla A, Theelen M, Nottebohm F. 1990. Proliferation "hot spots" in adult avian ventricular zone reveal radial cell division. *Neuron*, 5(1):101-9.
- Ambrosini E, Serafini B, Lanciotti A, Tosini F, Scialpi F, Psaila R, Raggi C, Di Girolamo F, Petrucci TC, Aloisi F. 2008. Biochemical characterization of MLC1 protein in astrocytes and its association with the dystrophin-glycoprotein complex. *Mol Cell Neurosci*, 37(3):480-93.
- Amiry-Moghaddam M, Frydenlund DS, Ottersen OP. 2004. Anchoring of aquaporin-4 in brain: molecular mechanisms and implications for the physiology and pathophysiology of water transport. *Neuroscience*, 129(4):999-1010.
- Amiry-Moghaddam M, Otsuka T, Hurn PD, Traystman RJ, Haug F-M, Froeller SC, Adams ME, Neely JD, Agre P, Ottersen OP, Bhardwaj A. 2003. An a-syntrophin-dependent pool of AQP4 in astroglial end-feet confers bidirectional water flow between blood and brain. *Proc Natl Acad Sci USA*, 100:2106-2111.
- Amiry-Moghaddam M, Ottersen OP. 2003. The molecular basis of water transport in the brain. *Nat Rev Neurosci*, 4:991-1001.
- Anders JJ, Brightman MW. 1979. Assemblies of particles in the cell membranes of developing, mature and reactive astrocytes. *J Neurocytol*, 8(6):777-95.
- Badaut J, Lasbennes F, Magistretti PJ, Regli L. 2002. Aquaporins in brain: distribution, physiology, and pathophysiology. *J Cereb Blood Flow Metab*, 22(4):367-78.

- Badaut J, Petit JM, Brunet JF, Magistretti PJ, Charriaud-Marlangue C, Regli L. 2004. Distribution of Aquaporin 9 in the adult rat brain: preferential expression in catecholaminergic neurons and in glial cells. *Neuroscience*, 128:27-38.
- Belkin AM, Smalheiser NR. 1996. Localization of cranin (α -dystroglycan) at sites of cell-matrix and cell-cell contact: recruitment to focal adhesions is dependent upon extracellular ligands. *Cell Adhes Commun*, 4:281-296.
- Blake DJ, Nawrotzki R, Loh NY, Górecki DC, Davies KE. 1998. Beta-dystrobrevin, a member of the dystrophin-related protein family. *Proc Natl Acad Sci U S A*, 95(1):241-6.
- Blake DJ, Hawkes R, Benson MA, Beesley PW. 1999. Different dystrophin-like complexes are expressed in neurons and glia. *J Cell Biol*, 147(3):645-58.
- Boor PKI, DeGroot K, waisfisz Q, Kamphorst W, Oudejans CBM, Powers JM, Pronk JC, Sheper GC, Van der Knaap MS. 2005. MLC1: A novel protein in distal astroglial processes. *J Neuropathol Exp Neurol*, 64:412-419.
- Booz KH, Desaga U, Felsing T. 1974. Über die Entstehung der Basalmembranlabyrinth. *Z Anat Entwickl Gesch*, 143:185-203.
- Borgnia M, Nielsen S, Engel A, Agre P. 1999. Cellular and molecular biology of the aquaporin water channels. *Annu Rev Biochem*, 68:425-58.
- Brazel CY, Romanko MJ, Rothstein MP, Levison SW. 2003. Roles of the mammalian subventricular zone in brain development. *Prog. Neurobiol*, 69:49-69.
- Brightman MW, Reese T (1969) Junctions between intimately apposed cell membranes in the vertebrate brain. *J Cell Biol*, 40:648-677.
- Brill MS, Snappyan M, Wohlfrom H, Ninkovic J, Jawerka M, Mastick GS, Ashery-Padan R, Saghatelian A, Berninger B, Götz M. 2008. A *dlx2*- and *pax6*-dependent transcriptional code for periglomerular neuron specification in the adult olfactory bulb. *J Neurosci*, 28(25):6439-52.
- Bullock T. H., Horridge G. A. 1976 *Structure and function in the nervous system of invertebrates* Freeman, New York.
- Bystron I, Blakemore C, Rakic P. 2008. Development of the human cerebral cortex: Boulder Committee revisited. *Nat Rev Neurosci*, 9:110 –122.
- Calaora V, Chazal G, Nielsen PJ, Rougon G, Moreau H. 1996. mCD24 expression in the developing mouse brain and in zones of secondary neurogenesis in the adult. *Neuroscience*, 73(2):581-94.
- Cameron RS, Rakic P. 1991. Glial cell lineage in the cerebral cortex: a review and synthesis. *Glia*, 4(2):124-37.

- Chavarria L, Oria M, Romero-Gimenez J, Alonso J, Lope-Piedrafita S, Cordoba J. 2010. Diffusion tensor imaging supports the cytotoxic origin of brain edema in a rat model of acute liver failure. *Gastroenterology*, 138(4):1566-73.
- Chiba A, Matsumura K, Yamada H, Inazu T, Shimizu T, Kusunoki S, Kanazawa I, Kobata A, Endo T .1997. Structures of sialylated O-linked oligosaccharides of bovine peripheral nerve α -dystroglycan. *The Journal of Biological Chemistry*, 272(4):2156-2162.
- Chouaf L, Didier-Bazes M, Hardin H, Aguera M, Fevre-Montagne M, Voutsinos B, Belin MF. 1991. Developmental expression of gli al markers in ependymocytes of the rat subcommissural organ: role of the environment. *Cell Tiss Res*, 266:553-561.
- Cifuentes M, Rodríguez S, Pérez J, Grondona JM, Rodríguez EM, Fernández-Llebrez P. 1994. Decreased cerebrospinal fluid flow through the central canal of the spinal cord of rats immunologically deprived of Reissner's fibre. *Exp Brain Res*, 98(3):431-40.
- Cohn RD, Campbell KP. 2000. Molecular basis of muscular dystrophies. *Muscle Nerve*, 23:1456-1471.
- Cote PD, Moukhles H, Carbonetto S. 2002. Dystroglycan is not required for localization of dystrophin, syntrophin, and neuronal nitric-oxyde synthase at the sarcolemma but regulates integrin alpha 7B expression and caveolin-3 distribution. *J Biol Chem*, 277:4672-4679.
- Culligan K, Ohlendieck K. 2002. Diversity of the brain dystrophin-glycoprotein complex. *J Biomed Biotech*, 2:1:31-36.
- D'Amelio FE, Gibbs MA, Mehler WR, Eng LF. 1985. Immunocytochemical localization of gli al fibrillary acidic protein in the area postrema of the cat: light and electron microscopic study. *Brain Res*, 330:146-149.
- Decressac M, Wright B, Tyers P, Gaillard A, Barker RA. 2010. Neuropeptide Y modifies the disease course in the R6/2 transgenic model of Huntington's disease. *Exp Neurol*, 226(1):24-32.
- Dellmann HD. 1985. Fine structural organization of the subfornical organ. A concise review. *Brain Res Bull*, 15:71-78.
- Dermietzel R. 1975. Junctions in the centralnervous system of the cat. IV. Interendothelial junctions of cerebral blood vessels from selected areas of the brain. *Cell Tiss Res*, 164:45-62.
- Dermietzel R, Meller K, TetzlaffW, Waelsch M. 1977. In vivo and in vitro formation of the junctional complex in choroid epithelium. A freeze-etching study. *Cell Tiss Res*, 181:427-441.

- Di Stasio E, Sciandra F, Maras B, Di Tommaso F, Petrucci TC, Giardina B, Brancaccio A. 1999. Structural and functional analysis of the N-terminal extracellular region of beta-dystroglycan. *Biochem Biophys Res Commun*, 266(1):274-8.
- Doetsch F. 2003. A niche for adult neural stem cells. *Current Opinion in Genetics & Development*, 13:543-550.
- Doetsch F., Caille I., Lim D.A., García-Verdugo J.M., Alvarez-Buylla A. 1999. Subventricular zone astrocytes are neural stem cells in the adult mammalian brain *Cell*, 97:703-16.
- Doetsch F, Garcia-Verdugo JM, Alvarez-Buylla A. 1997. Cellular Composition and Three-Dimensional Organization of the Subventricular Germinal Zone in the Adult Mammalian Brain. *The Journal of Neuroscience*, 17(13):5046–5061.
- Dubowitz V, Crome L. 1969. The central nervous system in Duchenne muscular dystrophy. *Brain*, 92:805-808.
- Durbeej M, Larsson E, Ibraghimov-Beskrovnya O, Roberds SL, Campbell KP, Ekblom P. 1995. Non-muscle α -dystroglycan is involved in epithelial development. *J Cell Biol*, 130:79-91.
- Elkjaer M-L, Vajda Z, Nejsum LN, Kwon T-H, Jensen UB, AmiryMoghaddam M, Fökiaer J, Nielsen S. 2000. Immunolocalization of AQP9 in liver, epididymis, testis, spleen, and brain. *Biochem Biophys Res*, 276: 1118-1128.
- Emery AEH. 1988. Duchenne muscular dystrophy. Oxford Univ. Press, Oxford. pp 99-103.
- Emsley JG, Mitchell BD, Kempermann G, Macklis JD. 2005. Adult neurogenesis and repair of the adult CNS with neural progenitors, precursors, and stem cells. *Prog Neurobiol*, 75(5):321-41.
- Engel A, Fujiyoshi Y, Agre P. 2000. The importance of aquaporin water channel protein structures. *J EMBO*, 19:800-806.
- Ervasti JM, Ohlendieck K, Kahl SD, Gaver MG, Campbell KP. 1990. Deficiency of a glycoprotein component of the dystrophin complex in dystrophic muscle. *Nature*, 345:315-319.
- Ervasti JM, Campbell KP. 1993. A role for the dystrophin-glycoprotein complex as a transmembrane linker between laminin and actin. *The Journal of Cell Biology*, 122(4):809-823.
- Fleischauer K. 1957. Untersuchungen am Ependym des zwischen und mittel-Hirns der Landschildkröte. *Z. Zellforsch*, 46:729-767.

- Frigeri A, Gropper MA, Umenishi F, Kawashima M, Brown D. 1995. Localization of MIWC and GLIP water channel homologs in neuromuscular, epithelial and glandular tissues. *J Cell Sci*, 108:2993-3002.
- Furman C, Gorelick-Feldman D, Davidson K, Yasumura T, Neely J, Agre P, Rash J. 2003. Aquaporin-4 square array assembly: Opposing actions of MI and M23 isoforms. *Proc Natl Acad Sci USA*, 100(23):13609-13614.
- Fukuyama Y, Osawa M, Suzuki H. 1981. Congenital progressive muscular dystrophy of the Fukuyama type-clinical, genetic and pathological considerations. *Brain Dev*, 3:1-29.
- Gee SH, Blacher RW, Douville PJ, Provost PR, Yurchenco PD, Carbonetto S. 1993. Laminin-binding protein 120 from brain is closely related to the dystrophin-associated glycoprotein, dystroglycan, and binds with high affinity to the major heparin-binding domain of laminin. *J Biol Chem*, 268(14):972-980.
- Gesemann M, Cavalli V, Denzer AJ, Brancaccio A, Schumacher B, Ruegg MA. 1996. Alternative splicing of agrin alters its binding to heparin, dystroglycan and the putative agrin receptor. *Neuron*, 16:755-767.
- Gobron S, Creveaux I, Meiniel R, Didier R, Herbet A, Bamdad M, Bitar F, Dastugue B, Meiniel A. 2000. Subcommissural organ/ Reissner's fiber complex: characterization of SCO-spondin, a glycoprotein with potent activity on neurite outgrowth. *Glia*, 32:177-191.
- Goings GE, Sahni V, Szele FG. 2004. Migration patterns of subventricular zone cells in adult mice change after cerebral cortex injury. *Brain Res*, 996(2):213-26.
- Gonneke PSK, Potikanond S, Baines RA, Fradkin LG, Noordermeer JN. 2010. The Roles of the Dystrophin-Associated Glycoprotein Complex at the Synapse. *Mol Neurobiol*, 41:1-21.
- Gorecki DC, Abdulrazzak H, Lukasiuk K, Barnard EA. 1997. Differential expression of syntrophins and analysis of alternatively spliced dystrophin transcripts in the mouse brain. *Eur J Neurosci*, 9:965-976.
- Gorelick DA, Praetorius J, Tsunenari T, Nielsen S, Agre P. 2006. Aquaporin-11: a channel protein lacking apparent transport function expressed in brain. *BMC Biochem*, 7:14.
- Gotow T., Hashimoto PH. 1979. Fine structure of ependyma and intercellular junctions in the area postrema of the rat *Cell Tissue Res*, 201:207-225.
- Götz M. 2003. Glial cells generate neurons. *The Neuroscientist*, 9(5):379-397.

- Guadagno E, Moukhles H. 2004. Laminin-induced aggregation of the inwardly rectifying potassium channel, Kir4.1, and the water-permeable channel, AQP4, via a dystroglycan-containing complex in astrocytes. *Glia*, 47(2):138-49.
- Hack MA, Saghatelian A, de Chevigny A, Pfeifer A, Ashery-Padan R, Lledo PM, Götz M. 2005. Neuronal fate determinants of adult olfactory bulb neurogenesis. *Nat Neurosci*, 8(7):865-72.
- Haenggi T, Soontornmalai A, Schaub MC, Fritsch J-M. 2004. The role of utrophin and Dp71 for assembly of different dystrophin-associated protein complexes (DPCs) in the choroid plexus and microvasculature of the brain. *Neuroscience*, 129:403-413.
- Hallmann R, Horn N, Selg M, Wendler O, Pausch F, Sorokin LM. 2005. Expression and Function of Laminins in the Embryonic and Mature Vasculature. *Physiol Rev*, 85: 979–1000.
- Haltia M, Leivo I, Somer H, Pihko H, Paetau A, Kivelä T, Tarkkanen A, Tomé F, Engvall E, Santavouri P. 1997. Muscle-eye-brain disease: a neuropathological study. *Ann Neurol*, 41:173-180.
- Hartfuss E., Galli R., Heins N., Götz M. 2001. Characterization of CNS precursor subtypes and radial glia. *Dev. Biol*, 229:15-30.
- Hasegawa H, Ma T, Skach W, Matthay MA, Verkman AS. 1994. Molecular cloning of a mercurial-insensitive water channel expressed in selected water-transporting tissues. *J Biol Chem*, 269:5497-5500.
- Hatton JD, Ellisman MH. 1982. The distribution of orthogonal arrays in the freeze-fractured rat eminence. *J Neurocytol*, 11 :335-349.
- Hatakeyama S, Yoshida Y, Tani T, Koyama Y, Nihei K, Ohshiro K, Kamiie JI, Yaoita E, Suda T, Hatakeyama K, Yamamoto T. 2001. Cloning of a new aquaporin (AQPIO) abundantly expressed in duodenum and jejunum. *Biochem Biophys Res Comm*, 287:814-819.
- Hemmings L, Kuhlman PA, Critchley DR. 1992. Analysis of the actin-binding domain of α -actin by mutagenesis and demonstration that dystrophin contains a functionally homologous domain. *J Cell Biol*, 116:1369-1380.
- His W. 1889. Die Neuroblasten und anderen Entstehung im embryonalen Mark. *Abh. Kgl. sachs Ges. Wissensch. Math. Phys. Kl*, 15:311-372.
- Hoffman EP, Knudson CM, Campbell KP, Kunkel LM. 1987. Subcellular fractionation of dystrophin to the triads of skeletal muscle. *Nature*, 330:754-758.
- Horstmann E. 1954. Die Faserglia des Selachiegehirns. *Z. Zellforsch*, 39:488-617.

- Huang HF, He RH, Sun CC, Zhang Y, Meng QX, Ma YY. 2006. Function of aquaporins in female and male reproductive systems. *Hum Reprod Update*, 12(6):785-95.
- Husztai Zs, Kálmán M. *Glia*. Akadémiai Kiadó, Budapest, 2008.
- Ibraghimov-Beskrovnaya O, Milatovich A, Ozcelik T, Yang B, Koepnik K, Franke U, Campbell KP. 1993. Human dystroglycan:skeletal muscle cDNA, genomic structure, origin of tissue specific isoforms and chromosomal localization. *Hum Mol Genet*, 2:1651-1657.
- Imamoto K., Paterson J.A., Leblond C.P. 1978. Radioautographic investigation of gliogenesis in the corpus callosum of young rats *J.Comp.Neurol*, 180:115-128.
- Ito H. 1965. The neurosecretory apparatus in the ventricular wall of the reptilian brain. *J. Hirnforsch*, 7:493-495.
- Jancsik V, Hajós F. 1999. The demonstration of immunoreactive dystrophin and its developmental expression in perivascular astrocytes. *Brain Res*, 831:200-205.
- Jarius S, Aboul-Enein F, Waters P, Kuenz B, Hauser A, Berger T, Lang W, Reindl M, Vincent A, Kristoferitsch W. 2008. Antibody to aquaporin-4 in the long-term course of neuromyelitis optica. *Brain*, 131:3072-80.
- Jiménez AJ, Fernández-Llebrez P, Pérez-Fígares JM. 2001. Neural input and neural control of the subcommissural organ. *Microsc Res Tech*, 52(5):520-33.
- Jung D, Yang B, Meyer J, Chameralain JS, Campbell KP. 1995. Identification and characterization of the dystrophin anchoring site on beta-dystroglycan. *J Biol Chem*, 270(27):305-327.
- Johansson C.B., Momma S., Clarke D.L. 1999. Identification of a neural stem cell in the adult mammalian central nervous system. *Cell*, 98:25-34.
- Jung JS, Bhat RV, Preston GM, Guggino WB, Baraban JM, Agre P. 1994. Molecular characterization of an aquaporin cDNA from brain: candidate osmoreceptor and regulator of water balance. *Proc Natl Acad Sci USA*, 91:13052-13056.
- Kakita A, Zerlin M, Takahashi H, Goldman JE. 2003. Some glial progenitors in the neonatal subventricular zone migrate through the corpus callosum to the contralateral cerebral hemisphere. *J Comp Neurol*, 458(4):381-8.
- Kálmán M. A glia evolúciója és feltételezett szerepe az agy evolúciójában. In: Husztai Zs, Kálmán M (szerk). *Glia*. Akadémiai Kiadó, Budapest, 2008.
- Kálmán M, Hajós F. 1989. Distribution of glial fibrillary acidic protein (GFAP)-immunoreactive astrocytes in the rat brain. I. Forebrain. *Exp Brain Res*, 78(1):147-63.

- Ke C, Poon WS, Ng HK, Pang JC, Chan Y. 2001. Heterogeneous responses of aquaporin-4 in oedema formation in a replicated severe traumatic brain injury model in rats. *Neurosci Lett*, 301(1):21-4.
- Kernie SG, Parent JM. 2010. Forebrain neurogenesis after focal Ischemic and traumatic brain injury. *Neurobiol Dis*, 37(2):267-74.
- Kerns J.M., Hinsman E.J. 1973. Neuroglial response to sciatic neurectomy. *J. Comp. Neurol*, 151:237-251.
- Kettenmann H, Ransom BR. *Neuroglia*. Oxford University Press, Oxford, 1995.
- Kimelberg HK. 1995. Current concepts of brain edema. Review of laboratory investigations. *J Neurosurg*, 83(6):1051-9.
- Knigge K.M., Scott D.E. 1970. Structure and function of the median eminence. *Am. J. Anat*, 129:223-244.
- Knuesel I, Bornhauser BC, Zuellig RA, Heller F, 8haub MC, Fritschy JM. 2000. Differential expression of utrophin and dystrophin in eN8 neurons: An in situ hybridization and immunohistochemical study. *J Comp Neurol*, 422:594-611.
- Knuesel I, Zuellig RA, 8haub MC, Fritschy JM. 2001. Alterations in dystrophin and utrophin expression parallel the reorganization of GABAergic synapses in a mouse model of temporallobe epilepsy. *Eur J Neurosci*, 13:1113-1124.
- Koenig M, Monaco AP, Kunkel LM. 1988. The complete sequence of dystrophin predicts a rod-shaped cytoskeletal protein. *Cell*, 53:219-228.
- Korr H. 1978 Combination of metallic impregnation and autoradiography of brain sections. *Histochemistry*, 59:111-116.
- Kölliker A. 1889. *Handbuch der Gewebelehre des Menschen*. Leipzig: Wilhelm Engelmann.
- Knowles F. 1972. Ependyma of the third ventricle in relation to pituitary function. *Prog Brain Res*, 38:255-70.
- Kraus-Ruppert R., Laissue J., Burki H., Odartchenko N. 1975. Kinetic studies on glial, Schwann and capsular cells labelled with thimidine-H3 in cerebrospinal tissue of young mice *J.Neurol. Sci*, 26:555-563.
- Kriegstein AR. 2005. Constructing Circuits: Neurogenesis and Migration in the Developing Neocortex.. *Epilepsia*, 46:15-21.
- Krisch B. 1986. The functional and structural borders between the CSF and blood dominated milieus in choroid plexuses and the area postrema of the rat. *Cell Tissue Res*, 245:101-115.

- Krisch B, Leonhardt H, Buchheim W. 1978a. The functional and structural border between the CSF- and blood-milieu in the circumventricular organs (organum vasculosum laminae terminalis, subformicai organ, area postrema) of the rat. *Cell Tiss Res*, 195:485-579.
- Krisch B, Leonhardt H, Buchheim W. 1978b. The functional and structural border of the neurohemal region of the median eminence. *Cell Tiss Res*, 192:327-339.
- Lechan R.M. 1996. Functional microanatomy of the hypophysial-pituitary axis. *Front. Hormone Res*, 20:2-40.
- Leonhardt H. 1969. Ependym. In: G. Sterba (szerk), *Zirkumventrikulare Organe und Liquor*. Fischer Verlag, Jena, pp. 177-190.
- Leonhardt H. 1970. Subependymale Basalmembranlabyrinth im Hinterhorn des Seitenventrikels des Kaninchengehirns. *Z Zellforsch Mikrosk Anat*, 105(4):395-404.
- Lidov HGW, Byers TJ, Watkins SC, Kunkel LM. 1990. Localization of dystrophin to postsynaptic regions of central nervous system cortical neurons. *Nature*, 348:725-728.
- Lois C, Alvarez-Buylla A. 1993. Proliferating subventricular zone cells in the adult mammalian forebrain can differentiate into neurons and glia. *Proc Natl Acad Sci*, 90(5):2074-7.
- Lorez HP, Pieri L, Richards JG. 1975. Disappearance of supra-ependymal 5-HT axons in the rat forebrain after electrolytic and 5,6-DHT-induced lesions of the medial forebrain bundle. *Brain Res*, 100(1):1-12.
- Ludwin SK, Kosek JC, Eng LF. 1976. The topographical distribution of S-100 and GFA proteins in the adult rat brain: an immunohistochemical study using horseradish peroxidase-labelled antibodies. *J Comp Neurol*, 165(2):197-207.
- Luo J, Shook BA, Daniels SB, Conover JC. 2008. Subventricular zone-mediated ependyma repair in the adult mammalian brain. *J Neurosci*, 28(14):3804-13.
- Mack A, Neuhaus J, Wolburg H. 1987. Relationship between orthogonal arrays of particles and tight junctions as demonstrated in cells of the ventricular wall of the rat brain. *Cell Tiss Res*, 248:619-625.
- Malatesta P., Hartfuss E., Götz M. 2000. Isolation of radial glial cells by fluorescent-activated cell sorting reveals a neuronal lineage. *Development*, 127:5253-5263.
- Manley GT, Fujimura M, Ma T, Noshita N, Filiz F, Bollen A W, Chan P, Verkman AS. 2000. Aquaporin deletion in mice reduces brain edema after acute water intoxication and ischemic stroke. *Nat Med*, 6: 159-163.

- Marin-Padilla M. 1995. Prenatal development of fibrous (white matter), protoplasmic (gray matter), and layer 1 astrocytes in the human cerebral cortex: a golgi study. *J.Comp Neurol*, 357:554-72.
- Mercier F, Hatton G. 2000. Immunocytochemical basis for a meningeo-glial network. *J Comp Neurol*, 420:445-465.
- Mercier F, Kitasako JT, Hatton GI. 2002. Anatomy of the brain neurogenic zones revisited: fractones and the fibroblast/macrophage network. *J Comp Neurol*, 451:170-188.
- Mercier F, Kitasako JT, Hatton GI. 2003. Fractones and other basal laminae in the hypothalamus. *J Comp Neurol*, 455:324-340.
- Merker G. 1970. Fasergliastruktur der dorsalen Wand des Aquaeductus cerebri bei einigen Primaten. *Z Zellforsch Mikrosk Anat*, 107(4):564-585.
- Michele DE, Campbell KP. 2003. Dystrophin-glycoprotein complex: post-translational processing and dystroglycan function. *J Biol Chem*, 278(18):15457-60.
- Mirzadeh Z, Merkle FT, Soriano-Navarro M, Garcia-Verdugo JM, Alvarez-Buylla A. 2008. Neural stem cells confer unique pinwheel architecture to the ventricular surface in neurogenic regions of the adult brain. *Cell Stem Cell*, 3(3):265-78.
- Misson J.P., Takahasi T., Caviness V.S. 1991. Ontogeny of radial and other astroglial cells in murine cerebral cortex. *Glia*, 4:138-148.
- Mitro A, Palkovits M. 1981. Morphology of the rat brain ventricles, ependyma and periventricular structures. *Akadémiai Kiadó, Budapest*. 48 p., 56 p.
- Miyata T., Kawaguchi A., Okano H., Ogawa M. 2001. Asymmetric inheritance of radial glial fibers by cortical neurons. *Neuron*, 31:727-741.
- Monroe BG, Holmes EM. 1982. The freeze-fractured median eminence. 1. Development of intracellular junctions in the ependyma of the 3rd ventricle of the rat. *Cell Tiss Res*, 222:389-408.
- Moore SA, Salto F, Chen N, Michele DE, Henry MD, Messing A, Cohn RD, Ross-Barta SE, Westra S, Williamson RA, Hoshi T, Campbell KP. 2002. Deletion of brain dystroglycan recapitulates aspects of congenital muscular dystrophy. *Nature*, 418:422-425.
- Moukhles H, Roque R, Carbonetto S. 2000. α -Dystroglycan isoforms are differentially distributed in adult rat retina. *J Comp Neur*, 420:182-194.
- Moukhles H, Carbonetto S. 2001. Dystroglycan contributes to the formation of multiple dystrophin-like complexes in brain. *J Neurochem*, 78(4):824-34.

- Mudò G, Bonomo A, Di Liberto V, Frinchi M, Fuxe K, Belluardo N. 2009. The FGF-2/FGFRs neurotrophic system promotes neurogenesis in the adult brain. *J Neural Transm*, 116(8):995-1005.
- Mugnaini E. 1986. Cell junctions of astrocytes, ependyma, and related cells in the mammalian central nervous system, with emphasis on the hypothesis of a generalized functional syncytium of supporting cells. In: Fedoroff S, Vernadakis A (szerk) *Astrocytes*, Academic Press, New York, pp. 329-371.
- Mummery R, Sessay A, Lai FA, Beesley PW. 1996. β -Dystroglycan: subcellular localization in rat brain and detection of a novel immunologically related, postsynaptic density-enriched protein. *J Neurochem*, 66:2455-2459.
- Nakaguchi K, Masuda H, Kaneko N, Sawamoto K. 2011. Strategies for regenerating striatal neurons in the adult brain by using endogenous neural stem cells. *Neurol Res Int*, 2011:898012.
- Nicchia GP, Frigeri A, Nico B, Ribatti D, Svelto M. 2001. Tissue distribution and membrane localization of aquaporin-9 water channel: evidence for sex-linked differences in liver. *J Histochem Cytochem*, 49:1547-1556.
- Nico B, Frigeri A, Nicchia GP, Quondamatteo F, Herken R, Errede M, Ribatti D, Svelto M, Roncali L. 2001. Role of aquaporin-4 water channel in the development and integrity of the blood-brain barrier. *J Cell Sci*, 114:1297-1307.
- Nico B, Frigeri A, Nicchia GP, Ribatti D, Quondamatteo F, Herken R, Girolamo F, Marzullo A, Svelto M, Roncali L. 2003. Severe alternations of endothelial and glial cells in the blood-brain barrier of dystrophic mdx mice. *Glia*, 42:235-251.
- Nico B, Nicchia GP, Frigeri A, Corsi P, Mangieri O, Ribatti O, Svelto M, Roncali L. 2004. Altered blood-brain barrier development in dystrophic mdx mice. *Neuroscience*, 125:921-935.
- Nielsen S, Smith BL, Christensen EI, Agre P. 1993. Distribution of the aquaporin CHIP in secretory and resorptive epithelia and capillary endothelia. *Proc Natl Acad Sci USA*, 90:7275-7279.
- Nielsen S, Nagelhus EA, Amiry-Moghaddam M, Bourque C, Agre P, Ottersen OP. 1997. Specialized membrane domains for water transport in glial cells: high-resolution immunogold cytochemistry of aquaporin-4 in rat brain. *J Neurosci*, 17: 170-180.
- Noctor S.C., Flint A.C., Weissman T.A., Dammerman R.S., Kriegstein A.R. 2001. Neurons derived from radial glial cells establish radial units in neocortex. *Nature*, 409:714-720.

- Nowakowski RS és Hayes NL. 2005. Cell proliferation in the developing mammalian brain. In: Rao MS, Jacobson M. Developmental neurobiology. Kluwer Academic/Plenum Publishers, New York, 2005.
- Ogasawara A. 1989. Similarity of IQs of siblings with Duchenne progressive muscular dystrophy. *Am J Ment Retard*, 93:548-550.
- Oksche A. 1964. The Human Subcommissural Organ. *Verh Anat Ges*, 58:373-83.
- Palkovits M. 1986. Summary of structural and functional aspects of the circumventricular organs In: *Circumventricular organs and body fluids Vol.II*. CRC Press pp.209-218.
- Peng HB, Dagget DF, Rauvala H, Hassel JR, Smalheiser NR. 1998. The relationship between perlecan and dystroglycan and its implication in the formation of the neuromuscular junction. *Cell Adhes Commun*, 5:475-479.
- Petraglia AL, Marky AH, Walker C, Thiyagarajan M, Zlokovic BV. 2010. Activated protein C is neuroprotective and mediates new blood vessel formation and neurogenesis after controlled cortical impact. *Neurosurgery*, 66(1):165-71.
- Petrov T, Howarth AG, Krukoff TL, Stevenson BR. 1994. Distribution of the tight junction-associated protein ZO-1 in circumventricular organs of the CNS. *Mol Brain Res* 21:235-246.
- Petrov T., Howarth A.G., Krukoff T.L., Stevenson B.R. 1994. Distribution of the tight junction associated protein ZO-1 in circumventricular organs of he CNS. *Mol.Brain Res*, 21:235-246.
- Paxinos G and Watson C. 1998. *The rat brain in stereotaxic coordinates*. 4th edition. Academic Press, San Diego-New York.
- Piluso G, Mirabella M, Ricci E, Beisito A, Abbondanza C, Servidel S, Puca AA, Tonali P, Puca GA, Nigro V. 2000. $\alpha 1$ and $\alpha 2$ syntrophins, two novel dystrophin-binding proteins localized in neuronal cells. *J Biol Chem*, 275:15851-15860.
- Preston GM, Agre P. 1991. Isolation of the cDNA for erythrocyte integral membrane protein of 28 kilodaltons: member of an ancient channel family. *Proc Natl Acad Sci USA*, 88:11110-11114.
- Privat A. 1977. The ependyma and subependymal layer of the young rat: A new contribution with freeze-fracture. *Neuroscience*, 2:447-457.
- Puelles L, Martinez-de-la-Torre M, Paxinos G, Watson C, Martinez S. 2007. *The chick brain in stereotaxic coordinates. An atlas featuring neuromeric subdivisions and mammalian homologies*. New York: Academic Press, Elsevier.

- Qian X., Goderie SK., Shen Q., Shen JK., Temple S. 1998. Intrinsic programs of patterned cell lineages in isolated vertebrate CNS ventricular zone cells. *Development*, 125:3143-3152.
- Quiñones-Hinojosa A, Sanai A, Soriano-Navarro M, Gonzalez-Perez O, Mirzadeh Z, Gil-Perotin S, Romero-Rodriguez R, Berger MS, Garcia-Verdugo JM, Alvarez-Buylla A. 2006. Cellular composition and cytoarchitecture of the adult human subventricular zone: a niche of neural stem cells. *J Comp Neur*, 494:415-434.
- Rakic P. 1972. Mode of cell migration to the superficial layers of fetal monkey neocortex. *J. Comp. Neurol.* 145:61-83.
- Rakic P. 1974. Neurons in rhesus monkey visual cortex: systematic relation between time of origin and eventual disposition. *Science*, 183:425-427.
- Rakic P. 1977. Genesis of the dorsal lateral geniculate nucleus in the rhesus monkey: site and time of origin, kinetics of proliferation, routes of migration and pattern of distribution of neurons. *J Comp Neurol*, 176:23–52.
- Ramón y Cajal S. 1911 *Histologie du système nerveux de l'homme et des vertébrés* Paris:Maloine
- Rao MS, Jacobson M. *Developmental neurobiology*. Kluwer Academic/Plenum Publishers, New York, 2005.
- Rash JE, Yasumura T, Hudson CS, Agre P, Nielsen S. 1998. Direct immunogold labeling of aquaporin-4 in square arrays of astrocyte and ependymocyte plasma membranes in rat brain and spinal cord. *Proc Natl Acad Sci USA*, 95:11981-11986.
- Rasmussen S, Imitola J, Ayuso-Sacido A, Wang Y, Starossom SC, Kivisäkk P, Zhu B, Meyer M, Bronson RT, Garcia-Verdugo JM, Khoury SJ. 2011. Reversible neural stem cell niche dysfunction in a model of multiple sclerosis. *Ann Neurol*, 69(5):878-91.
- Redecker P. 1990. The glial architecture of the median eminence of the Mongolian gerbil (*Meriones unguiculatus*); a study of glial fibrillary acidic protein (GFAP) immunoreactivity in semithin sections. *Acta Histochem*, 88:139-147.
- Reichenbach A, Robinson SR. 1995. Ependymoglia and ependymoglia-like cells. In: Kettenmann H, Ransom BR, editors. *Neuroglia*. Oxford: Oxford University Press. pp 58-84.
- Reichenbach A, Wolburg H. 2005. Astrocytes and ependymal glia. In: Kettenmann H, Ransom BR, editors. *Neuroglia*, 2nd edition. Oxford University Press, p 19-35.
- Rinne UK. 1966. Ultrastructure of the median eminence of the rat. *Z Zellforsch Mikrosk Anat*, 74(1):98-122.

- Rodríguez E, Yulis CR. 2001. Subcommissural organ. Cellular, molecular, physiological, and pathological aspects: one hundred years of subcommissural organ research. *Microsc Res Tech*, 52(5):459-60.
- Rodríguez P, Bouchaud C. 1996. The supra-ependymal innervation is not responsible for the repression of tight junctions in the rat cerebral ependyma. *Neurobiology (Bp)*, 4:185-201.
- Roots B. I. 1986. Phylogenetic development of astrocytes. In: *Astrocytes Vol.1*. Academic Press London, pp. 1-34.
- Röhlich P, Vígh B. 1967. Electron microscopy of the paraventricular organ in the sparrow (*Passer domesticus*). *Z Zellforsch Mikrosk Anat*, 80:229-245.
- Röhlich P, Vígh B, Teichmann I, Aros B. 1965. Electron microscopy of the median eminence of the rat. *Acta Biol Acad Sci Hung*, 15(4):431-57.
- Rybakova IN, Amann KJ, Ervasti JM. 1996. A new model for the interaction of dystrophin with F-actin. *J Cell Biol*, 135:661-672.
- Sauer F.C. 1935. Mitosis in the neural tube. *J. Comp. Neurol*, 62:377-405.
- Schmeckel D.E., Rakic P. 1979. Arrested proliferation of radial glial cells during midgestation in rhesus monkey. *Nature*, 277:303-305.
- Smalheiser NR, Kim E. 1995. Purification of cranin, a laminin binding membrane protein. *J Biol Chem*, 270:15425-15433.
- Scott DE, Dudley GK, Knigge KM. 1974. The ventricular system in neuroendocrine mechanisms. II. In vivo Monoamine transport by ependyma of the median eminence. *Cell Tissue Res*, 154(1):1-16.
- Scott DE, Paull KW, Krobisch-Dudley G. 1972. A comparative scanning microscopic analysis of the human cerebral ventricular system. I. The third ventricle. *Z. Zellforsch*, 132: 203-215.
- Smart I. 1961. The subependymal layer of the mouse brain and its cell production as shown by radioautography after thymidine-H3 injection. *J.Comp.Neurol*, 116:325-338.
- Smith G.M., Shine H.D. 1992. Immunofluorescent labeling of tight junctions in the rat brain and spinal cord. *Int. Journal of Dev. Neurosc*, 10(5):387-92.
- Soemmering ST. 1841. *Hirn- und Nervenlehre*. (Umgearbeitet von G. Valentin.) L. Voss, Leipzig.
- Spassky N., Merkle F.T., Flames N., Tramontin A.D., García-Verdugo J.M., Alvarez-Buylla A. 2005. Adult ependymal cells are postmitotic and are derived from radial glial cells during embryogenesis. *The J. of Neuroscience*, 25(1):10-18.

- Sugita S, Saito F, Tang J, Satz J, Campbell K, Südhof TC. 2001. A stoichiometric complex of neuexins and dystroglycan in brain. *The Journal of Cell Biology*, 154(2):435-445.
- Sun D, Bullock MR, McGinn MJ, Zhou Z, Altememi N, Hagood S, Hamm R, Colello RJ. 2009. Basic fibroblast growth factor-enhanced neurogenesis contributes to cognitive recovery in rats following traumatic brain injury. *Exp Neurol*, 216(1):56-65.
- Sweeney HL, Barton ER. 2000. The dystrophin-associated glycoprotein complex: What parts can you do without? *PNAS*, 97:13464-13466.
- 8zabó A, Jancsik V, Mornet D, Kálmán M. 2004. Immunofluorescent mapping of dystrophin in the rat brain: astrocytes contain the splice variant Dp71f, but this is confined to subpopulations. *Anat Embryol*, 208:463-477.
- Talts JF, Andac Z, Göhring W, Brancaccio A, Timpl R. 1999. Binding of the G domains of laminin $\alpha 1$ and $\alpha 2$ chains and perlecan to heparin, sulfatides, α -dystroglycan and several extracellular matrix proteins. *The EMBO Journal*, 18(4):863-870.
- Tamamaki N., Nakamura K., Okamoto K., Kaneko T. 2001. Radial glia is a progenitor of neocortical neurons in the developing cerebral cortex. *Neurosci. Res*, 41:51-60.
- Ternaux JP, Héry F, Bourgoin S, Adrien J, Glowinski J, Hamon M. 1977. The topographical distribution of serotonergic terminals in the neostriatum of the rat and the caudate nucleus of the cat. *Brain Res*, 121(2):311-26.
- Tian M, Jacobson C, Gee SH, Campbell KP, Carbonetto S, Jucker M. 1997. Dystroglycan in the cerebellum is a laminin $\alpha 2$ -chain binding protein at the glial-vascular interface and is expressed in Purkinje-cells. *Eur J Neurosci*, 8:2739-2747.
- Tinsley JM, Blake DJ, Zuellig RA, Davies KE. 1994. Increasing complexity of the dystrophin-associated protein complex. *Proc Natl Acad Sci USA*, 91:8307-8313.
- Tommasi di Vignano A, Di Zenzo G, Sudol M, Cesareni G, Dente L. 2000. Contribution of the different modules in the utrophin carboxy-terminal region to the formation and regulation of the DAP complex. *Fed Eur Biochem Soc Lett*, 471:229-234.
- Uchino M, Hara A, Mizuno Y, Fujiki M, Nakamura T, Tokunaga M, Hirano T, Yamashita T, Uyama E, Ando Y, Mita S, Ando M. 1996. Distribution of dystrophin and dystrophin-associated protein 43DAG (β -dystroglycan) in the central nervous system of normal controls and patients with Duchenne muscular dystrophy. *Internal Medicine*, 35(3):189-194.
- Ueda H, Baba T, Terada N, Kato Y, Fujii Y, Takayama I, Mei X, Ohno S. 2000. Immunolocalization of dystrobrevin in the astrocytic endfeet and endothelial cells in the rat cerebellum. *Neurosci Lett*, 283:121-124.

- Unterberg AW, Stroop R, Thomale UW, Kiening KL, Päuser S, Vollmann W. 1997. Characterisation of brain edema following "controlled cortical impact injury" in rats. *Acta Neurochir Suppl*, 70:106-8.
- Yang YJ, Wang XL, Yu XH, Wang X, Xie M, Liu CT. 2008. Hyperbaric oxygen induces endogenous neural stem cells to proliferate and differentiate in hypoxic-ischemic brain damage in neonatal rats. *Undersea Hyperb Med*, 35(2):113-29.
- Yasui M, Kwon TH, Knepper MA, Nielsen S, Agre P. 1999. Aquaporin-6: An intracellular vesicle water channel protein in renal epithelia. *Proc Natl Acad Sci U S A*, 96(10):5808-13.
- Yoshioka M, Okuno T, Honda Y, Nakano Y. 1980. Central nervous system involvement in progressive muscular dystrophy. *Arch Dis Child*, 55:589-594.
- Vajda Z, Pedersen M, Füchtbauer E-M, Wertz K, Stodkilde Jorgensen H, Sulyok E, Dóczi T, Neely JO, Agre P, Frokiaer J, Nielsen S. 2002. Delayed onset of brain edema and mislocalization of aquaporin-4 in dystrophin-null transgenic mice. *Proc Natl Acad Sci USA*, 99:13131-13136.
- Venero JL, Vizúete ML, Ilundain AA, Machado A, Echevarria M, Cano J. 1999. Detailed localization of aquaporin-4 messenger RNA in the CNS: preferential expression in periventricular organs. *Neuroscience*, 94:239-250.
- Venero JL, Vizúete ML, Machado A, Cano J. 2001. Aquaporins in the central nervous system. *Prog Neurobiol*, 63:321-336.
- Viehweg J, Naumann WW. 1996. Radial secretory glia conserved in the postnatal vertebrate brain: a study in the rat. *Anat Embryol (Berl)*, 194:355-363.
- Vígh B. 1971. *Das Paraventricularorgan und das zirkumventrikuläre System des Gehirns*. Akadémiai Kiadó, Budapest, pp 1-149.
- Vígh B, Manzano e Silva MJ, Frank CL, David C, Czirok SJ, Vincze C, Rácz G, Lukáts A, Szél Á. 2004. The circumventricular organs of the brain: Do they represent a cerebrospinal fluid-dependent regulatory system? *Med Hypotheses Res*, 1: 77-100.
- Vígh B, Vígh-Teichmann I. 1973. Comparative ultrastructure of the cerebrospinal fluid-contacting neurons. *Int Rev Cytol*, 35:189-251.
- Wang Y, Jin K, Mao XO, Xie L, Banwait S, Marti HH, Greenberg DA. 2007. VEGF-overexpressing transgenic mice show enhanced post-ischemic neurogenesis and neuromigration. *J Neurosci Res*, 85(4):740-7.

- Way M, Pope B, Cross RA, Kendrick-Jones J, Weeds AG. 1992. Expression of the N-terminal domain of dystrophin in *E. coli* and demonstration of binding to F-actin. *FEBS (Fed Eur Biochem Soc) Lett*, 301:243-245.
- Wells T. 1998. Vesicular osmometers, vasopression secretion and aquaporin-4: a new mechanism for osmoreception? *Mol Cell Endocrinol*, 136:103-107.
- Westergaard E. 1970. *The Lateral Cerebral Ventricles and the Ventricular Walls*. Andelsbogtrykkeriet, Odense, pp 1-216.
- Westergaard E. 1972. The fine structure of nerve fibers and endings in the lateral cerebral ventricles of the rat. *J Comp Neurol*, 144(3):345-54.
- Wittkowski W. 1972. Ultrastructure of vascular processes of ependymal and glial cells in the infundibulum of the rat. *Z Zellforsch Mikrosk Anat*, 130(1):58-69.
- Wolburg H. 1995. Orthogonal arrays of intramembraneous partides: a review with special reference to astrocytes. *J Hirnforsch*, 36:239-258.
- Yamaguchi K, Morimoto A, Murakami N. 1993. Organum vasculosum laminae terminalis (OVL T) in rabbit and rat: topographic studies. *J Comp Neurol*, 330:352-362.
- Yamamoto N, Sobue K, Miyachi T, Inagaki M, Mima Y, Kakuya H, Asai K. 2001. Differential regulation of aquaporin expression in astrocytes by protein kinase C. *Mol Brain Res*, 95:110-116.
- Yamamoto N, Sobue K, Fujita M, Katsuve H, Asai K. 2002. Differential regulation of aquaporin-5 and aquaporin-9 expression in astrocytes by protein kinase A. *Mol Brain Res*, 104:96-102.
- Zaccaria ML, di Tommaso F, Brancaccio A, Paggi P, Petrucci TC. 2001. Dystroglycan distribution in adult mouse brain: a light and electron microscopy study. *Neuroscience*, 104:311-324.
- Zupanc GK. 2001. Adult neurogenesis and neuronal regeneration in the central nervous system of teleost fish. *Brain Behav Evol*, 58(5):250-75.

11. Saját publikációk jegyzéke

Az értekezésben feldolgozott közlemények:

- Adorján I, Kálmán M. 2009. Distribution of beta-dystroglycan immunopositive globules in the subventricular zone of rat brain. *Glia*, 57(6):657-66.
- Goren O, Adorján I, Kálmán M. 2006. Heterogeneous occurrence of aquaporin-4 in the ependyma and in the circumventricular organs in rat and chicken. *Anat Embryol (Berl)*, 211(2):155-72.

Az értekezéssel kapcsolatos előadások

- Adorján I, Kálmán M 2008. Laminin-receptor dystroglycan and its associate proteins occur along the ventricular system except tanycyte-lined part of the third ventricle. FENS Conference Geneve.
- Adorján I, Kálmán M. 2007. Laminin-receptor dystroglycan and its associate proteins occur along the ventricular system except tanycyte-line part of the third ventricle. SfN Conference, San Diego.
- Adorján I., Pócsai K., Bagyura Zs., Kálmán M. 2007. Functional relevance of the immunoreactivity of basal lamina components and laminin receptors- a study in rat brain. III. Ependyma. MITT Konferencia, Szeged.
- Adorján I, Szabó A, Kálmán M 2006. Heterogenous appearance of immunohistochemical markers in ependyma. SfN Conference, Atlanta.
- Adorján I, Goren O, Kálmán M. 2005. Immunohistochemical investigations on developing ependyma suggest local differences. 100. Versammlungen der Anatomische Gesellschaft. Leipzig, Verh Anat Ges Ann Anat Suppl, 187.
- Adorján I, Goren O, Kálmán M. 2005. Comparative immunohistochemical studies of ependymal features and cytoskeletal proteins in mammalian radial glia and avian ependymoglia. MITT Konferencia, Pécs.
- Goren O, Adorján I, Kálmán M. 2004. Aquaporin-4 eltérő előfordulása az endimában, a circumventriculáris szervek tekintetében, SE TDK Konferencia, Budapest.

Egyéb közlemények:

Wappler EA, Adorján I, Gál A, Galgóczy P, Bindics K, Nagy Z. 2011. Dynamics of dystroglycan complex proteins and laminin changes due to angiogenesis in rat cerebral hypoperfusion. *Microvasc Res*, 81(2):153-9.

Egyéb témában tartott előadások:

Adorján I, Visolyi G, Kani E, Kálmán M. 2011. Immunohistochemical investigation of the developing subventricular zone situated in the lateral ventricle in rat brain. IBRO Conference, Firenze.

Adorján I, Berecz E, Visolyi G, Antal D, Kani E, Kálmán M. 2011. Immunohistochemical investigation of the developing subventricular zone situated in the lateral ventricle in rat brain. MITT Konferencia, Budapest.

Adorján I, Bindics K, Galgóczy P, Kálmán M. 2010. Immunohistochemical investigation of glial regeneration following cerebellar injury in rat. SfN Conference, San Diego.

Adorján I, Bindics K, Galgóczy P, Kálmán M. 2009. Immunohistochemical investigation of glial regeneration following cerebellar injury in rat. 9th European Meeting on Glial Cells, Paris, GLIA. 2009. 57:160.

Wappler EA, Adorján I, Gál A, Bindics K, Galgóczy P. 2009. A disztrofin- disztroglikán komplexnek és egyes gliális markereknek az expresszió változása hypoperfúzió során patkányon. MITT Konferencia, Budapest.

Adorján I, Wappler EA, Gál A, Bindics K, Galgóczy P, Nagy Z, Kálmán M. 2008. Changes in dystrophin- dystroglycan complex protein expression in rat brain following permanent bilateral carotid occlusion. SfN Conference, Washington.

Kálmán M, Adorján I, Pócsai K, Bagyura Zs. 2007. Different members of the dystroglycan-dystrophin complex display different changes of immunoreactivities following brain lesions. SfN Conference, San Diego.

Kálmán M., Adorján I., Pócsai K., Bagyura Zs., Szabó A. 2007. Divergent immunoreactivities of dystroglycan-dystrophin complex components in developing and post-lesion cerebral vessels. IBRO Conference, Melbourne.

- Bagyura Zs, Adorján I, Pócsai K, Kálmán M. 2007. Functional relevance of the immunoreactivity of basal lamina components and laminin receptors – a study in rat brain. I. Vessels and meninges of intact adult brain. MITT Konferencia, Szeged.
- Pócsai K, Bagyura Zs, Adorján I, Kálmán M. 2007. Functional relevance of the immunoreactivity of basal lamina components and laminin receptors – a study in rat brain. II. Phenomena during maturation and following lesion.. MITT Konferencia, Szeged.
- Adorján I, Szabó A, Kálmán M. 2006. Immunohistochemical milestones of cerebrovascular maturation. SfN Conference, Atlanta.
- Adorján I, Bagyura Zs, Pócsai K, Kálmán M. 2006. Features of the midline raphe glial system during rat embryogenesis. FENS Conference, Wien.
- Szabó A, Goren O, Adorján I, Kálmán M. 2004. Maturation of cerebral vessels in relation of the maturation of the astroglia. FENS Conference, Lisboa. FENS Abstr. 2004. 2: A179.24.
- Adorján I, Kálmán M. 2004. Comparative studies of postlesional microglial and astroglial reactions in immature and mature rat cortex. 99. Versammlungen der Anatomische Gesellschaft, Wien. Verh Anat Ges Ann Anat Suppl, 186:75.
- Szabó A, Adorján I, Kálmán M. 2004. Different immunohistochemical localisation of laminin and its receptor dystroglycan in developing brain, 99. Versammlungen der Anatomische Gesellschaft, Wien. Verh Anat Ges, Ann Anat Suppl, 186:112-113.
- Adorján I, Kálmán M. 2004. Cadherin immunopozitivitás és citoszeletális változások az ependima fejlődése során. SE TDK Konferencia, Budapest.
- Adorján I, Kálmán M. 2002. Sérülés utáni mikroglia- és asztroglia-reakciók összehasonlító vizsgálata újszülött és felnőtt patkányokban. SE TDK Konferencia, Budapest.

Témavezetőként jegyzett előadások:

- Bindics K. 2010. Bergmann-glia regeneráció immunhisztokémiai stádiumainak követése kisagyi szűrt sérülés hatására. SE TDK Konferencia, Budapest.
- Galgóczy P, Bindics K. 2009. GFAP és nestin immunopozitivitás követése cerebellaris lézió során. SE TDK Konferencia, Budapest.
- Bindics K, Galgóczy P. 2008. Agyi erek immunhisztokémiai követése akut és krónikus hipoperfúzió során. SE TDK Konferencia, Budapest.

Témavezetőként jegyzett szakdolgozat:

Bindics K. 2011. Bergmann glia vizsgálata patkányagyban SE, Budapest.

12. Köszönetnyilvánítás

Köszönöm az Anatómiai, Szövet- és Fejlődéstani Intézet munkatársainak, hogy szakértelmükkel segítették munkámat. Külön köszönettel tartozom témavezetőmnek Prof. Kálmán Mihálynak és a labor asszisztensének, Óz Andreának, valamint Prof. Csillag Andrásnak, Dr. Adorján Andrásnak, Dr. Bálint Eszternek, Balázs Tamásnak, Dr. Hanics Jánosnak, Dr. Kozsurek Márknak, Dr. Mezey Szilvinek, Dr. Puskár Zitának, Dr. Zachar Gergőnek, Bárány Annának, Deák Szilvinek, Lukácsi Erikának, Oswald Erzsébetnek, Szász Istvánné Marcsinak és Vidra Zsuzsának.